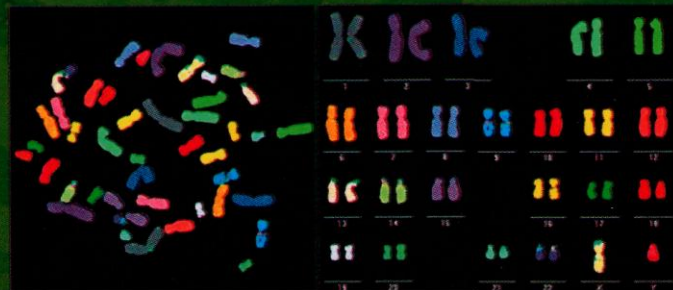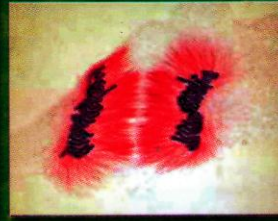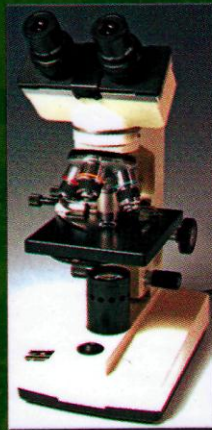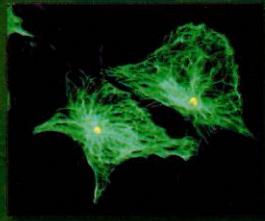




Р. О. СТАРОВОЙТОВА, В. Д. МІШАЛОВ, Г. Ф. КРИВДА

# СУДОВО-МЕДИЧНА ЦИТОЛОГІЯ

*Навчально-методичний посібник*



**Р.О. Старовойтова, В.Д. Мішалов, Г.Ф. Кривда**

# **СУДОВО-МЕДИЧНА ЦИТОЛОГІЯ**

**Навчально-методичний посібник для лікарів  
судово-медичних експертів - цитологів**

**Київ - 2007**

УДК 61:340.67(072)

ББК 58:28.05я7

С-77

Рекомендовано

до видання Вченою радою Національної медичної академії післядипломної освіти  
імені П.Л. Шупика МОЗ України  
Протокол №3 від 14 березня 2007 р.

Рекомендовано Міністерством освіти і науки України  
(№1.4/18-Г-579 від 20.04. 2007 р.)

**Рецензенти:**

**А.А. Бабанін** - завідувач кафедри судової медицини з основами права Кримського державного медичного університету ім. С.І. Георгієвського, доктор медичних наук, професор.

**О.М. Гуров** - *завідувач кафедри судово-медичної експертизи Харківської медичної академії післядипломної освіти, кандидат медичних наук, доцент.*

**В.І. Гарець** - завідувач кафедри медичної біології Дніпропетровської державної медичної академії, доктор медичних наук, професор.

Судово-медична цитологія: Навчально-методичний посібник  
/ Р.О. Старовойтова, В.Д. Мішалов, Г.Ф. Кривда – К., 2007. – 208 с.

Судово-медичні експертизи з кожним роком набувають більшої повноти і об'єктивності при комплексному вивченні макро- і мікроскопічних змін організму людини після заподіяння їй ушкоджень. Суттєвим при розкритті злочину є використання результатів судово-цитологічних досліджень, питома вага яких у експертній оцінці тілесних ушкоджень з кожним роком зростає. З огляду на останнє, рівень підготовки судово-медичних цитологів також має бути високим. Однак, в Україні на сьогоднішній день відсутня нова навчально-методична література, хоча за останні роки і був накопичений значний практичний матеріал, запропоновано нові методи фарбування та дослідження. Все це і стало передумовою для створення навчально-методичного посібника з судово-медичної цитології, який би включав нові сучасні дані. Матеріал, представлений в ньому, систематизований, охоплює майже всі теоретичні та практичні питання, що виникають при виконанні судово-цитологічних експертиз. В ньому наведені мікрофотографії тканин та окремих клітин людини, набутих із власної практики, що слугуватиме критеріями при встановленні органної або тканинної належності мікрослідів біологічного походження.

Таким чином, посібник дозволить підвищити якість судово-цитологічних експертиз, об'єктивність судово-медичного дослідження, принести користь в роботі бюро судово-медичної експертизи.

Навчально-методичний посібник розрахований на судово-медичних експертів-цитологів.

**ISBN 966-391-012-7**

© Р.О. Старовойтова, В.Д. Мішалов, Г.Ф. Кривда  
2007

**З М І С Т**



## РОЗДІЛ 4. ОСНОВИ МІКРОСКОПІЧНОЇ ТЕХНІКИ.

ВИДИ МІКРОСКОПІЇ.....	63
4.1. Види мікроскопії та мікроскопів.....	63
4.2. Оптичні частини мікроскопа.....	65
4.3. Хід променів світла в мікроскопі.....	67
4.4. Основні помилки при роботі з мікроскопом.....	68
4.5. Мікроскопічна техніка і правила роботи з мікроскопами.....	69
4.6. Словник.....	70

## РОЗДІЛ 5. ТЕХНІКА ПРИГОТУВАННЯ ЦИТОЛОГІЧНИХ

ПРЕПАРАТІВ .....	72
5.1. Пошук слідів біологічного походження на речових доказах та підготовка матеріалу для приготування цитологічних препаратів.....	72
5.2. Способи приготування цитологічних препаратів.....	74
5.2.1. Способи приготування цитологічних препаратів в залежності від матеріалу предмета-носія.....	74
5.2.2. Приготування цитологічних препаратів з волосся.....	76
5.2.3. Приготування цитологічних препаратів із висохлих часток тканин, виявлених на знаряддях травми.....	77
5.2.4. Приготування цитологічних препаратів із частин розчленованого трупа.....	79
5.3. Обробка лабораторного посуду .....	81

## РОЗДІЛ 6. МЕТОДИ ФАРБУВАННЯ ПРЕПАРАТІВ ПРИ ПРОВЕДЕННІ СУДОВО-ЦИТОЛОГІЧНИХ ДОСЛІДЖЕНЬ .....

83	
6.1. Загальні вимоги до фарбування препаратів.....	83
6.2. Фарбування препаратів для виявлення У-хроматина.....	84
6.2.1. Фарбування препаратів за Н.В. Одинцовим.....	84
6.2.2. Методика фарбування пропілакрихініпритом.....	86
6.3. Фарбування препаратів для виявлення Х-хроматина.....	87
6.3.1. Фарбування азур-еозиною сумішшю.....	87
6.3.2. Фарбування метиленовим синім.....	88
6.4. Цитохімічні методи фарбування.....	88
6.4.1. Фарбування флюорохромом - акридиновим оранжевим.....	88
6.4.2. Виявлення глікогену в цитоплазмі клітини.....	90
6.4.3. Метод одночасного фарбування ядра та цитоплазми, за Н.Г.Шалаєвим.....	91
6.4.4. Фарбування препаратів для виявлення білкових гранул в цитоплазмі клітин.....	92

6.5. Спеціальні методи фарбування.....	93
6.5.1. Фарбування за Папаніколау в модифікації Куниці.....	93
6.5.2. Фарбування за Паппенгеймом в модифікації Хижнякової.....	97
6.5.3. Виявлення фуксинофільних тілець при фарбуванні за Павловським.....	98
6.5.4. Фарбування кістково-мозкової суспензії для встановлення давності настання смерті.....	99
6.5.5. Дослідження життєздатності клітин за допомогою тесту з трипановим синім.....	99
6.5.6. Фарбування копрокультури на наявність жиру.....	100
6.6. Способи фарбування мікробів.....	101
6.6.1. Орієнтовне просте фарбування мікробів.....	101
6.6.2. Диференційне фарбування бактерій.....	102
6.7. Послідовність фарбування цитологічних препаратів при виконанні судово-цитологічних досліджень та методи знебарвлення препаратів.....	104

РОЗДІЛ 7. КОРОТКИЙ ОПИС СУДОВО-БІОЛОГІЧНИХ  
МЕТОДІВ ДОСЛІДЖЕНЬ, ЯКІ  
ЗАСТОСОВУЮТЬСЯ

ПРИ ПРОВЕДЕННІ СУДОВО-ЦИТОЛОГІЧНИХ ЕКСПЕРТИЗ.....	106
7.1. Встановлення наявності крові.....	106
7.2. Визначення видової належності білка.....	106
7.3. Встановлення групи рідкої крові.....	107
7.4. Визначення групової належності слідів біологічного походження за ізосерологічною системою АВО.....	108
7.4.1. Визначення групової належності крові в слідах на речових доказах.....	108
7.4.2. Визначення групової специфічності виділень і слідах на речових доказах.....	108
7.4.3. Особливості дослідження слідів біологічного походження на речових доказах при впливі предмета-носія.....	109
7.4.4. Деякі рекомендації щодо використання моноклональних реагентів.....	112
7.4.5. Визначення групової належності клітин.....	113
7.5.1. Методика проведення реакції «змішаної» агглютинації (РЗА) у модифікації, запропонованій А.Л. Федоровцевим.....	113
7.5.2. Деякі технічні прийоми проведення реакції імунофлюорисценції.....	115

РОЗДІЛ 8. ОСНОВНІ МЕТОДОЛОГІЧНІ АСПЕКТИ ПРОВЕДЕННЯ  
СУДОВО-МЕДИЧНИХ ЕКСПЕРТИЗ У ВІДДІЛЕННЯХ  
СУДОВО-МЕДИЧНОЇ ЦИТОЛОГІЇ.....

124

8.1. Питання, які вирішуються при виконанні судово-цитологічних досліджень.....	124
8.2. Діагностика статевої та регіональної належності крові і клітин в слідах на речових доказах.....	126
8.2.1. Схема дослідження слідів крові на речових доказах.....	126
8.2.2. Оцінка результатів при встановленні статевої належності слідів біологічного походження.....	126
8.2.3. Варіанти висновків судово-цитологічного дослідження слідів крові.....	129
8.3. Схема дослідження мікронакладень на знаряддях травми та в піднігтьовому вмісті.....	131
8.3.1. Оцінка результатів та варіанти висновків.....	132
8.4. Дослідження виділень.....	134
8.4.1. Схема судово-цитологічного дослідження слідів слини.....	134
8.4.2. Схема судово-цитологічного дослідження піхвових виділень в слідах на речових доказах.....	135
8.4.3. Схема судово-цитологічного дослідження змішаних слідів в слідах на речових доказах.....	136

## РОЗДІЛ 9. ВИЗНАЧЕННЯ РЕГІОНАЛЬНОЇ ТА ОРГАННО-

ТКАНИННОЇ	НАЛЕЖНОСТІ
К Л І Т И Н .....	146
9.1. Клітини піхвового епітелію.....	146
9.2. Клітини слизової оболонки порожнини рота.....	149
9.3. Клітини слизових оболонок верхніх дихальних шляхів та легень.....	150
9.4. Клітини слизової оболонки стравоходу.....	153
9.5. Клітини слизової оболонки шлунка та кишечника.....	154
9.6. Клітини слизової оболонки прямої кишки.....	156
9.7. Клітини печінки.....	158
9.8. Клітини мезотелію.....	159
9.9. Клітини ниркового епітелію.....	159
9.10. Клітинні елементи селезінки.....	161
9.11. Клітини нервової тканини.....	162
9.12. Клітини м'язової тканини.....	162
9.13. Клітини епідермісу.....	164

## РОЗДІЛ 10. КОЛЬПОЦИТОЛОГІЧНІ ДОСЛІДЖЕННЯ .....

10.1. Мікроскопічна будова слизової оболонки піхви.....	166
10.2. Цитологічні особливості мазків піхвового вмісту в різноманітні періоди життя жінки.....	168

10.3. Вікові особливості мазків піхвового епітелію, зокрема, при клімаксі.....	172
10.4. Цитологічні особливості мазків піхвового вмісту при вагітності.....	174
10.5. Цитологічна картина піхвового секрету для діагностики давнини кримінального аборту.....	175
10.6. Техніка проведення кольпоцитологічних досліджень.....	175

РОЗДІЛ 11. ВИЗНАЧЕННЯ РЕГІОНАЛЬНОГО ПОХОДЖЕННЯ КРОВІ, ЗОКРЕМА ЇЇ МЕНСТРУАЛЬНОГО ПОХОДЖЕННЯ.....	177
---	-----

РОЗДІЛ 12. СУДОВО-МЕДИЧНЕ ДОСЛІДЖЕННЯ СЕКРЕТУ МОЛОЧНИХ ЗАЛОЗ.....	180
12.1. Морфологічний склад секрету молочної залози.....	180
12.2. Секрет молочної залози при вагітності.....	184
12.3. Ранні терміни вагітності (4-11 тижнів).....	184
12.4. Термін вагітності 12-26 тижнів.....	185
12.5. Термін вагітності 27-40 тижнів.....	186
12.6. Динаміка морфологічних змін секрету молочних залоз під час вагітності.....	188
12.7. Післяпологовий стан молочної залози.....	189
12.8. Морфологічний склад секрету молочної залози жінки, яка не годувала дитину груддю .....	190
12.9. Секрет молочної залози протягом менструального циклу.....	191
12.10. Секрет молочної залози новонароджених.....	191

РОЗДІЛ 13. ДИФЕРЕНЦІЮВАННЯ КРОВІ ПЛОДІВ ТА ДІТЕЙ РАНЬОГО ГРУДНОГО ВІКУ ВІД КРОВІ ДОРΟΣЛОЇ ЛЮДИНИ .....	192
--	-----

РОЗДІЛ 14. ВСТАНОВЛЕННЯ НАЯВНОСТІ ІНШИХ БІОЛОГІЧНИХ ВИДІЛЕНЬ В СЛІДАХ НА РЕЧОВИХ ДОКАЗАХ ЗА ДОПОМОГОЮ МІКРОСКОПІЇ.. .....	195
---	-----

14.1. Встановлення наявності копрокультури.....	195
14.2. Встановлення наявності меконію.....	197
14.3. Встановлення наявності післяпологових виділень (лохій).....	198
14.4. Встановлення наявності блювотних мас.....	198



РОЗДІЛ 15. ВИЗНАЧЕННЯ КЛІТИННОГО СКЛАДУ ТРАНСПЛАНТАТУ .....	200
ЛІТЕРАТУРА.....	202

## ВСТУП

Одним із завдань судово-медичної експертизи речових доказів є дослідження мікрослідів та мікрооб'єктів біологічного походження, ідентифікація яких за видовою, статевою, регіональною, органною або клітинною належністю може надати суттєву допомогу правосуддю при розслідуванні злочинів проти життя та здоров'я людини. Систематизоване вивчення клітин та мікрочастин тканин і органів, розпочате з 70-х років ХХ сторіччя, стало основою нового напрямку в дослідженні речових доказів – судово-медичної цитології.

Протягом останніх років був зібраний достатньо великий матеріал, присвячений дослідженню мікрочастин та ізольованих клітин тваринного походження, вивчені питання про особливості збереження мікронакладень на речових доказах в залежності від факторів зовнішнього середовища, розроблені досконалі та раціональні методики судово-цитологічного дослідження. Слід зазначити, що особливо великий вклад в розробку цих досліджень внесли співробітники кафедри судової медицини Горьківського медичного інституту (нині – Нижньгородська державна медична академія) та Горьківського (Нижньгородського) обласного бюро судово-медичної експертизи під керівництвом проф. Загрядської А.П. та Еделева М.С.

За останні роки дослідження мікрослідів крові, ізольованих клітин, мікрочастин ушкоджених тканин та органів на знаряддях травми, в піднігтьовому вмісті та інших речових доказах активно впроваджуються в практику судово-медичних експертиз. Експерти-цитологи, використовуючи високочутливі методики, на клітинному рівні встановлюють біологічну природу мікрослідів, їх видову, статевою, групову та органно-тканинну належність. Доказова значущість цих досліджень при розслідуванні злочинів проти особи, постійно визнається і наголошується співробітниками правоохоронних органів.

Для проведення судово-цитологічних досліджень, окрім знань загальної судової медицини, необхідно володіти певним об'ємом знань із загальної біології, цитології, цитогенетики, імунології, гістології та інших дисциплін. На жаль, більшість навчально-методичного матеріалу з судово-медичної цитології в Україні обмежена окремими журнальними статтями або монографіями, які були видані невеликими тиражами ще за роки існування

Радянського Союзу. Крім того, до цього часу відсутній судово-цитологічний атлас тканин та органів людини.

Все вищесказане і привело до необхідності видання цього посібника, що вперше видається в Україні, і в якому зібраний теоретичний та практичний матеріал, ілюстрований мікрофотографіями тканин та окремих клітин людини, набутими із власної практики.

Сподіваємось, що проведена нами робота слугуватиме допомогою судово-медичним експертам-цитологам при виконанні експертиз.

## **РОЗДІЛ 1 ПОНЯТТЯ ПРО КЛІТИНИ ОРГАНІЗМА ЛЮДИНИ**

### **1.1. Будова та функції клітин**

**Клітина** – це елементарна жива система, основа будови та життєдіяльності всіх тварин, рослин та бактерій. Клітини можуть існувати як у вигляді самостійних організмів (найпростіші, бактерії), так і входити до складу багатоклітинних організмів. Клітини таких організмів розподіляються на статеві клітини та різні по будові та функції клітини тіла (соматичні).

Кожна клітина організму тварини (в тому числі і людини) складається з оболонки, ядра та цитоплазми (рис. 1.1).

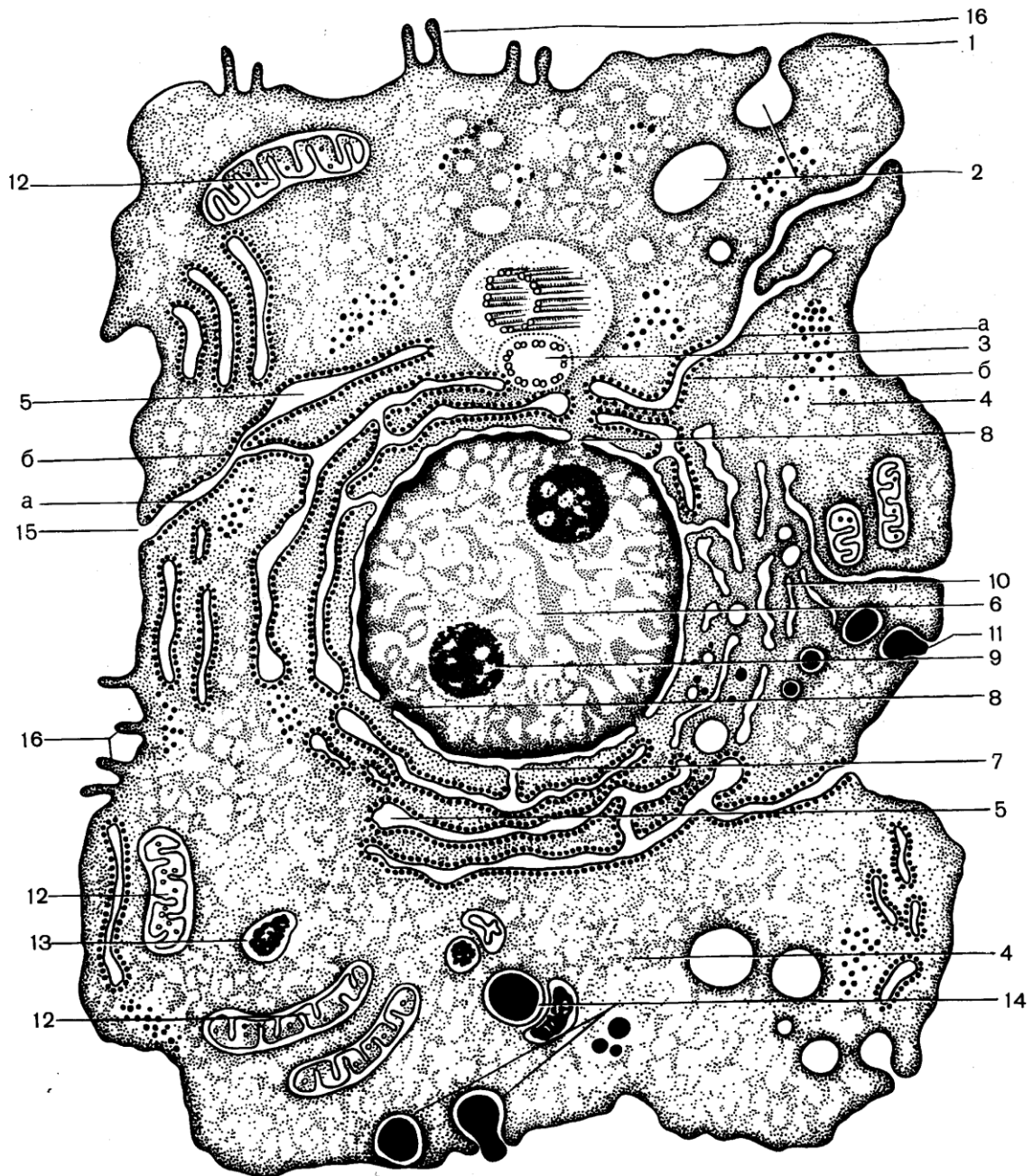
До складу клітинної **оболонки** (мембрани) входить два білкові шари, між якими знаходиться шар ліпідів.

**Цитоплазма** клітини складається з гіалоплазми (рідкої частини), органоїдів та цитоплазматичних включень.

**Органоїди** – це постійні структури клітини. До них відносяться пластичний комплекс, мітохондрії, центросома. Крім цього, під електронним мікроскопом можна побачити цитоплазматичну сітку з тільцями рибосомами та лізосомами. До органоїдів відносяться також спеціальні органели загального значення, які характерні для певних клітин. До таких органоїдів відносяться: міофібрилли в клітинах м'язової тканини, тонофібрилли та десмосоми в клітинах епідермісу, нейрофібрилли в клітинах нервової тканини та інші.

**Цитоплазматичні включення** – це непостійні компоненти клітин, які можуть накопичуватись в клітині або витрачатись при її життєдіяльності. Наприклад, глікоген в клітинах печінки, в клітинах піхвового епітелію, білкові, секреторні, пігментні гранули в інших клітинах.

Дуже важливою частиною клітини є **ядро**, яке регулює всі процеси в клітині та відповідає за спадковість. Воно складається з оболонки ядра, нуклеоплазми, ядерця та хроматину.



### Рис. 1.1. Ультрамiкроскопiчна будова клiтини. Схема

1 - оболонка клiтини (цитолема); 2 - пiноцитознi пухирцi; 3 - центросома (клiтинний центр); 4 - гiалоплазма; 5 - гранулярна ендоплазматична сiтка: а - альфа-цито-мембрана; б - рибосоми; 6 - ядро; 7 - зв'язок перiнуклеарного простору з порожнинами, якi утворенi альфа-цитомембранами; 8 - ядернi пори; 9 - ядришко; 10 - внутрiклiтинний сiтчатий апарат (комплекс Гольджи); 11 - секреторнi вакуолi; 12 - мiтохондрiї; 13 - лiзосоми; 14 - послiдовнi стадiї фагоцитозу; 15 - зв'язок клiтинної оболонки (цитолеми) з альфа-цитомембранами; 16 - мiкроворсинки

До складу **оболонки ядра** входять двi мембрани, мiж якими знаходиться перинуклеарний простiр. Ця оболонка, на вiдмiну вiд клiтинної оболонки, не здатна до вiдновлення при її ушкодженнi, а тому розрив оболонки ядра веде до загибелi ядра та клiтини в цiлому.

**Нуклеоплазма** – рiдка частина ядра, в якiй мiстяться iншi компоненти ядра.

**Ядерце** (одне або декiлька) мiститься в кожному ядрi, має сферичну форму, ущiльнену консистенцiю, складається з РНК, не має власної оболонки. ДНК в ньому вiдсутня.

Хроматин ядра розсiяний по всiй нуклеоплазми у виглядi сiтки ниток i гранул та складається, в основному, з ДНК. Разом з ДНК в хроматинi мiстяться основнi бiлки (гiстони). Хроматин в ядрi може знаходитись у 2-х станах: у спiралiзованому (гетерохроматин) та розкрученому (еухроматин). Функцiя хроматину в обох випадках єдина – вироблення, збереження та передача спадкової iнформацiї. Рiзниця мiж вищевказаними станами хроматину полягає в їх активностi, а саме, гетерохроматин є менш активним. Пiд час подiлу клiтини з хроматину формуються хромосоми - паличковиднi тiла ущiльненої консистенцiї, якi фарбуються основними фарбниками. Сукупнiсть всiх хромосом в ядрi клiтини називається набором хромосом. Соматичнi клiтини мають диплоiдний (подвiйний) набiр хромосом (2n). Число хромосом у цьому наборi є постiйною величиною для кожного виду

тварин та рослин. Для людини характерним є набір з 46 хромосом або 23 пари. Статеві клітини мають гаплоїдний (одиничний) набір хромосом ( $2n$ ).

## 1.2. Поділ клітин

Життя клітини триває від виникнення клітини під час поділу до власне поділу цієї клітини на інші клітини. Стан клітини між двома її поділами називається інтерфазою, і цей період складає 90-95% клітинного циклу. У клітинах, які швидко діляться, інтерфаза є короткою, а в тих клітинах, які втратили здатність до поділу, інтерфаза є основним періодом життєвого циклу.

В інтерфазі клітини виділяються три періоди:  $q_1$  (30-40%) – досинтетичний, S-період (30-50%) власне синтетичний та  $q_2$  – (10-20%) постсинтетичний. У першому періоді інтерфази відбувається накопичення нуклеотидів та синтез ферментів; у другому періоді – синтез молекул ДНК (кожна спіральна нитка добудовує собі подібну), синтез білків (гістонів) та утворення комплексу ДНП (дезоксирибонуклеопротеїд); і в останньому періоді інтерфази відбувається синтез РНК і АТФ. Після вищевказаної підготовки починається поділ клітини.

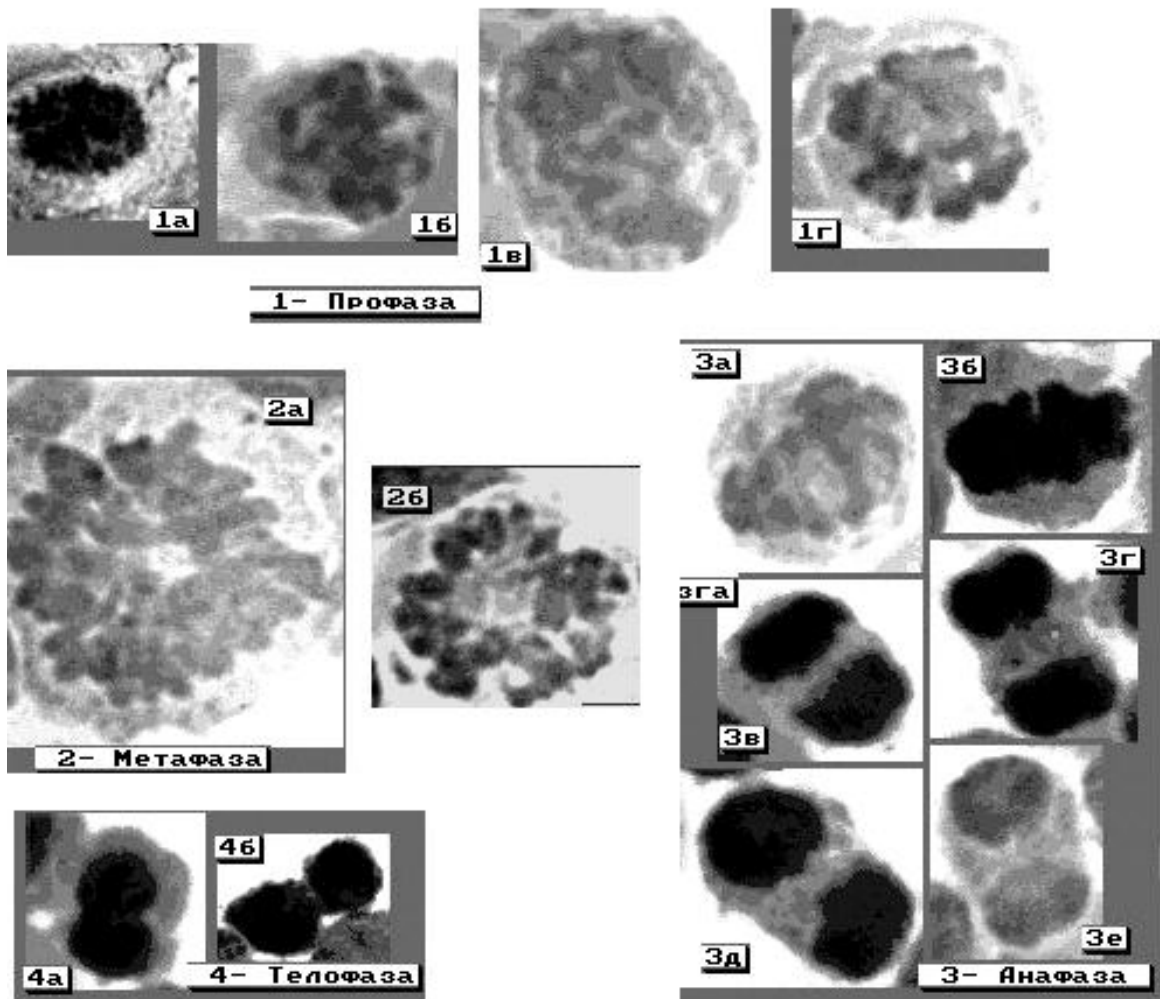
Розрізняють такі види поділу клітин: непрямий поділ або **мітоз**, або каріокінез; прямий поділ або **амітоз**; спеціалізована форма мітозу – **ендомітоз** та поділ статевих клітин – **мейоз**.

Найбільш поширеною формою поділу клітини є **МІТОЗ** (рис. 1.2), який складається з таких стадій – профазі, метафазі, анафазі і телофазі. Результатом такого поділу є поява двох дочірніх клітин з таким же набором хромосом, що мала і материнська клітина ( $2n$ ).

В стадії профазі відбуваються такі зміни: ядро збільшується в розмірі, з'являються хромосоми у вигляді спіралізованих тонких ниток, які рівномірно заповнюють ядро, потім хромосоми спіралізуються ще більше, вони стають більш короткими та ущільненими, і в кінці стадії профазі

хромосоми розташовуються паралельно одна до одної і залишаються з'єднаними лише в ділянці центромерів. Кінець профазі пов'язаний з розривом оболонки ядра, зникненням ядерця та появою мітотичного веретена з двома полюсами, яке формується з центросоми.

В метафазі в ядрі відбуваються такі перетворення: максимально укорочені хромосоми поступово рухаються до екватора веретена, де розташовуються в одній площині посередині між полюсами. Хромосоми зв'язані з нитками веретена за допомогою центромерів. В цей період число, розмір та форму хромосом легко визначити при огляді їх зі сторони полюсів клітини.



**Рис. 1.2. Поділ клітин - М І Т О З**

Світлова мікроскопія. Фарбування азур-еозиною сумішшю,

об.40x, 90x

Для **анафази** характерним є одночасне подвоювання центромерів в усіх хромосомах, їх рух до протилежних полюсів та захоплення за собою сестринських хроматидів, що роз'єднались. З цього моменту їх називають сестринськими хромосомами.

В **телофазі** (заклучній стадії мітозу) – сестринські хромосоми досягають полюсів клітини, де починається їх зворотній розвиток. При цьому утворюються сестринські інтерфазні ядра, одночасно формується оболонка ядра та ядерце. В цей же час відбувається розподіл цитоплазми – цитокінез, який починається з утворення перетяжки в екваторіальній зоні клітини. Ця перетяжка поглиблюється і нарешті сестринські клітини відділяються одна від одної.

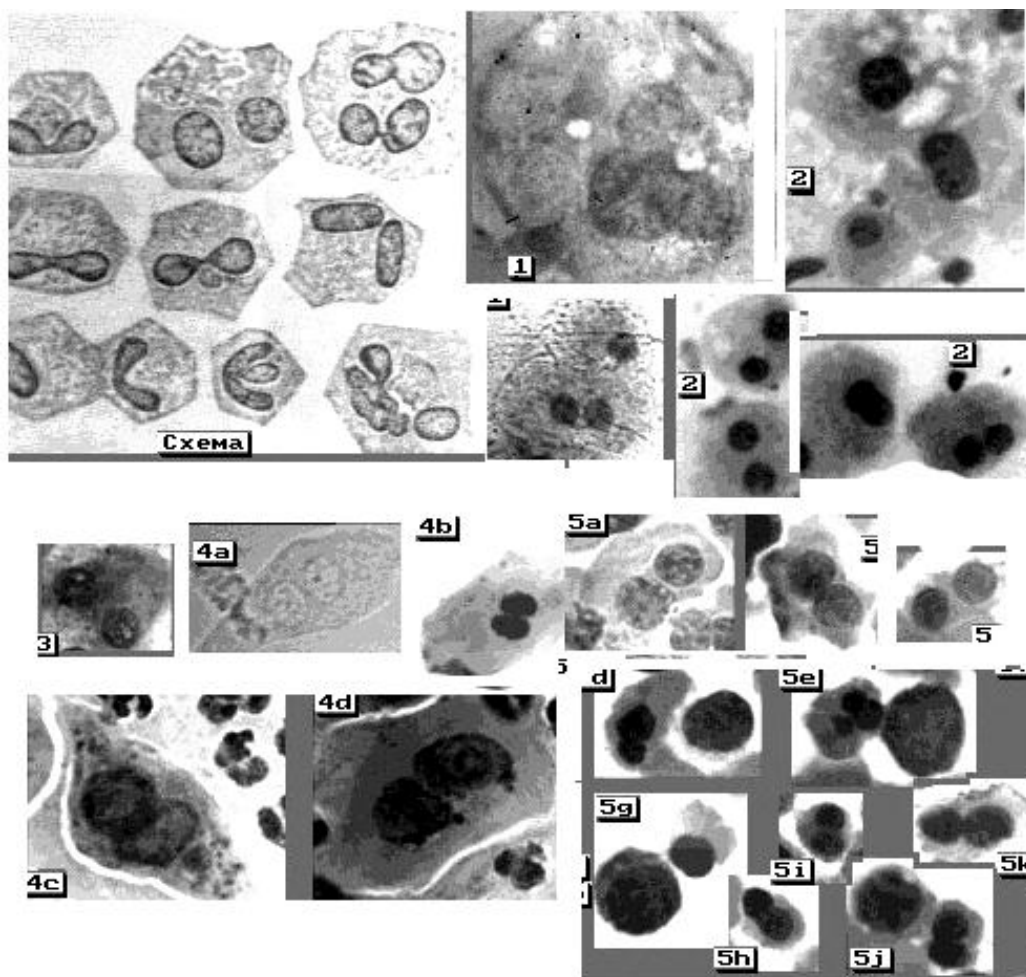
Після поділу для кожної клітини починається стадія інтерфази, що характеризується зростанням маси ядра та цитоплазми, тобто відбувається ріст клітин. Але при цьому ядерно-цитоплазматичне співвідношення залишається порівняно постійним для кожного типу клітин. При досягненні максимального співвідношення клітина або знову ділиться, або припиняє ріст. В кожному конкретному випадку граничний розмір клітини залежить від її форми та інтенсивності обміну речовин.

**МЕЙОЗ** (редукційний поділ) характерний для поділу статевих клітин. В ході цього поділу одна диплоїдна клітина, тобто клітина, яка містить два набори хромосом, після послідовних ділень дає початок 4 гаплоїдним статевим клітинам, тобто клітинам, в яких міститься один набір хромосом. При злитті чоловічої та жіночої статевих клітин диплоїдний набір хромосом відновлюється.

В результаті мейозу з однієї вихідної клітини – сперматогонії у чоловіків або овогонії у жінок – виникає чотири гамети, які мають однакове гаплоїдне число хромосом, але відрізняються один від одного за генним складом. У чоловіків чотири гамети (сперматіди) перетворюються у спермії.

У жінок в результаті мейозу цитоплазма між клітинами розподіляється нерівномірно, внаслідок чого утворюється одна велика клітина – яйцеклітина та три маленькі клітини – полярні тільця, які дегенерують.

**АМІТОЗ** – прямий поділ клітин шляхом перешнурування ядра, а потім і цитоплазми (рис. 1.3). Збільшене ядро, не змінюючи своєї структури, ділиться на дві або більше частин, при цьому ядерна оболонка та ядерце зберігаються. У більшості випадків поділ цитоплазми не відбувається, і результатом цього є утворення двоядерних або багатоядерних клітин. При амітозі не відбувається правильного розподілу генетичного матеріалу, в силу чого клітини, які утворилися, здатні до подальшої життєдіяльності, диференціації, але не здатні до розмноження внаслідок порушень в хромосомному наборі.



**Рис 1.3. А М І Т О З**

Схема амітозу за І.В. Алмазовим, Л.С. Сутуловим [1]



1-5 – цитологічні препарати (Світлова мікроскопія.  
Фарбування азур-еозиною сумішшю, об.20х, 90х)

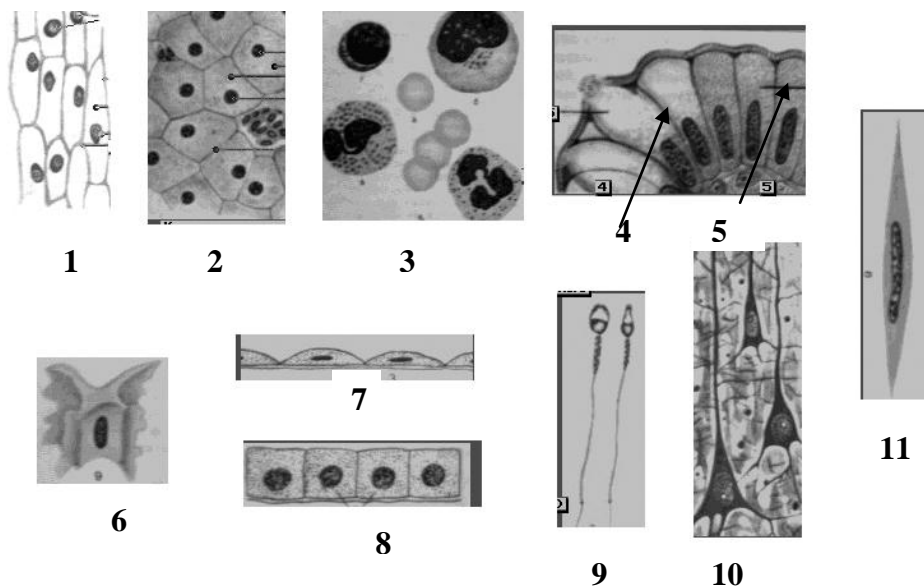
1. Велика та середня епітеліальні клітини секрету молочної залози;
2. Гепатоцити;
3. Епітеліальна клітини ниркових каналців;
4. Перехідний епітелій сечовивідних шляхів: 4а та 4b –N; 4с та 4d – при запаленні;
5. Клітини кісткового мозку.  
(Світлова мікроскопія, фарбування азур-еозиною сумішшю, об.20х, 90х)

Амітоз по формі може бути рівномірним, коли ядро ділиться на дві рівні частини, і нерівномірним, коли утворюється одне велике ядро та інше – маленьке. Іноді ядро ділиться на ряд дрібних ядер однакових або різних розмірів, т.з. фрагментація ядра. Амітоз найчастіше зустрічається у вже диференційованих структурах - фіброцитах, волокнах скелетних м'язів, нейронах вегетативних гангліїв, хрящових клітинах, різних залозистих клітинах та інш. Амітоз дуже характерний для клітин деяких патологічних тканин – злоякісних пухлин.

**ЕНДОМІТОЗ** – спеціалізована форма мітозу, при якому хромосоми проходять нормальний цикл подвоєння та спіралізації в межах ядра без руйнації ядерної оболонки. При цьому, в цитоплазмі не відбувається виникнення мітотичного апарату і поділ клітини не відбувається. В результаті ендомітозу утворюються великі поліплоїдні ядра зі збільшеним в 3 рази і більше набором хромосом.

Крім розмноження та росту для клітин характерним є процес спеціалізації, в результаті якого в них з'являється комплекс ознак – біохімічних, функціональних та структурних, необхідних для виконання клітинами тієї чи іншої функції. Цей процес становлення та формування ознак, які характерні для клітин кожного морфофункціонального типу, називається диференціацією. Внаслідок диференціації і виникає клітинна неоднорідність, яку можна виявити при морфологічному дослідженні клітин

різних тканин та органів. Диференціація клітин проявляється в їх формі, будові поверхні, у наявності в цитоплазмі органел спеціального призначення та різних включень. Так, наприклад, за формою відомі відростчасті нервові клітини, сперматозоїди, полігональні, округлі клітини плоского епітелію та інші (рис. 1.4). Різниця також виявляється і в формі ядер, в структурі хроматину, в кількості ядерців. Форма ядер має прямий зв'язок з формою самої клітини. Так, у сферичних або кубічних клітинах ядро має сферичну форму, у циліндричних та призматичних – овоїдну та призматичну. Форма може бути обумовлена і фізіологічною активністю клітин. Клітини, які здатні до високої фізіологічної активності, мають і складну будову ядра. Яскравим прикладом цього є клітини крові – бобовидні або сегментовані ядра нейтрофільних лейкоцитів.



**Рис 1.4. Види клітин** (схематичне зображення, наведено за І.В.Алмазовим та Л.С.Сутуловим [1])

1. Рослинні клітини
2. Клітини печінки
3. Клітини крові
4. Циліндричні клітини
5. Бокалоподібна клітина
6. Фібробласт або сухожильна крилата клітина

7. Плоскі клітини мезотелію
8. Кубічні клітини
9. Джгутикові клітини (сперматозоїди)
10. Відростчасті нервові клітини
11. Веретеноподібна клітини (непосмугована м'язова тканина)

Клітини відрізняються не тільки характером диференціації, а й ступенем її виразності. Відомі високодиференційовані клітини, наприклад, клітини нервової тканини, посмугованої м'язової тканини, клітини периферійної крові. Є порівняно малодиференційовані клітини, наприклад, клітини базального шару багат шарового плоского епітелію, деякі види сполучної тканини. Малодиференційовані клітини енергійно розмножуються, в той час, як високодиференційовані клітини, як правило, втрачають цю здібність (наприклад, клітини периферійної крові, верхніх шарів епідермісу, нервові клітини). В організмі людини є і високодиференційовані клітини, здатні до поділу. До них відносяться клітини печінки, нирок, підшлункової залози.

На протязі всього життя організму відбувається безперервна зміна клітин: одні відмирають, інші – розмножуються. Щоденно гине біля 2% клітин і стільки ж з'являється знову. Цей процес і називається фізіологічною регенерацією. Клітини, для яких типовою є фізіологічна регенерація, мають різну тривалість життя. Одні клітини швидко гинуть та замінюються новими, у інших - цей період відбувається значно повільніше. До першої групи клітин відносяться: ентероцити тонкого кишечника, тривалість життя яких складає – 1-2 доби, епідермоцити – 4-10 діб, гранулоцити – 3-7 діб, еритроцити – 3-4 місяці. До другої групи клітин відносяться клітини багатьох паренхіматозних органів.

Фізіологічна регенерація клітин супроводжується поділом клітин шляхом мітозу, ендомітозу, амітозу та різними клітинними змінами. Ці зміни можуть носити як прогресивний характер (дозрівання клітин молока), так і регресивний (зроговіння епідермоцитів). Клітини в тканинах можуть переміщатися як пасивно (наприклад, переміщення клітин з нижнього шару

до верхнього шару епідермісу), так і активно (наприклад, клітини крові). Процес фізіологічної регенерації може бути безперервним або періодичним. При безперервній регенерації в одній групі органів відбувається зміна клітин або структур, яка в результаті диференціювання приводить їх до гибелі, і ці клітини при своїй загибелі виконують певну функцію. Так, зроговілі клітини епідерміса виконують захисну та теплорегулюючу функцію, клітини сальних залоз служать жировим змащенням та інш. У другій групі органів клітини в результаті диференціювання починають виконувати іншу функцію. Це відноситься до зрілих клітин периферійної крові, статевих клітин. У третій групі органів відбувається зміна клітин або структур, які зношуються. До цієї групи відноситься оновлення клітинного складу мепокринних залоз (підшлункова, слъозна, слинні) та паренхіматозних органів (печінка, нирки, легені та інш.).

### **1.3. Зміни клітини при її загибелі**

Об'єктом вивчення судово-медичної цитології є мертва клітина, яка має більш або менш виражені морфологічні зміни, що були зумовлені деструктивними процесами як в самому організмі, так і внаслідок дії на клітину зовнішнього середовища. Відомо, що клітини органів та тканин трупа, а також клітини, які гинуть поза організмом, зазнають аутолітичних змін, до яких, як правило приєднуються процеси гниття.

До ранніх змін клітин при аутолізі відноситься збільшення розмірів ядра, розрив ядерної оболонки, подальше стиснення ядра, набухання його цитоплазми та наступне її стиснення. В момент різкого набухання цитоплазми можливий розрив цитоплазматичної мембрани. Другою ранньою ознакою аутолізу в ядрі є агрегація хроматину, тобто поява компактних великих брилок хроматину, які в подальшому бліднішають, стають нечіткими, чіткість контурів ядра втрачається.

Існують такі ознаки деструкції ядер:

**хроматинолізис** - ядра бліднішають, контури збережені;

**препікноз** – стиснення ядра, його ущільненість, але структура хроматину ще помітна;

**каріопікноз** – стиснення ядра в безструктурну масу, що робить його структуру не розпізнаною;

**каріорексіс** – розпад ядра на фрагменти. Цьому явищу передують крайова агрегація хроматину;

**каріолізис** – зменшення хроматинової маси ядра аж до повного лізису хроматину в ядрі, контури ядра при цьому втрачаються.

Швидкість руйнації клітини під впливом аутолізу та гниття залежить від багатьох зовнішніх та внутрішніх факторів. До цих факторів відносяться коливання температури, вологість та концентрація кисню в зовнішньому середовищі, особливості будови тканини або органу, функціональний стан тканини в момент загибелі та інші. Існують також умови, які затримують розпад мертвих клітин. До таких умов відносяться: заморожування, швидке зневоднювання клітин, а також коагуляція білків клітин під впливом деяких речовин (формальдегід, спирт і інші). Тому вищезазначені речовини і використовуються в судовій медицині як фіксатори, які забезпечують збереження структури клітини, близької до прижиттєвої. Крім того, зміни клітин можуть бути викликані механічними ушкодженнями при попаданні їх в зовнішнє середовище або при приготуванні цитологічних препаратів.

#### **1.4. Критерії придатності клітин для цитологічного обліку**

Для вирішення питання щодо статевої належності клітин їх ядра повинні відповідати таким вимогам:

- а) мати чіткі контури без зміни форми;
- б) мати ніжну хроматинову сітку;
- в) повинні бути відсутні накладання мікробів, сторонніх домішок або інших клітин.

У випадку встановлення регіональної належності клітин необхідним є збереження морфологічної структури клітини, збереження клітинної мембрани, форми самої клітини та ядра.

## **РОЗДІЛ 2**

### **ОСОБЛИВОСТІ ВИЗНАЧЕННЯ ГЕНЕТИЧНОЇ СТАТІ**

#### **2.1. Поняття про генетичну стать**

Одним із важливих питань дослідження слідів біологічного походження є встановлення їх статевої належності. Вирішення цього питання засновано на виявленні в інтерфазних ядрах клітин специфічних для статі структур – т.зв. статевого хроматину.

Статевий хроматин є морфологічним вираженням різниці у хромосомному наборі осіб чоловічої та жіночої генетичної статі, і використовується як тест для визначення хромосомної (генетичної) статі індивідуума.

#### **Поняття про Х-хроматин**

Встановлення статевої належності об'єктів судово-медичної експертизи стало можливим після відкриття М.Варр і Е.Вертрам [86] у 1949 р. статевого диморфізму клітин головного мозку кішок. Авторами було встановлено, що в ядрах клітин головного мозку кішок жіночої статі є характерні інтенсивно пофарбовані хроматинові тільця, які були відсутні або зустрічалися у незначному числі випадків у самців. У 1950 р. М.Варр зі співробітниками [87] виявили такі утворення й у ядрах клітин мозку жінки. В

подальшому проведені дослідження показали, що такі тільця є у всіх тканинах жіночого організму. Ці утворення були названі статевим хроматином або Х-хроматином, або тільцями Барра. Ці тільця складаються з ДНК - про це свідчить їх спроможність фарбуватись по Фельгену та іншими основними барвниками.

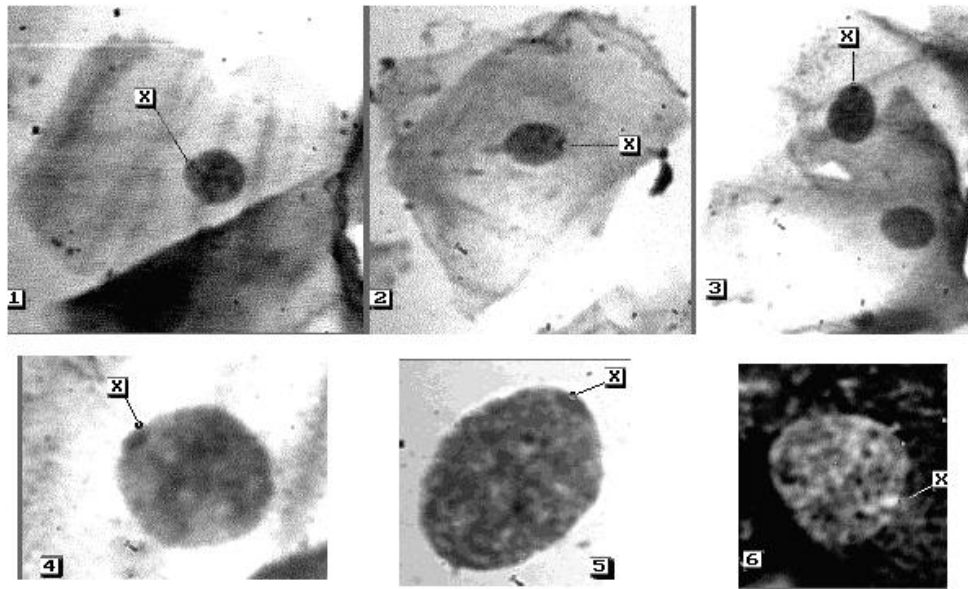
Подальшими дослідженнями було встановлено, що Х-хроматин в усіх вивчених тваринах і у людини з'являється в онтогенезі на 16 день розвитку зародку, тобто значно раніше, ніж відбувається закладка гонад. Таким чином, Х-хроматин є незалежним від статевих ознак і не є вторинною статевою ознакою. Він має хромосомне походження і пов'язаний із гетеропікнотичним станом однієї із Х-хромосом. Іншими словами можна сказати, що морфологічним субстратом Х-хроматину є сильно спіралізована гетеропікнотична Х-хромосома. При цьому, в неактивному (гетеропікнотичному) стані може знаходитися як материнська, так і батьківська Х-хромосома.

В клітинах жіночого організму одна Х-хромосома репродукується одночасно з аутосомами, друга - сильно запізнюється і під час інтеркінезу залишається в спіралізованому (гетеропікнотичному) стані. Лише на дуже короткий час ця хромосома переходить у деспіралізований стан. У стадії профазі при поділі клітин Х-хромосома дуже швидко стає знову гетеропікнотичною. Ця Х-хромосома розташовується частіше на периферії ядра (біля оболонки), причому гетеропікнотичний стан Х-хромосоми зберігається, очевидно, на протязі багатьох клітинних поколінь.

Таким чином, Х-хроматин являє собою гетерохроматинове утворення ядра, розташоване частіше біля ядерної оболонки, має розміри 1-1,5 мкм і гомогенне темне забарвлення. Крім того, деякі дослідники відзначають наявність зони просвітління (німба) навколо брилки Х-хроматину (рис. 2.1).

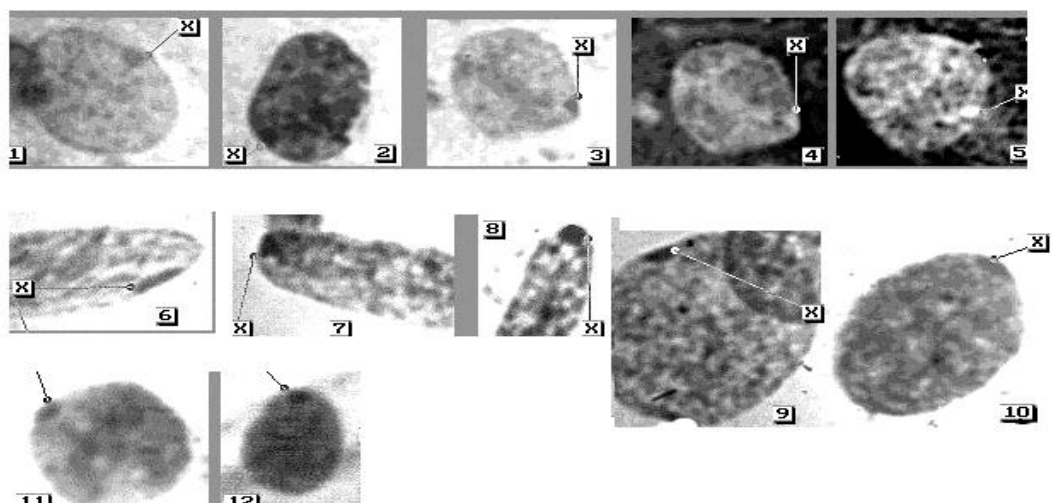
Цей німб за їх даними зустрічається у 80-90% випадків. Форма Х-хроматину (тільця Барра) може бути різноманітною, частіше за все зустрічаються напівкругла, овальна, трикутна, плосковипукла форми (рис.

2.2). В тканинах жінок ядра клітин, що містять напівкруглу форму Х-хроматину, складають від 1/2 до 3/4 усіх ядер із Х-хроматином. Відхилення в розмірах Х-хроматину свідчить про наявність аномалій у спіралізованій Х-хромосомі.



**Рис. 2.1. Х-хроматин в клітинах слизової оболонки порожнини рота**

1-5 – фарбування азур-еозиною сумішшю  
(1-3 -світловий мікроскоп, об.20х; 4,5 – об.100х)  
6 - люмінесцентний мікроскоп,  
(фарбування акридиновим оранжевим, об.90х )





## **Рис. 2.2. Різні форми Х-хроматину**

1,2,12 – напівкругла; 3,4,7 - трикутна;

9,10,11 – овальна (подовжена)

6 – плоска; 5 – поперечна; 8 – кругла.

**1-3,6-12** - світлова мікроскопія, фарбування азур-еозиновою сумішшю, масляна імерсія, об.90х

**4,5** – люмінесцентна мікроскопія, фарбування розчином квінакрілдіхлориду, масляна імерсія, об.90х

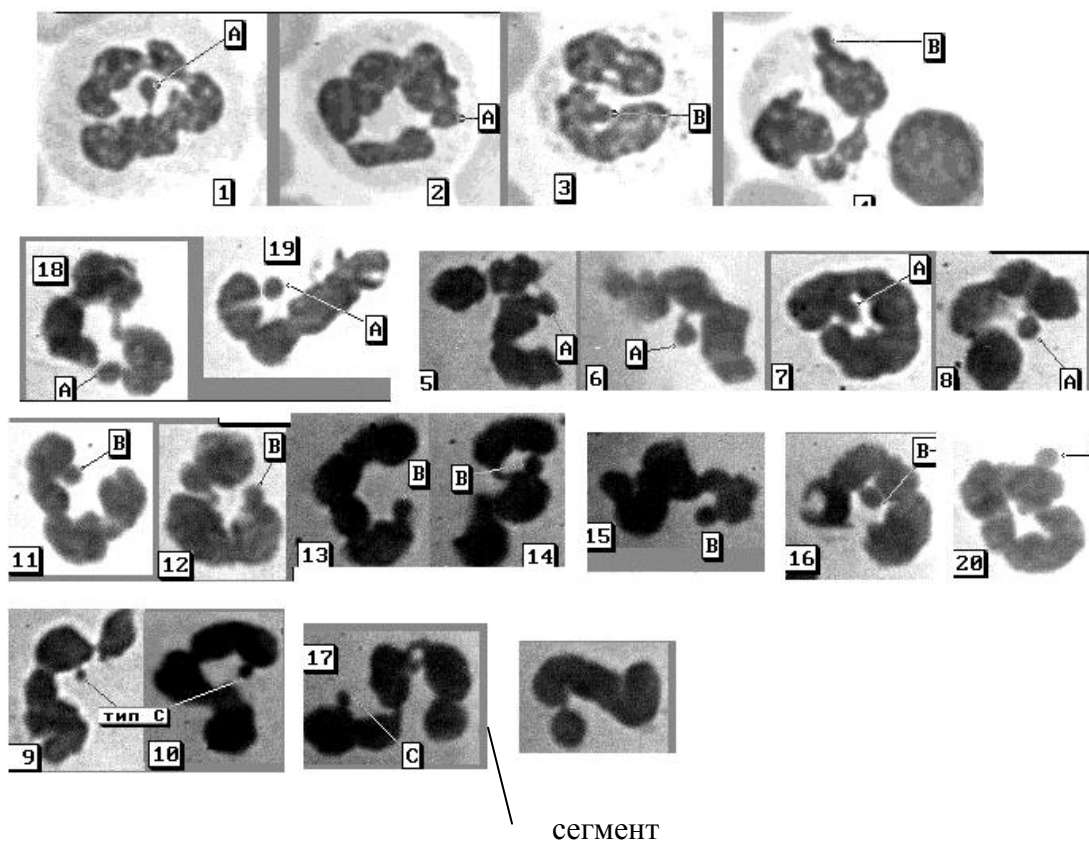
Частота Х-хроматину в жіночих клітинах коливається від 62 до 82%, причому у ядрах клітин трупа жінки його менше і складає він – 31-77%. Х-хроматин у слизовій оболонці порожнини рота та внутрішніх органах жінки розподіляється нерівномірно. Так, в зіскобі слизової болонки порожнини рота в трупах жінок Х-хроматин виявляється у кількості 48% (коливання - 20-79%), в клітинах епітелію слизової оболонки піхви - 43% (коливання 10-65%), в клітинах паренхіми внутрішніх органів і тканин - 39%.

У чоловіків наявна одна Х-хромосома, яка завжди знаходиться в активному стані, тому у чоловіків можлива лише імітація Х-хроматину за рахунок аутосомних хромоцентрів, головним чином спіралізованих ділянок 1,16 і 9 хромосом. В клітинах буккального епітелію чоловіків брилки, подібні Х-хроматину, не перевищують 21%, а в ядрах клітин трупів чоловіків зустрічаються не більше, чим в 14% клітин. Ці утворення мають менші розміри і у них відсутня зона просвітлення.

## **2.3. Поняття про статевоспецифічні вирости сегментоядерних лейкоцитів**

У 1954 році Davidson і Smith [88], вивчаючи різноманітні вирости ядер сегментоядерних лейкоцитів, дійшли до висновку, що деякі з виростів мають статевоспецифічні ознаки. До таких виростів відносяться вирости типу А ("барабанні палички") і вирости типу В ("вузлики"). Вирости типу А являють собою хроматинові утворення округлої або краплевидної форми, із чіткими контурами, гомогенно пофарбовані, розміром 1,5-2 мкм, які прикріплюються до ядра сегментоядерного лейкоцита за допомогою довгої

тонкої нитки. Вирости типу В – хроматинові утворення овальної або округлої форми з чіткими контурами, темнопофарбовані, розмірами, аналогічними типу А, але на відмінність від виростів типу А, вони або сполучені з ядром товстою хроматиною перемичкою, або виступають з ядра та мають явно виражене звуження в місці прикріплення до ядра (рис. 2.3).



**Рис. 2.3. Статевоспецифічні вирости в ядрах сегментоядерних лейкоцитів**

1-4 - мазки крові; 5-20 - витяжки з плям крові  
(Світлова мікроскопія, фарбування азур-еозиною сумішшю, масляна імерсія, об.90х)

В залежності від статі людини кількість вищевказаних статевоспецифічних ознак різна. Так, в жіночій крові кількість виростів типу А коливається від 11,4 до 16,1, а виростів типу В - від 19,2 до 28,7 на 500 сегментоядерних лейкоцитів [39]. В крові чоловіків вирости типу А практично не зустрічаються (0,3-0,6 на 500 сегментоядерних лейкоцитів), при цьому багато авторів відзначають, що такі утворення у чоловіків більш дрібні за розмірами, їх форма сплюснена, ніжка часто набуває булавовидного

потовщення. Виходячи з цього, більшість авторів вважає, що вирости типу А зустрічаються тільки в клітинах жіночої крові. Вирости типу В в крові чоловіків виявляються, в середньому, з частотою 2,2 на 500 сегментоядерних лейкоцитів.

Крім статевоспецифічних виростів в ядрах сегментоядерних лейкоцитів зустрічаються також і інші вирости, які не мають чіткої статевої специфічності. Серед них можна виділити такі відростки:

- тип "С" - різноманітні хроматинові утворення, розміром менше 1 мкм, у вигляді паличок, ниточок, гачків, вузликів, кийків. Вони зустрічаються як в жіночій, так і чоловічій крові, можна лише відмітити незначне їх збільшення в крові чоловіків;

- тип "Д" або ракетки - утворення, аналогічні за розмірами і формою типу "А", але відрізняються від них наявністю просвітління в центрі. До статевого диморфізму дане утворення відношення не має і являє собою лише додатковий сегмент.

У 1954 році W. Davidson, D. Smith [87] було висловлене припущення, що вирости типу А і В є гетерохроматином Х-хромосоми, проте прямого підтвердження це висловлення не одержало. Зв'язок Х-хромосоми і виросту типу А доводиться лише непрямими даними. Так, існує деяка залежність між розміром виросту та аномалією будови Х-хроматину.

Частота виявлення виростів типу А залежить від ступеню сегментування ядер лейкоцитів. Кількість статевоспецифічних виростів зростає при зсуві формули вправо. Враховуючи

це, була висловлена думка, що в процесі сегментації ядра відбувається виштовхування з нього брилки Х-хроматина з утворенням виросту типу В, що поступово трансформується у вирост типу А.

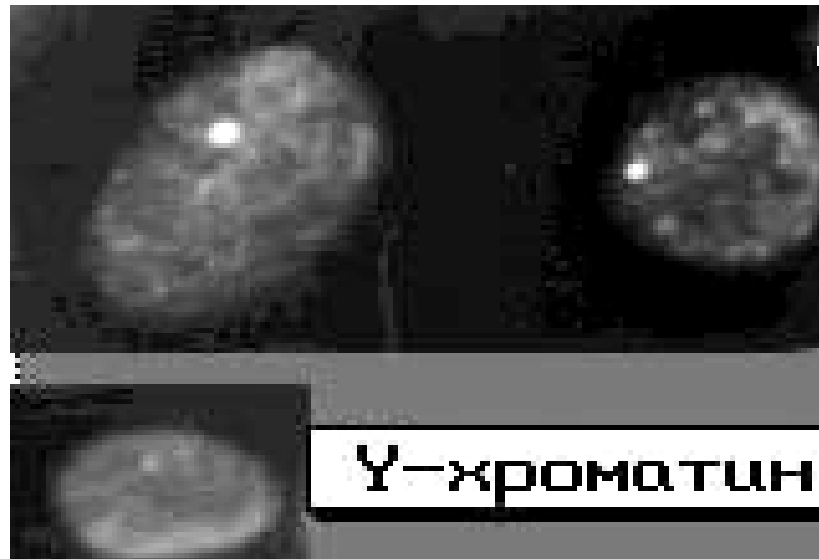
#### **2.4. Поняття про У-хроматин**

В кінці 70-х років ХХ століття був розроблений новий люмінесцентно-мікроскопічний метод дослідження хромосом. Було відмічено, що при фарбуванні барвниками, що флюоресціюють, спостерігається дуже яскраве світіння дистальних відділів довгих плечей У-хромосоми.

У 1970 р. Р. Pearson [89] у препаратах буккального епітелію чоловіків та в лейкоцитах їх крові при фарбуванні атебрином виявив тільця, що яскраво світилися. Таке світіння було відсутнє в ядрах жіночих клітин. Згодом такі тільця були названі У-хроматином.

Визначення У-хроматину в ядрах клітин проводять на люмінесцентному мікроскопі зі збудливим фільтром ФС1-2 або ФС 1-4 та замикаючими фільтрами ЖС-18 та ЖЗС-19 (зелена пластинка), окуляр 5х або 10х, об'єктив 90х (імерсія під олією) або 60х (водна імерсія).

У-хроматин являє собою брилку розмірами від 0,6 до 0,8 мкм, яка розташована в ядрі та яскраво світиться (рис. 2.4). Розмір її індивідуальний, успадковується та не змінюється при різноманітних захворюваннях.



**Рис.2.4. У-хроматин в ядрах епітеліальних клітин**  
Люмінесцентна мікроскопія, фарбування розчином  
квінакриндихлоріда, масляна імерсія, об.90х

Подальшими дослідженнями було доведено, що існує залежність між У-хромосомою і У-хроматином. Визначно індивідуальною ознакою У-хромосоми є абсолютна довжина плеча і довжина ділянки, що флюоресцює. У більшості випадків У-хромосома має приблизно рівні за довжиною частини, одна з яких світиться яскраво, а інша має не яскраву флюоресценцію. При цьому, 80% ядер клітин осіб чоловічої статі мають одну велику брилку У-хроматину, 11% ядер чоловічого

організму містять У-хроматин у вигляді 2-х великих розташованих поруч брилок. В останньому випадку частіше за все має місце деконденсація довгої ділянки У-хромосоми, що яскраво світиться. У частини людей зустрічаються випадки, коли довжина ділянки У-хромосоми, яка світиться яскраво, збільшена, тоді У-хроматин у ядрах клітин буде представлений великою та дрібною брилками. Кількість У-хроматину в клітинах чоловічого організму складає 34-98%.

В інтерфазних ядрах клітин можуть бути виявлені також дрібні брилки, що світяться, розмірами від 0,1 до 0,4 мкм, т.зв. Ф-хроматин, який не має статеві специфічності і є ділянками аутосом, які флюоресціюють.

У жіночих клітинах іноді зустрічаються ядра з одною маленькою брилкою Ф-хроматину розмірами від 0,2 до 0,3 мкм. Цей хроматин частіше пов'язаний з ділянками 3-ої, 13-15-ої пар аутосом, які яскраво світяться, і можуть імітувати світіння У-хроматину. Кількість Ф-тілець, що імітують У-хроматин, у клітинах жіночих тканин коливається від 0,4 до 5-7%.

Локалізація У-хроматину в ядрах різноманітна і залежить від виду тканин. У лімфоцитах У-хроматин частіше розташовується по периферії ядра у

вигляді серповидної брилки біля внутрішньої поверхні ядерної мембрани або у вигляді вибухання з ядра. В ядрах клітин кори головного мозку найбільше характерним є розташування У-хроматину біля ядерця. В ядрах м'язової тканини У-хроматин в переважній частині випадків знаходиться біля одного з полюсів ядра. В більшості інших клітин У-хроматин виявляється в будь-якій частині ядра.

Дослідження У-хромосоми серед різних тварин показало, що спроможність гетерохроматину У-хромосоми мати постійну яскраву флюоресценцію притамана лише для людини і самців горил. Ця ознака є відсутньою в інших видах тварин. Виходячи з цього, можна вважати, що наявність світіння У-хроматину в ядрах клітини свідчить про належність цих клітин людині.

## **2.5. Здатність до збереження статевоспецифічних ознак в залежності від впливу зовнішнього середовища**

Відомо, що найбільш несприятливими умовами для збереження клітини є вологе середовище та коливання температури, що може викликати процеси гниття. При цьому, зазначений процес діє на всю клітину, а не вибірково на її статеву мітку. Крім того,

результати дослідження багато в чому залежать від типу тканини. Коли мікрочастинки тканин або сліди біологічного походження на речових доказах знаходяться в умовах, що не сприяють розвитку процесів гниття (сухе середовище, кімнатна температура), виявлення Х-, У-хроматину, статевоспецифічних виростів лейкоцитів є можливим через значний проміжок часу - тижні, місяці, роки. Так, відомо, що у трупів, що перебували при кімнатній температурі, Х-хроматин у клітинах епідермісу виявляється на протязі 5-6 діб, в клітинах посмугової м'язової тканини - на протязі 10-12 діб, в клітинах хрящової тканини - 14 діб [32].

Добре зберігаються ядра клітин тканин, якщо вони знаходяться на повітрі при низьких температурах. Так, експериментально встановлено, що в заморожених клітинах епідермісу і м'язової тканини Х-хроматин може бути виявлений протягом 30 діб. При цьому, треба відзначити, що найбільш достовірним при зберіганні біоматеріалу при низьких температурах є визначення статевої належності за Х-хроматином лише в перші 6 діб. Після цього терміну кількість ядер із статевим хроматином зменшується за рахунок неможливості визначення Х-хроматину в ядрах з добре збереженою структурою. Тому, при визначенні статевої належності об'єктів, які знаходились при низьких температурах, треба чітко знати термін їх перебування в холоді. У разі, якщо термін перебування об'єкту при низьких температурах не відомий, клітини, які належали особі жіночої генетичної статі, можуть бути помилково прийняті за чоловічі.



У вологому середовищі (вода, ґрунт) відбувається швидка руйнація клітин, внаслідок чого Х- і У-хроматин виявляється протягом тільки перших 3, рідше 5-6 діб. Можна також відмітити, що руйнація ядер клітин різних тканин проходить по-різному. Так, в клітинах епідермісу цей процес проходить більш інтенсивно, ніж в клітинах хрящової тканини. Статеві відмінності клітин епідермісу втрачаються на протязі 4-х днів перебування у воді, а в хрящовій тканині ці відмінності зберігаються на протязі 17 днів і більше.

При дії високої температури на об'єкти дослідження майже в усіх випадках можна знайти ділянки тканин з добре збереженими ядрами, що дає можливість встановити в них наявність статевих міток.

Експериментальними дослідженнями було доказано, що при дії високих температур визначення У-хроматину в клітинах внутрішніх органів людини є можливим до тих пір, поки не проходить їх руйнація, яка настає при температурі  $160^{\circ}\text{C}$  [49].

Згідно з літературними даними відомо, що в волоссях при підвищеній вологості і температурі  $+10-20^{\circ}$  Х-хроматин можна визначити на протязі 3 діб, при температурі  $+4^{\circ} - 20$  діб, при низькій температурі ( $-10^{\circ}\text{C}$ ) - 25 діб, при збереженні волосся в умовах лабораторії – на протязі декількох років. Такі ж терміни збереження статевої мітки в клітинах зовнішньої кореневої піхви волосся характерні і при визначенні У-хроматину [14].

Основною перешкодою при встановленні статевої належності крові в слідах на речових доказах є надмірне ущільнення ядер лейкоцитів. Якщо пляма крові знаходиться на гігроскопічних матеріалах, лейкоцити, які залишаються на поверхні, швидко висихають і практично не руйнуються. В той же час, коли кров знаходиться на матеріалах, що не вбирають рідину, плями висихають повільно і при цьому відбувається руйнація лейкоцитів. Ось чому кірочки крові є несприятливим об'єктом дослідження при встановленні статевої належності крові. Для слідів крові так само, як і для мікрочастинок тканин, найбільш несприятливим є вологе середовище.

Температура, підвищена до + 120-130° С або знижена до -35° С, руйнуючого ефекту на лейкоцити не виявляє.

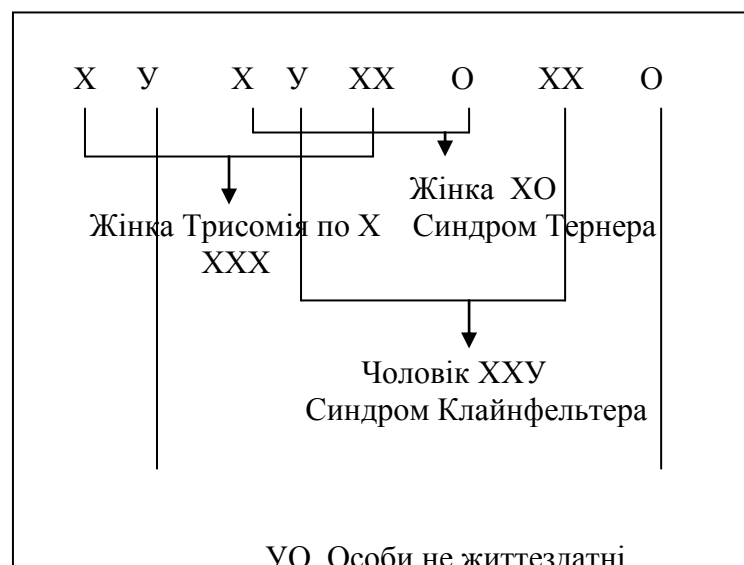Порівняльні дослідження кількості статевоспецифічних виростів типу А и В в мазках крові, що була щойно взята, та в препаратах, приготовлених із плям крові, показують, що в останніх число виявлених ядер із статевоспецифічними виростами в порівнянні з мазками, знижується на 31-36% [24].

## 2.6. Особливості генетичної статі при хромосомних аномаліях

У людини розрізняють статі анатомічну, гонадну (залежить від будови статевих органів), психічну або психосексуальну, генетичну, паспортну та гормональну. У нормі всі ці поняття збігаються.

Хромосомний набір людини складається з 22 пар аутосом і однієї пари статевих хромосом (каріотип жінки 46 ХХ, чоловіка 46 ХУ).

Розвиток хромосомних аномалій відбувається в гаметогенезі або на ранніх стадіях розвитку зиготи (рис. 2.5 та 2.6).





**Рис. 2.6. Наслідки нерозходження статевих хромосом при утворенні сперматозоїдів. Запліднена яйцеклітина може одержати або XXU, або лише одну хромосому (Митвох, 1964).**

Дуже рідко зустрічаються чоловіки з синдромом У-дисомії - 47 X Y U. При такому аномальному хромосомному наборі в ядрах клітин визначаються дві брилки У-хроматину, які флюоресціюють, і які знаходяться на відстані одна від однієї не менше, ніж на  $\frac{1}{4}$  діаметру ядра [43].

Всі вищевказані хромосомні аномалії можна діагностувати за допомогою люмінесцентної і світлової мікроскопії. Виявлення не типового хромосомного набору в ядрах клітин при дослідженні речових доказів може мати ідентифікуюче значення. Так, відомо, що трисомія за X (47 X X X) зустрічається, в основному, у жінок безплідних і недоумкуватих, хоча може бути і у нормальних. Частота цієї ознаки становить 1:2458 [24]. Моносомія за X (45 X O) або синдром Шерешевського-Тернера зустрічається в 0,02-0,04% новонароджених дівчаток і проявляється малим зростом, недорозвиненими вторинними статевими ознаками у сполученні з рядом інших аномалій, таких, як: високе тверде піднебіння, деформація вушних раковин, достатньо велика кількість волосся на голові з низько

розташованою лінією їхнього росту на шиї, інфантилізм, криловидна шкірна складка на шиї, нерідко - коарктація аорти, в окремих випадках - порушення кольорного зору, глухота. Зовнішні статеві органи сформовані за жіночим типом, грудна клітка - широка, щитоподібна, з широко розставленими сосками і недорозвиненими молочними залозами, матка недорозвинена, яєчники представлені фіброзними тяжами.

Синдром Клайнфельтера (47 ХХУ) зустрічається у 0,2% чоловіків, серед олігофренів цей показник складає 1,36%, серед злочинців зі зниженим інтелектом - 2%. Хворі із синдромом Клайнфельтера характеризуються високим зростом, довгими кінцівками, гіпогонадізмом, склерозуючою дегенерацією сім'яних каналців, асперматогенезом, млявістю, інертністю, розумовою відсталістю або невисоким інтелектом, гінекомастією, підвищеним виділенням фолікулостимулюючого гормону і розвитком євнухо-подібних ознак (недостатність вторинного оволосіння, недорозвинення зовнішніх статевих

органів, вузькі плечі, широкий таз). Поширеність каріотипу 47 ХУУ вивчена недостатньо. Відомо лише, що цей каріотипу 20 разів частіше зустрічається у високорослих і агресивних чоловіків, для яких характерне деяке зниження інтелекту і порушення відтворної здібності [24].

При уроджених аномаліях розвитку статі результати цитологічного визначення статі можуть бути прийняті до уваги лише в зіставленні з клінічним обстеженням людини.

## РОЗДІЛ 3

### ХАРАКТЕРИСТИКА РІЗНОМАНІТНИХ ТКАНИН ЛЮДИНИ

#### 3.1. Класифікація тканин

Тканина – філогенетично сформована система клітин і позаклітинних структур, що характеризується спільністю будови та спеціалізується на виконанні визначеної функції.

Згідно з класифікацією тканин, викладеною у підручнику «Гістологія людини» О.Д. Луцика, А.Й. Іванової, К.С. Кабака,

Ю.Б. Чайковського (2003) [13] - всі тканини можна розділити на групи:

**Епітеліальні тканини** (за морфофункціональною характеристикою):

Одношаровий однорядний епітелій.

Одношаровий багаторядний епітелій.

Багатошаровий плоский епітелій.

Перехідний епітелій.

Залозистий епітелій.

**Тканини внутрішнього середовища:**

Кров.

Лімфа.

Сполучна тканина.

**Кісткова тканина.**

Хрящова тканина.

Вистилка слизових оболонок людини.

**Тканини спеціалізовані:**

М'язова тканина.

Нервова тканина.

### **3.2. Епітеліальні тканини**

Епітеліальна тканина – це такий тип тканини, що складається з клітинних шарів, які утворюють зовнішній покрив тіла, а також вистилають внутрішні порожнини та трубчасті ходи організму, що сполучаються із зовнішнім середовищем або мали таке сполучення у філогенезі.

Функціями епітеліальної тканини є покривна, захисна, видільна, а також вона володіє і функціями всмоктування та прийняття

подразнення. Для епітеліальної тканини є характерним різниця (полярність) між поверхнею, що прилягає до сполучної тканини (базальна поверхня), і іншою, вільною (апикальною) поверхнею. З базальної поверхні йде тік живильних речовин і проявляється вплив внутрішнього середовища організму. Апикальна поверхня епітеліальної тканини пов'язана з функціями захисту, всмоктування та виділення. Саме тут виявляється вплив зовнішнього середовища. В епітеліальній тканині безупинно відбувається відторгнення клітин, що відмирають, та утворення нових, т.з. фізіологічна регенерація.

**Епітеліальна тканина** в залежності від місця розташування і функції ділиться на покривну та залозисту (рис. 3.1).

**Покривні тканини** покривають шкіру, слизові поверхні організму та оболонки внутрішніх органів (рис. 3.2).

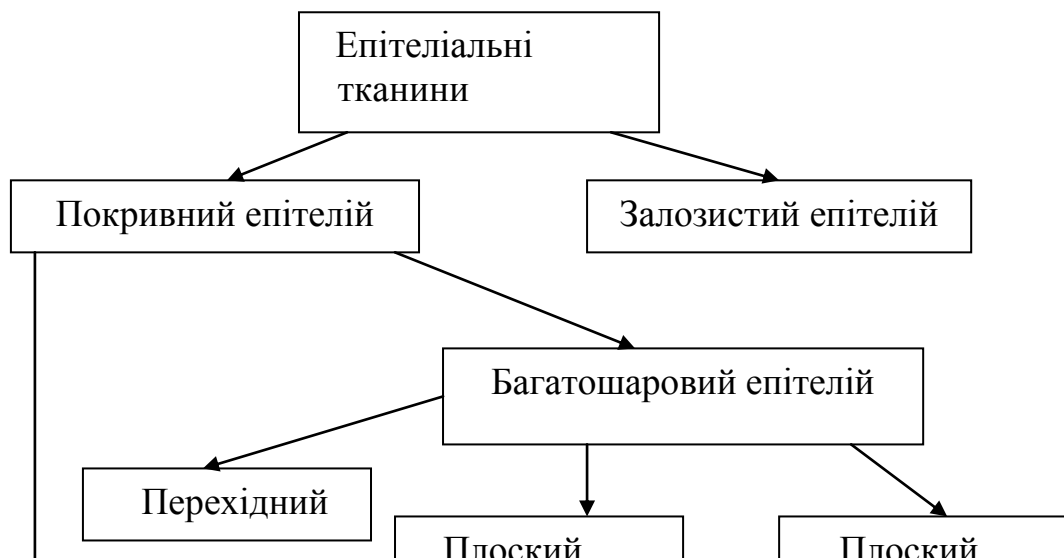
**Залозисті тканини** входять до складу різноманітних залоз, беруть участь у виробленні та виділенні біологічно активних секретів.



Будь-який епітелій розташовується на базальній мембрані. За розташуванням клітин стосовно мембрани розрізняють епітелій одношаровий (всі клітини лежать на базальній мембрані) і багатшаровий (нижній ряд лежить на базальній мембрані, а верхній не має відношення до мембрани). Нижче наведена схема розподілу епітеліальної тканини.

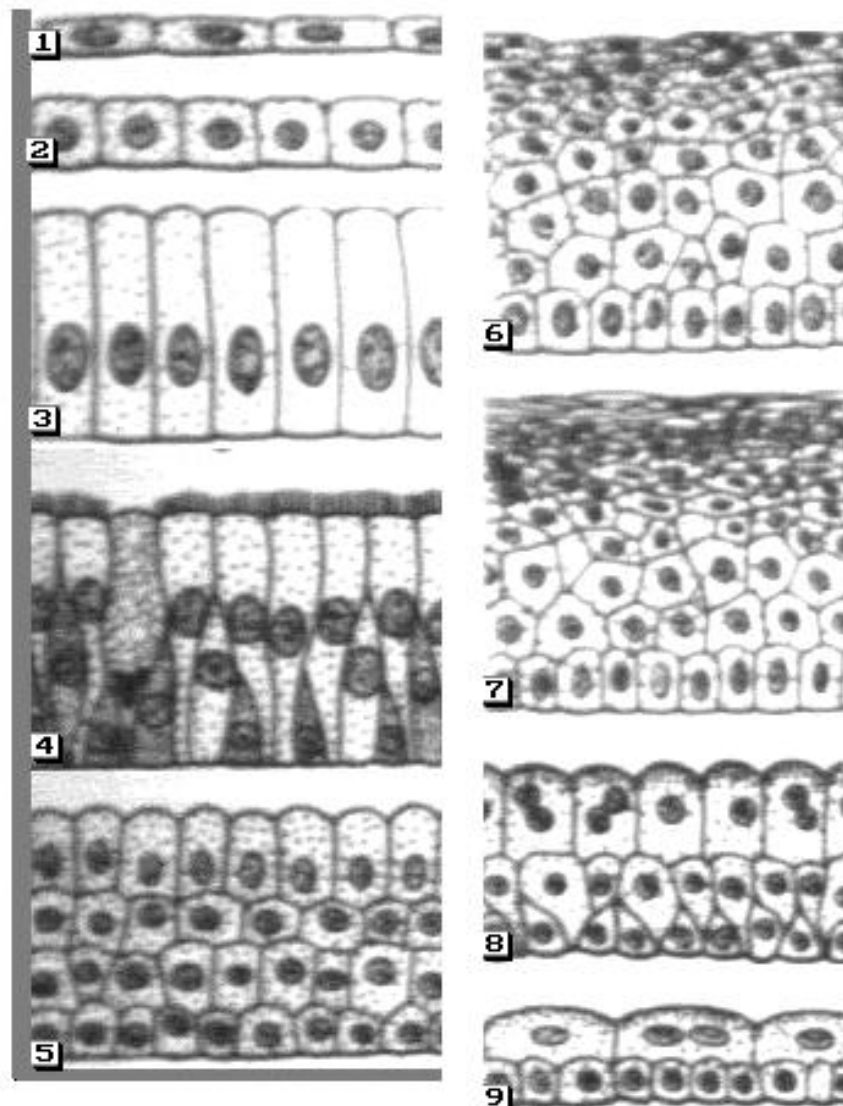
Одношаровий епітелій буває однорядний (ізоморфний) і багаторядний (анізоморфний).

Одношаровий однорядний епітелій – це такий епітелій, коли всі клітини розташовуються на базальній мембрані, мають однакові розміри, форму, ядра їх розташовані на одному рівні. Одношаровий однорядний епітелій в залежності від форми клітин може бути плоским, кубічним, циліндричним (рис. 3.3).



### **Рис. 3.1. Класифікація епітеліальних тканин**

Одношаровий багаторядний епітелій – це такий епітелій, коли всі клітини лежать на базальній мембрані, але клітини мають різні розміри і форми та їх ядра розташовані на різному рівні. Одношаровий багаторядний епітелій у залежності від форми клітин може бути циліндричним та кубічним.



**Рис. 3.2. Схематичне зображення видів покривного епітелію**  
(за підручником для ВУЗів “Гистология”, 2001 [13])

**Епітелій одношаровий однорядний**

1 – плоский; 2 – кубічний; 3 – циліндричний (стовпчастий)

**Епітелій одношаровий багаторядний**

4 – циліндричний миготливий (війчастий)

5 – епітелій багат шаровий циліндричний (стовпчастий)

**Епітелій багат шаровий плоский (зроговілий)**

6 – незроговілий

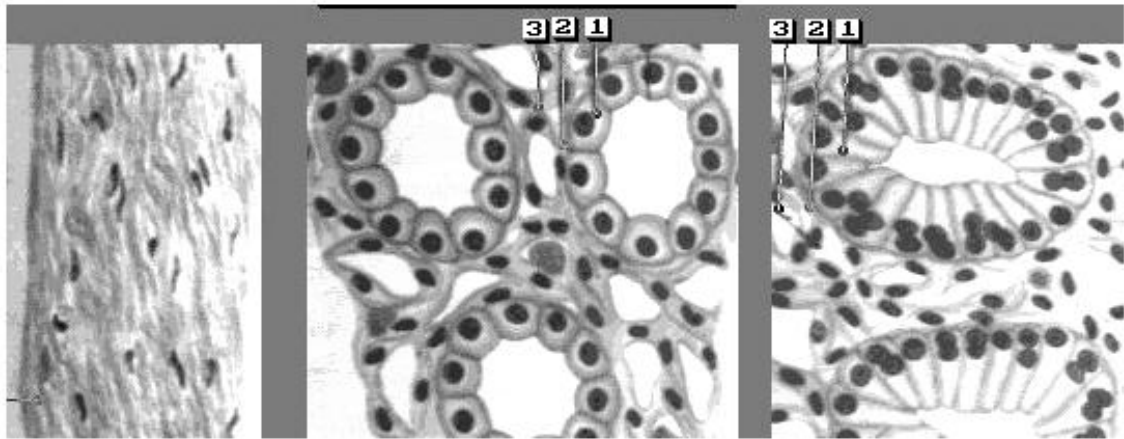
7 - зроговілий

**Епітелій багат шаровий перехідний**

8 - нерозтягнутий стан

9 – розтягнутий стан

Багатошаровий епітелій може бути багатошаровий плоский зроговілий, багатошаровий плоский незроговілий та перехідний.



**Плоский**

**Кубічний**

**Циліндричний**

**Рис.3.3. Схематичне зображення одношарового епітелію**  
(за І.В. Алмазовим та Л.С. Сундуковим [1])

1. Клітина
2. Базальна мембрана
3. Сполучна тканина

### **3.2.1. Одношаровий однорядний епітелій**

**Одношаровий однорядний плоский епітелій (мезотелій)**– вистилає внутрішні порожнини організму людини, а також ендокард. Мезотеліальні клітини мають полігональну форму, середні розміри (25-30 мкм) із широкою світлою цитоплазмою та з 1 або 2 ядрами, співвідношення ядра і цитоплазми 1:2-1:3, ядро розташоване центрально. У вільному стані клітина має

о к р у г л у ф о р м у . Якщо мезотеліальні клітини знайдені в слідах на знаряддях травми, то можна зробити висновок, що поранення було проникаючим.

**Одношаровий однорядний кубічний епітелій** вистилає бронхіоли та легеневі альвеоли, каналці нирок, деякі ділянки внутріпечінкових та і жовчних протоків, молочних залоз, щитовидної, слинної та інших залоз. За розміром ці клітини є дещо більшими лейкоцитів (10-15 мкм).

**Цитоплазма** однорідна, ядро розташоване центрально, із рівними чіткими контурами. Епітелій діагностується, коли клітини розташовані в один шар. Ізольовані клітини круглі або овальні, не відрізняються від базальних.

**Одношаровий однорядний циліндричний епітелій** вистилає шлунок, кишечник, жовчний пухир, протоки підшлункової залози, жовчні протоки, бронхіоли, внутрішні поверхні фаллопієвих труб і матки, а також деякі ділянки протоків слинної, щитовидної і молочної залоз (рис. 3.4).

**Циліндричний епітелій** має подовжену, декілька конічну форму. Ядро велике,

о в а л ь н о ї ф о р м и, і з н і ж н о ю с і т к о ю х р о м а т и н у, с л а б к о с п р и й м а є ф а р б у, р о з т а ш о в а н о е к с ц е н т р и ч н о. Ц и т о п л а з м а в і д і р в а н и х к л і т и н ч а с т і ш е в с ь о г о д и с т р о ф і ч н о з м і н е н а, м а є м і с ц е д р і б н о з е р н и с т е б і л к о в е п е р е р о д ж е н н я, в а к у о л и з а ц і я, ж и р о в е п e р e p o d j e n n j a. К л і т и н и ц и л і н д р и ч н о г о е п і т е л і ю в п р е п а р а т а х м о ж у т ь з у с т р і ч а т и с ь в р і з н о м а н і т н і й п р о е к ц і ї: п р и п о г л я д і і з б о к у п о л ю с і в к л і т и н и п о д і б н і г л и б о к и м ш а р а м п л о с к о г о е п і т e л і ю, я д р а р o z t a ш o v y o t ь c я ц e n t p a л ь н о, ф o p m a k л і т и н ш e c t и к у т н a, н a г a d y e c т і л ь н и к и; п р и б і ч н і й п р o e k ц і ї в г р у п a x k л і т и н и н e ц і л k o m п р a в и л ь н о ї ч o т и p и к у т н o ї ф o p m и з і з л e г k a з a k p y г л e н и м и в y г л a м и в o c н o в і т a e k c e n t p r и ч н o p o z t a ш o в a н и м я d p o m – n a g a d y o t ь ч a c t o k і л. С а м и й в и c o к и й ц и л і н d p и ч н и й e п і t e л і j в и c т и л a e д и x a л ь н і ш л я x и і ф a л л o п і e в і т p y б и, m a e в і j k и і n a z и в a e т ь c я в і j ч a c т и м (p и c. 3.5).

**Ц и л і н д p и ч н и й e п і t e л і j ш л y н k a** в и p o б л я e c л и з і n a z и в a e т ь c я з a л o z и c t o п o д і б н и м. Ч a c t o ш и p o к и й к і n e ц ь ц и x k л і t и н n e m a e ч і t k o г o k o n t y p y (o c л и з н e н и j).

Циліндричний епітелій кишечника, жовчного пухиря, печінки, матки має мікроворсинки, які утворюють усмоктувальну кайомку, і називається такий епітелій кайомчастим. Апікальна частина деяких клітин циліндричного епітелію кишечника має замикаючі порожнини (пластинки), помітні при світловій мікроскопії.

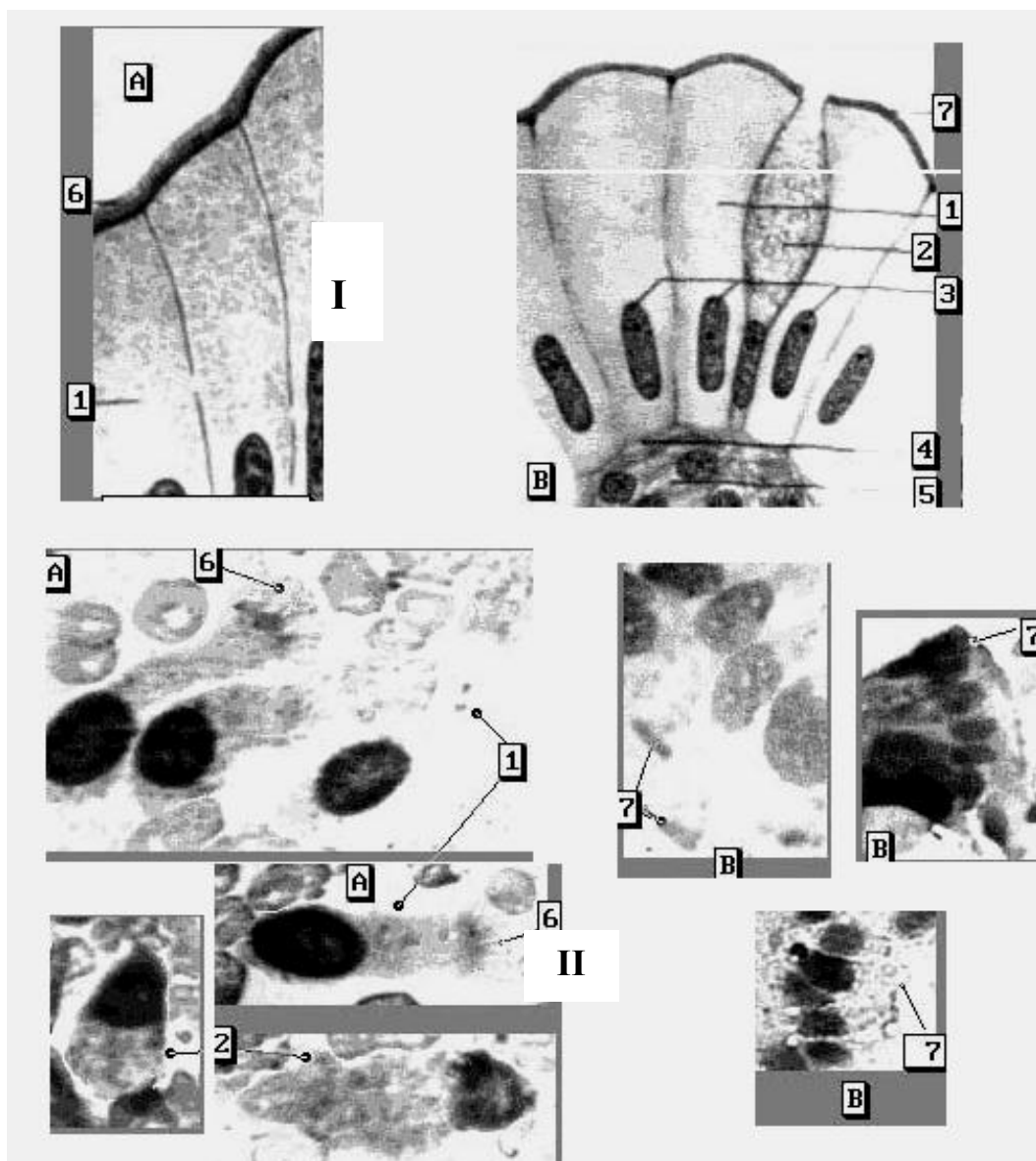


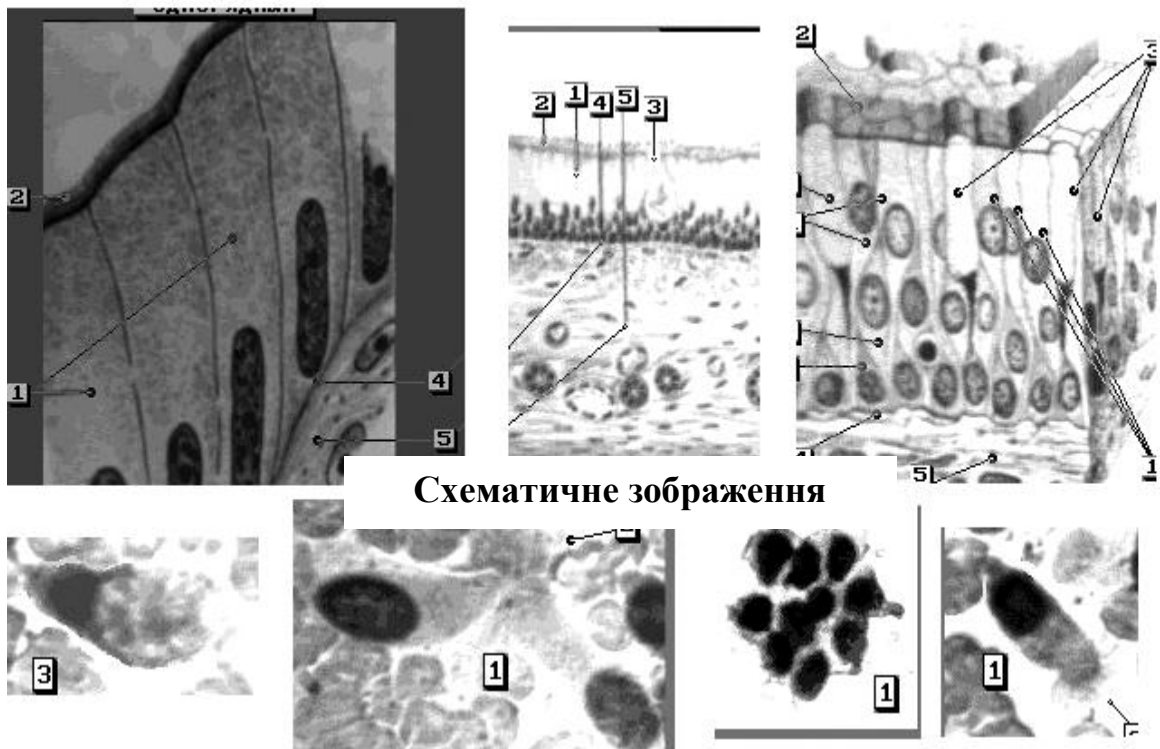
Рис. 3.4. Одношаровий циліндричний епітелій

**I** - схематичне зображення одношарового циліндричного епітелію (фарбування гематоксилін-еозином, об.60х, наведено за атласом І.В.Алмазова та Л.С. та Сутулова, 1978 [1])

**A** – війчастий (миготливий) епітелій (1 - циліндрична клітина; 6 - клітинні війки)

**B** - каймистий (джгутиковий) епітелій (1 – циліндрична клітина; 2 – бокалоподібна залозиста клітина; 3 - ядра клітин; 4 – базальна мембрана; 5 – сполучна тканина; 7 – всмоктувальна кайомка)

**II** – цитологічні препарати одношарового циліндричного епітелію (світловий мікроскоп, фарбування азур-еозиною сумішшю, об.20х, 40х)



**Схематичне зображення**

**Цитологічні препарати**

**Рис. 3.5. Війчастий (миготливий) епітелій**

**Схематичне зображення за І.В.Алмазовим таЛ.С. Сутуловим [1];**

**Цитологічні препарати – фарбування азур-еозиною сумішшю, світловий мікроскоп, об.20х,40х:**

- 1 – циліндричні клітини
- 2 - клітинні війки
- 3 - бокалоподібні клітини
- 4 - базальні мембрани
- 5 - сполучна тканина

**3.2.2. Одношаровий багаторядний циліндричний епітелій**



Одношаровий багаторядний  
циліндричний епітелій вистилає повітроносні  
шляхи (трахею, великі і малі бронхи),  
чоловічу уретру, цервікальний канал,  
матку. У

трахеї і бронхах розрізняють 3 ряди  
клітин:

1) миготливі і бокалоподібні клітини –  
розташовані від основи до поверхні епітелію.  
Миготливі клітини – високі, один кінець  
широкий і плоский, закінчується  
кутикулярним ободком, інший – тонкий у  
виді довгастого конуса, хвостоподібно  
звужений. Кутикулярний обідок являє собою  
лінійне стовщення клітинної оболонки,  
від якого відходять тонкі нитки війок.  
Кутикулярний обідок зберігається й у  
клітинах, позбавлених війок. Ядро має  
овальну форму, чітко контурується, великі розміри,  
розташовано ближче до основи, займає всю  
ширину клітини, іноді викликає її здуття.  
Бокалоподібні клітини зустрічаються  
рідше миготливих, за формою нагадують  
їх, але без війок і кутикулярного обідка.  
Периферична частина здута, в ній розташовані

малі і великі вакуолі, іноді пустоти. При скупченні слизу ядро усунуте донизу.

**2) замісні або проміжні клітини** знаходяться між миготливими і не доходять до поверхні епітелію. Вони мають веретеноподібну форму зі слабко пофарбованої цитоплазмою, яка легко руйнується. За розміром ці клітини менше миготливих. Ізольовано розташовану клітину важко диференціювати в зв'язку з її частотою деструкцією.

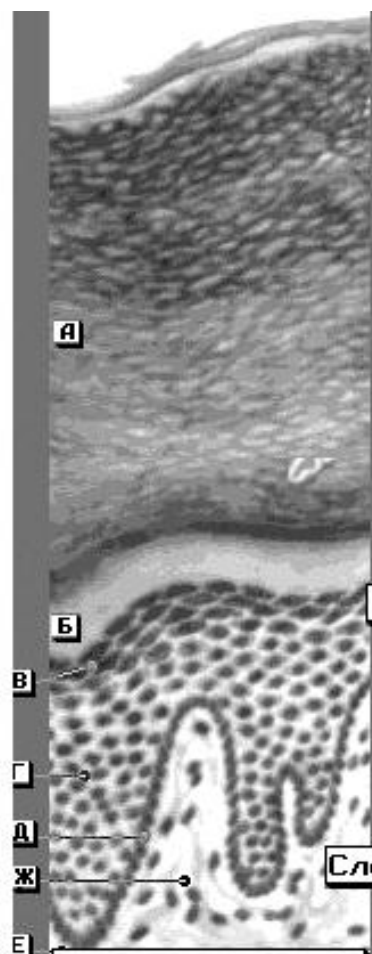
**3) базальні клітини** – мають розмір лімфоцита, 4-х і багатокутну форму, з базофільною цитоплазмою у вигляді обідка. Ядро кругле або овальне, займає велику частину клітини, інтенсивно пофарбоване з рівномірно-зернистим хроматином. Ізольовані клітини мають круглу форму.

В малих бронхах епітелій – дворядний, складається з миготливих і парабазальних (паросткових) клітин. Бокаловидні клітини відсутні.

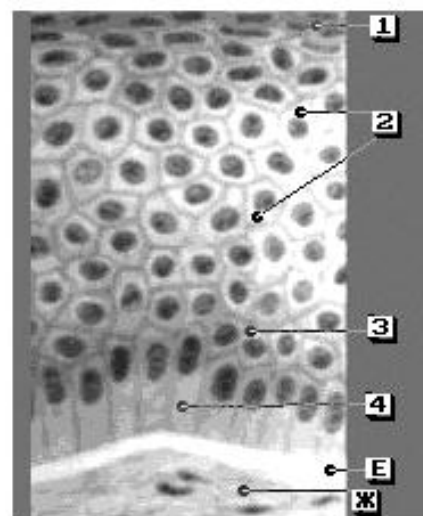
### **3.2.3. Багатошаровий плоский епітелій**

Зроговілий багат шаровий плоский епітелій (епідерміс) – складається з 5-ти шарів – рогового, блискучого, зернистого, шиповатого та базального (рис. 3.6). Всі 5 шарів епітелія присутні на долонях, підшвах та пальцях. На інших ділянках шкіри відсутній блискучий шар.

Клітини базального шару мають невеликі розміри, циліндричну форму, ядра округлі або овальні, цитоплазма у вигляді вузького обідка.



**Зроговілий (епідерміс)**



**Незроговілий**

### Рис. 3.6. Багатошаровий плоский епітелій (схема)

(фарбування гематоксилін-еозином, об.20х, 40х, із атласу  
І.В.Алмазова та Л.С. Сутулова, 1978 [1])

#### Шари епідермісу

- А. Роговий
- Б. Блискучий
- В. Зернистий
- Г. Шипуватий
- Д. Базальний
- Е. Базальна мембрана
- Ж. Сполучна тканина

#### Шари незроговілого епітелію

- 1. Поверхневий
- 2. Проміжний
- 3. Парабазальний
- 4. Базальний

Клітини шиповатого шару мають полігональну форму, мають пластинчасті відростки, і називаються крилатими або шиповатими. Клітини базального і шиповатого шару складають паростковий шар.

Клітини зернистого шару – порівняно плоскі, ядра їх менше в порівнянні з клітинами шиповатого шару, у цитоплазмі помітні гранули кератогіаліну.

Клітини блискучого шару – плоскі, просочені елєїдином (попередник кератина), який добре переломлює світло. Ядра клітин не забарвлюються.

Клітини рогового шару представляють собою лусочки, без'ядерні епітеліальні клітини, які містять кератині пухирці повітря.

**Епідерміс** – високоспеціалізована епітеліальна тканина, для якої є характерним наявність рогового шару і значний розвиток тонофібрилл. Під епідермісом знаходиться власне шкіра – дерма.

Незроговілий багатощаровий плоский епітелій вистилає роговицю ока, порожнину рота, передню частину носової порожнини, середню і нижню частину носоглотки, верхню частину надгортанника, голосові зв'язки, стравохід, частину прямої кишки, вагіну.

**Епітелій** складається з 4-х шарів – базального, парабазального, проміжного, поверхневого. В нормі без ознак ороговіння.

Клітини **базального шару** (паросткові) – мають невеличкий розмір, округлу форму, цитоплазма у вигляді вузького ободка, пофарбована базофільно, ядро крупне, інтенсивно забарвлене. В нормі ці клітини не відторгаються.

Клітини **парабазального шару** – округлої або овальної форми, базофільно пофарбованою цитоплазмою. Ядро округле або овальне, розташовується в центрі клітини. Співвідношення ядра і цитоплазми приблизно 1:2.

Клітини **проміжного шару** мають діаметр 30-40 мкм і більше, овоїдної, трикутної,

полігональної форми, ядра середні (округлі, овальні), добре вираженою хроматиною сіткою. Цитоплазма рясна, світло базофільних тонів. Співвідношення ядра і цитоплазми 1:3 – 1:6.

Клітини поверхневого шару підрозділяються на клітини глибокого шару і власно поверхневі:

- поверхневі клітини глибокого шару – це великі клітини, розміром 60-80 мкм, полігональної форми, ядра малі, круглі, розташовуються частіше центрально, розмірами близько 7 мкм, співвідношення ядра і цитоплазми 1:8-1:10.

- власно поверхневі клітини мають той же розмір, форма полігональна, ядро дрібне крапкове (6 мкм і менше), розташоване в центрі, хроматинова сітка не помітна (ядро пікнотичне), співвідношення ядра і цитоплазми 1:12-1:15 і більше. Дані клітини присутні в слизовій оболонці піхви та нижніх відділах слизової оболонки прямої кишки. В слизовій оболонці порожнини рота такі клітини відсутні.

#### **3.2.4. Перехідний епітелій**

Перехідний епітелій (рис. 3.7) вистилає ниркову миску, сечоводи, сечовий міхур (рис. 3.7 а), передміхурову частину сечівника чоловіка. Клітини

даного епітелію мають різноманітну форму і розмір в залежності від наповнення органа. В цьому епітелії розрізняють два шари : базальний і покривний. Базальний шар складається з дрібних темних клітин і значних світлих клітин грушоподібної форми між ними. Покривний шар складається з великих сплосчених клітин. В нерозтягнутому стані слизової оболонки епітелій можна віднести до багатошарового та багаторядного (базальний шар приймає багаторядну будову). При розтягнутому стані – епітелій багатошаровий.

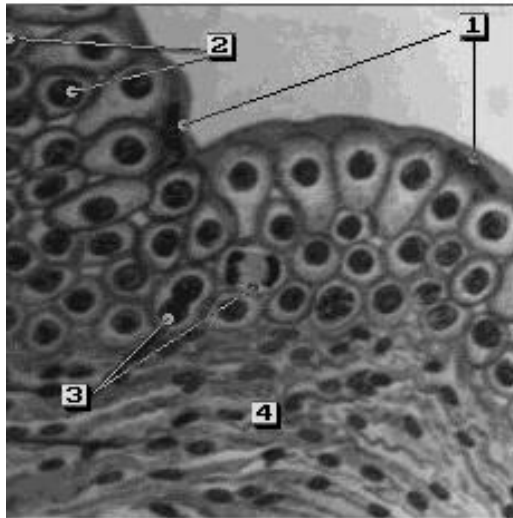
### **3.3. Вистилка слизових оболонок людини**

#### **3.3.1. Дихальні шляхи (рис. 3.8, 3.9, 3.10):**

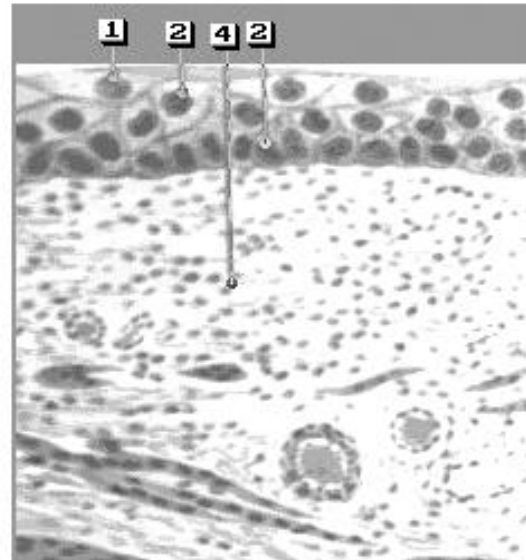
**1) Ніс,** передня частина носової порожнини – незроговілий багатошаровий плоский епітелій.

**2) Слизова оболонка нюхової ділянки носової порожнини** – багаторядний циліндричний епітелій.

**3) Носоглотка** – незроговілий багатошаровий плоский епітелій.



При нерозтягнутій стінці

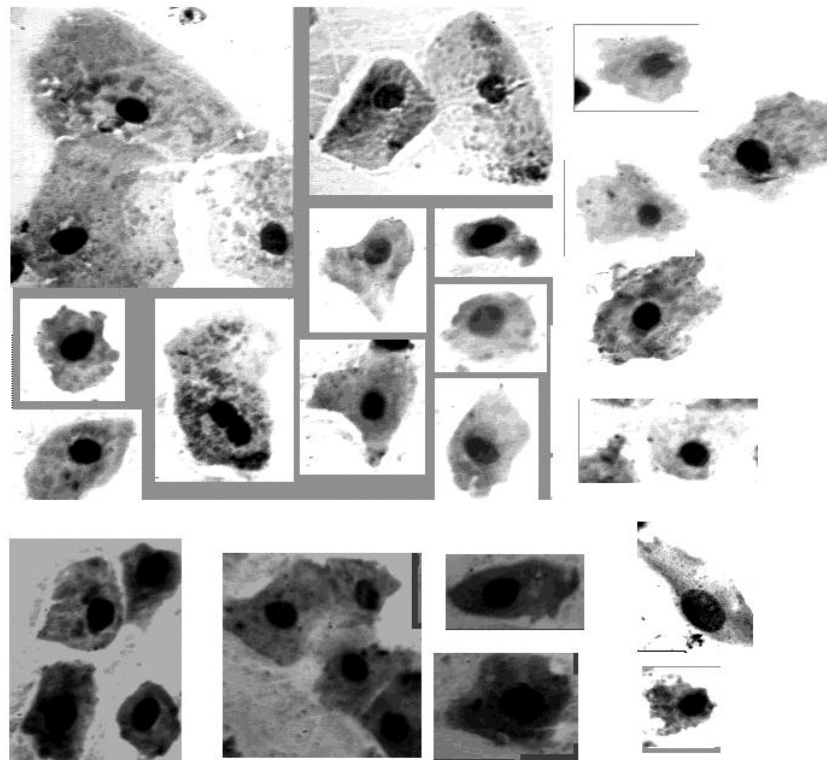


При розтягнутій стінці

**Рис 3.7. Перехідний епітелій сечового міхура**

(фарбування гематоксилін-еозином, об.60х, наведено за І.В.Алмазовим та Л.С. Сутуловим [1])

1.Клітини покривного шару з кутикулою; 2.Клітини базального та проміжного шарів; 3.Клітини на стадії амітозу та мітозу; 4.Волокниста сполучна тканина



**Рис. 3.7 а. Перехідний епітелій слизової оболонки сечового міхура.Світлова мікроскопія, фарбув. азун-еозиною**



сумішшю, об.20х

4) Трахея, бронхи – одношаровий багаторядний циліндричний епітелій.

5) Бронхіоли – одношаровий однорядний циліндричний епітелій, який переходить в однорядний кубічний.

6) Легеневі альвеоли вистлані без'ядерними пластинками (цитоплазматними відростками клітин вистілки альвеол), між якими розташовані тонкі полігональні клітини з ядрами, для яких характерні фагоцитарні властивості. В цитологічному препараті клітини вистілки альвеол схожі на кубічний епітелій.

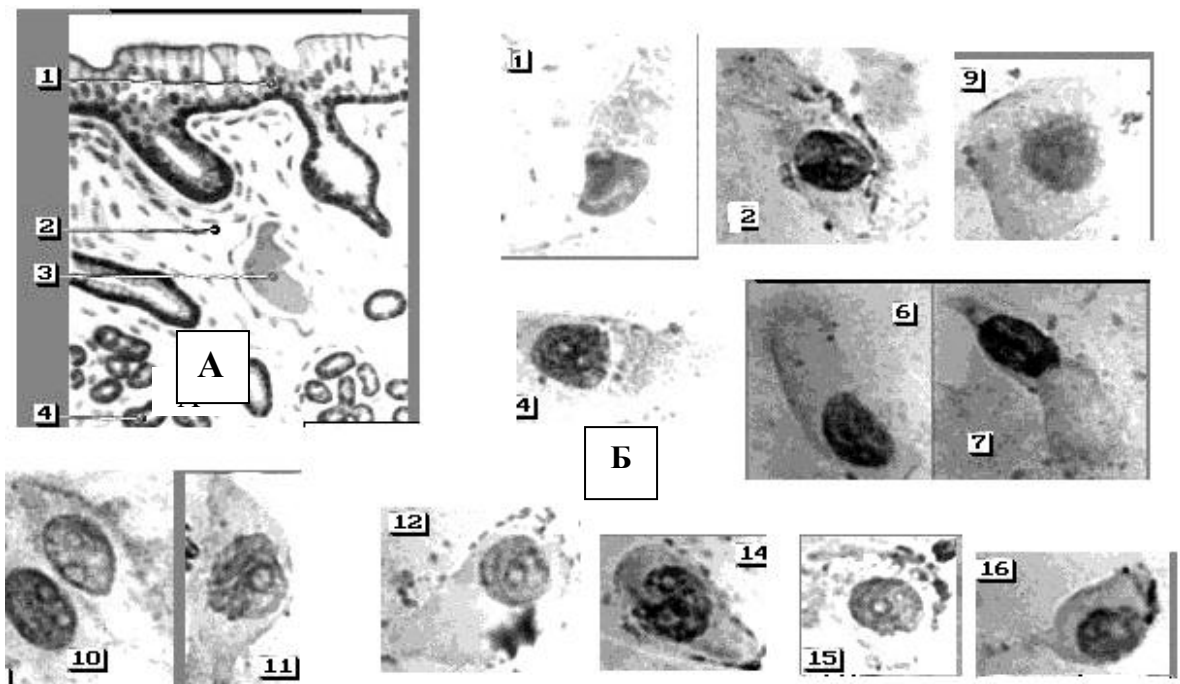


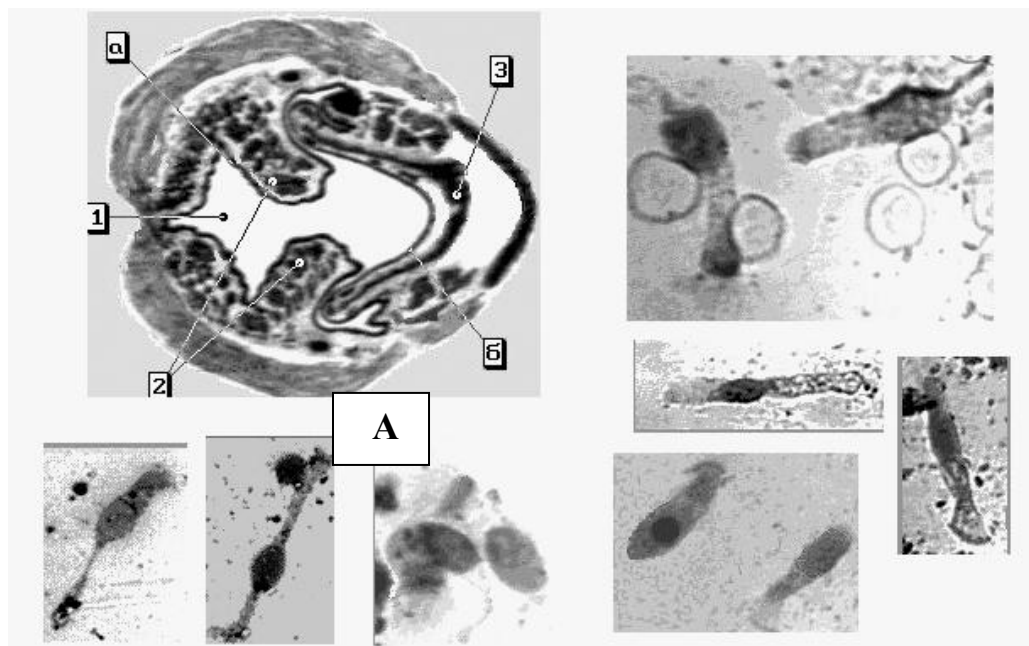
Рис.3.8. Дихальна ділянка слизової оболонки носа  
А - Схематичне зображення слизової оболонки носа (фарбування гематоксилін-еозином, об.60х, наведено за І.В.Алмазовим,

Л.С. Сутуловим [1])

1. Багатошаровий миготливий (війчастий) епітелій з бокалоподібними Клітинами; 2. Власна пластинка слизової оболонки
3. Кровоносна судина; 4. Кінцевий відділ залози

**Б - Цитологічні препарати клітин слизової оболонки носа** (світлова мікроскопія, фарбування азур-еозиною сумішшю, об.40х)

1-7 – клітини миготливого (війчастого) епітелію; 10-15 – вставні клітини; 16 – бокалоподібна клітина



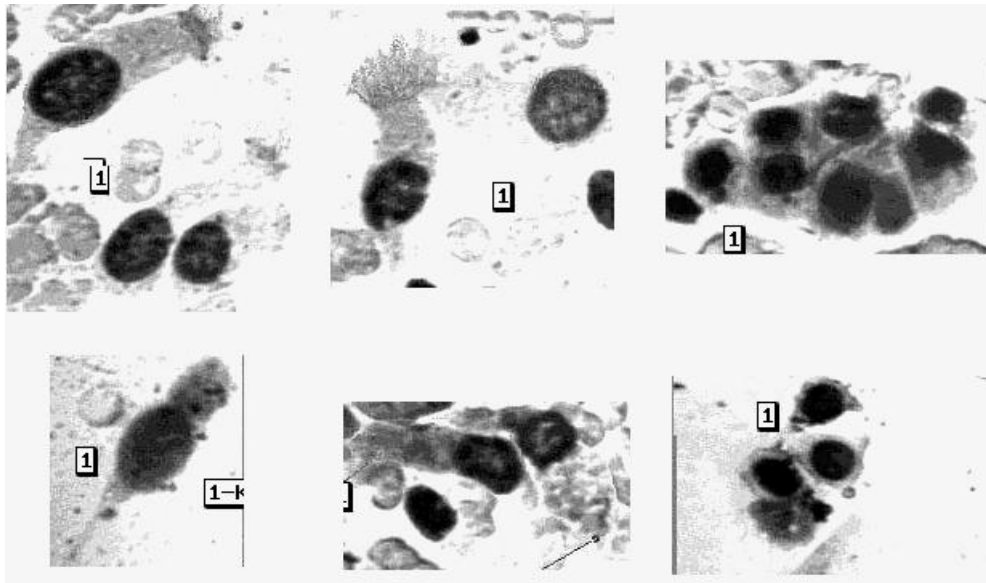
### **Рис. 3.9. Слизова оболонка гортані**

**А - схематичне зображення** поперечного зрізу гортані наведено за І.В. Алмазовим та Л.С. Сутуловим [1])

1. Голосова щілина; 2. Голосова складка; 3. Хрящ гортані;
- Вистилка: а) багатошаровий плоский епітелій;  
б) багаторядний миготливий (війчастий) епітелій

### **Цитологічні препарати клітин війчастого епітелію**

(світлова мікроскопія, об.20х, фарбування азур-еозиною сумішшю)



**Рис. 3.10. Клітини циліндричного (війчастого) епітелію трахеї**  
Світлова мікроскопія, фарбування азур-еозиною сумішшю,  
об.20х,40х.

### **3.3.2. Епітелій шлунково-кишкового тракту**

Шлунково-кишковий тракт покриває:

**1) Рот, носоглотку, стравохід** – незроговілий багат шаровий плоский епітелій.

**2) Шлунок, слизову оболонку тонкого та товстого кишечника, жовчний міхур, жовчні протоки, протоки підшлункової залози** – одношаровий однорядний циліндричний епітелій (відрізняється між собою лише кількістю бокаловидних клітин).

**3) Жовчні протоки печінки** – одношаровий однорядний кубічний епітелій.

**4) Пряма кишка** - одношаровий однорядний низький циліндричний (призматичний) епітелій з наявністю

бокалоподібних клітин, нижче аноректальної лінії – незроговілий багатошаровий плоский епітелій, який ближче до зовнішнього отвору переходить у зроговілий багатошаровий плоский епітелій.

### **3.3.3. Епітелій сечостатевої системи:**

1) **Нирки** – одношаровий однорядний кубічний епітелій.

2) **Ниркова миска, сечоводи, сечовий міхур** – перехідний епітелій.

3) **Уретра жіноча** – незроговілий багатошаровий плоский епітелій, подібний з епітелієм піхви.

4) **Уретра чоловіча** – в частині *pars prostatica* – перехідний епітелій, *pars membranacea* – одношаровий багаторядний циліндричний, *pars cavernosa* – одношаровий однорядний циліндричний, після впадання бульбоуретральних залоз переходить знову в багаторядний циліндричний епітелій, а починаючи з *fossa navicularis* – незроговілий багатошаровий плоский епітелій.

**Нирки** – парний орган, який майже суцільно складається з епітеліальних елементів, серед

яких розташовані тоненькі шари мезенхімної тканини. В нирках розрізняють епітеліальні клітини 3-х видів:

1) Великі світлі каналцеві клітини, розміром 20-25 мкм, з гомогенною цитоплазмою, вакуолізація якої є ознакою дегенерації: вони мають прямокутну форму, нечіткі контури, ядра округлі, рідко – овальної форми. Дані клітини подібні до гепатоцитів і домінують у кількісному відношенні.

2) Великі зернисті клітини, в їх цитоплазмі містяться включення – продукти, які підлягають видаленню з організму. Дані клітини вистилають каналцевий апарат нирки;

3) Канальцеві клітини - клітини малих розмірів (15-18 мкм), зустрічаються у вигляді скупчень, цитоплазма в них базофільна у вигляді синтиціальних утворень, іноді містить в собі включення.

#### **3.3.4. Жіночі статеві органи:**

1) Фаллопієві труби, матка, цервікальний канал – одношаровий багаторядний циліндричний епітелій.

2) Піхва – незроговілий багатошаровий плоский епітелій.

#### **3.4. Залозистий епітелій**

Основною функцією залозистого епітелію є обмін речовин між організмом і зовнішнім середовищем. Якщо видільна функція клітин є основна, то такий епітелій відноситься до залозистого.

Залоза – орган, головними функціями якого є вироблення і виділення характерних для даної залози речовин. Залози діляться на залози внутрішньої та зовнішньої секреції.

До залоз внутрішньої секреції відносяться підшлункова, щитовидна, паращитовидна, надниркова залози та гіпофіз.

До залоз зовнішньої секреції відносяться нирки, потові, сальні, молочні залози та частково слинні залози травної системи, в тому числі печінка.

Залози за своєю будовою та формою діляться на одноклітинні багатоклітинні.

Найбільш поширеною формою одноклітинної залози є бокаловидна клітина. Бокаловидні клітини виділяють слизовий секрет, що містить муцин, і розташовані, головним чином, в епітелії слизових оболонок. Найбільш характерним місцем їх розташування є дихальні шляхи і

кишечник. Бокало видна клітина має форму бокала і складається з тіла, заповненого секретом, і ніжки, в якій є цитоплазма та ядро.

Одноклітинні залози, які зібрані в групи і знаходяться в середині епітеліального шару, утворюють залозисте поле (наприклад, слизова оболонка шлунка, ендометрій).

За характером вивідного протоку залози зовнішньої секреції розгалужуються на прості (трубчасті, альвеолярні) і складні, вивідний проток яких галузиться (наприклад, молочна, слинна залози, печінка). **Печінка** – сама велика залоза, яка приймає участь в обміні білків, жирів та вуглеводів. Печінка покрита Гліссоновою капсулою, що, проникаючи до середини печінки, поділяє її на часточки. Часточка – функціональна одиниця печінки, має шестигранну форму і складається з балок (2-х рядів печінкових клітин), між якими є протока, куди і впадає жовч. Жовч виробляється печінковими клітинами – гепатоцитами.

**Гепатоцити** – клітини, в основному, однорідні, розмірами 20-30 мкм, неправильно багатокутної форми з чіткими

контурами. Ядра округлі, 6-8 мкм, мають одне ядро, часто ядра розташовані ексцентрично. 20% клітин – двоядерні. Цитоплазма клітин іноді вакуолізована, містить включення жиру, гемосидерину, білірубіну, при фарбуванні азуром здається гомогенною.

Клітини епітелія жовчних протоків і жовчний міхур покриті циліндричним однорядним одношаровим епітелієм. Клітини мають вигляд високих неправильно циліндричних або призматичних клітин. Ядра округлі, розташовані у базальних відділах клітини. Клітини по морфології нагадують бокаловидні.

### **3.5. Тканини внутрішнього середовища**

#### **3.5.1. Кров**

Кров – вид тканини, що складається з рідкої плазми та суспензованих (завислих) в ній формених елементів.

Плазма являє собою досить в'язку рідину, що містить у розчині різноманітні речовини – білки (сироватковий альбумін, сироватковий глобулін, фібриноген), ферменти, вуглеводи, жири, амінокислоти, мінеральні солі. Осмотичний тиск крові людини відповідає 0,9% розчину повареної солі. До формених елементів



крові відносяться еритроцити, лейкоцити, тромбоцити.

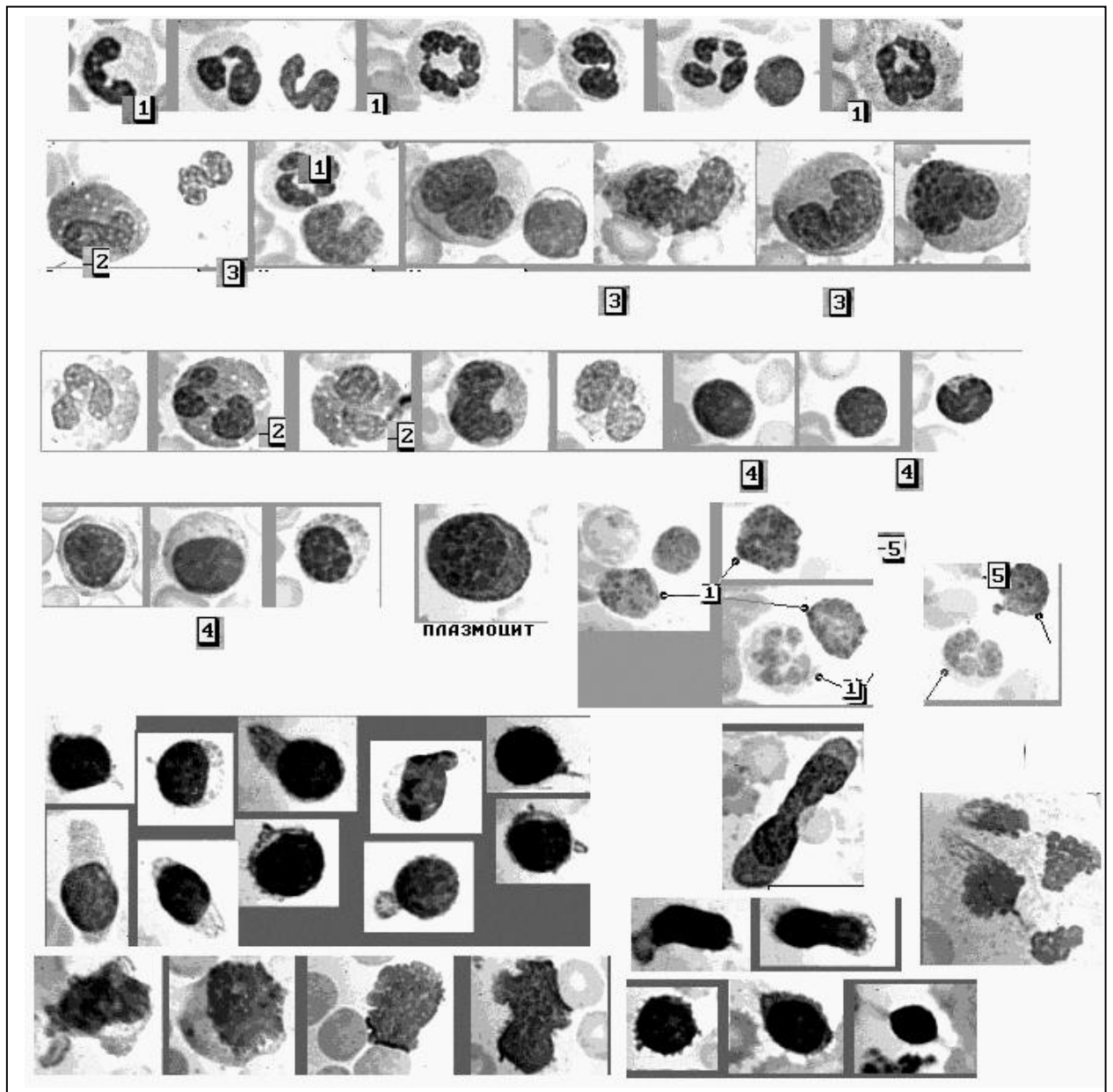
**Еритроцити** – без'ядерні клітини, що являють собою двовгнутий диск правильної округлої форми розміром 7,2-7,5 мкм. До складу еритроців входить близько 60% води та 40% сухого залишку, який складається на 95% з гемоглобіну та 5% – інші речовини. Гемоглобін (Hb), що міститься в еритроцитах, є дихальним пігментом, відноситься до білків групи хромопротеїдів і містить в собі – залізо.

**Лейкоцити** – це клітини крові округлої форми, що містять ядро, розмірами від 7 до 20 мкм і підрозділяються на дві великі групи – гранулоцити (зернисті) і агранулоцити (рис. 3.11).

Клітини гранулоцитарного ряду (зернисті) в залежності від особливостей зернистості діляться на **нейтрофіли, еозинофіли, базофіли.**

**Нейтрофіли** – клітини розміром 7-12 мкм із дрібною зернистістю в цитоплазмі, що однаково забарвлюється оксифільними і базофільними барвниками, зернистість рожева або рожево-фіолетова.

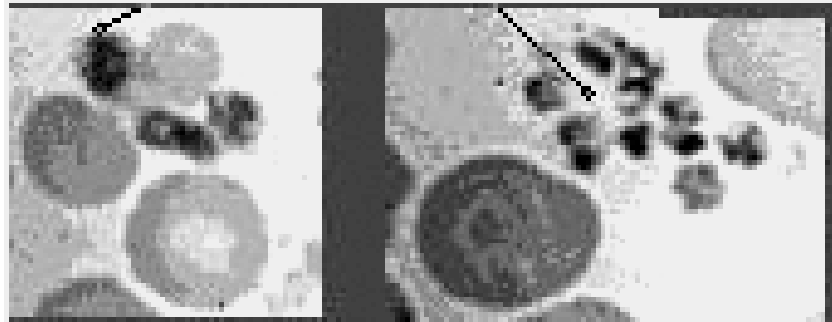
**Еозинофіли** – клітини із зернистістю сферичної форми, зерна мають однаковий розмір (нагадують кетову ікру), розташовані в один ряд; зернистість забарвлюється кислими барвниками в червоно-жовтогарячий колір.



### Рис.3.11. Клітинні елементи периферичної крові

Світлова мікроскопія. Фарбування азур-еозиною сумішшю, об.40х  
1- Нейтрофіли; 2-Еозинофіли;3-Моноцити;4-Лімфоцити;  
5-Базофіли.

Останні три ряди – атипічні форми лімфоцитів



### 3.12.Тромбоцити крові (світловий мікроскоп, об.90х)

**Б а з о ф і л и** – клітини, в цитоплазмі яких міститься зернистість різного розміру (від пиловидної до значної) і форми; розташовується ця зернистість і на ядрі, і на цитоплазмі, і може виходити за межі клітини. Зернистість базофільна, брудно-синього кольору.

**Я д р а** гранулоцитів можуть мати різноманітну форму від вигнутої палочковидної до сегментованого, поділеного на декілька ділянок, з'єднаних перемичками. Зміна ядер є проявом диференціювання клітин периферичної крові. Чим більш сегментовано ядро, тим клітина старіше. Гранулоцити є спеціалізованими формами

клітин і не спроможні до розмноження.

Клітини агранулоцитарного ряду – лімфоцити, моноцити і плазмоцити.

Лімфоцити – зрілі клітини периферичної крові з ядром круглої, овальної, бобовидної форми та з цитоплазмою базофільних тонів у вигляді обідка. В деяких лімфоцитах є зернистість у вигляді достатньо великих круглих гранул. Розрізняють лімфоцити: великі (у тому числі широкоплазменні, розміром до 14 мкм), середні малі (розміром до 7-9 мкм).

Моноцити - малодиференційовані клітини крові з великою цитоплазмою блідно-блакитного кольору, великим ядром округлої або овальної форми, що розташоване ексцентрично. Розміри моноцита коливаються від 12 до 20 мкм. Моноцити відносяться до фагоцитуючих макрофагів, а тому в їх цитоплазмі можуть зустрічатися включення.

Плазмоцити – клітини овальної форми з ексцентрично розташованим ядром та і цитоплазмою інтенсивно блакитних тонів. В плазмоцитах добре виражена перінуклеарна зона, мають місце вакуолі, які можуть бути як у цитоплазмі, так і в ядрі.

**Тромбоцити або кров'яні пластинки** (рис. 3.12) – клітини крові, що мають вигляд двоопуклої лінзи діаметром 1,5-3,5 мкм. Родоначальником цих клітин є гігантська клітина кісткового мозку.

### **3.5.2. Лімфа**

**Лімфа** – вид тканини, що складається з плазми (близької за складом до плазми крові) і клітинних елементів, в основному клітин лейкоцитів агруноцитарного ряду (великі та середні лімфоцити і моноцити).


### **3.6. Сполучна тканина**

**Сполучна тканина** складається з міжклітинної речовини і клітинних елементів: фібробластів, гістіоцитів, плазмоцитів, адвентиціальних, пігментних та жирових клітин. Міжклітинна речовина представлена колагеновими, еластичними, ретикуліновими волокнами та аморфною основною речовиною (рис. 3.13). Найбільш характерними клітинними елементами сполучної тканини є фібробласти – клітини овоїдно-відростчатої форми, відростки яких розташовані з обох або з однієї сторони ядра та мають нечіткі межі.

Ядра їх мають овоїдну або овоїдно-подовжену форму, рівні чіткі контури, розташовані в цитоплазмі центрально (рис. 3.14).

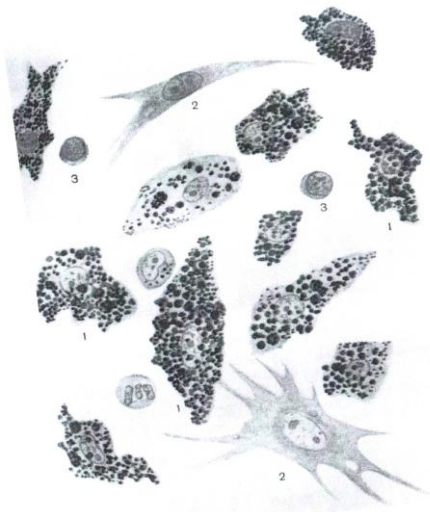
Серед сполучної тканини особливе місце займає ендотелій судин – шар плоских витягнутих клітин, які утворюють кровеносні та лімфатичні капіляри (рис. 3.15).

При ушкодженні шкіри та нижче розташованих тканин в цитологічних препаратах можуть зустрічатися жирові клітини – клітини великих розмірів (до 120 мкм), мають вигляд шароподібних пухирців, наповнених жиром, ядра клітин відтиснуті до периферії. Якщо знайдене скупчення жирових клітин в сполучній тканині, і воно має дольчасту будову, то говорять про жирову тканину (рис. 3.16). В організмі людини жирова тканина грає резервну і механічну роль, створюючи м'які підстилки в деяких органах. В шкірі жирова тканина називається підшкірною жировою клітковиною.

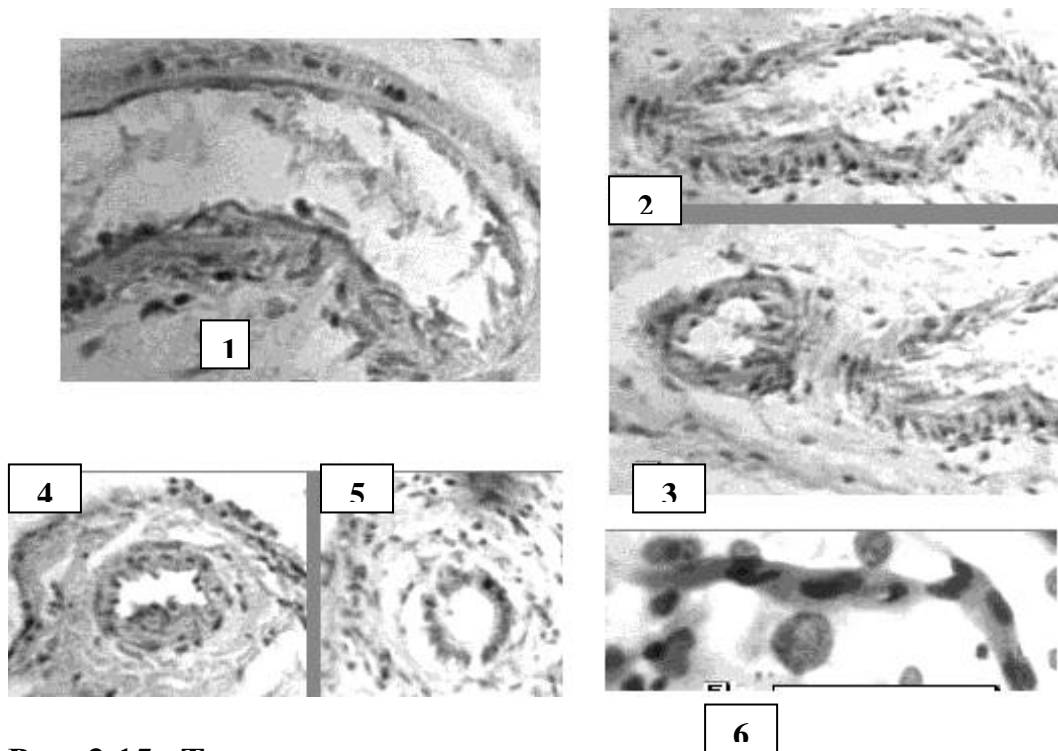


**Рис. 3.13. Типи сполучної тканини**  
(Схематичне зображення за І.В.Алмазовим та Л.С. Сутуловим [1],  
фарбування гематоксилін-еозином, об.20х, об.60х)

I	II	III
<b>Клітини пухкої волокнистої сполучної тканини</b>	<b>Неоформлена щільна волокниста сполучна тканина</b>	<b>Еластична сполучна тканина</b>
1. Макрофаги 2. Фібробласти 3. Лімфоцит	1. Ядра фіброцитів 2. Пучки колагенових волокон 3. Пухка сполучна тканина	1. Пучки еластичних волокон 2. Прошарок пухкої сполучної тканини 3. Жирова тканина

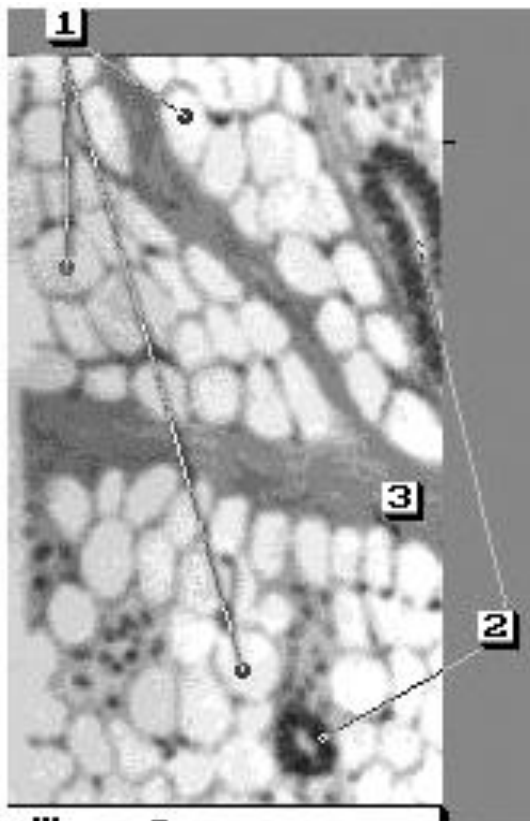


**Рис. 3.14. Накопичення фарби  
(трипанової сині) в макрофагах пухкої  
волокнистої сполучної тканини.**  
Світлова мікроскопія, об. 60х.  
1-макрофаги;  
2- фібробласти;  
3-лімфоцити



**Рис. 3.15. Типи судин**

1-5 - гістологічні препарати (фарбування гематоксилін-еозином, об.20х, 40х, наведено за атласом І.В.Алмазова та Л.С. та Сутулова [1])  
 1-3 - вени; 4,5 - артерії; 6 – цитологічний препарат капіляра (фарбування азур-еозиною сумішшю, світлова мікроскопія, об. 40х)



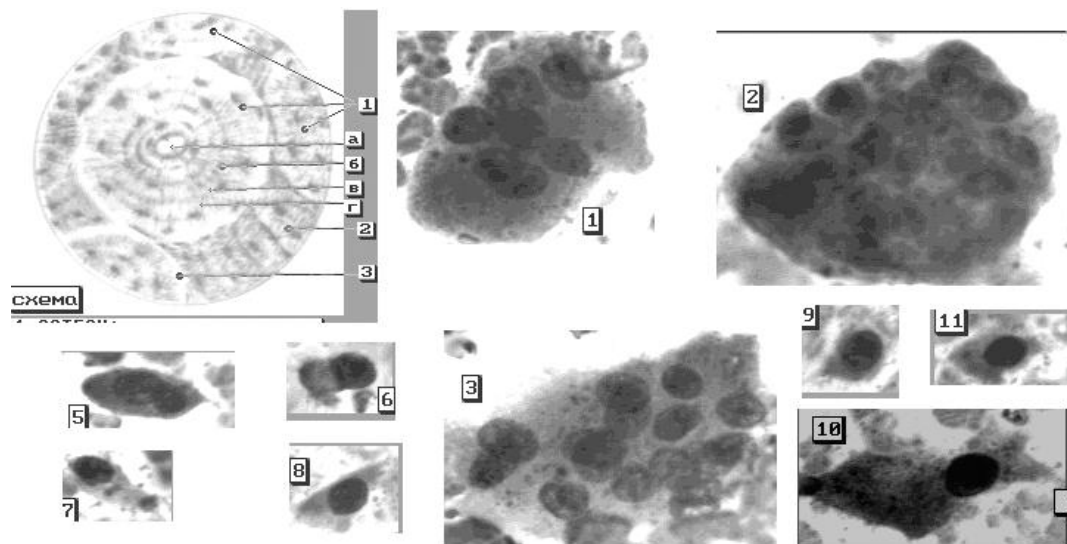
**Рис.3.16. Жирова тканина підшкірної клітковини (схема)**

- 1.Жирові клітини;
- 2.Вивідні протоки потової залози;
- 3.Сполучна тканина.



### 3.7. Кісткова тканина

Кісткова тканина – особлива форма сполучної тканини, в міжклітинній речовині якої є порожнини, сполучені кістковими каналцями. В цих порожнинах лежать кісткові клітини – остеоцити (клітини відростчатої форми). До складу кісткової тканини також входять – остеобласти та остеокласти (рис. 3.17).



**Рис. 3.17. Схема будови трубчастої кістки та цитологічні препарати**

#### **Схема остеона**

- 1. - остеон
- а) гаверсов канал
- б) пластинка остеону
- в) кісткові порожнини
- г) кісткові каналні
- 2. – Вставна система пластинок; 3- Спайна лінія

#### **1-11 - цитологічні препарати**

- 1-3 - остеокласти
  - 4-11 - остеобласти
- (Світловий мікроскоп, об.20х,40х, фарбування азур-еозиною сумішшю)

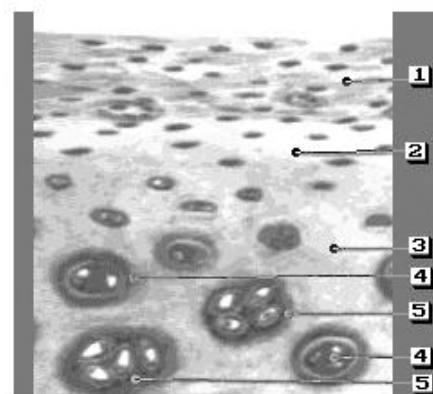
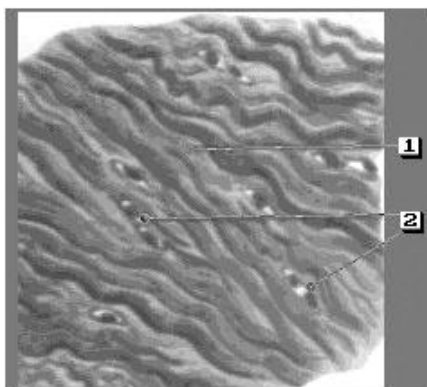
**Остеобласти** – одноядерні клітини, що нагадують плазматичні, мають різну

форму, є попередниками остеоцитів.

**Остеокласти** – багатоядерні клітини, розмірами 30-60 мкм, відростчатої форми, ядра круглі, овальні, компактні, містять ядерце. В цитоплазмі клітин помітна зернистість червоного кольору.

### 3.8. Хрящова тканина

**Хрящова тканина** складається з великої кількості основної міжклітинної речовини, в якій в особливих порожнинах розташовуються хрящові клітини (по одинці або групами) (рис. 3.18). Клітини містять світле кругле ядро і мають округлу, овальну, трикутну, веретеноподібну форму. В цитоплазмі часто у вигляді включень є жир і глікоген. Дані клітини є диференційованими і часто не спроможні до мітотичного розподілу.



I

### Рис. 3.18. Хрящова тканина

(Схематичне зображення хрящової тканини, фарбування гематоксилін-еозином, об.20х, наведено за І.В.Алмазовим та Л.С. Сутуловим [1])

II

I

#### Волокнистий хрящ

1. Пучки колагенових волокон
2. Хрящові клітини

II


#### Гіаліновий хрящ

1. Надхрящниця
2. Зона хряща з молодими хрящовими клітинами
3. Основна речовина
4. Високо диференційовані хрящові клітини
5. Ізогенні групи хрящових клітин

## 3.9. Тканини спеціалізовані

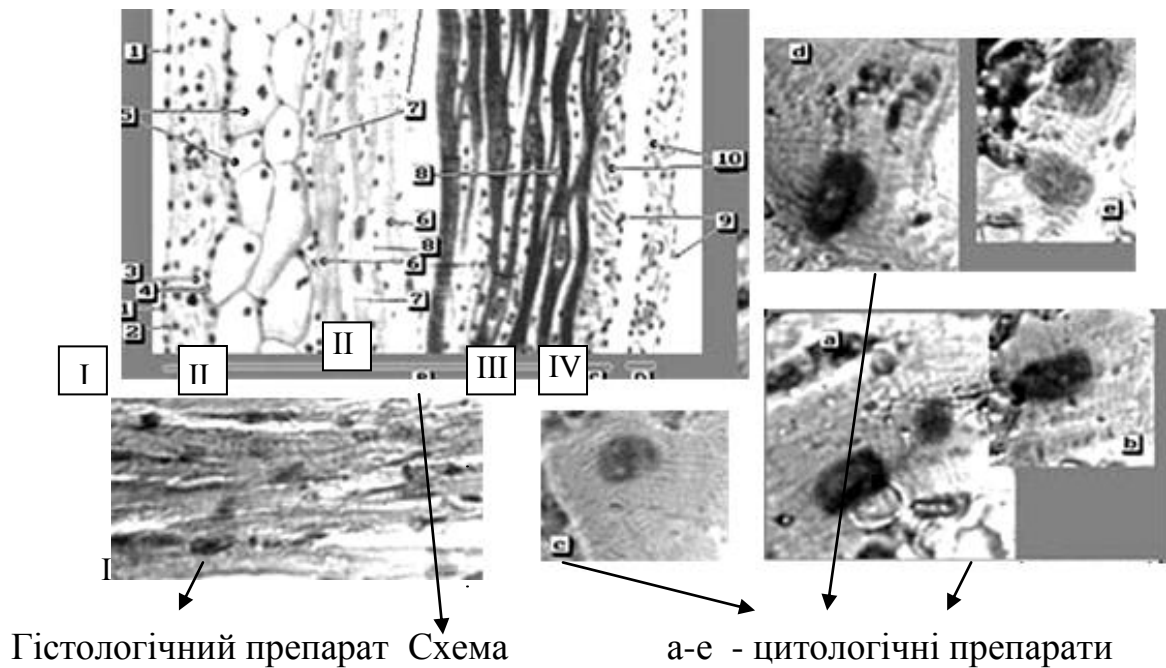
3.9.1. М'язова тканина ділиться на непосмуговану та посмуговану або скелетну (рис. 3.19).

**Непосмугована м'язова тканина:** форма клітин – веретеноподібна, середні розміри клітин від 60 до 100 мкм, ядра розташовані центрально, мають подовжену форму, їх цитоплазма гомогенна. При фазово-контрастній мікроскопії у цитоплазмі м'язових клітин виявляються дрібні пиловидні гранули, які в ультрафіолетових променях мають жовтуватий колір. Непосмуговані м'язові волокна входять до складу всіх внутрішніх органів. На зняттях травми при пошкодженні внутрішніх органів зустрічається рідко.



**Рис. 3.19. М'язова тканина. Цитологічні проепарати.**  
 Світлова мікроскопія, фарбув. азур- еозиною сумішшю, об.40х.  
 1-3- Непосмугована м'язова тканина; 4-6- Посмугована м'язова тканина (скелетна)

**Посмугована м'язова тканина** являє собою симпласт у вигляді волокон циліндричної форми з поперечною посмугованістю. Ядра клітин мають овoidну або подовжену форму, розташовані периферично – під оболонкою. Посмуговані м'язи утворюють скелетну мускулатуру. Посмуговані м'язові волокна зустрічаються на зняттях травми, але під дією зовнішнього середовища поперечна посмугованість може зникати.



### Рис. 3.20. М'язова тканина серця

Схематичне зображення будови серця наведено за І.В.Алмазовим та Л.С. Сутуловим [1]. Цитологічні препарати. Фарбування гематоксилін-еозином, об.40х.

Світлова мікроскопія. Фарбування азур-еозиною сумішшю, об.90х.

#### **I - Ендокард**

1. Ендотелій; 2. Субендотеліальний шар; 3. М'язово-еластичний шар;
4. Зовнішній сполучнотканинний шар

#### **II – Міокард**

5. Волокна Пуркін"є;
6. Типові міоцити;
7. Вставні диски;
8. Сполучна тканина.

#### **III - Епікард**

- 9 – Ендотелій;
- 10 – Власна пластинка епікарда.

#### **IV - перикард**

9. Ендотелій; 10. Власна пластинка епікарда

**Посмугована сердечна м'язова тканина** (рис. 3.20) складається з кардіоміоцитів. Ці клітини мають вигляд циліндрів, які об'єднуються своїми кінцями і утворюють волокна. В місці з'єднання клітин маються вставочні диски, які на препаратах мають вигляд темних смуг. У кожній клітині є два і більше ядер.

### 3.9.2. Нервова тканина складається з нервових клітин і нейроглії

При ідентифікації клітин нервової тканини для цитолога найважливіше значення мають нейрони.

Нейрони – нервові клітини відростчатої форми, розмірами до 130 мкм можуть мати багато відростків (мультиполярні), два відростки (біполярні) або один відросток (уніполярні). Нейрони, як правило, містять одне велике ядро округлої форми, розташоване центрально. Структура ядра чітко помітна при фарбуванні флюорохромами акридинового ряду (акридиновим оранжевим). При цьому межа клітин не контурється, цитоплазма – у вигляді грубих глибок червоного кольору, ядро "строкате", з великим ядерцем округлої форми червоного кольору (рис. 3.21).

Нейроглія складається з великої кількості клітин, які виконують такі функції, як функцію опори, розмежувальну, трофічну, секреторну.

В препараті клітини глії мають вид "голих" ядер округлої або овальної форми, дрібних та середніх розмірів, подібні лімфоцитам (рис. 9.12; 9.13).

До специфічних фарбувань нервової тканини відноситься фарбування нигрозіном, імпрегнація сріблом, фарбування за Нісслем.

## **РОЗДІЛ 4**

### **ОСНОВИ МІКРОСКОПІЧНОЇ ТЕХНІКИ. ВИДИ МІКРОСКОПІЇ**

#### **4.1. Види мікроскопії та мікроскопів**

**Мікроскоп** (гр. mikros - малий, skopein - розглядати, спостерігати) - оптичний інструмент для вивчення малих предметів, недоступних вивченню неозброєним оком. Око дослідника може розрізнити одну дрібну частинку від іншої, якщо вони

відстоять одна від одної на відстані  $\geq 80$  мкм. Оптичний мікроскоп дає можливість роздивитися структуру, якщо відстань між елементами становить 0,25 мкм, електронний мікроскоп – при відстані порядку 0,01-0,1 нм.

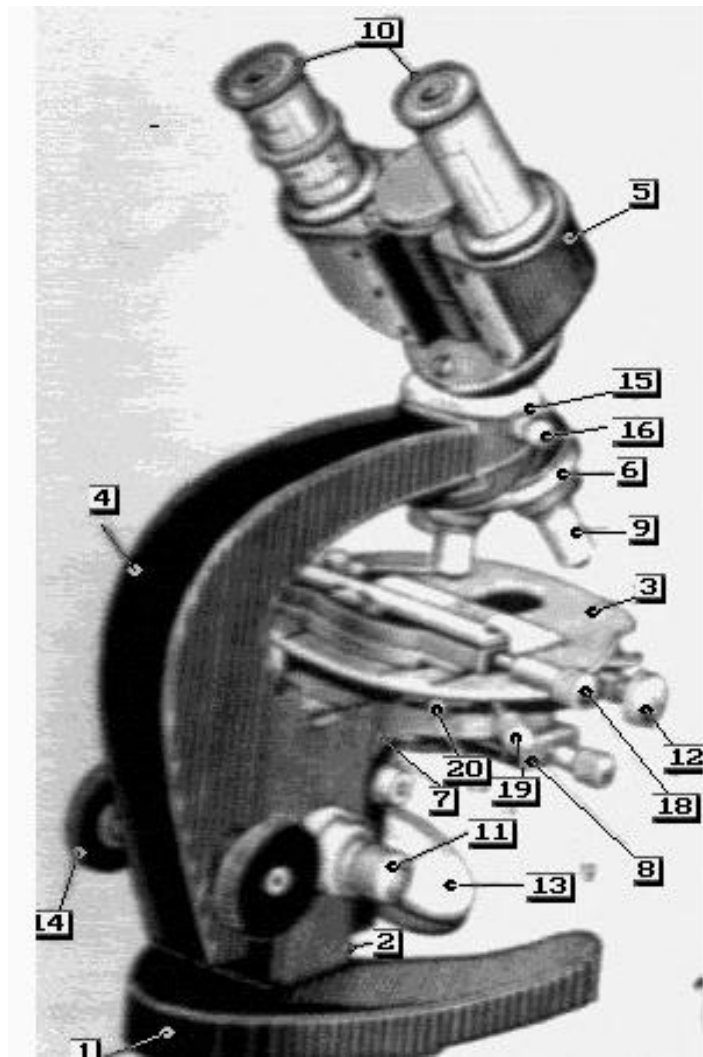
Простий мікроскоп – це такий прилад, в якому оптика складається з лупи або об'єктива, який застосовується без окуляра. Зображення при цьому - пряме та мниме.

Складний мікроскоп (рис. 4.1) – це прилад, де спостереження об'єкта здійснюється за допомогою складної оптичної системи, яка складається з об'єктива та окуляра. Зображення - перевернуте, зворотнє, мниме.

Оптична мікроскопія – це сукупність методів вивчення мікрооб'єктів за допомогою різноманітних оптичних приладів. Ці методи залежать від типу об'єктива мікроскопа, допоміжних пристосувань до нього, виду мікрооб'єкта та засобу підготування його для вивчення. За характером освітлення об'єкта при дослідженні розрізняють світлову, люмінесцентну, фазово-контрастну, поляризаційну та електронну мікроскопію.



З часу винаходу мікроскопа, його конструкція піддавалася істотним змінам. Крім мікроскопів спеціального призначення (поляризаційний, ультрафіолетовий, електронний і т.д.) існує багато типів мікроскопів для медичних і біологічних досліджень. Серед них - стереоскопічні мікроскопи для препарувальних робіт, наприклад, «МБС-1», «МБС-9», або мікроскопи біологічні для робіт зі значним збільшенням, наприклад, серії «БИОЛАМ» (Р-11, Р-15, Р-17, та інші), або серії ЕС «БИМАМ» (Р-11, Р-13, Р-31 та інші).



**Рис 4.1. Мікроскоп біологічний**

- |   |  |
|---|--|
| 1. Ніжка або башмак                     | 13. Дзеркало   |
| 2. Коробка з механізмом                 | 14. Баранчик грубого руху тубуса   |
| 3. Предметний столик                    | 15. Голівка для кріплення револьверу з посадочним гніздом для зміни тубуса |
| 4. Тубусотримач                         | 16. Гвинт кріплення бінокулярної насадки                                   |
| 5. Бінокулярна насадка                  | 19. Центруючі гвинти столика   |
| 6. Револьвер на полозках                | 20. Голівка гвинта, яка фіксує верхню частину предметного столика          |
| 7. Кронштейн конденсора                 |  |
| 8. Апланатичний конденсор               |  |
| 9. Об'єктив                             |  |
| 10. Окуляр                              |  |
| 11. Баранчик мікро-механізмів           |  |
| 12, 18. Баранчики руху препаратопроводу |  |

Люмінесцентна (флюоресцентна)  
 мікроскопія – це вид мікроскопії, який

з а с н о в а н и й   н а   в и к о р и с т а н н і   в л а с н о ї  
( п е р в и н н о ї )   а б о   н а в е д е н о ї   ( п о в т о р н о ї )  
ф о т о л ю м і н е с ц е н ц і ї ,   щ о   з б у д ж у є т ь с я  
к о р о т к о х в и л ь о в о ю   ( б л а к и т н о - ф і о л е т о в о ю )  
ч а с т и н о ю   в и д и м о г о   с п е к т р а   а б о  
у л ь т р а ф і о л е т о в и м и   п р о м е н я м и . С п р о м о ж н і  
д о   л ю м і н е с ц е н ц і ї   д і л я н к и   п р е п а р а т у  
п о г л и н а ю т ь   з б у д л и в е   с в і т л о   і  
в и п р о м і н ю ю т ь ,   я к   п р а в и л о ,   с в і т л о   з  
б і л ь ш о ю   д о в ж и н о ю   х в и л і . Д о в ж и н а   х в и л і  
( к о л і р   л ю м і н е с ц е н ц і ї )   з а л е ж и т ь   в і д   х і м і ч н о ї  
с т р у к т у р и   і   ф і з и к о - х і м і ч н о г о   с т а н у   т і є ї  
р е ч о в и н и ,   я к а   л ю м і н е с ц і ю є .   Д л я  
л ю м і н е с ц е н т н о ї   м і к р о с к о п і ї   н е о б х і д н і  
л ю м і н е с ц е н т н і   м і к р o c k o п и ,   с в і т о ф і л ь т р и   і  
б а р в н и к и , я к і   в и к л и к а ю т ь   л ю м і н е с ц е н ц і ю .

Л ю м і н е с ц е н т н и й   м і к р o c k o п   –   ц е   з в и ч а й н и й  
б і о л о г і ч н и й   м і к р o c k o п ,   я к и й   о б л а д н а н и й  
д ж е р е л о м   і н т е н с и в н о г о  
у л ь т р а ф і o л e t o в o г о   с в і т л а   і  
с в і т o ф і л ь т р а м и ,   о д н і   з   я к и х   п о м і щ а ю т ь  
п е р е д   д ж е р e л o м   с в і т л а   д л я   в и д і л e n n я  
у л ь т р a f i o l e t o в o ї   і   б л a k и t n o - f i o l e t o в o ї  
ч а с т и н и   c п e k t p a ( ф і л ь т р и   п р o п y c k н і ) , а   і н ш і   з н а х o д я т ь с я   в  
т у б y c і   а б o   o k y л я р і   д л я   в і д c і k a n n я   з б y d л и в o г o  
c в і т л a ( з a м и k a ю ч і   ф і л ь т р и ) .   O c т a n н і   п р o п y c k a ю т ь

лише люмінесцентне світіння. Збудливе світло падає на поверхню препарата через об'єктив мікроскопа.

#### 4.2. Оптичні частини мікроскопа

Сучасний мікроскоп складається із оптичних вузлів:

1) Освітлювальний апарат Аббе - дзеркало, ірис-діафрагма, конденсор.

Дзеркало має дві посеребрені поверхні - плоску й увігнуту і може обертатися в двох взаємоперпендикулярних напрямках.

Конденсор складається з декількох лінз, вмонтованих у спеціальну оправу. Конденсор являє собою світлосильний короткофокусний об'єктив, у фокусі якого збираються промені світла, відбиті дзеркалом. Світлосила конденсора залежить від кількості лінз. Конденсори бувають таких типів - ОІ-14, ПК-1, конденсори темного поля та інші. ОІ-14 – апланатичний конденсор, в якому усунутий ряд оптичних аберацій. ПК-1 - панкратичний конденсор із перемінною апертурою.

## **Ірис-діафрагма** (апертурна)

розташовується між дзеркалом і конденсором. Ступенем її розкриття регулюється апертура (світлосила) конденсора, яка завжди повинна бути трохи менше апертури об'єктива, який використовується. Ірис-діафрагма може зміщатися у бік від оптичної осі, чим досягається ефект косого освітлення.

**2) Об'єктиви** - система взаємно центрованих лінз, властивості яких, їх взаємна відстань заздалегідь обчислені для кожного об'єктиву. Зовнішня (передня) найменша лінза називається фронтальною. Зображення об'єкта, що подається цією лінзою, страждає рядом аберацій, які усуваються корекційними лінзами, що розташовані вище. Об'єктиви для досліджень у світлі, що проходить, розраховані на застосування покривних стекол; об'єктиви для дослідження в світлі, що падає, - для препаратів без покривних стекол.

Об'єктиви можуть бути апохромати, ахромати, планахромати та дзеркальні.

Кожний об'єктив характеризується власним збільшенням, фокусною відстанню, чисельною апертурою і

деякими іншими константами. Власне збільшення об'єктиву залежить від передньої фокусної відстані, за якою об'єктиви діляться на сильні ( $f=1,5-3,0$  мм), середньої сили ( $f=3,5$  мм та  $f=5-12$  мм), слабкі ( $f=12-25$  мм) і дуже слабкі ( $f>25$  мм). Чисельна апертура об'єктивів і конденсорів визначається добутком синуса половини відкритого кута, під котрим об'єкт "бачить" вхідні зони об'єктива і фронт лінзи конденсора, на показник переломлення середовища ( $n$ ), замкненого між цими двома оптичними системами. ( $A=n\sin(a/2)$ ). Якщо цим середовищем є шари повітря, то при силі показника переломлення повітря, рівного одиниці, чисельна апертура "сухих" систем практично не може бути вище 0,95. Для того, щоб її підвищити, об'єктив і конденсор занурюють у середовище (вода, гліцерин, іммерсійна олія), показник переломлення якого більше повітря.

Об'єктиви апохромати використовуються разом зі спеціально розрахованими компенсаційними окулярами, які виправляють дефекти об'єктива, які не можна

усунути. Сильні ахроматичні об'єктиви також застосовують у комбінації з компенсаційними окулярами. При роботі зі слабкими ахроматичними об'єктивами використовують окуляри Гюйгенса.

**3) Окуляри** – збільшуюча оптична система, через яку розглядається дійсне зображення об'єкта, яке було побудоване об'єктивом. З різноманітних систем окулярів найбільше поширені окуляри Гюйгенса і Рамсдена. Система лінз окуляра вмонтована в оправу, угвинчені в трубки, що входять в окулярний патрубку тубуса.

Окуляр Гюйгенса - це негативний окуляр, що складається з двох плосковипуклих лінз, повернених опуклими сторонами до падаючих променів і розділених повітряним простором.

### **4.3. Хід променів світла в мікроскопі**

Промені, що виходять із джерела світла та відбиваються дзеркалом, направляються до конденсора, що збирає їх у своєму фокусі. При цьому будується дійсне, сильно зменшене зображення джерела

світла в площині об'єкта. Промені світла, зібрані конденсором, потрапляють на препарат у вигляді конуса, вершина якого звернена до об'єкту. Пройшовши через аналізовану ділянку препарата, промені знову розходяться у вигляді конуса, геометрично подібного першому, поверненому розтрубом до об'єктива. Об'єктив буде дійсне зображення джерела світла у своїй задній фокальній площині, яка звичайно збігається з задньою лінзою об'єктива, а дійсне зображення аналізованого об'єкта будується на рівні діафрагми окуляра, яка розташована у передній фокальній площині його очної лінзи.

Відстань між задньою фокальною площиною об'єктива і передньою фокальною площиною окуляра називається оптичною довжиною тубуса. Окуляр перетворює збіжні промені в паралельні, що входять в око через зіницю.

**Поле зору** – освітлене коло, яке ми бачимо, коли дивимосся в мікроскоп, звичайно опукле, тому не можна одночасно у



фокусі побачити центр і периферію. Це явище може бути виправлене при фотографуванні за допомогою спеціальних негативних лінз-гомалей. При візуальному спостереженні кривизна поля зору не суттєва тому, що корегується спостерігачем за допомогою мікрометричного гвинта. Компенсаційні окуляри дають більш криве поле, чим інші окуляри. Об'єктиви планакромати дають плоске поле зору.

**Дозволяюча сила мікроскопа,** тобто його спроможність показати роздільно дві тісно розташовані крапки, а також кількість світла, що збирається ним, залежить від т.зв. нумеричної (чисельної) апертури конденсора та об'єктива, і виводиться з їхньої кутової апертури і коефіцієнта переломлення середовища, через яке проходять світлові промені на шляху від конденсора до об'єктива. Теоретично дозволяюча сила світлового мікроскопа дорівнює 0,2 мкм.

#### **4.4. Мікроскопічна техніка і правила роботи з мікроскопами**

Мікроскоп необхідно оберегати від пилу, для чого потрібно його накривати ковпаком. Чищення окулярів і об'єктивів треба робити м'якою чистою ганчіркою (бати́ст, бавовна). Бруд із поверхні очної лінзи окуляра видаляють чистим ватним тампоном, змоченим 96° спиртом, потім протирають сухим ватним тампоном (окуляри розгвинчувати не можна). Причищенні об'єктивів рекомендують користуватися гумовою грушею для видалення з поверхні лінз твердих часток. Бруд, що осів на задню зовнішню лінзу об'єктива видаляють м'якою щіточкою або сухим ватним тампоном. Розгвинчувати об'єктив не рекомендується. Бруд із фронтальної лінзи об'єктива видаляють м'якою, зволоженою марлею. Олію з поверхні лінз імерсійних об'єктивів видаляють сухою м'якою ганчіркою, залишки олії на фланці і частинах оправи об'єктива - бензином або ксилолом.

**Обережно!** Бензин і ксилол є розчинниками клею, за допомогою якого утримується лінза в гнізді.

Чищення механічних частин мікроскопа варто обмежити загальним видаленням пилу. Забруднену поверхню столика можна промити спиртом або ксилолом.

При тривалій мікроскопії з великими збільшеннями варто користуватися штучним джерелом світла.

Бажаю, щоб робоче місце розташовувалося на віддалі від вікна і яскравих ламп, краще в напівзатемненому приміщенні.

Не варто користуватися надто яскравою освітленістю поля (дратується сітківка ока, звужується зіниця).

При проведенні цитологічних досліджень потрібно використовувати біноккулярний тубус, що менше стомлює зір.

#### **4.5. Основні помилки при роботі з мікроскопом**

1. Увігнутих дзеркалом можна користуватися тільки для освітлення значної ділянки препарату, попередньо видаливши конденсор. Працюючи з конденсором, варто постійно застосовувати тільки плоске дзеркало,

незалежно від характеру джерела світла.

2. Яскравість поля повинна регулюватися або введенням в оптичний шлях нейтрального фільтра, що послабляє силу світла джерела, або (що є більш практичним, але гіршим у розумінні щодо змін колірної температури джерела) регулюванням ступеня накалу лампи реостатом. Не можна для зменшення яскравості поля доволіно опускати конденсор або змінювати апертуру конденсора за допомогою ірисової діафрагми.

За допомогою ірисової діафрагми потрібно змінювати апертуру конденсора до  $9/10$  або  $2/3$  апертури об'єктива, що забезпечує усунення розсіяного світла і дає потрібну контрастність зображення.

3. Не припустимо застосовувати при мікроскопії предметні стекла товщиною більше 1,1-1,4мм. Загальновідомо, що застосування товстого предметного стекла не дає можливості досліджувати препарат за допомогою сильного

короткофокусного імерсійного об'єктиву, робоча відстань якого менше товщини покривного скла. Часто спроба зфокусувати об'єкт веде до руйнування об'єктива.

#### **4.6. Словник**

**Апертура** – діючий отвір оптичного приладу, обумовлений розмірами лінз або діафрагмами.

**Апертурна діафрагма** - діафрагма, яка найбільше обмежує площу світлового пучка на виході із системи.

**Апохромат** - об'єктив, у якому усунута сферична аберация, ахроматична - мала.

**Ахромат** - об'єктив, у якому усунута хроматична аберация.

**Діафрагма (в оптиці)** - непрозора перепона, що обмежує світлові пучки в оптичних системах.

**Дзеркальний об'єктив** - дзеркально-лінзова система, у якій зображення створюється відбуваючими поверхнями (дзеркалами) і лінзами. У порівнянні з лінзовими оптичними системами таких же розмірів дає більше збільшення.

**Оптична аберация** – викривлення зображення, яке викликане неідеальністю оптичної системи, зображення не цілком чітке, не цілком точно відповідає об'єкту або його кольору (при фарбуванні).

**Оптична сила** - величина, що характеризує заломлювану спроможність лінзи або системи лінз, вимірюється в діоптріях, обернена фокусній відстані в метрах.

**Планхромат** - об'єктив, що дає плоске поле зображення.

**Показник заломлення** - відношення синуса кута падіння променів до синуса кута заломлення.

**Заломлення світла** - зміна напрямку розповсюдження світла при проходженні через межу поділу двох прозорих середовищ.

**Світлосила** - відношення освітленості зображення, утворюваного оптичною системою до яскравості зображуваного предмета, пропорційна квадрату відносного отвору оптичної системи.

**Фокус (в оптиці)** - крапка, в якій збирається паралельний пучок світлових променів, які пройшли через оптичну систему. Якщо пучок паралельний оптичній осі системи,

то фокус також лежить на осі і називається головним.

**Фокусна відстань** - відстань від головного фокуса лінзи або оптичного дзеркала до їх оптичного центру. Від фокусної відстані залежить збільшення системи, світлосила та інш.

## **РОЗДІЛ 5**

# ТЕХНІКА ПРИГОТУВАННЯ ЦИТОЛОГІЧНИХ ПРЕПАРАТІВ

## 5.1. Пошук слідів біологічного походження на речових доказах та підготовка матеріалу для приготування цитологічних препаратів

Речові докази, доставлені на дослідження, спочатку оглядають візуально при сонячному світлі, відмічаючи ділянки зі слідами, підозрілими на кров, виділення та інші сліди біологічного походження. При дослідженні мікронакладень на знарядях травми, піднігтьовому вмісті рук проводять стереомікроскопію (мікроскоп типу МБС, збільшення 32х). При цьому, у випадку виявлення текстильних волокон, їх вилучають, поміщають на предметне скло під покривне в краплю суміші гліцерину та дистильованої води /1:1/. Краї покривного скла обробляють парафіном, препарат маркують тушшю і передають слідчому. При огляді під стеромікроскопом можуть бути виявлені фрагменти волосся, які також передаються слідчому. Подальше їх дослідження може бути проведене у відділенні судово-медичної імунології.

Для виявлення слідів виділень (недопалки, одяг) пропонується огляд речових доказів здійснювати в затемненому приміщенні в ультрафіолетових променях за



допомогою лампи типу КД-33Л. Під дією ультрафіолетових променів сліди виділень утворюють білувато-блакитну флюоресценцію, що допомагає вилучити ці сліди. Якщо виявлені сліди розташовані на предметах, що складаються з декількох прошарків текстильної тканини, для приготування цитологічних препаратів переважно використовують поверхневий шар тканини і, при можливості, із різних ділянок плями.

Для максимального витягу клітинних елементів зі слідів на речових доказах оптимальними є розчини оцтової кислоти різної концентрації від 0,5% до 25%. Можна також використовувати дистильовану воду. Концентрація розчину оцтової кислоти, яка використовується для витягу клітин, залежить від предмета дослідження і давнини утворення слідів.

Так, для "свіжих" слідів виділень та крові (до 2-х місяців) застосовують 10% розчин оцтової кислоти, при більш старих плямах - 15% розчин, для приготування препарату при встановленні статевої належності волосся і мікрочастинок тканини - 25% розчин оцтової кислоти. Екстрагування клітин проводять при кімнатній температурі, і час

екстрагування вибирає експерт в залежності від характеру об'єкта дослідження: "свіжі" плями крові і виділень - 1 доба; "старі" - 2-3 доби; волосся, мікрошматочки тканини - в залежності від візуально помітного набрякання (30-40 хвилин і більше).

В зв'язку з тим, що в теперешній час все частіше кінцевим етапом дослідження речових доказів є аналіз ДНК слідів біологічного походження, перед цитологами постає завдання зберігти біоматеріал для подальшого дослідження. З цією метою рекомендуються такі особливості вилучення біологічних об'єктів:

а) при дослідженні мікронакладень на знаряддях травми обов'язково частина зіскобу або змиву з перенесеним об'єктом дослідження залишається та висушується;

б) при дослідженні недопалків сигарет частина фільтра сигарети або папіросного паперу, на якому при огляді в ультрафіолетових променях відмічалось блакитне світіння, вирізається та залишається без дослідження;

в) якщо на наявність піхвового епітелію досліджується одяг підозрюваного у зґвалтуванні, то обов'язково залишається 1/3-1/4 частина плями, яка досліджується. Такий же підхід виконується при дослідженні змива зі статевого члена підозрюваного. Якщо ж об'єктом дослідження є мазки-відбитки зі статевого члену, то 1/3 марлі, на яку був зроблений змив з предметних стекол, відрізається, висушується та залишається без дослідження;

г) при дослідженні піднігтьового вмісту рук нігтьові зрізи після їх огляду під стереомікроскопом поміщають в пробірки, заливають дистильованою водою та витримуються 18-24 години в холодильнику. Потім зрізи видаляють, а вміст пробірок центрифугують при 1500 об/хв. на протязі 5 хвилин. Надосадову рідину використовують для визначення наявності

крові, виду білка та групи крові, а осад, який залишився в пробірках, збовтують в 2-4 краплях фізіологічного розчину, переносять на нитки стерильної марлі або у вигляді краплі на предметне скло, потім висушують, упаковують та опечатують. Саме цей матеріал і використовується для ДНК-аналізу. Осад, який залишився після вищезазначеної процедури, заливають оцтовою кислотою і використовується для подальшого цитологічного дослідження.

Матеріал, відібраний вищевказаними способами для подальшого медико-генетичного дослідження, упаковують, опечатують, підписують і разом з "Висновком експерта" та речовими доказами передають слідчому, про що обов'язково повинна бути вказівка у супровідному документі і в журналі реєстрації. Слідчий при отриманні експертизи розписується в "Журналі реєстрації експертиз" про отримання "Висновку експерта", речових доказів та біологічного матеріалу для можливих молекулярно-генетичних досліджень.

## **5.2. Способи приготування цитологічних препаратів**

### **5.2.1. Способи приготування цитологічних препаратів в залежності від матеріалу предмета-носія:**

а) При розташуванні плям крові і виділень на тканинах та інших гігроскопічних предметах-носіях - шматочки предмета-носія зі слідами досліджуваного матеріалу (кров, виділення) переносять у центрифужну пробірку і заливають 10-15% розчином оцтової кислоти (в залежності від давнини утворення слідів) в такій кількості, щоб розчин цілком

покривав досліджуваний об'єкт, після чого пробірку закривають ватною пробкою і залишають на 18-24 години при кімнатній температурі. Після екстрагування предмет-носії витягують, вміст пробірки центрифугують при 1500 об/хв на протязі 5 хвилин. Надосадову рідину видаляють пастерівською піпеткою, залишаючи надосадом невеличкий прошарок рідини.

Якщо рідина при екстрагуванні слідів крові, забарвлена в коричневий колір, то в пробірку додають нову порцію розчину оцтової кислоти, осад збовтують і знову центрифугують. Цей прийом повторюють доти, поки прошарок рідини надосадом не стане безбарвним.

Якщо цитологічні препарати готують зі слідів виділень, осад ресуспензують 2-3 рази в нових порціях оцтової кислоти. Це необхідно для видалення білка, який може перешкоджати подальшому дослідженню препарату. Так, при фарбуванні на У-хроматин наявність білка створює яскраво світлий фон, а при виявленні антигенів ізoserологічної системи АВО за допомогою реакції "змішаної" аглютинації наявність білка може

викликати прилипання еритроцитів до предметного скла, що ускладнює оцінку результатів реакції.

Збільшити вихід клітинних елементів із плям крові і виділень можна шляхом струшування вмісту пробірок з об'єктами вручну або за допомогою магнітної мішалки. Після останнього центрифугування вмісту пробірки надосадову рідину видаляють, залишаючи невеличку її кількість, потім перемішують з осадом тонкою пастерівською піпеткою та поміщають на предметне скло у вигляді краплі діаметром не більш 1 см. Звичайно готують 2-3 цитологічних препарати. При наявності значного осаду, його розводять у більшій кількості надосадової рідини і готують більшу кількість препаратів, що допомагає зменшити ступінь їх забруднення. Препарати висушують при кімнатній температурі на віддалі від джерел тепла і прямого сонячного випромінювання.

При роботі з сильно забрудненими речовими доказами цитологічні препарати після підсихання оглядають під стереомікроскопом та вилучають

п р е п а р у в а л ь н о ю                    г о л к о ю                    с т о р о н н і  
д о м і ш к и в е л и к и х р о з м і р і в .

М а р к у в а н н я п р е п а р а т у п р о в о д я т ь т у ш ш ю  
а б о с п е ц і а л ь н и м и м а р к е р о м                    п о                    с к л у , а                    п о т і м                    п о к р и в а ю т ь  
п о л і с т и р о л о м                    а б о л и п к о ю                    с т р і ч к о ю                    і з                    в к а з і в к о ю  
н о м е р а                    е к с п е р т и з и ,                    н о м е р а                    о б 'є к т у ,                    н о м e р a  
п р e п a r a t y т a р о к у в и к о н а н н я е к с п e р т и з и .

б) П р и                    р о з т а ш у в а н н і                    с л і д і в                    к р о в і                    і  
в и д і л е н ь                    н а                    т в е р д и х                    п о в е р х н я х                    ( м e т a л ,  
c т e k л o                    й                    і н . ) , т o б т o                    п р e д м e т a x - н o с і я x ,                    я к і                    н e                    в б и р а ю т ь  
р і д и н у , і с н у є                    д e к і л ь к a                    c п o c o б і в                    п р и г o т у в a н н я  
ц и т o л o г і ч н и х                    п р e п a r a t і в :

-                    з і с к o б и                    з a                    д o п o m o г o ю                    c k a л ь п e л я ;

-                    з м и в и                    н и т к a м и                    c т e р и л ь н o ї                    м a р л і ,  
з в o л o ж e н и м и                    o ц т o в o ю                    к и c л o т o ю                    ( ч a c т і ш e  
10%                    ї                    p o z ч и н o m )                    a b o                    d и c т и л ь o в a н o ю                    в o d o ю ;

-                    з м и в и - з і s k o б и                    ш л я x o m                    n a n e c e n n я                    k p a п л і  
o ц т o в o ї                    к и c л o т и                    в и з н a ч e н o ї                    k o n c e n t p a ц і ї                    n a  
d o c л і д ж у в a н y                    п л я м y                    і                    n a c т y п н o г o  
з і s k o б л y в a n n я                    к і н ц e m                    п a c т e р і в с ь к o ї                    п і п e т к и                    a b o  
c k a л ь п e л e m .

З і s k o б и ,                    з м и в и                    і                    з м и в и - z і s k o б и                    п o t і m                    п o м і щ a ю т ь                    y  
c e n t p p i ф у ж н y                    п p o б і р к y                    з                    p o z ч и н o m  
o ц т o в o ї                    к и c л o т и .                    П o d a л ь ш і                    e т a п и  
п р и г o т у в a n n я                    ц и t o л o г і ч н o г o                    п р e п a r a t y  
a n a л o г і ч н і                    в и щ e                    o п и c a н o m y .

Примітка: Якщо досліджуваний об'єкт знаходиться на дерев'яній необробленій поверхні, то краще вирізувати частину дерева з плямою, а не робити зіскоб плями чи її змив.

### **5.2.2. Приготування цитологічних препаратів із волосся**

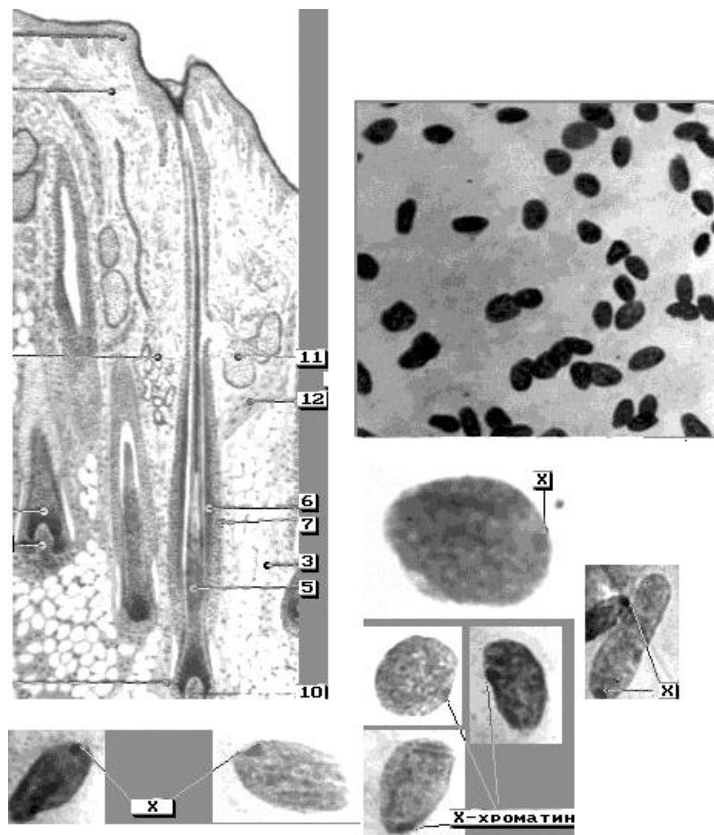
Для визначення статевої належності придатні життєздатні вирвані волосини, тобто волосини, які мають зовнішню кореневу піхву (рис. 5.1).

Для приготування препаратів кореневий кінець волосини поміщають на предметне скло в краплю 25% розчину оцтової кислоти і витримують у вологій камері, спостерігаючи за допомогою стереомікроскопа за набряканням зовнішньої кореневої піхви волосся. Подальше приготування препаратів можливо двома способами:

- волосину із набухлою зовнішньою кореневою піхвою протягують по предметному стеклу, одержуючи при цьому слід у вигляді доріжки;

- під контролем стереомікроскопа набухлу зовнішню кореневу піхву волосини відокремлюють препарувальними голками

від волосини, яку після цього видаляють із препарату, а кореневу піхву подрібнюють на предметному склі.



### Рис. 5.1. Б у д о в а в о л о с и н и

**Цитологічні прпарати волосся** (світловий мікроскоп, фарбування азур- еозиновою сумішшю, об.20х, 90х)

Шкіра волосяної частини голови (схема)

1. Епідерміс; 2. Дерма; 3. Підшкірна клітковина; 4. Потова залоза;
5. Корінь волосини; 6. Внутрішня коренева піхва; 7. Зовнішня коренева піхва; 8. Сумка волосини; 9. Фолікул волосини;
10. Верхівка волосини; 11. Сальна залоза; 12. М'яз-підіймач волосини

### 5.2.3. Приготування цитологічних препаратів з висохлих часток

тканин, виявлених на знаряддях травми



Х а р а к т е р н и м и о з н а к а м и м і к р о ч а с т о к т к а н и н б і о л о г і ч н о г о п о х о д ж е н н я є ї х к о л і р (в о н и а б о б е з б а р в н і а б о п о ф а р б о в а н і в ж о в т у в а т і і б у р і т о н и) і н а я в н і с т ь с а л ь н о г о б л и с к у. С п о с о б и п р и г о т у в а н н я ц и т о л о г і ч н и х п р е п а р а т і в з т а к и х ч а с т и н о к в з н а ч н і й м і р і з а л e ж а т ь в і д р о з м і р і в в и с о х л и х ч а с т и н о к.

П р и н а я в н о с т і ч а с т и н о к, в и д и м и х н е о з б р о є н и м о к о м (ї х р о з м і р и п е р е в и щ у ю т ь 0,2 x 0,2 с м), з м е т о ю в с т а н о в л е н н я ї х о р г а н о - т к а н и н н о ї н а л e ж н о с т і д о с л і д ж у в а н и й м а т е р і а л д і л и т ь с я н а 2 ч а с т и н и, о д н у з я к и х в и к о р и с т о в у ю т ь д л я п р и г o т у в а н н я г і с т o л o г і ч н и х п р e п a r a t і в, а д р у г у – д л я п р и г o t y в a n н я ц и t o l o g і ч н и х п р e p a r a t і в. О с т а н н і м о ж у т ь б у т и п р и г o t o в л е н і з а д o п o м o г o ю o d н o г o і з н и ж ч e в к a з a н и х с п o c o б і в.

П р и н а я в н о с т і м і к р o ч a c t o k, я к і в и д и м і п і д с т e p e o м і k p o c k o п o м (p o z м і p o м д o 1 м м і м e н ш e), в и я в л e н і ч a c т к и п р e п a p y в a л ь н o ю г o л k o ю п і д k o н t p o л e м c t e p e o м і k p o c k o п у п e p e н o c я т ь н a п р e d м e т н e c k л o в k p a п л ю 25% p o z ч и н y o ц t o в o ї k и c л o т и. П р e p a r a t в и t p и м у ю т ь y в o л o г і й k a м e p і, c п o c t e p і г a ю ч и з a n a б p я k a n н я м. Я к щ o n a б p я k a n н я м і k p o ч a c t o k з н a ч н e і p o z м і p и ї х d o c t a t н і,

готують цитологічні препарати у вигляді мазків-відбитків. З цією метою набухлі частинки прикладають до знежирених предметних стекол, злегка притискаючи до скла. При цьому необхідно приготувати декілька препаратів, тому що кількість неушкоджених клітин в них може бути різною.

При достатньому набряканні мікрочасток в оцтовій кислоті з них можна приготувати клітинну суспензію. З цією метою мікрочастинки із невеличкою кількістю оцтової кислоти переносять у порцелянову ступку, де розтирають до одержання однорідної маси. До отриманої гомогенної суспензії додають 10-15% розчин оцтової кислоти, перемішують і у вигляді крапель наносять на предметні стекла. Якщо мікрочастинки дуже малі, клітинну суспензію готують безпосередньо на предметному склі, додавши декілька крапель оцтової кислоти.

Ще одним варіантом приготування цитологічних препаратів з мікрочастин біологічного походження є приготування давлених препаратів. Для цього набухлі в оцтовій

кислоті мікрочастинки поміщають між 2-ма предметними стеклами, притискають їх, немовби роздавлюючи клітини. Предметні стекла затискають скріпками та залишають на 1 добу при кімнатній температурі. Потім стекла роз'єднують і одержують 2 тонких препарати.

Треба також пам'ятати, що при роботі з висохлими мікрочастинками біологічного походження рекомендують готувати цитологічні препарати декількома можливими способами і як можна у більшій кількості.

В тих випадках, коли при стереомікроскопії знарядь травми мікронакладання не виявляються, робиться змив з травмуючої поверхні досліджуваного предмета. Для цього марлевым тампоном, злегка зволоженим дистильованою водою або 10% розчином оцтової кислоти обтирають зазначені поверхні. Тампон поміщають в пробірку з оцтовою кислотою і лишають на 1 добу при кімнатній температурі, після чого видаляють предмет-носії та готують цитологічні препарати одним із вищеприведених способів. Особливості приготування цитологічних препаратів в залежності від типу тканини наведені в таблиці №5.1.

#### 5.2.4. Приготування цитологічних препаратів з частин розчленованого трупа

Для приготування цитологічних препаратів з частин розчленованого трупа відбирають ділянки тканин, які розташовані більш глибоко і, які, як правило, менше піддаються процесам гниття. У випадку обгорілого трупа об'єктами дослідження можуть бути м'язи опорно-рухового апарату та тканини різних внутрішніх органів. Препарати готуються у вигляді мазків-відбитків, клітинної суспензії або давлених препаратів. Якщо частинки, що досліджуються, м'які і мають виражені слідоутворюючі особливості (епітеліальна тканина, паренхіматозні органи), то слід робити або мазки-відбитки, або клітинну суспензію; якщо це - шкіра, м'язи або сполучна тканина, то слід робити давлені препарати або клітинну суспензію.

Таблиця 5.1

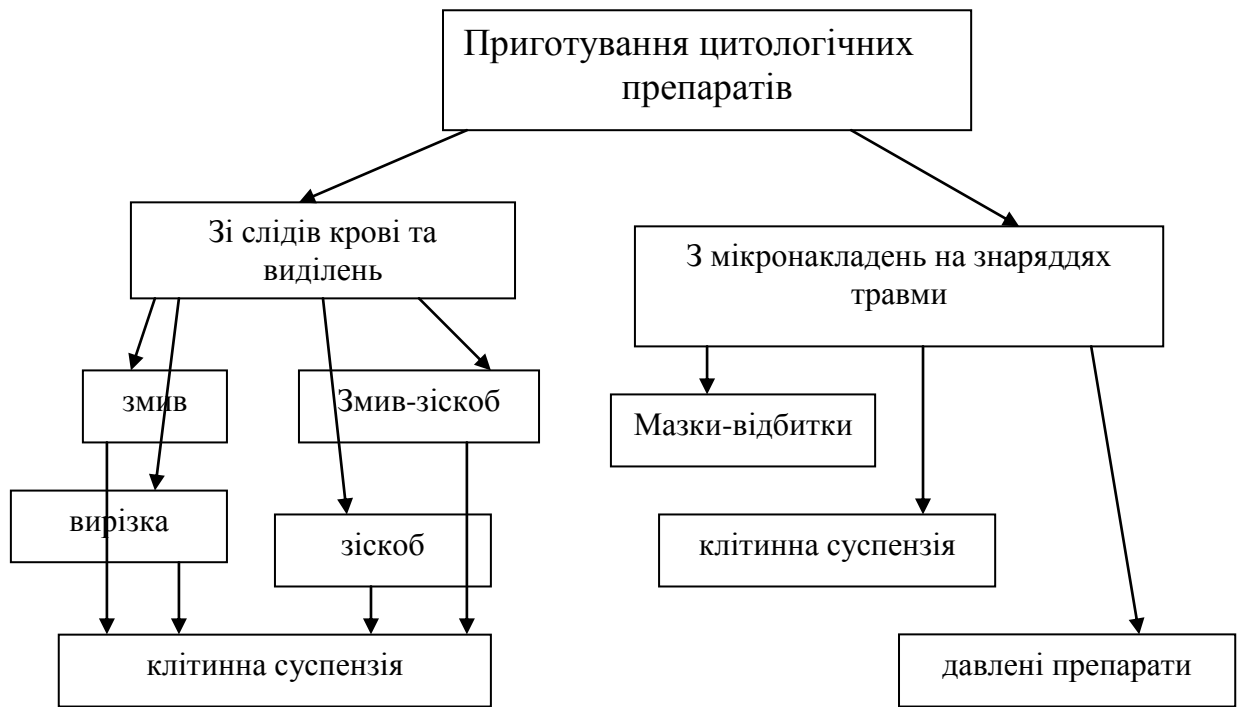
Особливості приготування цитологічних препаратів з висохлих частинок біологічного походження

Ознаки, які виявляються після обробки оцтовою кислотою	Ознаки, які виявляються під час приготування препаратів	Припустимі типи та види тканин	Рекомендовані способи приготування цитологічних препаратів
пласт білий, матовий, з	м'який, непружний, легко відділяється,	Епітеліальна,	клітинна суспензія

волосинами	розпадається на дрібні білі пластівці	епідерміс	
теж саме, крім волосся	ті ж ознаки, тільки пластівці непрозорі	епітеліальна	клітинна суспензія, мазки-відбитки
набухлі тяжі, буруваті, напівпрозорі	еластичні, легко розділяються вздовж на більш тонкі волокна	м'язова	клітинна суспензія давлені препарати
білі матові частинки сильно набухлі	м'які непружні, легко подрібнюються	нервова	мазки-відбитки клітинна суспензія давлені препарати
набухлі тяжі, жовтуваті, прозорі	еластичні, розділяються з деяким зусиллям	сполучна	клітинна суспензія давлені препарати
частинки білі або жовтуваті, набухлі	пружні, ріжуться та подрібнюються з зусиллям	хрящова	клітинна суспензія давлені препарати
злегка набухлі частинки, бурі, жовті, непрозорі	тверді, ріжуться та подрібнюються з великим зусиллям	кісткова	клітинна суспензія давлені препарати

Є деякі особливості приготування цитологічних препаратів з кісток. Вони полягають в такому: фрагмент кістки поміщають на 15-20 хвилин (до розм'якшення) в декальцинуючу рідину, яка складається з 15 мл азотної кислоти, 85мл 5% водного формаліну та 5 г оцтового калію. Потім м'які шматочки промивають у проточній воді на протязі 1 години та готують препарати у вигляді клітинної суспензії.

Варіанти приготування препаратів наведені на представленій схемі (рис. 5.2).



**Рис. 5.2. Варіанти приготування цитологічних препаратів з біоматеріалу у слідах на речових доказах**

### **5.3. Обробка лабораторного посуду**

Для приготування цитологічних препаратів використовують найбільш тонкі предметні стекла без подряпин, які спочатку витримують в розчині, 1 л якого складається з 240 мл 30% пергідроля, 755 мл води та 5 г прального порошку типу "Лотос" (можна використовувати розчин, приготовлений із гірчичного порошку). Потім предметні стекла промивають проточною водою, дистильованою водою, обробляють етиловим спиртом, витирають бавовняною тканиною насухо. Зберігають стекла, як предметні, так і покривні, в суміші

Нікіфорова (суміш рівної кількості етанолу та ефіру).

У ряді лабораторій застосовують такий спосіб обробки предметних стекол: після видалення забруднень, стекла миють синтетичним миючим засобом, промивають проточною водою, завантажують у хромпик. До складу хромпіка входить двохромовокислий калій – 100г, гаряча вода - 1000 мл, концентрована сірчана кислота – 100 мл. Спочатку двохромовокислий калій розчиняють у гарячій воді, охолоджують, потім обов'язково у витяжній шафі у розчин тонким струмочком додають сірчану кислоту. Свіжеприготовлений розчин повинен мати червоно-коричневий колір. Якщо при використанні розчин набуває зеленуватого кольору - він не придатний для роботи. Після хромпіку стекла промивають спочатку проточною, потім дистильованою водою, висушують та зберігають у суміші Нікіфорова.

Предметні стекла з експертним матеріалом зберігають в архіві на протязі 3-х років. Для цитологічних досліджень ці стекла повторно не використовують.

Інший скляний посуд (пробірки, піпетки, колби) замочують у вищевказаному розчині, миють за

допомогою йоршика, промивають проточною, а потім дистильованою водою, обробляють спиртом та стерилізують у сушильній шафі.

## **РОЗДІЛ 6**

### **МЕТОДИ ФАРБУВАННЯ ПРЕПАРАТІВ ПРИ ПРОВЕДЕННІ СУДОВО-ЦИТОЛОГІЧНИХ ДОСЛІДЖЕНЬ**

#### **6.1. Загальні вимоги до фарбування препаратів**

Одним із перших етапів фарбування цитологічних препаратів є їх фіксація, яка



необхідна для закріплення і збереження структури клітини.

**Вимоги до фіксуючих рідин:**

а/ повинні швидко проникати в тканини і клітини;

б/ не викликати глибоких порушень структури клітин.

**До фіксуючих рідин відносяться:**

**Формалін.** Позитивними його якостями є висока ступінь дифузії, здатність до збереження форми клітин і їх структури, тривалість фіксуючої дії.

Недоліки - здатність до надмірної ущільненості об'єкта та утворення кристалічного осаду. В силу цих причин при фарбуванні цитологічних препаратів формалін не використовується.

**Етиловий спирт.** Діє шляхом відібрання води і коагуляції білків. Викликає швидку фіксацію, зберігає глікоген, муцин і ін. Недоліком його дієзморщення клітин за рахунок швидкого відібрання води, розчинення жирів і гемоглобіну.

**Метиловий спирт.** Найкращий фіксатор для мазків і цитологічних препаратів.

**Ацетон.** Може бути заміником спирту. Найкращий фіксуючий ефект досягається при

змішуванні ацетону і спирту у співвідношенні 1:1.

**Суміш Карнуа:** 60 мл етанолу, 10 мл крижаної оцтової кислоти і 30 мл хлороформу.

**Суміш Никифорова:** суміш ефіру і етилового спирту у співвідношенні 1:1.

#### **Вимоги до барвників:**

- барвник повинен бути прозорим, для чого його необхідно періодично фільтрувати;

- водянні розчини барвника готуються тільки на дистильованій воді:

- краще користуватися барвниками низької концентрації, які діють на протязі тривалого часу;

- кращим методом фарбування препаратів основними барвниками є регресивний, коли спочатку проводиться перефарбування препаратів, а потім відмивання його слабким розчином оцтової кислоти /1мл 1% р-ну оцтової кислоти на 100 мл дистильованої води/.

## **6.2. Фарбування препаратів для виявлення У-хроматину**

Фарбниками для виявлення У-хроматину є флюорохроми акрихінового ряду - акрихін, атебрин, квінакриндіхлорид, мепакрин, акрихініприт, пропілакрихініприт /ПАІ/.

### **6.2.1. Фарбування препаратів за М.В. Одинцовим**

Метод фарбування препаратів за М.В.Одинцовим [50] отримав найбільше поширення у практиці відділень судово-медичної цитології. Етапи фарбування за названим методом такі:

- фіксація препаратів сумішшю рівних кількостей ацетону і етилового спирту протягом 10 хвилин;

- фарбування препаратів шляхом занурення в розчин флюорохрому на час, який встановлюється дослідним шляхом для кожного барвника при використанні контрольних зразків буккального епітелію і крові. Розчини барвників готуються на дистильованій воді або фосфатному буфері рН-6,0. Коливання концентрацій - від 0,5% /акрихін, атебрин, мепакрин/ до 0,005% /квінакриндіхлорид, пропілакрихініприт, акрихініприт/;

- промивання препаратів у проточній воді на протязі 5-10 секунд;

- заключення препаратів під покривні стекла в суміш /1:1/ гліцерину і фосфатного буфера рН-6,0 (приготування фосфатного буферу див. в примітці<sup>а</sup>). Надлишки суміші видаляються фільтрувальним папером;

- мікроскопія препаратів у падаючих ультрафіолетових променях за допомогою люмінесцентного мікроскопа /сила струму 4,5А, максимум пропускання променів 400 нм, окуляри 4х або 5х, об'єктив 90х, власне збільшення біноккулярної насадки 1,1х; іммерсійне середовище – нефлюорисціююча олія).

**Примітка:** а) Приготування фосфатного буферу з рН=5,4-8,0 слід виконувати у відповідності з таблицею 6.1.

Таблиця 6.1

Умови приготування фосфатного буферу з рН=5,4-8,0

рН при +18° С	КН <sub>2</sub> РО <sub>4</sub>	Na <sub>2</sub> НРО <sub>4</sub>	рН при +18° С	КН <sub>2</sub> РО <sub>4</sub>	Na <sub>2</sub> НРО <sub>4</sub>
5,4	96,9	3,1	6,8	50,0	50,0
5,6	95,0	5,0	7,0	39,0	61,0
5,8	92,0	8,0	7,2	28,0	72,0
6,0	88,0	12,0	7,4	19,0	80,8
6,2	81,0	18,0	7,6	13,0	87,0
6,4	73,8	26,0	7,8	8,5	91,5
6,6	64,0	36,0	8,0	5,5	94,5



робочий розчин зберігається в склянці з темного скла з притертою пробкою при температурі побутового холодильника.

#### Етапи фарбування:

- фіксація: 96% спиртом 8 хв, 60% спиртом (53 мл спирту + 37мл дистильованої води) - 2 хв і 30% спиртом (32 мл спирту + 68мл дистильованої води) - 2 хв.

- промивання дистильованою водою на протязі 1 хвилини.

- занурення препаратів в цитратно-фосфатний буфер рН-6,8 (приготування буферу див. в примітці) на 15 хвилин.

- фарбування ПАІ 8 хвилин / для свіжих мазків крові 1-3 хв/.

- промивання дистильованою водою на протязі 30 сек.

- нанесення на препарати цитратно-фосфатного буферу на 1-4 хв.

- заключення препарату під покривне скло в буфер або суміш 1:1/ фосфатного буферу та гліцерину. Надлишок рідини видаляється, краї покривного скла запаюються рідким парафіном.

- мікроскопія в падаючих ультрафіолетових променях з об'єктивом 90х або без покривного скла з об'єктивом водяної іммерсії 60х. До

дослідження пофарбовані препарати можна зберігати в холодильнику.

**Примітка:** Приготування цитратно-фосфатного буферу: 1 г  $\text{Na}_2\text{HPO}_4$  розчиняють в 100 мл дистильованої води і доводять під контролем рН-метра до рН 6,6-6,8 за допомогою 50% розчину лимонної кислоти.

### **6.3. Фарбування препаратів для виявлення Х-хроматину**

#### **6.3.1. Фарбування азур-еозиною сумішшю**

##### **Етапи фарбування:**

- фіксація метиловим спиртом 10 хвилин;
- гідроліз 5-н розчином соляної кислоти 20 хвилин /при дослідженні виділень та клітин різних тканин людини/;
- фарбування азур-еозиною сумішшю 30 хвилин;
- промивання проточною водою і диференціація препаратів підкисленою водою 2-3 сек;
- ополіскування препаратів дистильованою водою рН-7,0 - 7,4;
- підсушування препаратів;
- мікроскопія у прохідному світлі /світловий мікроскоп, окуляри 8х, об'єктиви 10х, 20х, 90х, імерсійне середовище – імерсійна олія).

**Примітка:** Азур-еозинова суміш готується перед застосуванням з 2-х основних розчинів: до 1 частини еозину додають 3,5 частини дистильованої води рН-7,0-7,4, а потім 1,5 частини розчину азурі ІІ. Інгредієнти обережно змішуються. Фарба повинна мати темно-фіолетовий колір.

Готування основних розчинів:

а) Розчин азурі ІІ - 1,0 г азурі ІІ розчиняють в 1 л свіжекип'ячої дистильованої води. Основний розчин азурі ІІ до використання його для фарбування препаратів повинен бути витриманий на протязі 2-х тижнів.

б) Розчин еозину – 1 г еозину Na або K розчиняють у 1 л тільки-що прокип'яченої дистильованої води.

Розчини зберігаються окремо в посуді з темного скла. Барвники у вигляді основних розчинів мають необмежену стійкість.

в) Барвник Романовського-Гімзи – це готова азур-еозинова суміш. Робочий розчин готується *ex tempore* шляхом розведення дистильованою водою у співвідношенні 1:10. Треба пам'ятати, що ця суміш може утворювати осад при фарбуванні, особливо влітку.



г) Підкислена вода - на 100 мл дистильованої води додають 1 мл 1% розчину оцтової кислоти.

д) 5-н розчин соляної кислоти готується з відповідного фіксаналу.

ж) дистильована вода з рН=7,0-7,4. Її готують, додаючи до 300 мл дистильованої води пастерівською піпеткою 2-3 краплі 10% розчину їдкого натру. Воду зберігають в холодильнику та вживають на протязі 1-2-х тижнів.

### **6.3.2. Фарбування метиленовим синім**

На підсушений препарат наносять 1-2 краплі 1% водного розчину метиленового синього і накривають покривним склом. Через 1-2 хвилини препарат промивають дистильованою водою до знебарвлення. З цією метою на один край мазка наносять 1-2 краплі дистильованої води, а до іншого підносять фільтрувальний папір. Препарат підсушують та досліджують під мікроскопом.

## **6.4. Цитохімічні методи дослідження**

**6.4.1. Фарбування флюорохромом - акридиновим оранжевим (АО)**

Ця методика використовується при визначенні органо-тканинної належності клітин. АО - метакроматичний люмінесцентний барвник, який має можливість диференційовано фарбувати ДНК і РНК-структури клітини. Диференційоване фарбування ДНК- і РНК-структур визначається концентрацією барвника і рН середовища. Особливістю акридинового оранжевого є здатність його існування в мономерній та димерній формі, причому, мономерна форма існує в сильно розведених розчинах (при концентрації менше 0,01%), має максимум люмінесценції 530 нм /зелена частина спектра/ і утворює комплекс із 2-х спіральними нуклеїновими кислотами та білками. Димерна форма існує в концентрованих розчинах (0,1-0,05%), має максимум люмінесценції 640 нм /червона частина спектра/ і утворює комплекси з односпіральними нуклеїновими кислотами і мукополісахаридами. Двоколірне фарбування РНК- і ДНК-структур, спостерігається при значеннях рН= 3,0-6,0; причому чим ближче значення рН до 6,0, тим менша кількість РНК може бути виявлена (табл. 6.2). Виходячи з вищевикладеного, при фарбуванні цитологічних препаратів необхідно

с т р о г о д о т р и м у в а т и с ь м е т о д и к и  
ф а р б у в а н н я .

Таблиця 6.2

Умови фарбування РНК- і ДНК-  
структур

рН середовища 3,0 концентрація АО менше 0,01%	рН середовища 3,0 – 6,0 концентрація АО <+ 0,01% +>	рН середовища 6,5 концентрація АО 0,05-0,1%
<b>зелений колір</b>	<b>двоколірне фарбування</b>	<b>червоний колір</b>

Наводимо метод фарбування, який був розроблений і модифікований співробітниками Горьківського /Нижній Новгород/ обласного бюро судово-медичної експертизи під керівництвом проф. Загрядської А.П. [24]:

- фіксація етанолом 10 хвилин;
- фарбування на протязі 2-х хвилин 0,01% розчином АО, який готують на фосфатному буфері рН 6,0 ;
- промивання проточною водою 30 сек ;
- диференціювання 5% розчином хлориду кальцію /CaCl<sub>2</sub>/ на протязі 30 сек - 1 хвилини;
- промивання у проточній воді протягом 1 хв;
- мікроскопія в падаючих ультрафіолетових променях за допомогою люмінесцентного

мікроскопа /окуляри 4х, 5х, об'єктиви водяної іммерсії 40х, 60х, власне збільшення біноккулярної насадки 1,1х і 1,6х, іммерсійне середовище - фосфатний буфер рН- 6,0.

**Примітка:** Фосфатний буфер Ph-6,0 готують згідно з таблицею 6.1.

#### **6.4.2. Виявлення глікогену в цитоплазмі клітини**

##### **а) Фарбування парами йоду (за методом Мака)**

Найбільш доступним методом фарбування препаратів на наявність глікогену в цитоплазмі клітин є окурювання препарату парами йоду.

Фарбування проводять за такою схемою:

- препарати без фіксації поміщають на 20 хвилин у чашки Петрі, на дно яких наливають розчин Люголя або 5-10% розчин йоду;

- мікроскопію препаратів проводять на світловому мікроскопі з використанням об'єктивів 10х, 20х, 40х;

- кількість глікогену в цитоплазмі клітин визначається ступенем фарбування цитоплазми у коричневий колір: "+" – світло-коричневата цитоплазма, "++" - світло-коричнева; "+++" – коричнева та "++++" – темно-коричнева.

##### **Примітка:**

1. Розчин Люголя складається з 2 г йодистого калію, який розчиняють у невеликій кількості

дистильованої води, додають 1г йоду, все це змішують та доводять дистильованою водою до мітки 300 мл.

2. Розчин йоду готують таким чином: 5 г йоду розчиняють у 50 мл 96° етилового спирту; 2 г йодистого калію розчиняють в 50 мл дистильованої води. Потім обидва розчини об'єднують.

### **б) Фарбування флюорохромом родаміном 6G.**

Методика, запропонована А.Л.Федоровцевим [78], проводиться за такою схемою:

- фарбування на протязі 10 хвилин 0,01% розчином флюорохрому родаміна 6G, приготовленому на 0,05M розчині натрію тетраборно-кислого (бури) с рН 9,1;

- промивання проточною водою та висушування;

- мікроскопія на люмінесцентному мікроскопі з об'єктивами 20x,40x і з фільтрами, що пропускають, СС-15 або ФС-1;

Треба пам'ятати, що в зв'язку з тим, що у водному середовищі спостерігається інтенсивне фонове жовто-зелене світіння, об'єктиви з водною імерсією не використовуються.

При фарбуванні флюорохромом родаміном 6G цитоплазма клітин, які не містять глікоген, люменісціює неяскравим жовтогарячим кольором, а ядра – жовто-гарячо-червоним. При наявності глікогену в цитоплазмі спостерігається зелене світіння, причому, чим більше глікогену, тим яскравіша зелена люмінесценція цитоплазми.

**Примітка:** Для приготування боратного буферного розчину спочатку готують вихідний розчин бури, який складається з 19,1г  $\text{Na}_2\text{B}_4\text{O}_7 \cdot 10\text{H}_2\text{O}$  на 1000мл води. Для отримання розчину з рН 9,0 необхідно до 85,0 мл вихідного розчину бури додати 15,5мл 0,1N розчину НСЕ, для розчину з рН 9,2 – до 96,3 мл вихідного розчину бури додати 3,7мл 0,1N розчину НСЕ.

### **6.4.3. Метод одночасного фарбування ядра та цитоплазми за Н.Г. Шалаєвим**

Метод фарбування ядра та цитоплазми, за Н.Г. Шалаєвим [84] використовується для визначення глікогену в цитоплазмі та Х-хроматину в ядрах клітин.

#### **Етапи фарбування:**

- фіксація метанолом /етанолом/ 10-15 хв.;
- гідроліз 5N розчином соляної кислоти на протязі 30 хвилин при кімнатній температурі;
- промивання у 3-х порціях дистильованої води;
- фарбування 1% розчином толуїдинового блакитного 1-2 хв.;
- промивання дистильованою водою;
- занурення в розчин Люголя на 5 хвилин;
- промивання дистильованою водою та висушування;
- мікроскопія через 2-3 години після фарбування.

Цей проміжок часу необхідний для випаровування неспецифічно абсорбованого йоду.

**Примітка:** Барвник толуїдиновий блакитний готується таким чином: 1г барвника розчиняють у 100 мл 50% етанолу з додаванням 1-2 мл фосфатного буфера рН=5,6-5,8. Приготування фосфатного буферу див. таблицю 6.1.

2,5N розчин соляної кислоти готують з відповідного фіксаналу для виявлення білків.

#### **6.4.4. Фарбування препаратів на виявлення білкових гранул в цитоплазмі клітин**

##### **Модифікація методики за Федоровцевим А.Л. [79]:**

1. Фарбування барвником амідочорним 10Б /фірма "Реанал"/

- препарати не фіксують;
- фарбують 10 хвилин 0,05% розчином амідочорного 10Б, приготовленому на суміші Карнуа (приготування суміші Карнуа див. в примітці);

- промивають проточною водою 3-5 сек.
- мікроскопію проводять під світловим мікроскопом, об'єктиви 10х, 20х, 90х, іммерсійне середовище - іммерсійна олія.

**Примітка:** Приготування розчину амідочорного 10Б на суміші Карнуа проводять таким чином: спочатку готують 1% маточний розчин на дистильованій воді, який зберігається довгий час. Фарбник готують перед використанням - 1 частина маточного розчину + 19 частин суміші Карнуа.

2. Фарбування барвником амідочорним 10Б /фірма "Реахім"/

- фіксація сумішшю Карнуа 10 хвилин;
- промивання проточною водою 10-15 секта висушування;

- фарбування 10 хвилин 0,1% розчином амідочорного 10Б, приготовленого на 10% розчині оцтової кислоти;

- промивання проточною водою 20-30 сек.

- мікроскопія при тих же умовах, що вказані вище.

### **3. Фарбування нігрозином**

- фіксація сумішшю Карнуа 10 хвилин;

- промивання проточною водою 10-15 сек.;

- фарбування 10 хвилин 0,05% розчином нігрозину, приготовленого на 10% розчині оцтової кислоти;

- промивання проточною водою 20-30 сек.

- мікроскопія при тих же умовах, що вказані вище.

### **4. Фарбування флюоресцентною натрію**

- фіксація сумішшю Карнуа 10 хв.

- фарбування 10 хвилин 0,005% розчином флюоресцентна натрію, приготовленого на 10% оцтової кислоти.

- промивання проточною водою 5-10 сек.

- мікроскопія на люмінесцентному мікроскопі з об'єктивом 90x, іммерсійне середовище – нефлюоресцююча іммерсійна олія.



**Примітка:** 1. Суміш Карнуа: 60 мл етанола, 10 мл крижаної оцтової кислоти і 30 мл хлороформу.

2. Всі вищевказані барвники добре розчинні у воді, тому використання об'єктиву водяної іммерсії забороняється.

## **6.5. Спеціальні методи фарбування**

### **6.5.1. Фарбування препаратів за Папаніколау у модифікації Л.К. Куниці**

Перевагами фарбування препаратів за Папаніколау у модифікації Л.К. Куниці [83] є:

1/ добре фарбування всіх клітинних матеріалів, розташованих у тяжких слизу;

2/ добре фарбування деталей елементів, розташованих у групах;

3/ чітке, контрастне виявлення ацидо-і базофілії цитоплазми;

4/ чітке виявлення особливостей структур ядра клітин;

5/ слабке фарбування мікробної флори.

#### **Методика фарбування:**

- фіксація препаратів у суміші Нікіфорова 30 хв.;
- промивання спиртом на протязі 1 хвилини (спирт наливають на скло, коливають його та зливають);

- промивання водою 2-3 хвилини (препарати поміщають у першу склянку з водою);

- нанесення гематоксиліну Бемера на 3-8 хвилин (після фарбування фарбник зливають в той же флакон через лійку з фільтром);

- промивання у воді на протязі 5 хвилин (препарати поміщають у другу склянку з водою), після чого проводять контроль фарбування ядер під мікроскопом;

- диференціювання препаратів 0,5% розчином соляної кислоти на протязі 1 хвилини. З цією метою препарати коливають до почервоніння, а потім розчин зливають;

- старанне промивання водою, для чого препарати поміщають у третю склянку і залишають їх на 2-5 хвилин до придбання препаратом блакитного кольору. Контроль фарбування проводять під мікроскопом;

- опускання препаратів у слабкий розчин вуглекислого літію /3 краплі концентрованого р-ну на 100 мл дистильованої води;

- промивання після літію у проточній воді;

- старанне обезводнення спиртом, для чого на препарати наливають спирт на 2 хв, а потім зливають. Цей процес повторюють 2-3 рази;

- додання розчину оранж Ж на скло на 1-3 хвилини, похитуючи при цьому скло, а потім розчин зливають у флакон з цією же фарбою.

- промивання спиртом 2 хвилини. При цьому, спирт наливають на скло до стікання чистих крапель. Проводять контроль під мікроскопом;

- нанесення проміжної фарби на 2-3 хв., похитуючи при цьому скло, а потім фарбу зливають;

- змивання фарби спиртом на протязі 1-3 хв. Потім проводять контроль за фарбуванням цитоплазми за допомогою мікроскопу;

- нанесення на препарат діамантової зелені на 1-2 хв., похитуючи скло, а потім фарбу зливають;

- промивання спиртом на протязі 1-3 хв. та промокання препаратів фільтрувальним папером;

- нанесення ксилолу на 2 хв., похитуючи при цьому препарати до просвітлення /дивитися на чорному фоні/, та заключення в бальзам під покривне скло.

**Примітка:** 1) Виконання приведеної методики потребує 10 мл спирту ректифікату 96° на 1 препарат, не враховуючи приготування барвників.

2) Приготування гематоксиліну Бемера.

а/ Розчиняють 1г гематоксиліну Бемера в 10 мл спирту 96°.

б/ Для приготування розчину калієвих квасців: 8 г розчиняють у 200 мл теплої дистильованої води (вливають трохи води, квасці збовтують, а потім додають решту води).

в/ Приготовлені розчини витримують добу. Наступного дня розчин квасців фільтрують, потім змішують з розчином гематоксиліну та додають декілька кристалів тимолу. Розчин залишають дозрівати на світлі в колбі з білого скла на 3 тижні, при цьому неодноразово перемішуючи скляною паличкою. Дозрілий гематоксилін зберігають у банці з темного скла.

3) Приготування вуглекислого літію. 3 краплі насиченого розчину вуглекислого літію розчиняють у 100 мл дистильованої води.

4) Приготування розчину оранж G - 0,5г фарби оранж G розчиняють в 100 мл спирту та додають 0,02-0,05г фосфорномолібденової кислоти. Отриманий насичений розчин готовий до використання наступного дня. (Можна повторно готувати фарбу, додаючи до осаду 100 мл спирту та фосфорномолібденову кислоту).

5) Приготування проміжної фарби. Спочатку готують водні розчини таких фарб:

а/ еозин / жовтуватий або інш. / - 0,1г на 1 мл дистильованої води;

б/ основний коричневий /бісмарк-браун/ - 0,1г на 1 мл дистильованої води;

в/ діамантовий зелений – 0,05 г на 1 мл дистильованої води + 1 мл 96° спирту.

Приготовлені розчини залишають на добу, щільно закрити їх. (Можна витримувати в термостаті при +37° С).

Потім із водних розчинів готують спиртові розчини.

а) Еозин жовтуватий - 1 мл водного розчину на 200 мл спирту або якщо еозин інший, то 1 мл водного розчину на 260 мл спирту.

б) Основний коричневий - 1 мл водного розчину на 200 мл спирту.

Для приготування проміжної фарби беруть спиртові розчини, які перед змішуванням обов'язково фільтрують у зазначеному порядку:

- еозин жовтуватий або звичайний - 84 мл спиртового розчину;

- основний коричневий - 16 мл спиртового розчину;

- фосфорномолібденова кислота - 0,17-0,30 г;

- насичений розчин вуглекислого літію - 1-2 краплі;

#### б) Приготування діамантової зелені

0,5 мл водно-спиртового розчину фарбника додають до 200 мл спирту. Фарба готова для використання.

При фарбуванні вищевказаною методикою отримують такий результат.

**Гематоксилін** фарбує ядра всіх клітин в блакитно-фіолетовий колір – від світлого до темного, майже чорного. Еталоном правильного фарбування є ядра лейкоцитів, у яких повинна бути помітна тонка сітка хроматину. Мікрофлора фарбується у світло-фіолетовий колір.

**Діамантова** зелень фарбує цитоплазму клітин, для яких характерна базofilія. Цитоплазма "молодих" клітин – базальних, парабазальних та середніх шарів плоского епітелію, метаплазмованого епітелію, альвеолярних макрофагів, лейкоцитів фарбується в зелений колір – від світлого зеленувато-блакитного до інтенсивно бурштинового.

**Еозин жовтуватий або інший еозин**, також як і оранж G, фарбує в жовтий колір ацидофільну цитоплазму клітин – від світло-жовтого до інтенсивно померанчового. Зазвичай, такий колір мають клітини поверхневих шарів плоского епітелію, частина клітин метаплазованого епітелію та альвеолярних макрофагів, цитоплазма частини елементів плоскоклітинного раку при вираженому зроговінні. У жовтий колір іноді фарбується цитоплазма циліндричного епітелію, що пов'язано з дегенерацією клітин. Еритроцити фарбуються у світло-жовтий колір.

**Основний коричневий** дофарбовує ядра клітин в коричневий колір, особливо при наявності в них дегенеративних змін. Цим фарбником дофарбовується також цитоплазма епітеліальних клітин, а саме їх ацидофільні ділянки та зерна кератогіаліну.

### **6.5.2. Фарбування мазків секрету молочної залози за Паппенгеймом в модифікації К.І. Хижнякової**

Фарбування мазків секрету молочної залози за Паппенгеймом в модифікації К.І. Хижнякової [80] слід виконувати таким чином:

- фіксація метанолом 5-10 хв.;

- фарбування барвником Май-Грюнвальд 10-15 сек.;

- додавання такої ж кількості дистильованої води у фарбу на препарат на 10-15 сек;

- злиття суміші фарби з препарату;

- фарбування на протязі 10 хвилин барвником Романовського-Гімзи;

- промивання водою, висушування;

- мікроскопія за допомогою світлового мікроскопа, об'єктиви 10х, 20х, 90х.

**Примітка:** Вищезазначені барвники готуються таким чином:

а) Барвник Май-Грюнвальда – це 0,25% розчин фарби на метиловому спирті.

б) Фарба Романовського-Гімзи - 30 крапель фарби на 10 мл дистильованої води.

### **6.5.3. Виявлення фуксинофільних тілець при фарбуванні за Павловським**

Виявлення фуксинофільних тілець при фарбуванні за Павловським [59] використовується для виявлення фуксинофільних тілець у цитоплазмі епітеліальних клітин при діагностуванні грипу /паталогоанатомічний діагноз грипу/. Фуксинофільні тілця можуть бути виявлені в клітинах з 3-го по 7-8 день хвороби. Об'єктами дослідження можуть бути зіскоби з

поверхні епітеліального шару нижньої  
носової раковини, трахеї, бронхів,  
шматочків легень у прикореневих  
відділах і видимих осередках ураження. Шматочки  
тканини попередньо підсушують  
фільтрувальним папером від крові.

#### **Хід фарбування:**

- матеріал не фіксується;
- фарбування барвним розчином  
від 30 сек до 5 хвилин під  
контролем мікроскопа;
- промивання проточною водою;
- висушування фільтрувальним  
папером;
- мікроскопія на світловому мікроскопі;

При правильному фарбуванні ядра клітин – блакитно-фіолетові,  
цитоплазма бузкова, фуксинофільні включення – малиново-червоні, мікроби-  
блакитного кольору.

**Примітка:** Барвний розчин готується ex  
tempore із розчинів А і В шляхом додавання до 10 мл  
дистильованої води 1-2 краплі розчину А і 3-4  
краплі розчину В. Суміш повинна бути  
блакитного кольору з фіолетовим відтінком. При  
правильному приготування барвного розчину на  
фільтрувальному папері суміш дає пляму,  
оточену темним обідком із рожевими  
променями. Якщо на фільтрувальному



папері зазначений колір не досягнуто, необхідно експериментальним шляхом добавляти по краплях розчини А і В.

Розчини А і В готуються таким чином:

Розчин А: 2,0 г основного фуксину розчиняють у 50 мл метанолу;

Розчин В: 2,0 г метиленового блакитного розчиняють у 50 мл метанолу. Приготовлені розчини А і В дозрівають у темному місці не менше 2 тижнів.

#### **6.5.4. Фарбування кістково-мозкової суспензії для встановлення давності настання смерті**

За останні роки все більшого значення набувають інструментальні та лабораторні методи дослідження поствітальних процесів в різних органах та тканинах трупа, які дозволяють з високим ступенем достовірності встановлювати терміни настання смерті. Динаміка посмертних змін в кістковому мозку дозволяє визначити давність настання смерті на протязі першої доби з точністю плюс/мінус 1-2 години, другої доби - плюс/мінус 3-6 годин та третьої – плюс/мінус 6-12 годин. Для визначення морфофункціонального стану ядерних клітин кісткового мозку є експрес-метод суправітального фарбування еозином клітин кісткового мозку. Зазначений метод заснований на здатності "мертвих" клітин на відміну від "життєздатних" сприймати еозин у нетоксичних концентраціях, і тому "мертві"

клітини забарвлюються еозином у "рожевий колір, а "життєздатні" клітини залишаються світлозеленими. Зі збільшенням часу, що пройшов після смерті, відсоток життєздатних мієлокаріоцитів знижується.

**Методика фарбування** полягає в наступному [17]:

Краплю кістково-мозкової рідини помішають на предметне скло з рівною кількістю 1% розчину еозину, суміш покривають покривним склом і вивчають під світловим мікроскопом /окуляри 10х, об'єктив 40х/. Мікроскопію треба проводити швидко протягом 3-5 хвилин з моменту фарбування. Підраховують три рази кількість "мертвих" і "життєздатних" клітин на 100 знайдених у різних полях препарату і виводять середнє значення відсотка "життєздатних" мієлокаріоцитів. Отримані показники порівнюють із даними таблиці показників життєздатності мієлокаріоцитів в залежності від давності настання смерті.

#### **6.5.5. Дослідження життєздатності клітин за допомогою тесту з трипановим синім**

Безпосередньо перед дослідженням готується розчин трипанового синього, який складається з 400мкл 0,2% розчину трипанового синього та 100мкл 4,25% розчину натрія хлориду. Фарбування проводиться таким чином: клітинну суспензію у вигляді краплі поміщають на предметне скло, додають 4 краплі суміші, яку приготували перед дослідженням, та залишають на 1 хвилину при кімнатній температурі. Потім отриману суміш поміщають в камеру Горяєва та проводять підрахунок життєздатних та нежиттєздатних клітин під мікроскопом. Клітини, які фарбуються трипановим блакитним в блакитний колір, є нежиттєздатними; непофарбовані клітини - життєздатні. Потім підраховують відсоток життєздатних виявлених клітин.

#### **6.5.6. Ф а р б у в а н н я к о п р о к у л ь т у р и н а н а я в н і с т ь ж и р у**

О д н и м з е л е м е н т і в к а л у с н е й т р а л ь н и й ж и р , н а я в н і с т ь я к о г о м о ж е б у т и в с т а н о в л е н а п р и ф а р б у в а н н і б а р в н и к о м с у д а н о м ІІІ. Д а н и й б а р в н и к ф а р б у є н е й т р а л ь н и й ж и р і ж и р н і к и с л о т и в ч е р в о н и й к о л і р .

#### **М е т о д и к а ф а р б у в а н н я :**

Д о н а т и в н о г о ц и т о л о г і ч н о г о п р е п а р а т у , п р и г о т о в л е н о г о з і с л і д і в , п і д о з р і л и х н а к а л , д о д а ю т ь д е к і л ь к а к р а п е л ь р о з ч и н у с у д а н у ІІІ, п о к р и в а ю т ь п о к р и в н и м с к л о м і в и в ч а ю т ь п і д с в і т л о в и м м і к р о с к о п о м .

**П р и м і т к а :** Р о з ч и н ф а р б и с у д а н ІІІ с к л а д а є т ь с я з 10 м л 96<sup>o</sup> е т и л о в о г о с п и р т у , 90 м л к р и ж а н о ї о ц т о в о ї к и с л о т и і 2г ф а р б и с у д а н у ІІІ. Р е а к т и в м а є я с к р а в о - ч е р в о н и й к о л і р .

## **6.6. Способи фарбування мікробів**

Способи фарбування мікроорганізмів можна розділити на 2 групи:

- орієнтоване просте фарбування;
- диференційоване фарбування.

### **6.6.1. Орієнтоване просте фарбування мікробів**

Ці методи виявляють тільки морфологію мікробів і здійснюються шляхом фарбування:

- а/ розведеним /1:10/ фуксином на протязі 10-30 сек;
- б/ синькою Леффлера на протязі 3-10 хвилин;
- в/ спирто-водним розчином метиленової синьки протягом 3-5 хв.;
- г/ водним розчином метиленової синьки протягом 5-10 хв.

#### **Примітка:**

- Лужна метиленова синька Леффлера – стійкий розчин, який складається з 100мл дистильованої води, 2 крапель 10% розчину КОН, 30мл насиченого /7%/ розчину метиленової синьки (або 3г метиленової синьки), 20 мл 96° спирту етилового та 1мл 1% розчину КОН.

- Спирто-водяний розчин метиленової синьки складається з 1г метиленової синьки, 10 мл 96° спирту етилового та дистильованої води до 100 мл.

- Водний розчин метиленової синьки готується так: 1 г метиленової синьки на 100 мл дистильованої води.

## **6.6.2. Диференційоване фарбування бактерій**

### **а) Фарбування за Грамом [64]:**

За допомогою цього фарбування виявляється здатність бактерій утримувати фарбу або небарвлюватися в спирті. Дані властивості мікробів пов'язані з їх хімічною структурою.

Для виконання фарбування за Грамом треба приготувати такі розчини:

- карболовий розчин генціанвіолету або кристалвіолету, який складається з 1 г вказаної фарби, 10мл 96° етилового спирту, 2 г кристалічної карболової кислоти та 100мл дистильованої води. В ступці розтирають фарбу з карболовою кислотою до утворення кашки, невеличкими порціями додають спирт і кінцево розводять водою. Зливають у пляшку, лишаять на добу, фільтрують.

- розчин Люголя складається з 2 г йодистого калію, 10мл дистильованої води, 1г йоду кристалічного. Дану суміш добре закупорють,

лишають на добу, а потім додають дистильованої води до 300 мл.

**Виконання методики фарбування:**

а) на фіксований мазок накладають шматочок фільтрувального паперу, на нього наливають на 0,5-2хв карболового розчину генціанвіолету, потім фарбу зливають, не змиваючи, та наливають розчин Люголя на 1 хвилину. Зливають розчин Люголя, прополіскують препарат у 96° спирті доки, поки не перестане відходити фарба. Промивають водою. Додатково фарбують розведеним фуксином 0,5-1 хв., потім фарбу зливають, промивають і висушують препарат;

б) зазделегідь заготовлюють смужки фільтрувального паперу, просочені 1% спиртовим розчином кристалвіолету та висушують їх. На препарат накладають смужку такого паперу і наливають 2-3 краплі води. Фарбування проводять 2 хвилини. Знімають папірець пінцетом, наливають розчин Люголя на 1 хвилину. Знебарвлюють спиртом. Додатково фарбують розведеним фуксином.

При правильному фарбуванні грам позитивні мікроби фарбуються в блакитно-фіолетовий колір, грам негативні /наприклад, гонококки/ - у рожевий і червоний.

#### **в) Метод фарбування кислостійких мікробів**

Ця методика здійснюється за допомогою карболового фуксину Циля. Даний розчин готується таким чином:

- 1г основного фуксину, 10мл спирту 96°, 5г кристалічної карболової кислоти, 100мл дистильованої води. Фарба готується розтиранням у ступці так, як це вказано при приготуванні генціанвіолету. Для звичайного фарбування користуються розведеним фуксином, який готують розведенням 1мл фуксину Циля в 9мл дистильованої води. Розчин готується *ex tempore*. Фарбування проводиться на протязі 0,5 - 1 хв.

#### **г) Фарбування за Циль-Нільсеном**

Дана методика використовується найчастіше для фарбування туберкульозних паличок. Методика фарбування полягає у наступному: на фіксований мазок кладуть шматочок фільтрувального паперу, який не повинен перевищувати розміри предметного скла, наливають фуксин Циля, нагрівають на спиртівці до відходження парів,

залишають фарбу доки, поки препарат не охолоне. Потім знімають папірець із фуксином та ополіскують водою. Далі опускають препарат у склянку із 5% розчином сірчаної кислоти / або в розчин, який складається з 10 частин спирту і 1 частини соляної кислоти/ і прополіскують до знебарвлення. Старанно промивають водою. Дофарбовують метиленовою синькою протягом 3-5 хвилин.

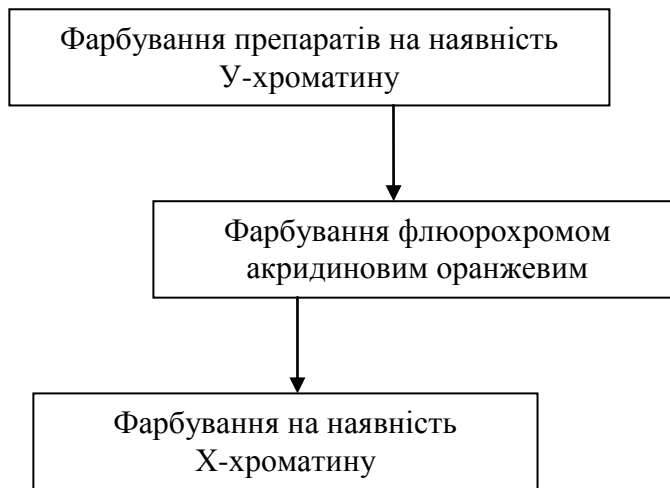
Кислотостійкі палички мають червоний колір, в інші мікроби - блакитний.

## **6.7. Послідовність фарбування цитологічних препаратів при виконанні судово-цитологічних досліджень та методи знебарвлення препаратів**

### **6.7.1. Визначення статевої та органно-тканинної належності мікрооб'єктів біологічного походження**

При визначенні статевої та органно-тканинної належності мікрооб'єктів біологічного походження пропонується така послідовність фарбування (рис. 6.3).

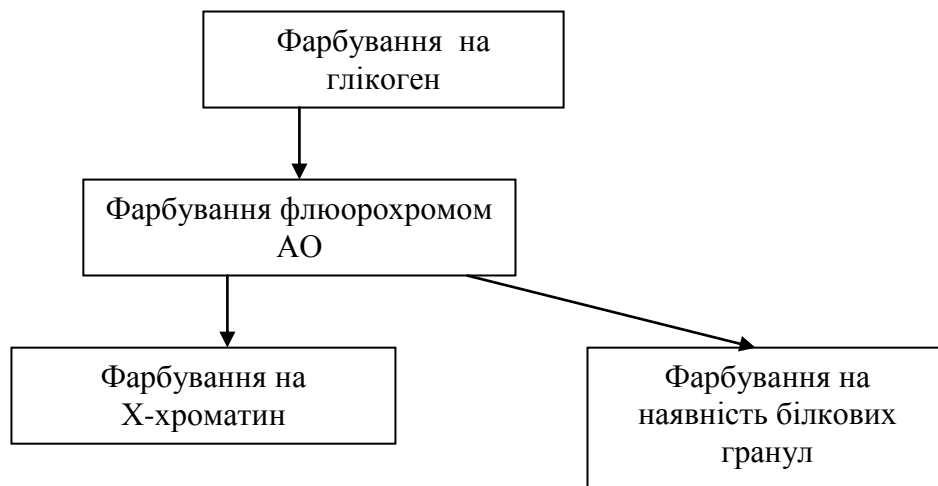




**Рис. 6.3. Схема послідовності фарбування препаратів при визначенні статевої та органо-тканинної належності мікрооб’єктів біологічного походження**

#### **6.7.2. Виявлення клітин піхвового епітелію та диференціація їх з епітелієм слизової оболонки рота та прямої кишки**

Виявлення клітин піхвового епітелію та диференціація їх з епітелієм слизової оболонки рота та прямої кишки слід проводити за такою схемою (рис. 6.4).



**Рис. 6.4. Схема послідовності фарбування препаратів при визначенні наявності клітин піхвового епітелія та диференціація з клітинами слизової оболонки рота**

### **Методики знебарвлення препаратів:**

- препарати після дослідження на У-хроматин відмивають проточною водою і далі фіксують та фарбують акридиновим оранжевим або азуро-еозиновою сумішшю;

- препарати, пофарбовані азуро-еозиновою сумішшю, знебарвлюють таким чином: азур відмивають 10% розчином оцтової кислоти, декілька крапель якої наливають на скло. При погойдуванні препарату відходить хмарка фарби. Даний процес повторюють декілька раз. Еозин відмивають 10% водним розчином аміаку, погойдуючи препарат, потім споліскують водою. Знебарвлений препарат фіксують і далі, якщо потрібно, фарбують флюорохромом;

- препарати, пофарбовані парами йоду, знебарвлюють 5% розчином оцтової кислоти. З цією метою предметні скельця поміщають у склянку із кислотою. Потім препарат промивають водою висушують, фіксують і далі фарбують основними барвниками;

- препарати, пофарбовані акридиновим оранжевим, відмивають у водопровідній воді (можна у дистильованій воді у склянці),

в и с у ш у ю т ь, п о т і м ф і к с у ю т ь і п і д д а ю т ь п о д а л ь ш о м у ф а р б у в а н н ю.

## **РОЗДІЛ 7**

### **КОРОТКИЙ ОПИС СУДОВО-БІОЛОГІЧНИХ МЕТОДІВ ДОСЛІДЖЕННЯ, ЯКІ ВИКОРИСТОВУЮТЬСЯ ПРИ ПРОВЕДЕННІ СУДОВО-ЦИТОЛОГІЧНИХ ЕКСПЕРТИЗ**

При проведенні судово-цитологічних експертиз виникає необхідність у використанні ряду судово-біологічних методів дослідження. До них відносяться:

#### **7.1. Встановлення наявності крові в слідах на речових доказах може проводитись:**

**7.1.1. Методом, заснованим на виявленні морфологічних елементів крові.** Наприклад, по наявності еритроцитів у мазках-відбитках зі статевих органів осіб, які підозрюються в скоєнні статевих злочинів.

**7.1.2. Спектральним методом** – по виявленню спектрів поглинання гемохромогену або гематопорфірину, спектру флюоресценції.

#### **7.1.3. Хроматографічним методом.**

У с у д о в о - ц и т о л о г і ч н і й п р а к т и ц і, у з в ' я з к у з т и м, щ о е к с п е р т - ц и т о л о г м а є с п р а в у з м і к р о о б ' е к т а м и, к о м п л е к с н е д о с л і д ж е н н я я к и х п о в и н н о б у т и п р о в е д е н о з м і н і м а л ь н и м и в и т р а т а м и м а т е р і а л у, д л я в и з н а ч е н н я н а я в н о с т і к р о в і в и к о р и с т о в у ю т ь м е т о д т о н к о ш а р о в о ї г о р и з о н т а л ь н о ї (в е р т и к а л ь н о ї) х р о м а т о г р а ф і ї (ТГХ). Д а н а м е т о д и к а є в и с о к о ч у т л и в о ю і д л я її в и к о н а н н я н е о б х і д н о л и ш е к р а п л я в и т я ж к и. М е т о д и к а п р о в о д и т ь с я з а з а г а л ь н о в і д о м и м и п р а в и л а м и і з з а с т о с у в а н н я м п л а т і в о к "silufol" [85].

## 7.2. Визначення видової належності білка

В основі визначення видової належності білка лежить реакція антиген-антитіло, в якій бере участь два імунологічних компоненти - витяжка з плями (антиген) і сироватка (антитіло). В результаті реакції відбувається утворення специфічного комплексу антиген-антитіло з утворенням преципітату - видимого осаду. Існує три різновиди реакції преципітації:

- у рідкому середовищі - реакція кільце преципітації або реакція Чистовича-Уленгута (РКП);

- реакція преципітації в агарі (РПА);

- реакція електропреципітації (РЕП);

З усіх вищепроведених реакцій в судово-цитологічній практиці при визначенні видової належності білка найкраще використовувати реакцію преципітації в агарі (РПА), яка при наявності однієї краплини витяжки може бути проведена з усім набором преципітуючих сироваток.

Нами пропонується використання РПА в такій модифікації: на дно чашки Петрі наливають 1% агаровий гель (1г агару на 100мл дистильованої води) висотою 2-3 мм. Після

застигання гелю ділять поверхню агару на 3 сектори, в кожному з яких за трафаретом пробійниками виконуються отвори. Лунки розташовують у вигляді розетки, при цьому в центральну лунку вносять витяжку з плями, у периферичні лунки - набір стандартних преципітуючих сироваток. Аналогічно маніпулюють з витяжкою із контрольної ділянки предмета-носія. Чашки Петрі витримують в холодильнику протягом 3-х діб, періодично спостерігаючи за появою смуг преципітації між витяжкою з плями та відповідною сироваткою.

Треба пам'ятати, що визначенню видової належності білка перешкоджає обробка матеріала 10% розчином формаліна, сумішшю Карнуа, 10-25% розчином оцтової кислоти, нагрівання над полум'ям спиртівки. Після обробки 1-5% розчином оцтової кислоти на протязі не більш, ніж 3 години вид білка може бути встановлений.

### **7.3. Визначення групи рідкої крові**

Визначення групи зразків рідкої крові за ізосерологічною системою АВ0 проводять за допомогою реакції гемаглютинації по загальноприйнятій методиці із застосуванням центрифугування, при цьому, визначають як антигени, так і аглютиніни.

**7.4. Визначення групової належності  
слідів біологічного  
походження за ізосерологічною системою АВО**

**7.4.1. Визначення групової  
специфічності крові в слідах на  
Речових доказах**

Визначення групової специфічності крові у плямах по системі АВО проводиться за 2-ма ознаками - виявленням антигенів і аглютининів.

Аглютиніни (АТ) у плямах крові встановлюють за допомогою методу покривного скла по Ляттесу.

Антигени (АГ) в плямах крові виявляють двома методами:

- реакцією абсорбції аглютининів у кількісній модифікації (КРА),  
при малих розмірах плями - КРА в 3-х краплях;
- реакцією абсорбції-елюції (РАЕ).

**7.4.2. Визначення групової  
специфічності виділень в слідах на  
Речових доказах**

Виявлення антигенів ізосерологічної системи АВО слід проводити таким чином:

- реакцією абсорбції аглютининів у кількісній модифікації (КРА),  
при малих розмірах плями - КРА в 3-х краплях;

- реакцією абсорбції-елюції (РАЕ);
- експрес-методом для виявлення антигенів сильних видільників

Експрес-метод для виявлення антигенів сильних видільників у слідах виділень на речових доказах слід проводити по такій схемі: вирізки з досліджуваного об'єкта розмірами 0,3х0,3 – 0,5х0,5 см, поміщають на предметне скло та заливають із сироватками анти-А і анти-В в титрі 1:64. Етап абсорбції відбувається на протязі 10 хв. при кімнатній температурі. Потім вирізки виймають із сироватки, висушують на фільтрувальному папері, поміщають на предметне скло під покривне скельце в 0,1% суміш відповідних тест-еритроцитів. Мікроскопію проводять під світловим мікроскопом через 5-10 хв. Відсутність аглютинації свідчить про наявність антигену.

Облік результатів дослідження при проведенні експрес-методу проводять за табл. 7.1.

Таблиця 7.1

Облік результатів дослідження при проведенні експрес-методу

Об'єкт дослідження	Із сироватки		Виявлений антиген
	анти-А	анти-В	
пляма №1	-	+	А
пляма №2	+	-	В
пляма №3	-	-	А,В
пляма №4	+	+	або невидільник, або О(Н)

### 7.4.3. Особливості дослідження слідів біологічного

## **походження на речових доказах при впливі предмета – носія**

При визначенні антигенів ізосерологічної системи АВО в слідах крові та виділень (особливо в змішаних слідах) дуже складними є сліди, в яких присутні гнильні зміни, і тоді серологічними реагентами нерідко виявляються антигени не тільки досліджуваного матеріалу, а й антигени мікроорганізмів. Аналогічні труднощі виникають і при дослідженні виділень з відкритих порожнин тіла людини - ротової, вагінальної, анальної. Це обумовлено тим, що в такому матеріалі завжди в значній кількості присутня мікрофлора.

У зв'язку з вищевикладеним, в тих випадках, коли можливе бактеріальне забруднення досліджуваного матеріалу, необхідно дотримуватись певної тактики дослідження. Правильна підготовка матеріалу для дослідження є найважливішим етапом експертизи. З цією метою можуть бути використані такі прийоми:

- Прогрівання в термостаті при  $+120^{\circ}\text{C}$  на протязі 1 години.
- Кип'ятіння в дистильованій воді протягом 30 хвилин.
- Промивання у фізіологічному розчині при  $+4^{\circ}\text{C}$  на протязі 18 годин.
- Центрифугування витяжок з досліджуваного матеріалу при 12000 об/хв. на протязі 5 хвилин та дослідження надосадової рідини за допомогою РАЕ. Для центрифугування можна використовувати мікроцентрифугу типу "Eppendorf".

- Ферментна обробка матеріалу. З цією метою до ниток зі слідами крові та виділень додають 0,1% розчин трипсину з рН 7,2, витримують в термостаті при температурі  $37^{\circ}\text{C}$  на протязі 30 хвилин, потім видаляють розчин трипсину, дворазово промивають нитки фізіологічним розчином та висушують їх на фільтровальному папері. Висушені нитки вводять у відповідні реакції.



Необхідно зауважити, що способи центрифугування витяжок та ферментна обробка матеріалу дозволяють повністю звільнитися від впливу мікроорганізмів, а спосіб промивання у фізіологічному розчині можна використовувати після проведення прогрівання або кип'ятіння в дистильованій воді.

Крім підготовки матеріалу при дослідженні гнильно змінених слідів крові та виділень дуже важливими є й інші методичні аспекти дослідження. До них відноситься правильний підбір титру діагностичних реагентів, зв'язку з неоднаковим авідитетом використання різних сироваток (ізо- і гетеросироватки, моноклональні антитіла), різна тривалість етапу абсорбції, використання методів з різною чутливістю (КРА та РАЕ), використання РІФ.

Одним з важливих питань при визначенні антигенів системи АВО в плямах з домішками калу є усунення неспецифічного впливу вмісту прямої кишки на сироваткові реагенти.

За останніми дослідженнями у вмісті прямої кишки людини наявність власних антигенів не встановлена. Проведеними експериментами доказано, що неспецифічний вплив вмісту прямої кишки на титр ізосироваток може бути усунений за допомогою термічної обробки зразків при температурі 110-120°C на протязі 40 хвилин.

Виходячи з вищевказаного, при наявності сперми в тампоні з вмістом прямої кишки або в слідах з домішками калу, можна визначати антигени біологічного субстрату після проведення термічної обробки [9].

При виявленні на речових доказах слідів крові людини з домішками крові тварин експертиза, як правило, закінчується констатацією цього факту. Це пов'язано з відсутністю способів антигенної диференціації крові людини в таких плямах. Але на сьогодні проведеними експериментальними дослідженнями [10] доказано, що в змішаних плямах крові людини та великої рогатої худоби домішки крові даної тварини не перешкоджають виявленню антигенів крові людини груп А і Н, якщо ці сліди досліджуються за допомогою КРА або РАЕ з елюцією у фізіологічний розчин. При

дослідженні змішаних плям крові людини та дрібної рогатої худоби можливе виявлення антигенів крові людини груп В і Н, якщо дані сліди досліджуються за допомогою КРА або РАЕ з елюцією у фізіологічний розчин.

При виявленні групових антигенів системи АВО в пото-жирових виділеннях шкіри рук необхідно мати на увазі, що визначення групової належності поту не можна вважати обґрунтованим без попереднього встановлення його наявності. Крім того, при визначенні групових антигенів системи АВО в пото-жирових відбитках пальців рук треба враховувати, що косметичні креми для догляду за шкірою рук та обличчя, впливають на реактиви, які використовуються для визначення антигенів пото-жирових виділень. Такий вплив може бути після контакту рук з харчовими продуктами та різними предметами. У цих випадках можна визначити антигени (особливо, це стосується антигену В), які не властиві особі, відбитки якої вивчаються. На основі цих досліджень ряд авторів приходять до висновку, що відсутність істинних контролей та можливість отримання неспецифічних помилково позитивних результатів ставить під сумнів доцільність визначення групової специфічності потожирових відбитків. Ці дані треба враховувати при проведенні вказаних досліджень [69].

#### **7.4.4. Деякі рекомендації щодо використання моноклональних реактивів**

За останні роки в судово-медичній практиці широкого використання набули цоліклони СМ, які не поступаються ізо- та гетероімунним сироваткам за титром, специфічністю та авидністю. До панелі цоліклонів СМ входять такі реактиви: цоліклони анти-А, анти-В, анти-М, анти-Н та різновиди цоліклонів анти-Н - анти-Н<sub>аб</sub>, анти-Н<sub>н/аб</sub> та анти-Н<sub>кра</sub>. Цоліклони СМ анти-А і анти-В використовуються для визначення антигенів А і В системи АВО в реакції гемаглютинації для рідкої крові, абсорбції-елюції при дослідженні плям крові, слини, сперми та інших виділень та при імунофлюоресцентному

аналізі. Цоліклони СМ анти-М і анти-Н використовуються для визначення антигенів М та N системи MNSs в рідкій крові реакцією гемаглютинації та в реакції абсорбції-елюції при дослідженні плям крові. Цоліклон СМ анти-Н<sub>аб</sub> використовують для дослідження рідкої крові в реакції гемаглютинації, для дослідження плям крові, слини, сперми та інших виділень в РАЕ та при імунофлюоресцентному аналізі. Цей реагент однаково добре виявляє антиген Н як основний в групі О(I), так і супутній в групах крові А(II) та В(III), гірше – в групі АВ(IV). За допомогою цього цоліклону не можна виявити Н-антиген у невидільників в надосадовій частині слини. Цоліклон СМ анти-Н<sub>н/аб</sub> використовують для визначення антигену Н в рідкій крові та в плямах крові реакцією абсорбції-елюції. Цоліклон цього різновиду не придатний для дослідження плям слини та інших виділень. Цоліклон СМ анти-Н<sub>кра</sub> використовують для дослідження рідкої крові в реакції гемаглютинації, для дослідження плям крові, слини, сперми та інших виділень за допомогою кількісної реакції-абсорбції, реакції абсорбції елюції та при імунофлюоресцентному аналізі. Добре виявляє основний антиген Н в групі О(I) як видільників, так і не видільників в надосадовій частині слини, і не виявляє супутній антиген Н в інших групах крові системи АВО.

Методика проведення дослідження слідів крові та виділень представлена в рекомендаціях по використанню моноклональних реагентів діагностичних рідких для судово-медичних цілей, розроблених в лабораторії Гематологічного наукового центру РАМН (м. Москва), та викладені в інформаційному листку " Выявление антигенов А, В и Н в следах крови реакцией абсорбции-элюции с применением моноклональных антител" [12].

В Україні в останні роки розроблено методику отримання чистих ізогемаглютининів альфа і бета з плазми крові людини, на основі яких виготовлено реагенти анти-А і анти-В з титром 1:512 (НВК "Лектинотест", м. Львів). Випускаються ці реагенти у вигляді сухого порошку, який можна зберігати при кімнатній температурі протягом багатьох років без втрати активності. Крім того, розроблено методику отримання лектинів (бузини

тра'янистої та тетрагонолобуса) для виявлення антигену Н системи АВО. Із тетрагонолобуса отримано специфічний реагент анти-Н з титром 1:128 (у вигляді ліофільно висушеного порошку), який придатний для виявлення антигену Н в слідах крові та рідкій крові. Лектин бузини трав'янистої випускається у формі готового до вжитку розчину з дещо покращеною специфічністю і терміном зберігання до півроку, він придатний для виявлення антигену Н в слідах слизу.

## **7.5. Визначення групової належності клітин**

Групова належність клітин може бути визначена за допомогою реакції "змішаної аглютинації" та реакції імунофлюоресценції.

### **7.5.1. Методика проведення реакції "змішаної" аглютинації (РЗА) у модифікації, запропонованій А.Л. Федоровцевим [78]**

#### **Реакція складається з таких етапів:**

- Фіксація цитологічних препаратів сумішшю ацетону і етанолу (1:1) на протязі 10 хвилин.
- Абсорбція з ізо сироватками анти-А та анти-В в титрі 1:128 у вологій камері протягом 18 годин в умовах холодильника.
- Відмивання неабсорбованих анти тіл у великій кількості охолодженого фізіологічного розчину на протязі 20 хвилин, змінюючи цей розчин через 10 хвилин.
- Фарбування їх на протязі 2-х хвилин 0,01% розчином акридинового оранжевого,

приготовленого на фосфатному буфері Ph=6,0.

- Промивання проточною водою, підсушування препаратів.

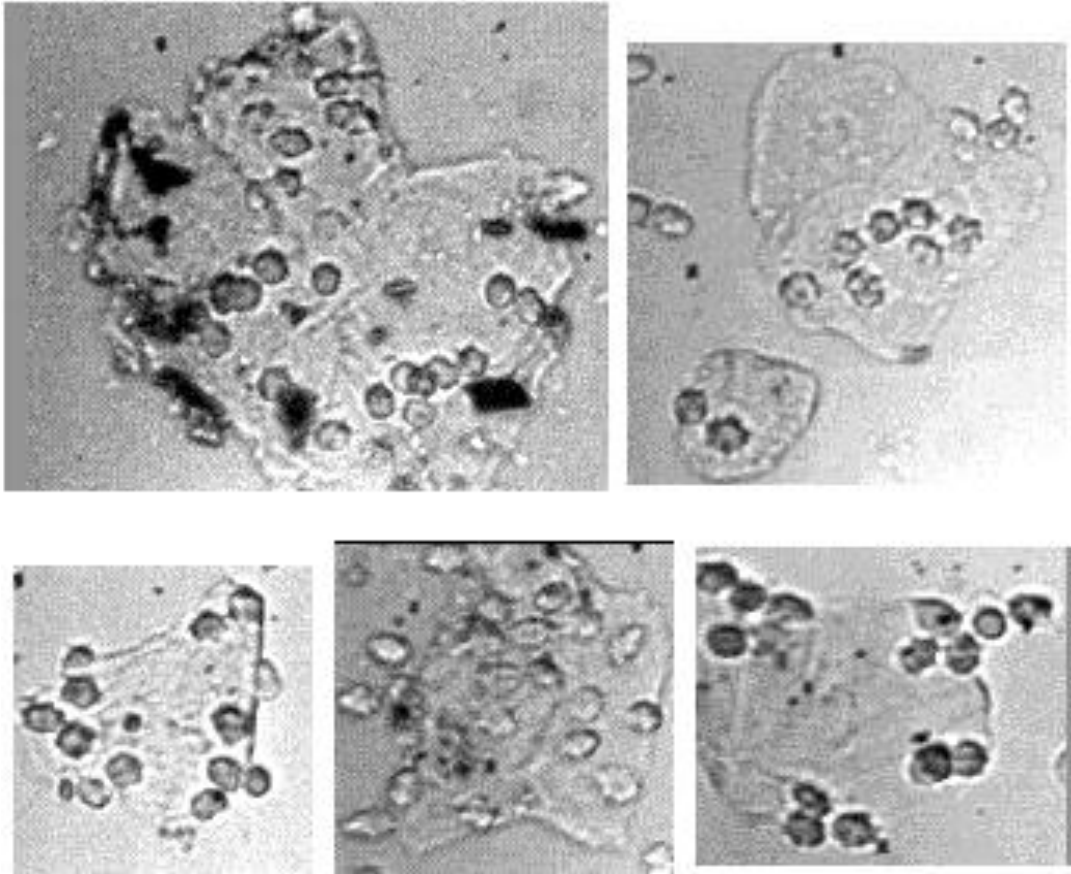
- Нанесення на препарати 0,2% суспензії відповідних тест-еритроцитів, витримування препаратів у вологій камері протягом 30 хвилин.

- Покриття препаратів покривними скельцями та мікроскопія їх на протязі 2 годин на люмінесцентному мікроскопі в падаючих ультрафіолетових і прохідних світлових променях (окуляри 5х, об'єктив водної іммерсії 40х, 60х, іммерсійне середовище - фосфатний буфер Ph=6,0).

- При необхідності визначення антигену Н - препарати відмивають у дистильованій воді, знову фіксують сумішшю ацетону з етанолом і заливають цоліклоном анти-Н або лектином анти-Н у титрі 1:64-1:128. Подальший хід реакції аналогічний вищеписаному.

- При оцінці результатів реакції “змішаної аглютинації” за позитивний результат приймається рухоме приєднання еритроцитів до клітинних елементів як по краю клітини у вигляді “розетки”, так і на поверхні. Поодинокі нерухомі еритроцити, що відмічені на поверхні клітини, а також рухомі еритроцити, не зв'язані з клітиною, і окремі плаваючі аглютинати, які іноді спостерігаються в препаратах, приймати до уваги не слід. Якщо

еритроцити зв'язані з клітинами, які вільно плавають в препараті, то такий результат також не може вважатися позитивним (рис. 7.1).



**Рис. 7.1. Реакція "змішаної" аглютинації**  
(позитивний результат, світлова мікроскопія, об.20х)

#### **7.5.2. Деякі технічні прийоми проведення реакції імунофлюоресценції**

Для визначення групової належності клітин використовується непряма реакція імунофлюоресценції (РІФ). Сутність цієї реакції полягає в наступному: на першому етапі відбувається інкубація досліджуваних об'єктів із

відповідними гетероімунними гемаглютинуючими сироватками - анти-А, анти-В і анти-Н. При відповідності наявних в об'єкті антигенів і антитіл у сироватці утворюється комплекс антиген-антитіло. Після видалення антитіл, які не зв'язалися, відбувається другий етап реакції, коли до об'єктів додають флюоресціюючі сироватки. Отриманий на першому етапі комплекс антиген-антитіло виступає білковим антигеном стосовно флюоресціюючих сироваток, які містять антитіла проти тих видів тварин, імунізацією яких були отримані гетероімунні сироватки. До об'єктів, інкубованих сироваткою анти-А, додають флюоресціюючу сироватку на глобулін кролика. До об'єктів, інкубованих сироватками анти-В і анти-Н, – флюоресціюючу сироватку на глобулін барана. При позитивному результаті реакції утворюється люмінесціюючий комплекс антиген-антитіло, який спостерігається у вигляді яскравого зеленого обідка по контуру епітеліальної клітини або голівки, шийки і хвостика сперматозоїда [46].

Непряма реакція імунофлюорисценції проводиться таким чином.

#### а) Методика готування препаратів.

При визначенні групової належності виділень (сперми, клітин піхвового епітелію, тощо) - вирізки з досліджуваних плям розмірами 0,5x0,5см-1,0x1,0см поміщають у пробірки, заливають дистильованою водою або 10% розчином оцтової кислоти і екстрагують в залежності від кількості матеріалу від 2 годин до доби. Потім вміст пробірок центрифугують при 1000 об/хв. на протязі 10 хвилин. При необхідності осад після видалення надосадової рідини промивають 1-2 рази дистильованою водою або оцтовою кислотою. Осад наносять у вигляді невеличких крапель на предметні стекла та висушують при кімнатній температурі. На явність клітин в отриманих препаратах перевіряють або мікроскопією нативних препаратів при опущеному конденсорі мікроскопа, або мікроскопією одного із препаратів, пофарбованих акридиновим оранжевим чи азур-еозиновою сумішшю.

Для визначення групової приналежності клітин за допомогою РІФ можна застосовувати цитологічні препарати,



які приготовлені за вищенаведеними методиками і вже досліджені на предмет статевої, органо-тканинної належності клітин.

### **б) Добір відповідних реагентів та контроль за якістю сироваток**

1) Перевірка люмінесціюючих сироваток на вільний флюорохром.

Для мітки люмінесціюючих сироваток звичайно застосовують флюорохром - флюоресцеїнізоціонат (ФІТЦ), що має смарагдово - зелений колір люмінесценції. Дані сироватки виготовляються у висушеному вигляді. Для роботи їх необхідно розвести в 0,5 мл дистильованої води та відцентрифугувати при 3000 об/хв протягом 10-30 хвилин. Такі розведені сироватки можна зберігати протягом півроку. Частина люмінесціюючих сироваток, які випускаються вітчизняною промисловістю, має надлишок вільного флюорохрому. Застосування таких сироваток у РІФі небажано, а тому їх необхідно виявити і відбракувати. З цією метою використовують висхідну хроматографію на папері. Для цього вирізають окремі смужки паперу довжиною 20-30 см і шириною 1,5-2 см і на відстані 2-3 см від кінця смужки наносять краплі люмінесціюючих сироваток. Потім, не чекаючи їх

висихання, смужки паперу поміщають у камеру з розчинником такого складу: 55 мл етилового спирту і 45 мл 0,01М фосфатного буфера Ph=7,2-7,4. Час розгонки - 2-3 години. При проведенні хроматографії спирт фіксує білки сироватки і пов'язаний з нею флюорохром залишається на місці нанесення сироватки. Незв'язаний флюорохром буде підніматися нагору по хроматографічному паперу. З метою його визначення смужки паперу після закінчення розгонки висушують на повітрі і досліджують в ультрафіолетових променях за допомогою ультрафіолетової лампи. Ті сироватки, що мають вільний флюорохром, будуть мати помітні жовтуваті смужки по ходу розгонки сироватки. Серії сироваток, що мають такий "шлейф", відбраковують ся.

**Примітка:** Приготування фосфатного буфера:

розчин А - 17,8г натрію фосфорнокислого двохзаміщеного на 1 л дистильованої води;

розчин В – 13,6 калію фосфорнокислого однозаміщеного на 1 л дистильованої води.

Буферний розчин готують таким чином: 7 частин розчину А з'єднують з 3 частинами розчину В і одержують 0,1М буферний розчин із рН=7,2-7,4. Для отримання 0,01% М розчину отриманий буферний розчин розводять в 10 разів, тобто до 1 частини буферу додають 9 частин дистильованої води.

#### **в) Перевірка специфічності люмінесціюючих сироваток**

Перевірка специфічності кожної серії сироваток проводиться за допомогою реакції преципітації в 1% агаровому гелі при їх надходженні до лабораторії. Агар товщиною 1,0-1,5мм заливують у чашки Петрі, охолоджують і роблять в ньому отвори діаметром 2,0-2,5мм, які розташовують у вигляді розетки. В центральній лунці поміщають досліджувані нерозведені люмінесціюючі сироватки, а в периферичні лунки - відповідні антигени людини і тварин. В якості антигену кролика використовують гетероімунну сироватку анти-А, антигену барана - гетероімунну сироватку анти-В, антигену

кози - гетероімунну сироватку анти-Н, антигену людини - ізосироватки альфа або бета. Облік результатів реакції проводять наступного дня. Люмінесціююча сироватка проти глобулінів кролика частіше за все дає смугу преципітації лише із сироваткою анти-А. Такий результат свідчить про те, що дана сироватка специфічна і може бути використана в РІФі. Більшість люмінесціюючих сироваток проти глобуліну людини і барана неспецифічні і утворюють смуги преципітації як із гомологічними антигенами, так і з гетерологічними антигенами. Наприклад, люмінесціююча сироватка проти глобулінів людини може дати смуги преципітації як із сироваткою альфа, так і із гетероімунними сироватками анти-В і анти-Н. В таких випадках необхідно провести очищення сироваток.

З цією метою сироватку, із якою був отриманий неспецифічний результат (тобто позитивний результат був отриманий з гетероімунними сироватками анти-В, анти-Н та ізосироватками альфа або бета), виливають на один прошарок марлі, висушують при кімнатній температурі та фіксують 20 хвилин

етанолом. Приготовлені таким чином зразки антигенів застосовують для очищення сироваток. Для цього висушені шматочки марлі розміром 0,5х0,5 см з тими антигенами, антитіла яких треба видалити із люмінесціюючої сироватки, поміщають у відповідну сироватку і витримують 20-30 хвилин при кімнатній температурі. Наприклад, люмінесціююча сироватка проти глобулінів людини давала смуги преципітації з ізосироваткою альфа та гетероімунними сироватками анти-В і анти-Н. Для очищення даної сироватки до неї додають шматочки марлі з висušеними сироватками анти-В і анти-Н. При цьому, люмінесціююча сироватка мутніє, вміст ампули переносять в пробірку і центрифугують при 3000 об/хв протягом 15 хвилин. Потім надосадову рідину переносять в іншу пробірку і вже очищену сироватку знову перевіряють на специфічність реакцією преципітації в агарі за вищеописаною методикою. Облік результатів реакції проводять через добу. Процес очищення повторюють доти, поки люмінесціююча сироватка буде давати смуги преципітації лише з гомологічним

антигеном. Очищені сироватки зберігаються в холодильнику.

г) **Перевірка специфічності гетероімунних сироваток** Для проведення реакції імунофлюоресценції застосовують сироватки анти-А та анти-В із вихідним титром не нижче 1:64 або 1:128 і анти-Н із титром 1:32. Ці сироватки попередньо перевіряють в реакції гемаглютинації на специфічність із 1% суспензією іногрупних тест-еритроцитів. Для цього 1 краплю сироватки анти-А (анти-В) змішують з 2 краплями 1% суспензії еритроцитів групи В (групи А), центрифугують суміш при 1500 об/хв. на протязі 4-х хвилин. Результат реакції враховують під мікроскопом. Якщо сироватка специфічна, результат повинен бути негативним.

д) Підбір робочого розведення люмінесціюючих сироваток

Даний етап реакції проводять на тих об'єктах, що досліджуються, тобто окремо підбирається сироватка для визначення антигенів сперми, і окремо - для епітеліальних клітин\*. З очищених нерозведених люмінесціюючих сироваток готують *ex tempore* три робочі розведення на

з а б у ф е р е н о м у ф і з і о л о г і ч н о м у р о з ч и н і \*\* в т и т р а х , я к и й з а з н а ч е н о н а а м п у л і , в д в а р а з и б і л ь ш е т а в д в а р а з и м е н ш е . Н а п р и к л а д , т и т р н а а м п у л і - 1:32, п р и ц ь о м у г о т у ю т ь р о з в е д е н н я 1:16, 1:32, 1:64. Р о б л я т ь ц е т а к и м ч и н о м : т и т р 1:16 - 1 к р а п л я л ю м і н е с ц і ю ю ч о ї с и р о в а т к и + 15 к р а п е л ь з а б у ф е р е н о г о ф і з і о л о г і ч н о г о р о з ч и н у ; т и т р 1:32 - 8 к р а п е л ь с и р о в а т к и в т и т р і 1:16 + 8 к р а п е л ь з а б у ф е р е н о г о ф і з і о л о г і ч н о г о р о з ч и н у ; т и т р 1:64 - 8 к р а п е л ь с и р о в а т к и в т и т р і 1:32 + 8 к а п е л ь з а б у ф е р е н о г о ф і з і о л о г і ч н о г о р о з ч и н у .

**Примітка.** \*Д л я д о б о р у р е а г е н т і в т а п о в н о ї п е р е в і р к и с и р о в а т о к н е о б х і д н о з а з д а л е г і д ь п р и г о т у в а т и п р е п а р а т и з р а з к і в с п е р м и і с л и н и г р у п А , В , А В і 0 , в и с у ш и т и ї х п р и к і м н а т н і й т е м п е р а т у р і , з а ф і к с у в а т и м е т а н о л о м н а п р о т я з і 10 х в и л и н т а в и к о р и с т о в у в а т и в м і р у п o т р е б и .

\*\*З а б у ф е р е н и й ф і з і о л о г і ч н и й р о з ч и н г о т у ю т ь т а к : 15 м л р о з ч и н у А , 5 м л р о з ч и н у Б т а 180 м л ф і з і о л о г і ч н о г о р о з ч и н у х л о р и д у н а т р і ю (рН=7,4). С к л а д р о з ч и н і в А і В д и в . в р о з д і л і " П е р е в і р к а л ю м і н е с ц і ю ю ч и х с и р о в а т о к н а в і л ь н и й ф л ю о р о х р о м " .

З метою гасіння власної люмінесценції зафіксовані препарати обробляють бичачим альбуміном, міченим родаміном (БАМР)\* на протязі 20 хвилин. Потім розчин зливають, препарати промивають забуференим фізіологічним розчином, для чого поміщають їх у кювети двічі на 10 хвилин. Потім препарати підсушують, наносять гетероімунні сироватки відповідної специфічності, поміщають у вологі камери, витримують у термостаті при температурі  $+37^{\circ}\text{C}$  30 хвилин. Після абсорбції проводять відмивання неабсорбованих антигел великою кількістю охолодженого забуференого фізіологічного розчину, змінюючи розчин 4 рази кожні 10 хвилин. На підсушені препарати наносять люмінісцюючі сироватки в тих розведеннях, що зазначені вище. Предметні стекла витримують у вологих камерах у термостаті при температурі  $+37^{\circ}\text{C}$  протягом 30 хвилин. Препарати 2 рази відмивають великими порціями забуференого фізіологічного розчину, змінюючи його через 10 хвилин. Потім препарати ополіскують дистильованою водою, підсушують і досліджують на



люмінесцентному мікроскопі з об'єктивом водяної імерсії 60x або 70x. Імерсійне середовище - фосфатний буфер з рН=8,0 (вихідний буферний розчин А). При мікроскопії вибирають ті розведення люмінесціюючої сироватки, яка на загальному темному фоні препарату дає яскраве світіння об'єкта по його периферичній частині (по контуру клітини або контуру голівки, шийки і хвостика сперматозоїда). Це - барвний титр сироватки. Як робоче розведення беруть розведення сироватки на одне менше від її барвного титру.

**Примітка:** \*Сухий БАМР розводять в ампулі за буференим фізіологічним розчином та підбирають заздалегідь його робоче розведення на цитологічних препаратах фіксованих клітин. На препарат наносять декілька крапель БАМР в різних розведеннях та витримують 15-20 хвилин при кімнатній температурі. Потім промивають 2-3 рази за буференим фізіологічним розчином та досліджують під мікроскопом. Вибирають таке розведення БАМР, при якому всі клітинні структури мають коричневий колір і чітко видимі (зеленого кольору не повинно бути зовсім).

**ж) Підбір робочого розведення імунних сироваток**

Відібрані серії специфічних гетероімунних сироваток розводять в краплях до концентрації 1+4. Попередньо заготовлені фіксовані препарати сперми (епітеліальних клітин) відповідної групи інкубують з відповідними розведеннями сироваток - (1+1)(1+2)(1+3)(1+4). Далі проводять реакцію імунофлюоресценції по схемі, яка описана нижче, використовуючи люмінесціюючу сироватку в робочому розведенні. При мікроскопічному обліку результатів вибирають те розведення імунної сироватки, яке дає яскраве чітке світіння контурів гомологічних епітеліальних клітин або сперматозоїдів. Робоче розведення імунної сироватки слід перевірити на специфічність у реакції імунофлюоресценції з клітинами, що містять гетерологічний антиген.

Таким чином, проведення основного дослідження складається з етапів:

- приготування препаратів із досліджуваних слідів - по 4 із кожного;
- фіксація препаратів метанолом протягом 10 хвилин;

- обробка препаратів бичачим альбуміном, міченим родаміном, (БАМР) протягом 20 хвилин при кімнатній температурі, промивання проточною водою і підсушування;

- абсорбція з гетероімуними сироватками анти-А, анти-В і анти-Н в робочих розведеннях у вологих камерах при температурі +37°C протягом 30 хвилин;

- відмивання великою кількістю охолодженого забуференого фізіологічного розчину, змінюючи розчин 4 рази кожні 10 хвилин;

- інкубація із люмінісцюючими сироватками в робочому розведенні при температурі +37°C протягом 20-30 хвилин у вологих камерах;

- відмивання 2 рази по 10 хвилин охолодженим забуференим фізіологічним розчином.

- ополіскування дистильованою водою, підсушування;

- мікроскопія препаратів за допомогою об'єктивів водяної іммерсії на люмінесцентному мікроскопі.

Висновки про групову належність клітин слід проводити за наведеною нижче таблицею (табл. 7.2).

**Примітка:**

знак "+" позначає позитивний результат реакції імунофлюоресценції без урахування інтенсивності світіння;  
 знак "-" позначає негативний результат.

Таблиця 7.2

**Висновки про групову належність клітин**

Результати реакції імунофлюоресценції (світіння клітин) з сироватками			Виявлені антигени	Група сперми або клітин
анти-А	анти-В	анти-Н		
+	-	-	А	група А
+	-	+	А, Н	А з супутнім антигеном Н або суміш сперми (клітин) груп А і О
-	+	-	В	група В
-	+	+	В, Н	В з супутнім антигеном Н або суміш сперми (клітин) груп В і О
+	+	-	А, В	АВ або суміш сперми (клітин) груп А та В, груп А,В, АВ

-	-	+	H	група O
+	+	+	A, B, H	AB з супутнім антигеном H або суміш сперми (клітин) груп A, B і O, або суміш сперми (клітин) груп A і B, які містять в крові супутній антиген H

## РОЗДІЛ 8

### ОСНОВНІ МЕТОДОЛОГІЧНІ АСПЕКТИ ПРОВЕДЕННЯ ЕКСПЕРТИЗ У ВІДДІЛЕННЯХ СУДОВО-МЕДИЧНОЇ ЦИТОЛОГІЇ

#### 8.1. Питання, які вирішуються при виконанні судово-цитологічних досліджень

Об'єктами судово-цитологічного дослідження є мікросліди крові та виділень в слідах на речових доказах, мікронакладення біологічного походження на знаряддях травми та в піднігтьовому вмісті рук осіб, що проходять по справі, волосся, сліди слини на недопалках сигарет, марках, клапанах конвертів та частини розчленованого трупа.

При проведенні судово-медичних експертиз у відділеннях судово-медичної цитології вирішуються такі питання:

I. Встановлення статевої належності:

1.1. Крові та виділень;

1.2. Волосся (при наявності зовнішньої кореневої піхви);

1.3. Мікрочастинок органів та тканин людини.

II. Визначення наявності в слідах на тілі та одязі підозрюваних у статевих злочинах:

2.1. Піхвових клітин;

2.2. Клітин слизової оболонки рота;

2.3. Клітин слизової оболонки прямої кишки

III. При експертизах клітинних накладень на знаряддях травми, при дослідженні піднігтьового вмісту - встановлення наявності крові та мікрочастинок тканин людини, їх видова, групова, статева, органо-тканинна характеристика.

IV. Дослідження слідів крові з метою встановлення регіонального походження.

V. Дослідження слідів слини на недопалках сигарет, конвертах, марках з метою встановлення їх групової та статевої належності.

VI. Вивчення клітинного складу секрету молочних залоз з метою встановлення терміну вагітності або факту пологів, які відбулися.

VII. Кольпоцитологічні дослідження при встановленні статевої зрілості.

VIII. Диференціювання крові плоду та дітей раннього грудного віку (до 5 тижнів) від крові дорослої людини.

П о р я д о к п р и з н а ч е н н я , п р о в е д е н н я й о ф о р м л е н н я е к с п е р т и з у в і д д і л е н н і с у д о в о - м е д и ч н о ї ц и т о л о г і ї з а г а л ь н о п р и й н я т и й . Н а а д р е с у в і д п о в і д н о г о с у д о в о - м е д и ч н о г о з а к л а д у

направляється постановою слідчого і матеріал для дослідження.

Правила вилучення та направлення матеріалу для дослідження в повному обсязі представлені в таких методичних матеріалах:

- Методичні рекомендації "Использование цитологических методов исследования при экспертизе вещественных доказательств" [31].

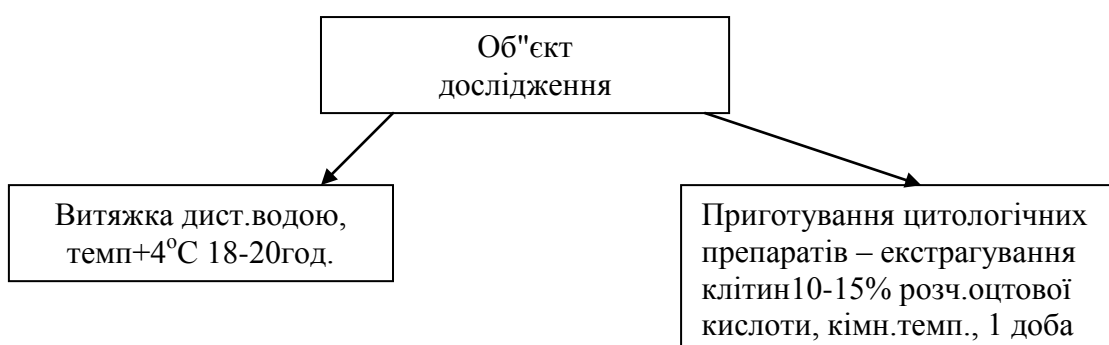- Інформаційний лист "Судово-цитологічні дослідження мікронакладень на знаряддях травми та в піднігтьовому вмісті" [72 ].

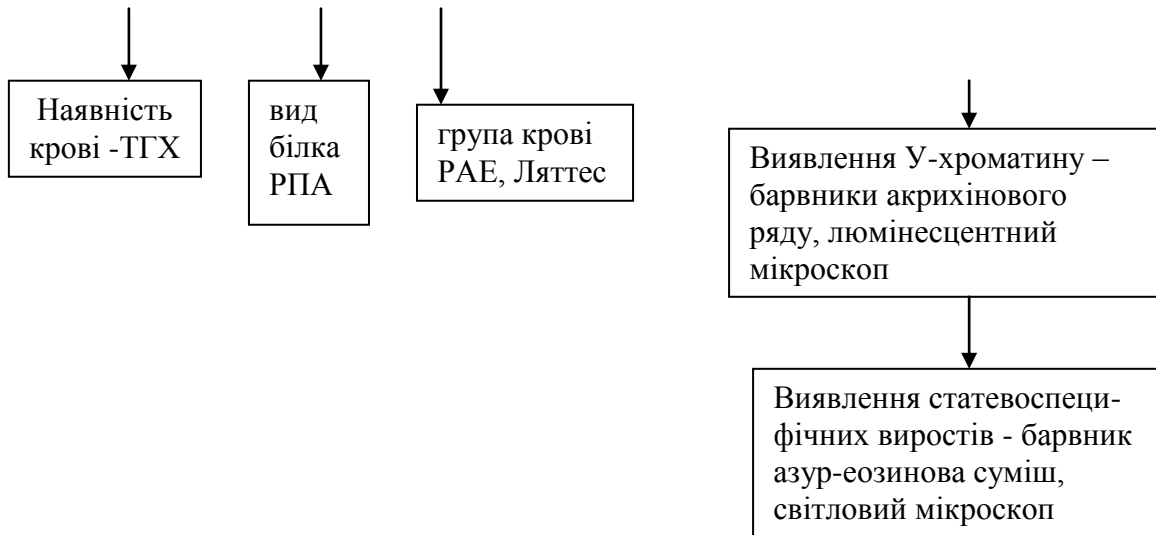
- Методичні рекомендації "Визначення регіонального походження клітин при судово-медичній експертизі підозрюваних у статевих злочинах" [11].

## **8.2. Діагностика статевої та регіональної належності крові і клітин в слідах на речових доказах**

### **8.2.1. Схема дослідження слідів крові на речових доказах**

Діагностика статевої та регіональної належності крові та клітин в слідах на речових доказах слід проводити за наступною схемою (рис. 8.1).





**Рис. 8.1. Схема дослідження мікрослідів крові на речових доказах**

### **8.2.2. Оцінка результатів при встановленні статевої належності слідів біологічного походження**

Для оцінки результатів при встановленні статевої належності крові та інших слідів біологічного походження застосовується метод послідовного аналізу Ваальда. В основі цього методу лежить розрахована із заданою величиною помилки можливість належності клітин особі жіночої або чоловічої генетичної статі в залежності від числа вивчених ядер і наявності в них статевої мітки. Даний метод може застосовуватись як у графічному варіанті (при виявленні статево специфічних виростів у сегментах ядерних лейкоцитах у слідах крові),



такі у вигляді таблиць (для виявлення Х та У-хроматину в слідах крові, виділень, волосся, тканин людини).

Використовуючи метод математичної статистики - послідовного аналізу Вальда з 99% надійністю, були проведені розрахунки, які базувались на таких даних про частоту У-хроматину - мінімальна частота У-хроматин-позитивних клітин у чоловіків складає 22%, а максимальна кількість У-хроматиноподібних утворень у жінок – 3%. Для Х-хроматину враховували сумарні дані про частоту Х-хроматину в клітинах слизових оболонок рота та волосинах, коли мінімальна частота Х-хроматин-позитивних клітин у жінок складала 20%, а максимальна у чоловіків – 7%.

Отримані розрахунки були представлені у таблиці 8.1.

Таблиця 8.1

**Розрахунки частоту У- та Х-хроматину і хроматиноподібних утворень у чоловіків і жінок**

Кількість клітин зі статевим хроматином (не менше)	Кількість клітин, які підлягають дослідженню (не більше)	Кількість клітин зі статевим хроматином (не більше)	Кількість клітин, які підлягають дослідженню (не менше)
Жіноча стать (при дослідженні Х-хроматину) Чоловіча стать (при дослідженні У-хроматину)		Чоловіча стать (при дослідженні Х-хроматину) Жіноча стать (при дослідженні У-хроматину)	
3	4	0	25
4	14	1	35
5	24	2	45
6	34	3	55
7	44	4	65

Застосування методу послідовного аналізу Вальда в графічній формі викладена у повному обсязі у методичному листі "Діагностика половой принадлежности крови в следах на вещественных доказательствах» [16].



належності клітин особі чоловічої або жіночої генетичної статі.

Нижче наведена таблиця 8.2 згідно з монографією Загрядской А.П., Федоровцева А.Л., Королевой Е.И. «Судебно-медицинское исследование клеток и тканей» [24]. Приведені в таблиці розрахунки показують, що діагностика чоловічої генетичної статі можлива (із ймовірністю=1) вже при наявності в препараті 2-х клітин, якщо в кожній із них є У-хроматин. Діагностика жіночої генетичної статі (із тієї ж ймовірністю) можлива при виявленні 6 клітин, в ядрах яких У-хроматин відсутній. Але треба пам'ятати, що метод послідовного аналізу Вальда і метод імітаційного моделювання не можуть бути використані для діагностики статі при змішування клітин чоловіка і жінки, а також при наявності аномальних наборів статевих хромосом (синдромах Клайнфельтера, Шерешевського-Тернера й ін.).

Таблиця 8.2

Діагностична ймовірність встановлення чоловічої і жіночої статі за У-хроматином (у чоловіків) або У-хроматитиподібними утвореннями (у жінок)

Кількість досліджених клітин	Кількість клітинних ядер, які містять У-хроматин (у чоловіків) або У-хроматин - подібних утворень (у жінок)	Й м о в і р н і с т ь	
		ч о л о в і ч а   с т а т ь	ж і н о ч а   с т а т ь
2	0	0,075∠0,111∠0,160	0,839<0,889<0,924
	1	0,940∠0,991∠0,999	0,001<0,009<0,060
	2	1	0
3	0	0,018∠0,038∠0,075	0,924∠0,962∠0,098
	1	0,916∠0,993∠0,999	0,001∠0,007∠0,083
	2-3	1	0
4	0	0,004∠0,015∠0,044	0,955∠0,985∠0,995
	1	0,725∠0,930∠0,985	0,014∠0,070∠0,274
	2-4	1	0
	0	0,001∠0,004∠0,044	0,972∠0,996∠0,999

5	1	0,559∠0,857∠0,966	0,034∠0,143∠0,537
	2-5	1	0
6	0	0	1
	1	0,388∠0,727∠0,917	0,049∠0,273∠0,611
	2-6	1	0

### **8.2.3. В а р і а н т и в и с н о в к і в с у д о в о - ц и т о л о г і ч н о г о д о с л і д ж е н н я с л і д і в к р о в і**

#### **В и с н о в о к у ф о р м і с т в е р д ж е н н я :**

"У с л і д а х н а с о р о ч ц і п і д о з р ю в а н о г о ... виявлено кров, яка належить особі чоловічої(жіночої) генетичної статі".

Цей висновок можливий при умові, якщо співвідношення У-хроматинпозитивних клітин до загальної кількості клітин, придатних для цитологічного обліку, відповідає даним, які представлені в вищезазначених таблицях. Враховуючи те, що вирости типу А практично в слідах чоловічої крові не зустрічаються, то в тому разі, якщо в досліджених плямах крові світіння У-хроматину не відмічене в 25 лейкоцитах і знайдений хоча б один вирост типу "А", висновок про статеву належність крові в даних об'єктах має також форму ствердження.

#### **В и с н о в о к у ф о р м і п р и п у щ е н н я :**

"Р е з у л ь т а т и ц и т о л о г і ч н о г о д о с л і д ж е н н я с л і д і в к р о в і ... д о з в о л я ю т ь п р и п у с т и т и , щ о к р о в у д а н и х о б ' є к т а х м о г л а п о х о д и т и в і д о с о б и ж і н о ч о ї г е н е т и ч н о ї с т а т і".

Цей висновок може бути зроблений в тих випадках, коли У-хроматин не виявлений в 25 і більше лейкоцитів, статевоспецифічні вирости в сегментоядерних лейкоцитах не знайдені або

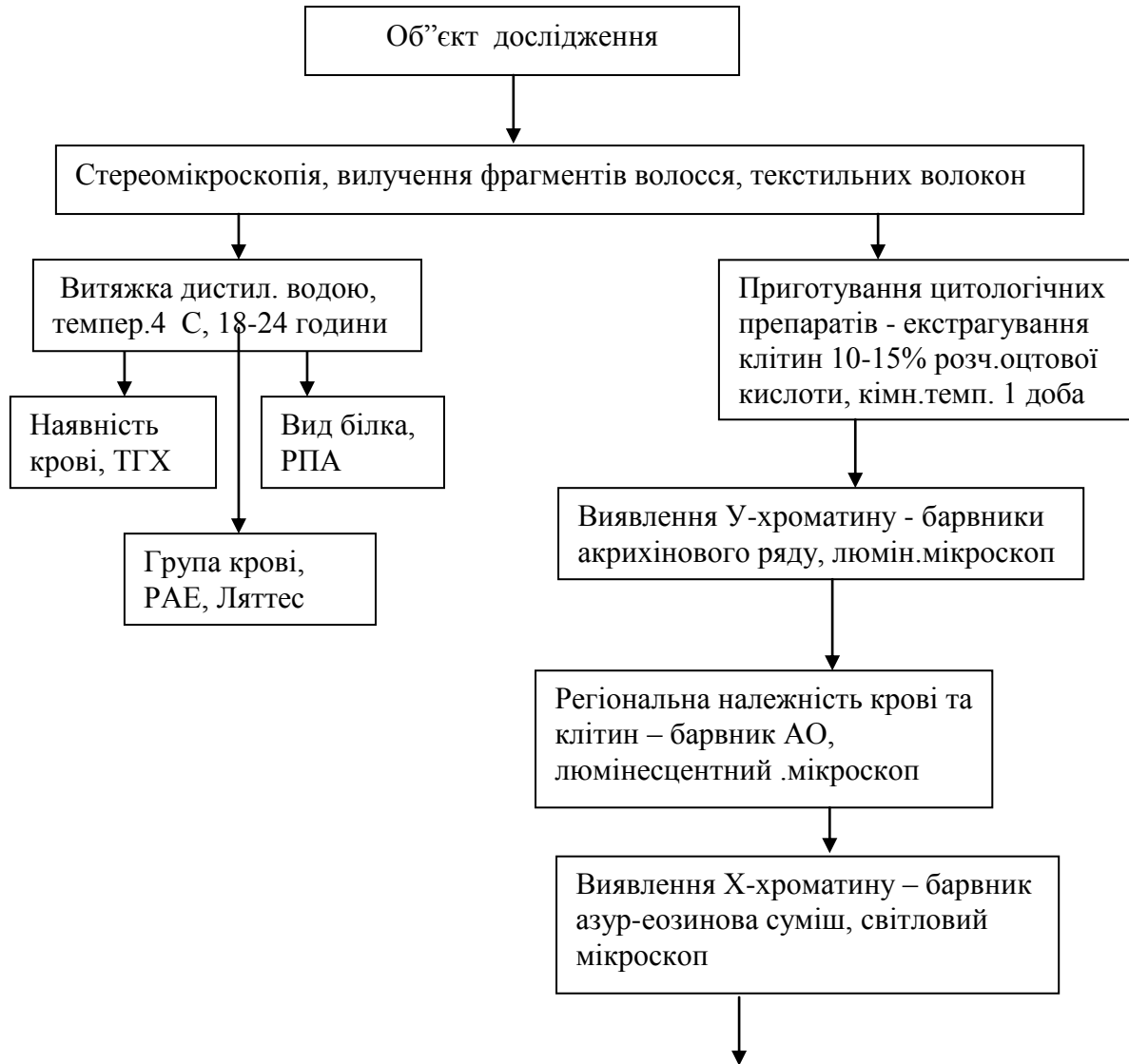знайдені лише вирости типу В в кількості, недостатній для категоричного твердження.

#### **В и с н о в о к у ф о р м і з а п е р е ч е н н я :**

"С т а т е в у н а л е ж н і с т ь к р о в і в с л і д а х ... в с т а н о в и т и н е п р е д с т а в и л о с ь м о ж л и в и м в з в ' я з к у (д а л і в к а з у є т ь с я п р и ч и н а , п о я к і й б у в о т р и м а н и й н е г а т и в н и й р е з у л ь т а т) : з в і д с у т н і с т ь ю к л і т и н н и х е л е м е н т і в к р о в і ; з н е д о с т а т н ь о ю к і л ь к і с т ь ю к л і т и н к р о в і , п р и д а т н и х д л я д а н о г о в и д у д о с л і д ж е н н я ; з і з н а ч н и м б а к т е р і а л ь н и м з а б р у д н е н н я м ц и т о л о г і ч н и х п р е п а р а т і в ; і з з а б р у д н е н н я м п р е п а р а т і в с т о р о н н і м и д о м і ш к а м и " .

### **8.3. С х е м а д о с л і д ж е н н я м і к р о н а к л а д е н ь н а з н а р я д д я х т р а в м и т а в п і д н і г ь о в о м у в м і с т і**

Д о с л і д ж е н н я м і к р о н а к л а д е н ь н а  
з н а р я д д я х т р а в м и т а в п і д н і г т ь о в о м у в м і с т і с л і д п р о в о д и т и  
з а н а с т у п н о ю с х е м о ю (р и с. 8.2).



**Рис. 8.2. Схема судово-цитологічного дослідження мікронакладань на знаряддях травми та в піднігтьовому вмісті рук людини**

**Примітка:** З метою збереження піднігтьового вмісту для його наступного дослідження методом геномної дактилоскопії нами була розроблена методика вилучення клітинних елементів не оцтовою кислотою, а фізіологічним розчином або дистильованою водою, що не перешкоджає подальшому дослідженню цих об'єктів в лабораторіях ДНК-аналізу.

Може бути рекомендована ще така схема приготування цитологічних препаратів. Нігтьові зрізи поміщають в пробірки, заливають фізіологічним розчином та залишають на добу в умовах холодильника. Потім рідину переносять в іншу пробірку, центрифугують при 1500 об/хв на протязі 5 хвилин. Далі надосадову рідину використовують для дослідження наявності крові, виду білка та групової приналежності крові (РАЕ - на нитках з перенесеними витяжками, Ляттес – на витяжках на предметних стеклах). Залишок осаду переносять в пробірку із зрізами нігтів, знову заливають фізіологічним розчином та витримують в холодильнику протягом 18-20 годин. Потім зрізи виймають з пробірки на чашки Петрі та висушують. Нігтьові зрізи після цього передають слідчим, і вони можуть бути досліджені методом ДНК-аналізу. Вміст пробірок, який залишився, відмивають декілька разів 10% розчином оцтової кислоти, центрифугують і з осаду готують препарати.

### 8.3.1. Оцінка результатів та варіанти висновків

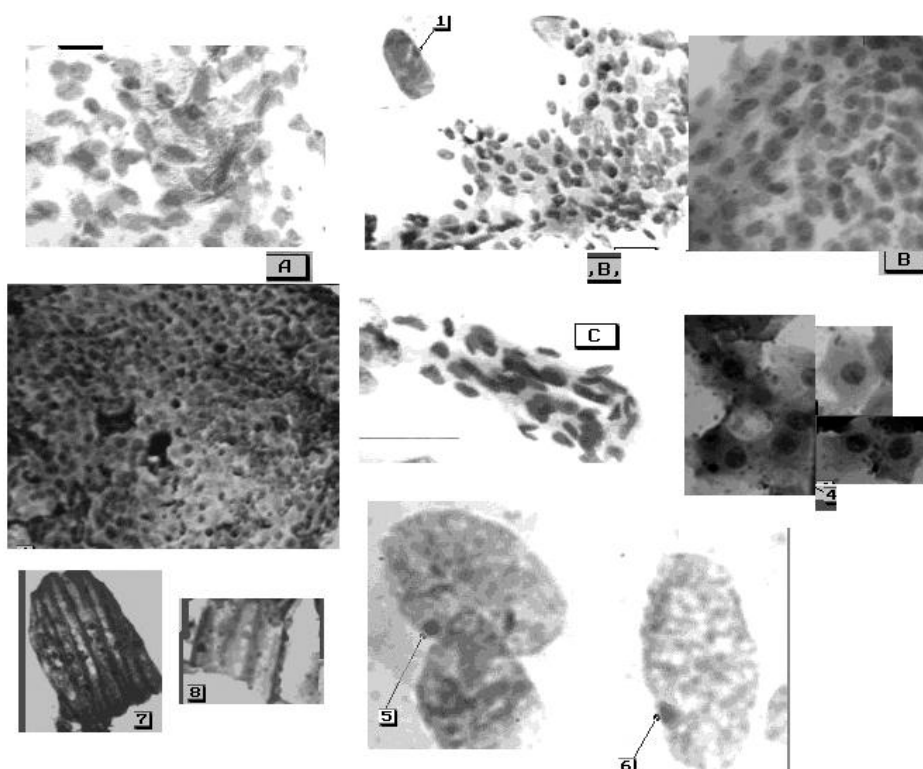
В и с н о в о к у ф о р м і с т в е р д ж е н н я :

Якщо в результаті проведеного дослідження отриманні позитивні результати, тобто встановлена статева та органо-тканинна належність крові та клітин, висновок експерта буде достовірним і має форму ствердження.

"У слідах на знаряддях травми, піднігтьовому вмісті рук знайдені кров та клітини епітеліальної (м'язової, сполучної, нервової) тканини особи чоловічої (жіночої) генетичної статі та виявлений відповідний антиген системи АВО." Порівняння отриманих результатів з групою крові осіб, що проходять по справі, дає можливість припустити походження крові та клітинних елементів від тієї або іншої особи.

В тих випадках, коли в препаратах піднігтьового вмісту рук присутня значна кількість клітин з ядрами, які розташовані пластами, групами, експерт має можливість стверджувати, що ці клітини не належать до власного

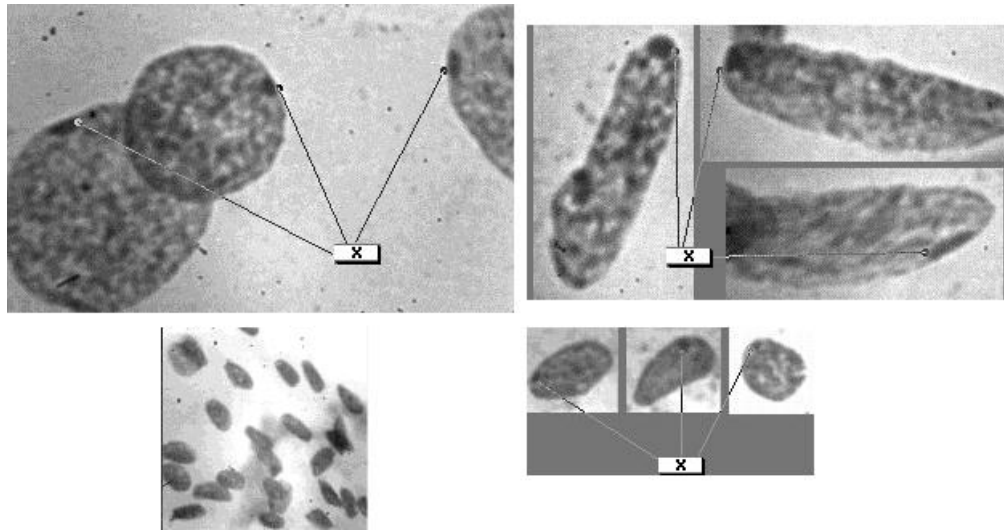
нігтьового ложе і могли виникнути при травматизації шкірних покривів людини тієї чи іншої статевої та групової належності (рис. 8.3, 8.4).



**Рис. 8.3. Дослідження піднігтьового вмісту (експертний матеріал)**  
Світлова мікроскопія, фарбування азур-еозиною сумішшю.  
А, В, С - мікрофрагменти епітеліальної тканини (епідермісу) – об.20х  
1,5,6 - X-хроматин в епітеліальних клітинах (об.90х)  
4 – ізольовано розташовані епітеліальні клітини (об.40х)  
7,8 - елементи копрокультури –рослинна клітковина (об.20х)

Якщо при дослідженні піднігтьового вмісту рук знайдені лише рогові лусочки, то подальше дослідження цього об'єкту вважається недоцільним і висновок звучить так: " В піднігтьовому вмісті рук гр-на ... знайдені рогові лусочки (без'ядерні епітеліальні клітини), походження яких за рахунок власного нігтьового ложе вважається найбільш ймовірним".





**Рис. 8.4** Дослідження піднігтьового вмісту (експертний матеріал)  
 Світлова мікроскопія, фарбування азур-еозиною сумішшю,  
 об.20х; об.90х.  
 Клітини зовнішньої кореневої піхви волосся в піднігтьовому  
 вмісті рук підозрюваного у звалтуванні  
 X - X-хроматин в ядрах клітин

#### **В и с н о в о к у ф о р м і п р и п у щ е н н я :**

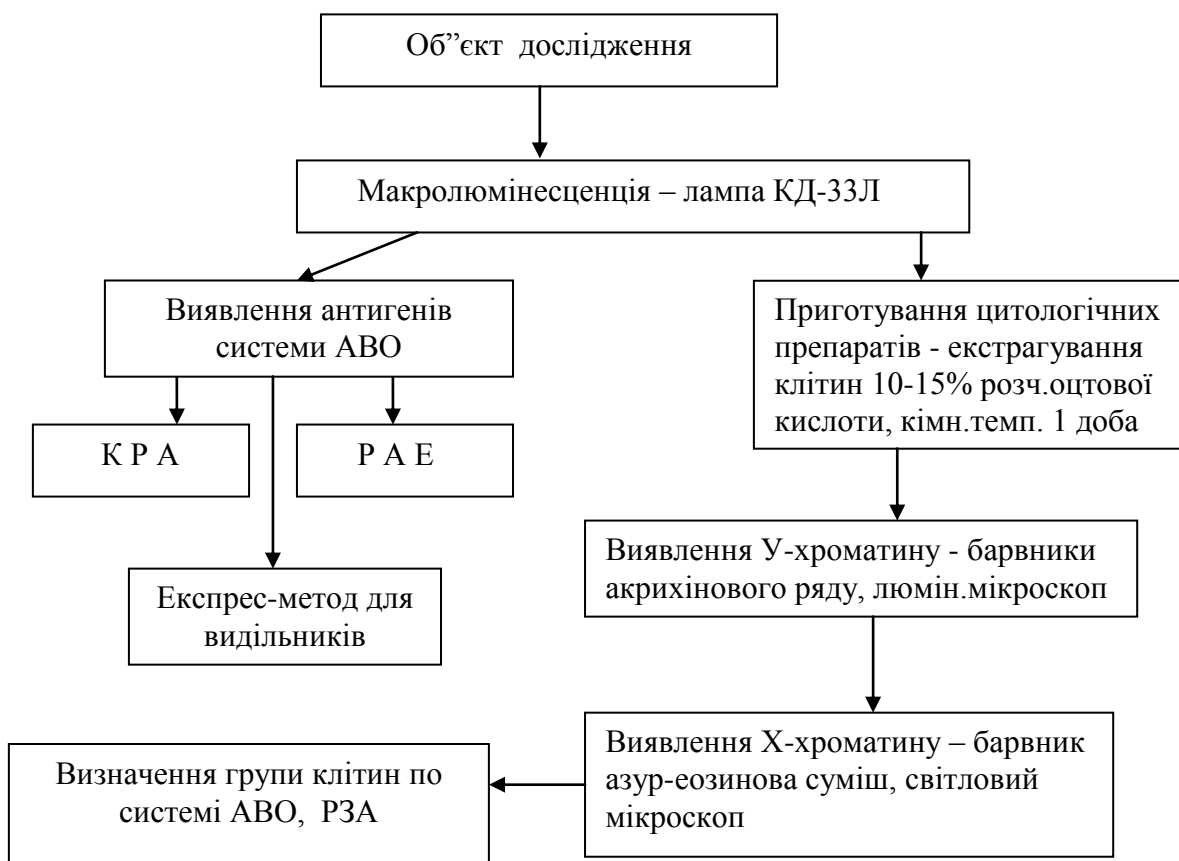Якщо в препаратах знайдені клітинні елементи, визначити достовірно статеву належність клітин і їх регіональне походження не представляється можливим. Висновок експерта може мати таку форму: " При дослідженні слідів на знярджі травми або в піднігтьовому вмісті знайдена кров, клітинні елементи епітеліальної (м'язової, сполучної і інш.) тканини людини, статеву і органну належність яких визначити не представилось можливим з огляду на ...." і далі повинна бути вказана причина, яка не дозволяє отримати позитивний результат.

### **8.4. Д о с л і д ж е н н я в и д і л е н ь**

#### **8.4.1. Схема судово-цитологічного дослідження слідів слини**

Судово-цитологічне дослідження слідів слини слід проводити за наступною схемою (рис. 8.5).

Примітка: При приготуванні препаратів зі слідів слини на жувальних гумках рекомендується проводити попереднє прогрівання жувальних гумок в термостаті при температурі  $+35^{\circ}$  -  $+36^{\circ}$  С на протязі 3-5 хвилин. Потім робити змиви з зовнішньої поверхні гумок та з її внутрішніх поверхонь шляхом багатократного розтягування гумки за допомогою пінцету. Змив можна проводити як 10% розчином оцтової кислоти, так і фізіологічним розчином [67]. В останньому випадку матеріал може бути використаний для подальшого проведення ДНК.



**Рис. 8.5. Схема судово-цитологічного дослідження слідів слини на речових доказах**

#### 8.4.2. Схема судово-цитологічного дослідження піхвових виділень в слідах на речових доказах

Судово-цитологічне дослідження піхвових виділень в слідах на речових доказах можливе за наступною схемою (рис. 8.6).

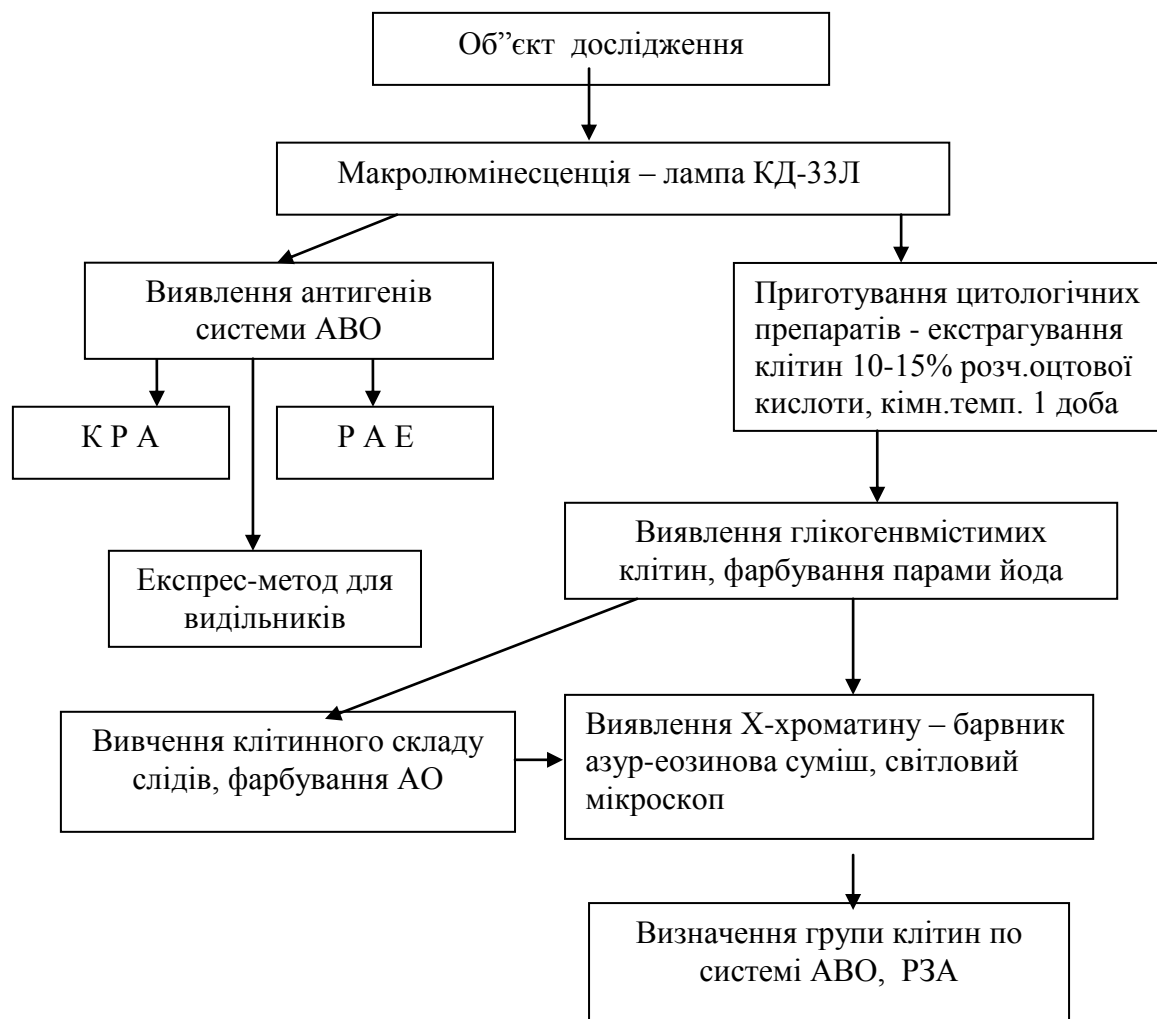
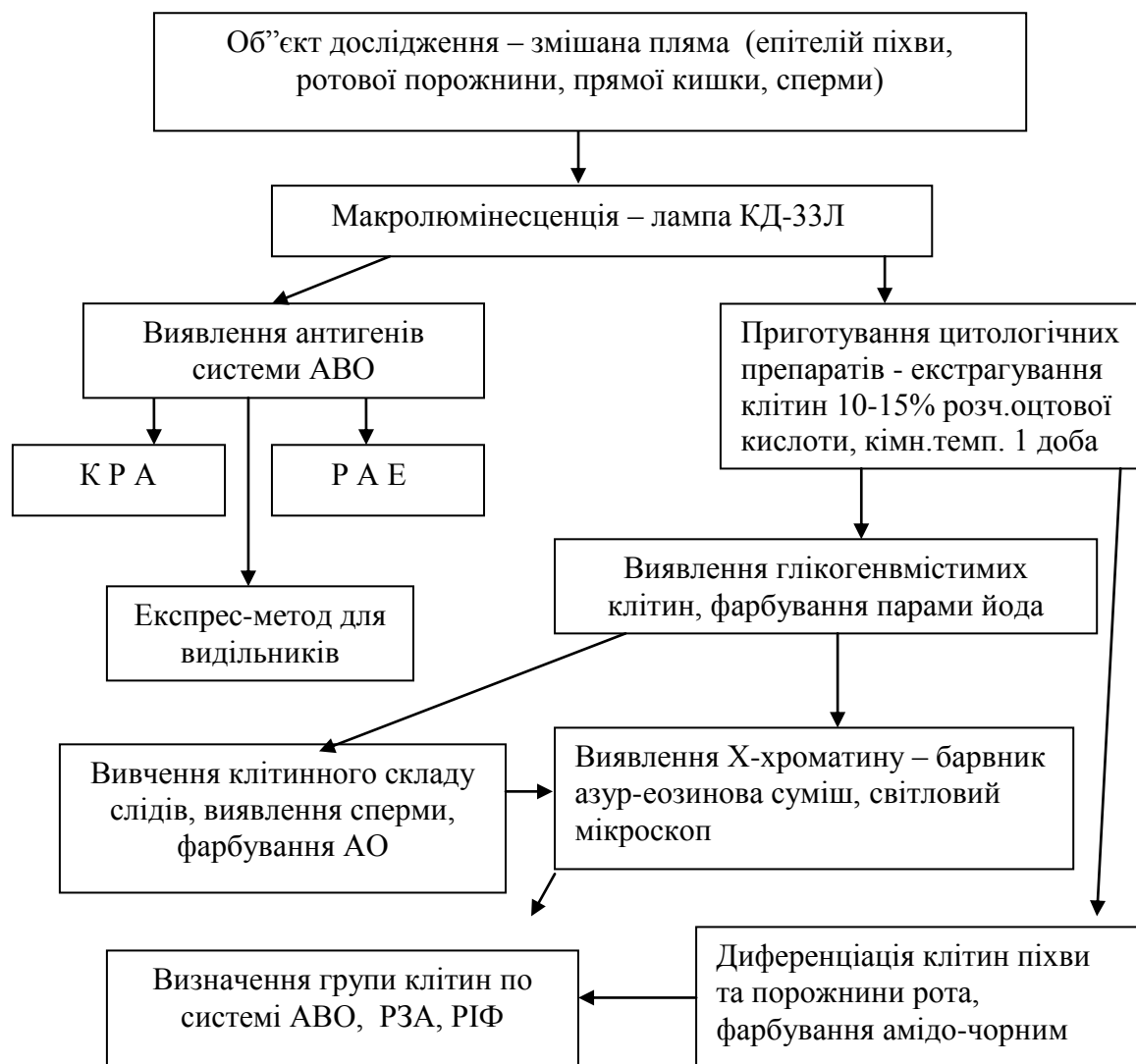


Рис. 8.6. Схема судово-цитологічного дослідження піхвових виділень в слідах на речових доказах

#### 8.4.3. Судово-цитологічне дослідження змішаних слідів на речових доказах

Судово-цитологічне дослідження змішаних слідів на речових доказах слід проводити за наступною схемою (рис. 8.7).



**Рис. 8.7. Схема судово-цитологічного дослідження змішаних слідів на речових доказах**

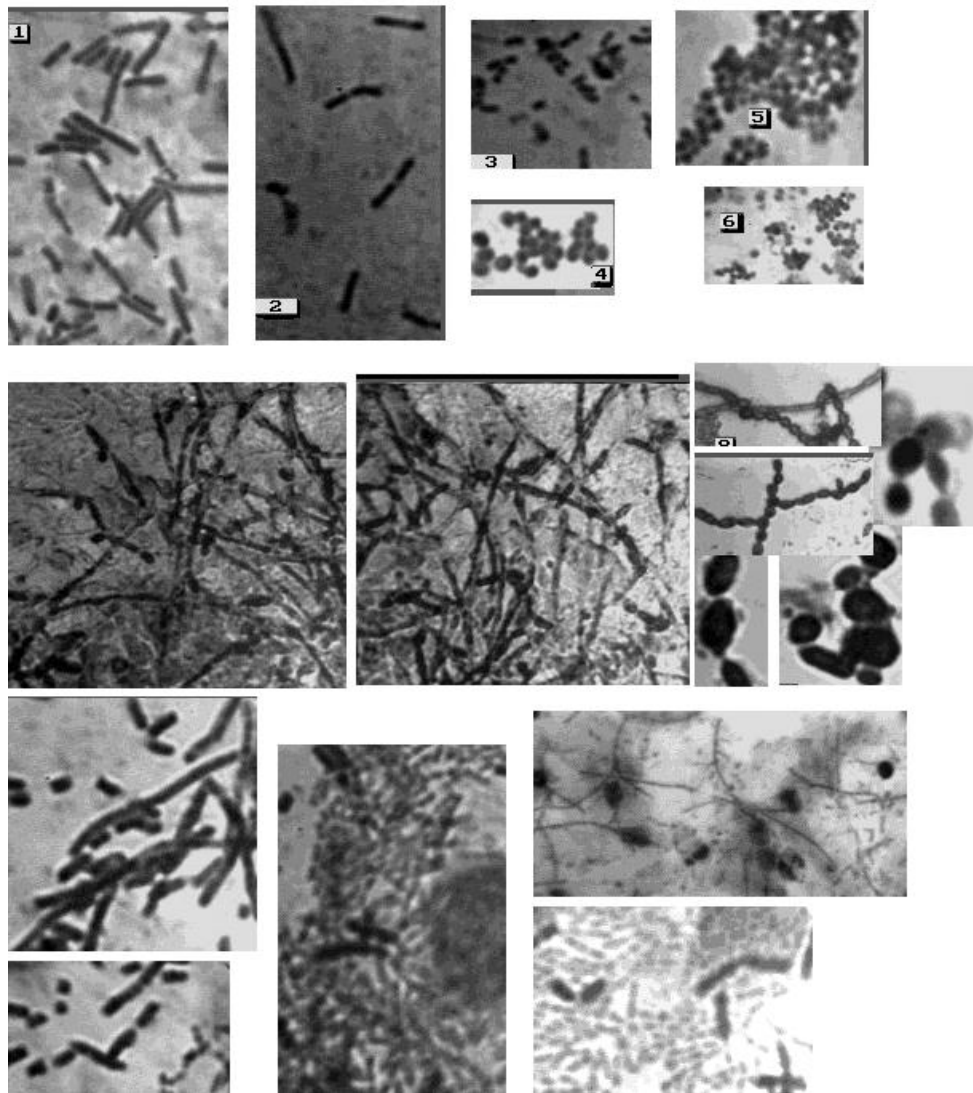
**Примітка:**

1. При описуванні морфологічної картини препаратів необхідно звернути увагу на наступне:

- наявність епітеліальних клітин з ядрами, їх розташування (розрізнено або ізольовано, окремими скупченнями, пластами), їх розміри, форми, типи клітин та їх співвідношення між собою, властивості цитоплазми (інтенсивність фарбування, наявність включень, складок), особливості ядер (форма, розміри, чіткість контурів, стан хроматину), співвідношення ядра та

цитоплазми, наявність ядер без цитоплазми, тобто т.з. "голих" ядер, наявність рогових лусочок;

- наявність мікрофлори та її морфологія – кількість, розміри, форма, розташування. Особливу увагу приділяти наявності паличок Дедерлейна, які характерні для піхвового вмісту, а також - гонококів, трихомонад тощо (рис. 8.8; 8.9; 8.10) ;



**Рис. 8.8. Різні види мікроорганізмів**

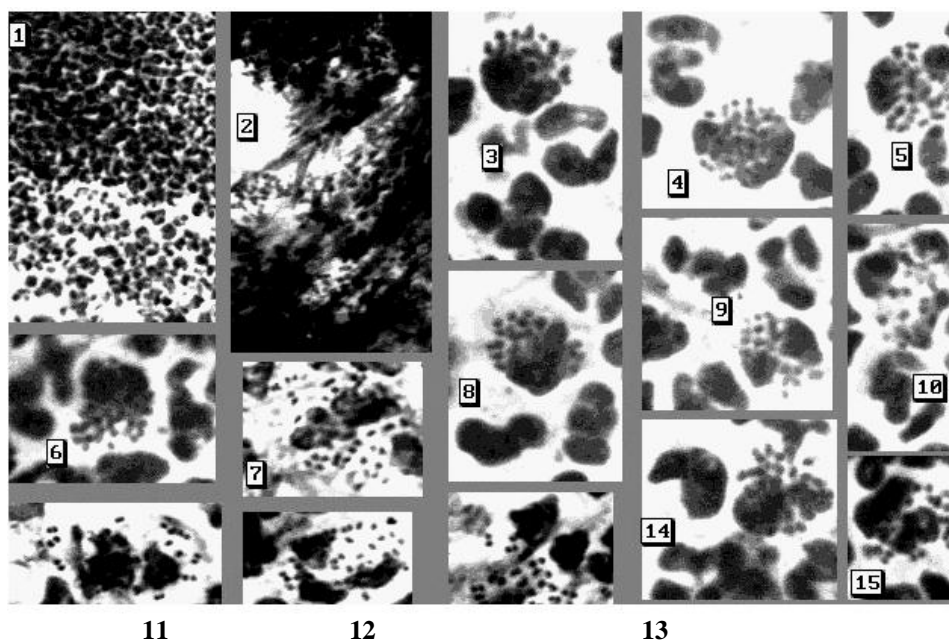
Світлова мікроскопія, фарбування азур-еозиною сумішшю, об.20х)

1-6- мікрофлора піхви; 2 – палички Дедерляйна; 3 - диплобацили дрібні палички; 4-6 - кокки

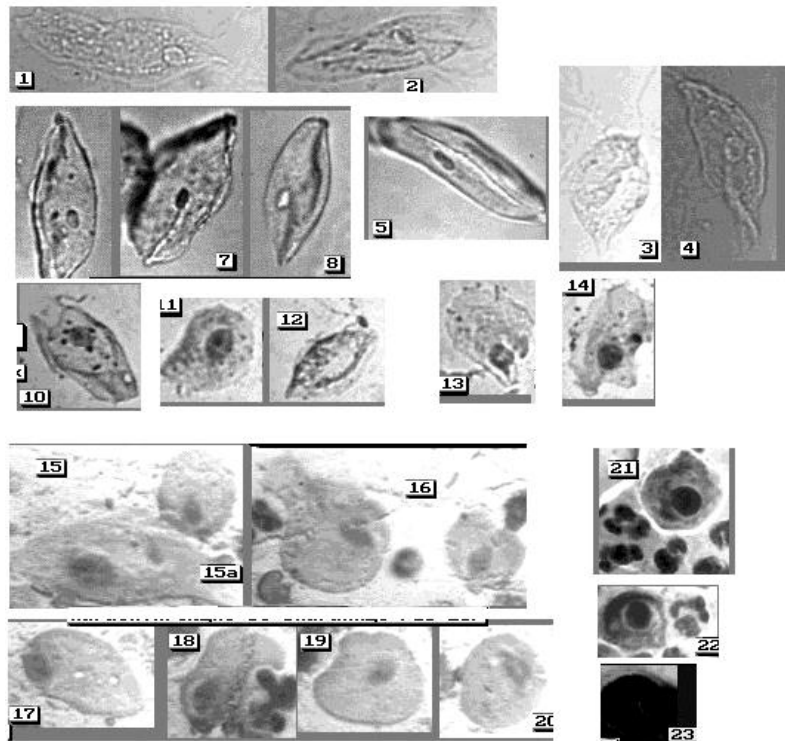
2 ряд - дріжджеподібні грибки

3 ряд – бацилярна мікрофлора сечовивідних шляхів

- наявність сперматозоїдів (рис. 8.11) – цілі або головки, чіткість фарбування, наявність атипичних форм.



**Рис. 8.9. Клітинний склад піхвового вмісту при гонорейі**  
(фарбування азур-еозиною сумішшю, фото 1,2 – об.20х; фото 3-15 – об.100х)

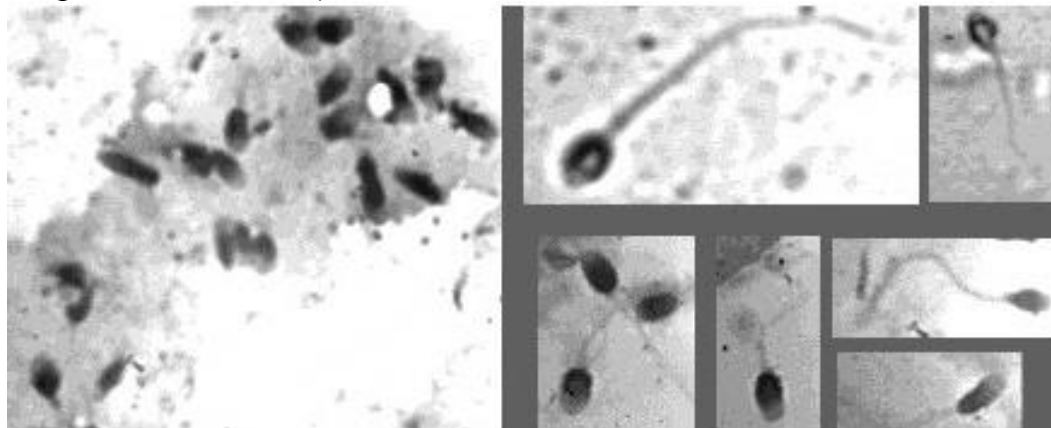


### **Рис. 8.10. Трихомонади**

1-14 – у сечовивідних шляхах жінки; 15-20 – у піхві жінки; 15а – клітина глибокого поверхневого шару багатошарового незроговілого плоского епітелію; 21-23 – у сечовивідних шляхах чоловіка.

**фото 1-8** - нативні препарати

**фото 9-23** - препарати, пофарбовані азур-еозиною сумішшю (світлова мікроскопія, об.20х)



### **Рис. 8.11. Сперматозоїди - з хвостиком та окремі головки**

Світлова мікроскопія, фарбування азур-еозиною сумішшю, об.20х, 90х)

Наявність сперматозоїдів в слідах можна визначити при фарбуванні азур-еозиною сумішшю та АО. Для сперматозоїдів людини характерна наявність в передній зоні голівки акросомального чохла, який фарбується в більш світлі тони у порівнянні з іншими частинами тіла сперматозоїда. Цю ознаку і використовують при діагностиці змішаних плям;

- інші морфологічні форми – лейкоцити, елементи копрокультури, слинні тільця, слиз, тощо;

- необхідно окремо виділити зміни в ядрах клітин з точки зору їх придатності для обліку Х-хроматину. Показники деструкції ядер представлені в розділі 1.3. посібника.

- при вивченні контрольних зразків мазків піхвового вмісту потерпілої необхідно дати повний опис морфологічної картини препарату та

звернути увагу на клітинні елементи, які свідчать про наявність патологічних процесів в організмі жінки. Виявлення подібних клітин у слідах на тілі й одязі підозрюваного може допомогти в ідентифікації слідів. Як приклади патологічних станів жінки можна привести такі: гострий запальний процес, хронічний запальний процес (туберкульоз, трихомонадний кольпіт) та препухлинні стани (дисплазія, ерозія та інш.).

**2. Порівняльно-цитологічне дослідження мікроскопічної картини слідів** на статевому члені підозрюваного або на його одязі з мазком піхвового вмісту потерпілої може бути використане лише при наявності в досліджених препаратах достатньої кількості клітин. При таких умовах за морфологічним складом препаратів слідів на статевому члені підозрюваного можна встановити рівень естрогенної насиченості організму жінки, з якою у підозрюваного був статевий контакт, фазу її менструального циклу і порівняти з результатами дослідження мазка піхвового вмісту потерпілої.

**3. При диференціації** клітин піхви та клітин слизової оболонки порожнини рота треба пам'ятати, ці слизові оболонки вкриті незроговілим багатошаровим плоским епітелієм. До складу букального епітелію, в основному, входять клітини поверхневого та проміжного шарів, які за морфологічними ознаками важко відрізнити від піхвового епітелію. Існують лише деякі особливості, які можуть допомогти визначити регіональне походження цих клітин (табл. 8.3; рис. 8.12; 8.13).

Згідно досліджень А.Л. Федоровцева [79]: якщо в дослідженому матеріалі знайдені три клітини, які мають в цитоплазмі грубі паралельні складки і крупні білкові гранули, то з вірогідністю 0,1% ці клітини можна віднести до букального епітелію. Щоб діагностувати піхвовий епітелій з



0,1% вирогідністю, то необхідно знайти 12 глікогенвмістимих клітин, які належать особі жіночої генетичної статі і цитоплазма яких має грубозернистий характер.

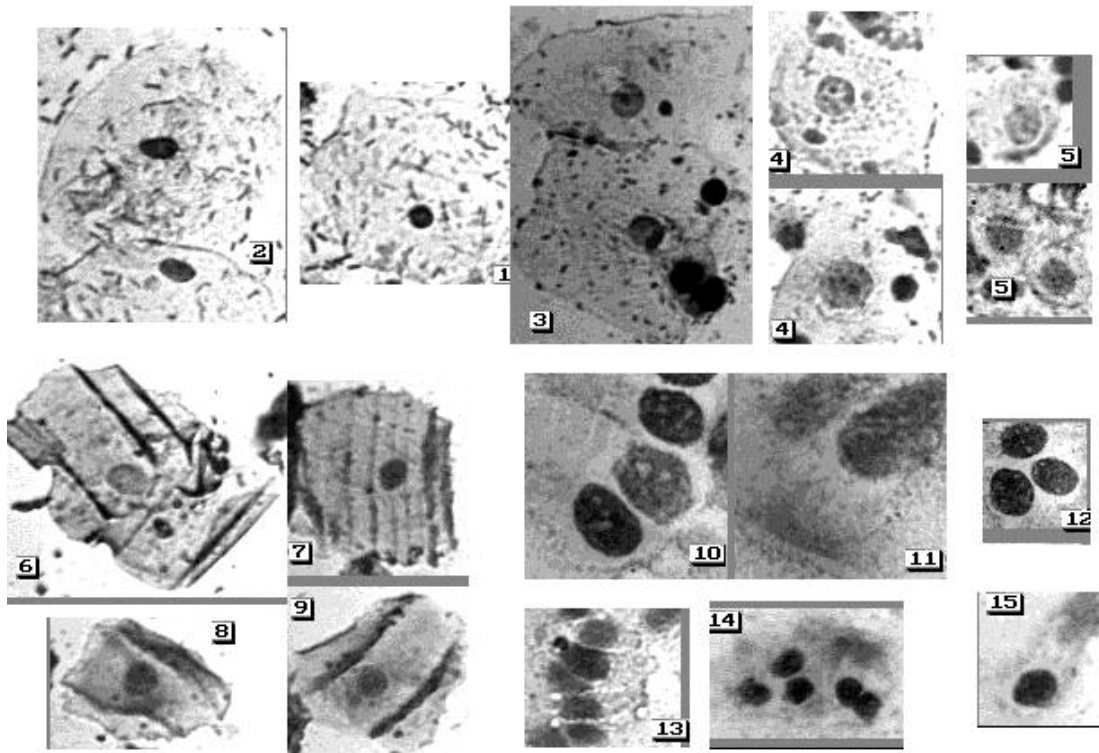
4. При діагностиці походження клітин з слизової оболонки прямої кишки найбільше значення має виявлення клітин кубічного (призматичного) епітелію, який є для неї характерним. Ці клітини можуть бути розташовані ізольовано та невеликими групами, мають полігональну форму (4-6-кутники), ядро овальної форми, розташоване центрально, ядерно-цитоплазматичне співвідношення 1:2 –1:3.

Таблиця 8.3

Ознаки відмінності клітин піхвового епітелію та епітелію слизової оболонки порожнини рота

<b>Букальний епітелій</b>	<b>Піхвовий епітелій</b>
<b>Середні розміри клітин</b>	
83-88 мкм	63-67 мкм
<b>Середні розміри ядер</b>	
11-14мкм	7-11 мкм
<b>Наявність складок цитоплазми</b>	
біля 50% мають грубі паралельні складки	складок не має
<b>Наявність включень в цитоплазмі</b>	
цитоплазма біля 97% клітин містить білкові гранули	білкові гранули відсутні
<b>Наявність глікогену в цитоплазмі клітин</b>	
дуже рідко, в кількості на „+”	завжди присутній в кількості від „+” до „++++”
<b>Наявність навкруги ядра просвітління</b>	
просвітління відсутнє	біля 30% має просвітління
<b>Характер цитоплазми</b>	
пошарована, зафарбована рівномірно, не інтенсивно	грубозерниста, фарбування нерівномірне
<b>Наявність деформованих клітин</b>	
бувають дуже рідко	зустрічаються нерідко, клітини часто мають підвернуті краї цитоплазми
<b>Наявність слинних тілець</b>	
можуть бути присутні	не бувають
<b>Мікробна флора</b>	

поліморфна	моноформна, часто присутні палички Дедерляйна
<b>Характер епітеліальних клітин</b>	
клітини, в основному, однотипні	часто зустрічаються клітини різних шарів епітелію
<b>Вигляд клітин при люмінесцентній мікроскопії (фарбування АО)</b>	
цитоплазма неяскрава, молочно-зеленувата	цитоплазма яскравого зеленого кольору



**Рис. 8.12. Диференціація клітин епітелію піхви, слизової оболонки порожнини рота та слизової оболонки прямої кишки**

**1-5 - Клітини епітелію піхви**

1-3- клітини поверхневого шару

4- клітини проміжного шару

5- парабазальні клітини

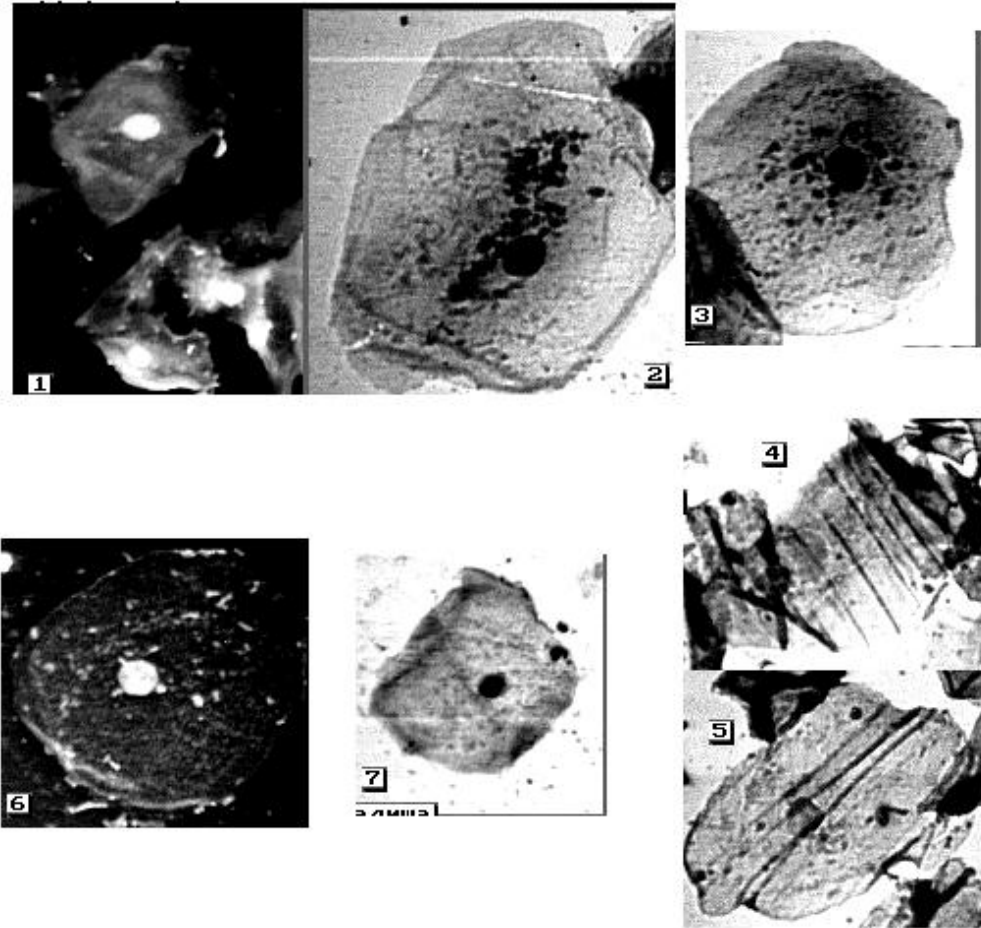
**6-9- Клітини слизової оболонки порожнини рота**

**10-15- Клітини слизової оболонки прямої кишки**

(фарбування азур-еозиною сумішшю, об.20х)

При фарбуванні амідочорним ядро фарбується в інтенсивно фіолетовий колір, хроматинова сітка якого не визначається. Цитоплазма – блакитно-фіолетова, навколо ядра відмічається дрібна нечисленна базофільна зернистість з нечіткими контурами. Для діагностики наявності клітин прямої

кишки з 0,1% вирогідністю в дослідженому матеріалі необхідно знайти як мінімум 7 клітин з вищезазначеними ознаками. [79].



**Рис. 8.13. Диференціювання клітин слизової оболонки порожнини рота та піхви**

1-5- клітини слизової оболонки порожнини рота

6,7 - клітини слизової оболонки піхви

1,6 – фарбування акридиновим оранжевим (мікроскоп люмінесцентний, об.20х)

2,3,7 – фарбування амідочорним (світловий мікроскоп, об.20х)

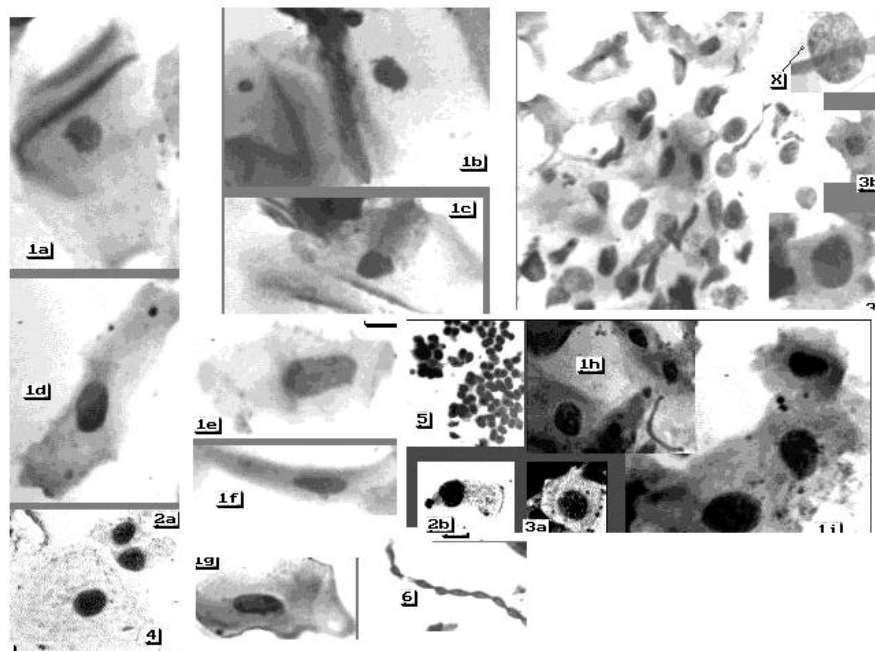
4,5 - фарбування азур-еозиною сумішшю (світловий мікроскоп, об.20х)

Таким чином, при встановленні регіонального походження клітин, знайдених на статевих органах підозрюваного у зґвалтуванні, треба звертати увагу на такі моменти:

- морфологія епітеліальних клітин;

- цитохімічні особливості клітин:
  - 1) наявність глікогену у цитоплазмі клітин при походженні клітин з слизової оболонки піхви;
  - 2) наявність білкових гранул в цитоплазмі клітин при походженні клітин зі слизової оболонки ротової порожнини;
- визначення належності клітин особі жіночої генетичної статі;
- мікробна флора, її кількість, характер, наявність паличок Дедерлейна, порівняння з цитологічною картиною піхвового вмісту потерпілої;
- наявність характерних домішок, а саме, слинні тільця, елементи копрокультури та інш.) (рис. 8.14).

5. Оцінка результатів дослідження та варіанти висновків експерта у повній мірі представлені в методичних рекомендаціях "Визначення регіонального походження клітин при судово-медичній експертизі підозрюваних у статевих злочинах» [11].



**Рис. 8.14. Змив зі статевих органів чоловіка (експертний матеріал)**  
 1a – 1 i - клітини слизової оболонки порожнини рота  
 2a,2b, 3a,3b - клітини слизової оболонки прямої кишки  
 4 - клітина піхвового епітелію; 5- зерна крохмалю;  
 6- дріжджові грибки

Світлова мікроскопія, фарбування азур-еозиною сумішшю,  
об. 20x, 40x, 90x)

## РОЗДІЛ 9

### ВИЗНАЧЕННЯ РЕГІОНАЛЬНОЇ І ОРГАННО- ТКАНИННОЇ НАЛЕЖНОСТІ КЛІТИН

Встановлення органної належності клітин, розташованих в препараті пластами, можливе при умові збереження структурних особливостей органу, із якого вони походять. При дослідженні ізольованих клітин, як правило, можливе встановлення їх тканинної, рідше – регіональної і дуже рідко – органної належності. Це пов'язано з тим, що до складу будь-якого органу входить декілька типів тканин, причому тільки одна з них є специфічною. Клітини цієї тканини, виконуючи основну функцію органа, стають морфологічно спеціалізованими. Проте, рядом авторів відзначається, що навіть ці спеціалізовані клітини, які відносяться до одного і того ж типу тканини (наприклад епітеліальної), мають значну подібність між собою, хоча і походять з різних органів. Тому діагностування

органного походження клітин базується як на морфологічних ознаках, так і на використанні цитохімічних методів дослідження. Зокрема, широке застосування в практиці набув метод фарбування препаратів флюорохромом-акридиновим оранжевим (АО), який відноситься до метакроматичних люмінесцентних барвників та диференційовано фарбує ДНК і РНК-структури, і при цьому в клітинах чітко зберігаються морфологічні особливості.

Розглянемо морфологічні особливості клітин ріхних органів та їх вигляд при фарбуванні клітин акридиновим оранжевим.

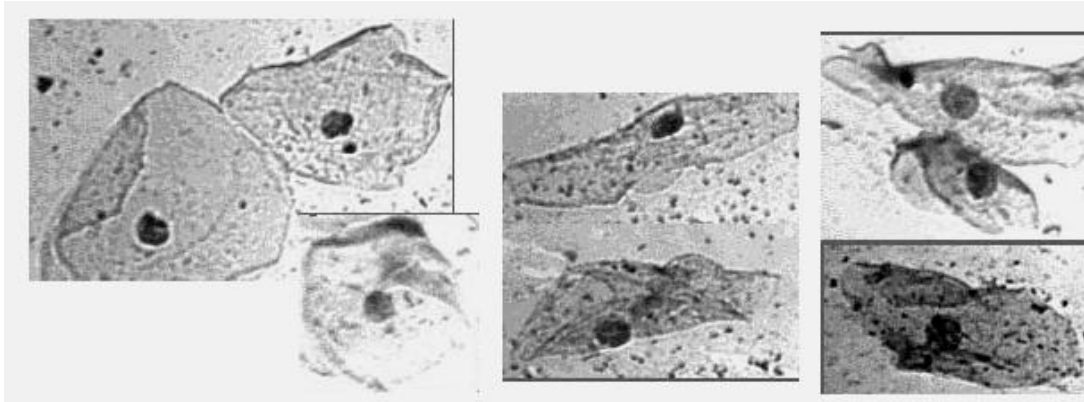
### **9.1. Клітини піхвового епітелію**

Цитоморфологічні властивості клітин різноманітних шарів епітелію піхви при фарбуванні акридиновим оранжевим мають такі особливості:

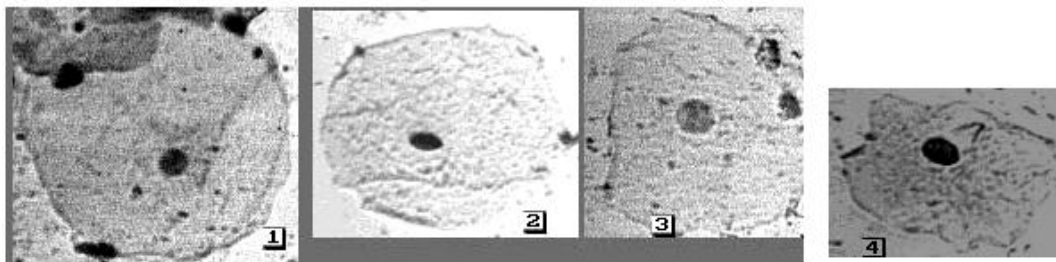
а) Клітини поверхневого шару в залежності від фази менструального циклу можуть виглядати таким чином:

- фолікулінова фаза - ядро і цитоплазма мають зелений колір, розташовуються клітини частіше окремо, підгорнутість країв слабко виражена;

- лютеїнова фаза - ядро зелене, цитоплазма - червоно-коричнева, розташовуються клітини групами і пластами, підгорнутість країв значно виражена (рис. 9.1).



Лютеїнова фаза



Фолікулінова фаза

**Рис 9.1. Клітини незроговілого багатошарового плоского епітелію піхви**

1,2 - клітини власно поверхневого шару  
 3,4 - клітини глибокого поверхневого шару  
 Фарбування азур-еозиною сумішшю (об.20х)

б) Клітини проміжного шару - ядро пофарбоване в зелений колір, цитоплазма у фолікуліновій фазі зелена, в лютеїновій фазі циклу і при вагітності - кольору "сушених листів тютюну", клітини

зустрічаються поодиноці і групами, нерідко спостерігається підгорнутість країв, особливо при вагітності, коли клітини набувають човновидну форму.

в) Клітини парабазального шару - ядра ясно-зелені з 1-2 дрібними яскраво-зеленими ядерцями, цитоплазма - цегляно-червона, дуже рідко - зеленувата, клітини лежать частіше окремо, можуть зустрічатися й у групах із 1-2-х клітинних шарів. В менопаузі парабазальні клітини мають різні розміри, але зберігають описані ознаки.

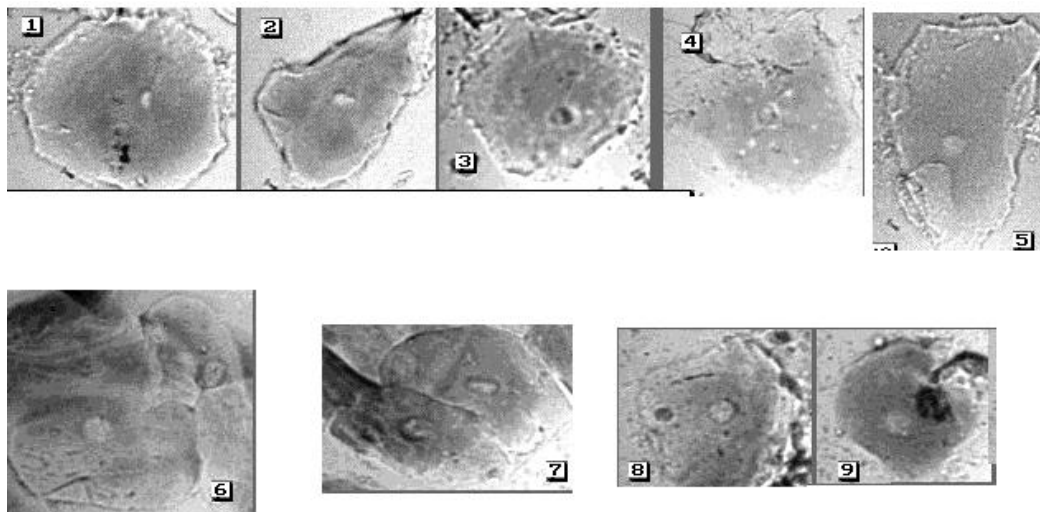
г) Клітини базального шару - ядра зелені або жовті, іноді з 1-2 зеленими невеличкими ядерцями, цитоплазма - червона. У менопаузі клітини з'єднані в значні комплекси у вигляді пластів, що складаються нібито тільки з ядер. В нормі клітини базального шару в мазку не зустрічаються. Применструації – лише поодинокі.

Відмічено, що при ушкодженні і відмиранні клітин колір цитоплазми та ядра змінюється в червону сторону.



Як вже було відмічено раніше, для встановлення піхвової природи епітеліальних клітин використовують ще один цитохімічний тест - визначають вміст глікогену в цитоплазмі епітеліальних клітин проміжного і поверхневого шару. Для цього препарати обробляють парамі йоду за методом Мака і досліджують їх в прохідних видимих променях, використовуючи об'єктиви 10x, 20x, 40x (рис. 9.2). Клітини, які містять глікоген, являють собою епітеліальні клітини, цитоплазма яких пофарбована у коричневий колір, а ядро - безбарвне у вигляді кульки. При мікроскопії препаратів звертають увагу на вміст глікогену в цитоплазмі, на його морфологічні особливості (у вигляді пилу, зерен, рівномірний або нерівномірний розподіл). Вміст глікогену виражається символами: (+) - вміст малий, лише окремі включення світло-коричневого кольору; (++) - середній вміст, цитоплазма дифузно коричнева; (+++) - великий вміст, цитоплазма коричнева; (++++) - дуже великий вміст глікогену, цитоплазма темно-коричнева. Наявність в клітинах глікогену в невеликій кількості ще не є абсолютною ознакою їх вагінального походження, тому що і в

глибоких шарах клітин поверхнього шару слизової оболонки порожнини рота й у клітинах уретри здорових статевозрілих чоловіків може міститись невелика кількість глікогену.



**Рис 9.2. Глікогенвмістими клітини піхви**

1-3- вміст глікогену на ++

4,5 - вміст глікогену на +

6,8 - вміст глікогену на +++

7,9 - вміст глікогену на ++++

(фарбування параами йоду, світловий мікроскоп, об.20х)

Звідси і випливає необхідність порівняльного дослідження контрольних препаратів вмісту човноподібної ямки чоловіка. Відсутність при дослідженні слідів у поверхневих клітинах глікогену не виключає їх вагінальної природи, тому що під впливом зовнішніх чинників глікоген може розчинитися або піддаватися ферментативному розщепленню.

## 9.2. Клітини слизової оболонки порожнини рота

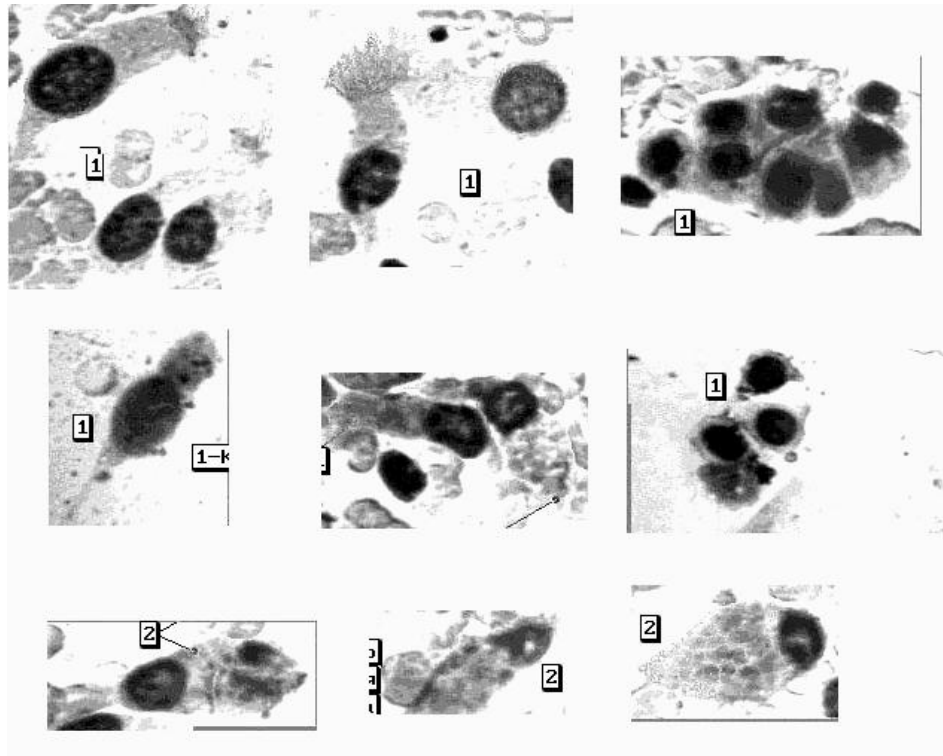
Слизова оболонка порожнини рота складається з 4-х шарів незроговілого багат шарового плоского епітелію - паросткового (базального), парабазального, проміжного та поверхневого. В нормі не виявляє ознак ороговіння. Звичайно відторгуються клітини поверхневого і проміжного шарів, клітини парабазального шару можуть відторгнутися лише при травмі.

Клітини поверхневого і проміжного шарів слизової оболонки порожнини рота представлені великими клітинами полігональної форми. Цитоплазма клітин пишна, легко збирається в складки. Ця складчастість цитоплазми є характерною ознакою епітеліальних клітин слизової оболонки порожнини рота. Ядра - частіше овальні, рідше - округлої форми, розташовуються, в основному, ексцентрично. При фарбуванні АО цитоплазма клітин мутно-зелена, ядра - рожеві або жовтуватозелені. 97% клітин буккального епітелію містять у цитоплазмі включення білка у вигляді числених, інтенсивно пофарбованих гранул неправильної форми, які розташовуються навколо ядра (50% клітин) або в різноманітних ділянках цитоплазми. Дані включення

виявляються в клітинах при фарбуванні барвником амідочорним 10Б (див. рис. 8.13; 8.14).

### **9.3. Клітини слизових оболонок верхніх дихальних шляхів та легень**

Трахея і великі бронхи вистелені багаторядним циліндричним епітелієм. По мірі зменшення діаметра бронхів циліндричний миготливий (війчастий) епітелій стає дворядним, потім однорядним, а в дрібних бронхах - кубічним. Серед клітин миготливого (війчастого) епітелію у незначній кількості зустрічаються бокалоподібні клітини. Клітини війчастого епітелію бронхів мають видовжену форму, один кінець широкий та плоский, закінчується кутикулярним обідком, від цього обідка відходять війки світло-зеленого кольору. Другий кінець подовжений, у вигляді конуса. При фарбуванні АО цитоплазма світиться зеленим кольором і має ніжну пилкоподібну зернистість червоного кольору. Ядро велике, овальної форми, розташоване ексцентрично, займає увесь поперечник клітини, фарбується в жовто-зелений колір. Бокалоподібні клітини за формою нагадують бокал, не мають кутикулярного обідка і війочок. Периферична частина їх часто вакуолізована (рис. 9.3). В бронхіолах кубічний епітелій вже не має миготливого апарату. Дані клітини невеликих розмірів, трохи більші за лейкоцити. Цитоплазма однорідна, ядра розташовані по центру, чітко контуровані. Ізольовані клітини круглі або овальні, схожі на базальні клітини.



**Рис. 9.3. Епітелій бронхів**

1. Клітини циліндричного (війчастого) епітелію;

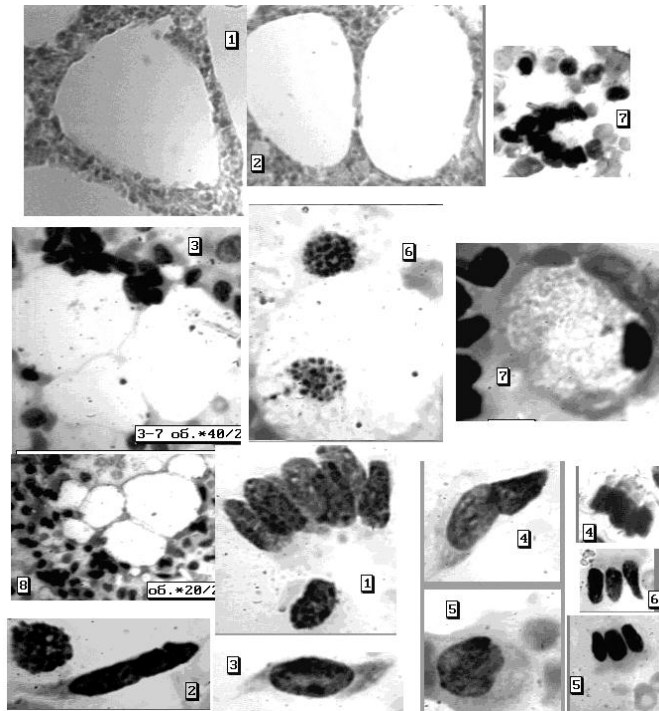
2. Бокалоподібні клітини.

Світлова мікроскопія, фарбув. азур-еозиною сумішшю, об.20х, 40х

Стінки альвеол легень покриті епітеліальним покривом, який має своєрідні риси. Клітини не утворюють суцільного клітинного вистилання внутрішнього простору альвеоли, а розташовуються невеликими острівцями, залишаючи значні по розміру вільні ділянки. Клітини, які знаходяться в просвіті альвеол та на повне піловими та клітинними включеннями, більшістю цитологів включаються в групу гістіоцитарних елементів і об'єднуються за назвою "альвеолярні

макрофаги". Дані клітини добре розпізнаються за вмістом в їх цитоплазмі різноманітних включень (вугільний пил, пігмент, залишки клітин). Ці клітини мають достатньо великі розміри, округлу або овальну форму, при невеликій кількості пігменту цитоплазма виявляється ніжнопінистою. Ядра клітин розташовуються ексцентрично, бувають округлими, овальними, рідше - бобовидними. Альвеолярні макрофаги часто мають два або більше ядер різноманітного або однакового розміру, які люмінесціюють зеленим кольором, ядерець не містять. Цитоплазма має неярку сірувато-зелену люмінісценцію, на фоні якої добре проглядається дрібна зернистість оранжевого кольору. Можна побачити включення чорного кольору. Малі альвеолярні клітини мають схожість з клітинами кубічного епітелію - вони в середньому менше макрофагів, пінявість цитоплазми слабо виражена. Фарбування її більш інтенсивне. Контури клітин розпливчасті, але форма їх усе ж визначається як близька до округлої. Зустрічаються в препаратах також плоскі альвеолярні клітини, які мають округлу або полігональну форму, великі розміри, ядро розташоване центрально або дещо ексцентрично, має округлу або овальну форму.

Антонова С.Н. і співавт. [4] вважають, що при наявності в препаратах клітин циліндричного епітелію, альвеолярних макрофагів, малих альвеолярних клітин та плоских епітеліальних клітин, можна стверджувати, що знайдена легенева тканина (рис. 9.4).



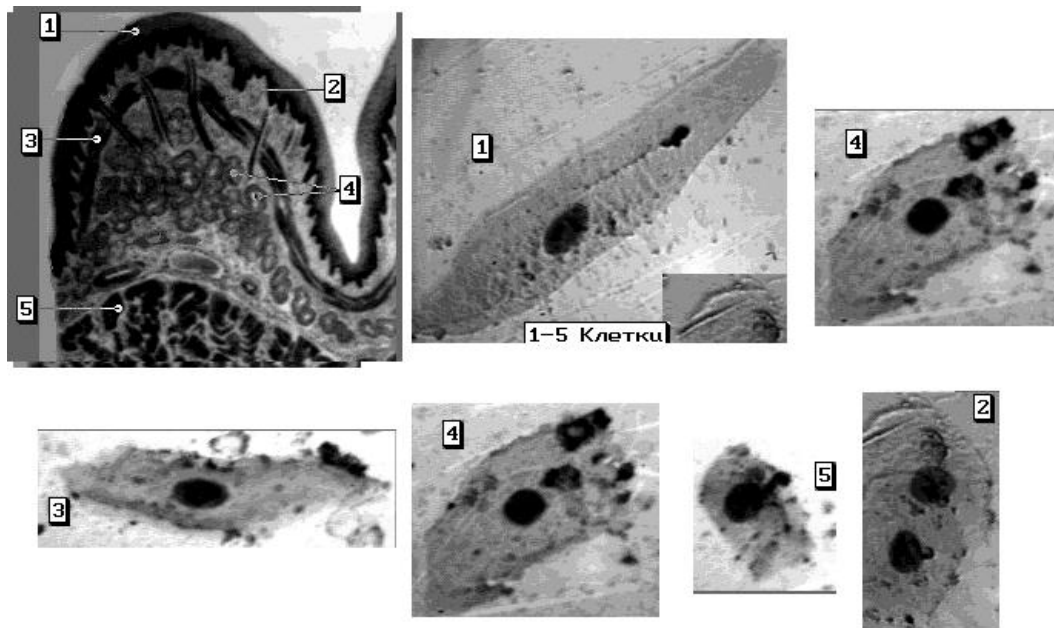
#### 9.4. Клітини слизової оболонки

Слизова оболонка стравоходу вистелена плоским незроговілим епітелієм, а тому в цитологічних препаратах, в основному, виявляються клітини плоского епітелію, які за морфологічними ознаками подібні до клітин проміжного шару епітелію слизової оболонки піхви і зустрічаються в препаратах у вигляді пластів, скупчень або ізольовано. Дуже рідко в таких препаратах можуть бути знайдені поодинокі клітини кубічного, циліндричного або залозистого епітелію. Ніяких специфічних клітин в препаратах слизової оболонки стравоходу не відмічається (рис. 9.5).

**Рис. 9.4. Легенева тканина**  
**1,2 - гістологічні препарати**  
 (світлова мікроскопія,  
 фарбування гематоксиліном,  
 об.20x)

**1-8 - цитологічні препарати**  
 (світлова мікроскопія,  
 фарбування азур-еозиною  
 сумішшю, об.20x, 40x)

**1-5 – клітини циліндричного епітелію; 6,7 - альвеолярні макрофаги** (світлова мікроскопія, фарбування азур-еозином)



**Рис.9.5. Слизова оболонка стравоходу**

**Схема** слизової оболонки стравоходу

- 1- слизова оболонка
- 2- власна пластинка слизистої
- 3- м'язова пластинка слизистої
- 4- залози стравоходу
- 5- м'язова оболонка стравоходу

**Фото 1-5** – цитологічні препарати стравоходу – клітини багат шарового плоского незроговілого епітелію

Світлова мікроскопія, фарбування азур-еозиною сумішшю, об.40х

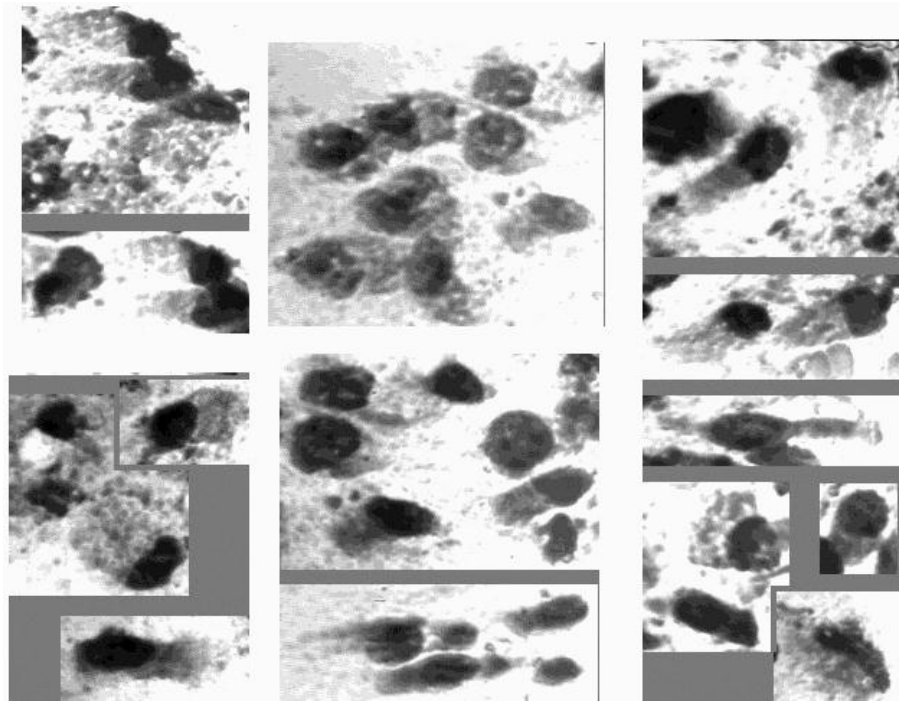
## **9.5. Клітини слизової оболонки шлунка та кишечника**

Слизова оболонка шлунка та кишечника вистелена однорядним циліндричним епітелієм, який продукує мукоїдний секрет. Більш широкі кінці клітин, звернені до просвіту шлунка, ослизнені, що пов'язано з великою кількістю мукоїда, який в них міститься. Дуже часто ці клітини не мають добре окресленого

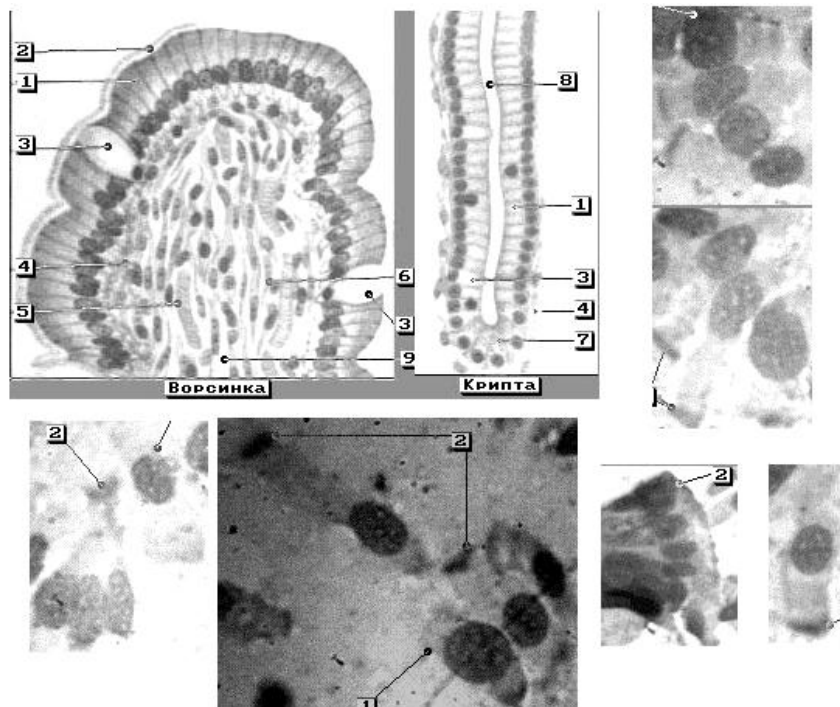


контур у на її широкому кінці. Наявні добре збережені злучені клітини слизової оболонки, що мають подовжену декілька конічну форму і подібні до циліндричного миготливого (війчастого) епітелію бронхів. В залежності від активності секреторної діяльності клітини відбувається ослизнення її апікальної частини. Це веде до зниження стійкості клітини до зовнішніх впливів, а тому апікальний кінець клітини часто виглядає розкуйовдженим або обірваним. Ядро в даних клітинах овальне, ніжно окреслене, з ніжною сіткою хроматину, який слабо сприймає фарбування. Процеси некрозу та протеолізу, ушкоджуючи клітини епітелію, які відірвалися, нерідко змінюють їх розміри і форму. Клітини виглядають більш короткими і широкими. Клітини циліндричного епітелію можуть зустрічатись в препаратах у різноманітній проекції – при погляді з боку полюсів вони подібні до клітин плоского епітелію глибоких шарів, мають шестикутну форму, ядро здається розташованим центрально – нагадує стільники. При вивченні у бічній проекції, клітини мають не цілком правильно чотирикутну форму зі злегка закругленими кутами, ядро велике, займає майже весь поперечник клітини, розташоване ексцентрично, нагадує частокіл (рис. 9.6; 9.7). При

фарбуванні АО ядро ізольовано розташованих клітин має жовто-зелений колір, цитоплазма - буро-зелена чи світло-червона.



**Рис. 9.6. Клітини слизової оболонки шлунка**  
Однорядний циліндричний епітелій (світлова мікроскопія, фарбування азур-еозиною сумішшю, об.20х, 40х)



**Рис. 9.7. Слизова оболонка тонкої кишки**

1- клітини циліндричного епітелію; 2 – всмоктувальна кайомка;  
3 – бокалоподібна клітина; 4 - власна пластинка слизової оболонки; 5 - кровоносна судина; 6 – клітини непосмугованої м'язової тканини; 7 - ацидофільні клітини; 8 – просвіт крипти;  
9 – лімфатична судина

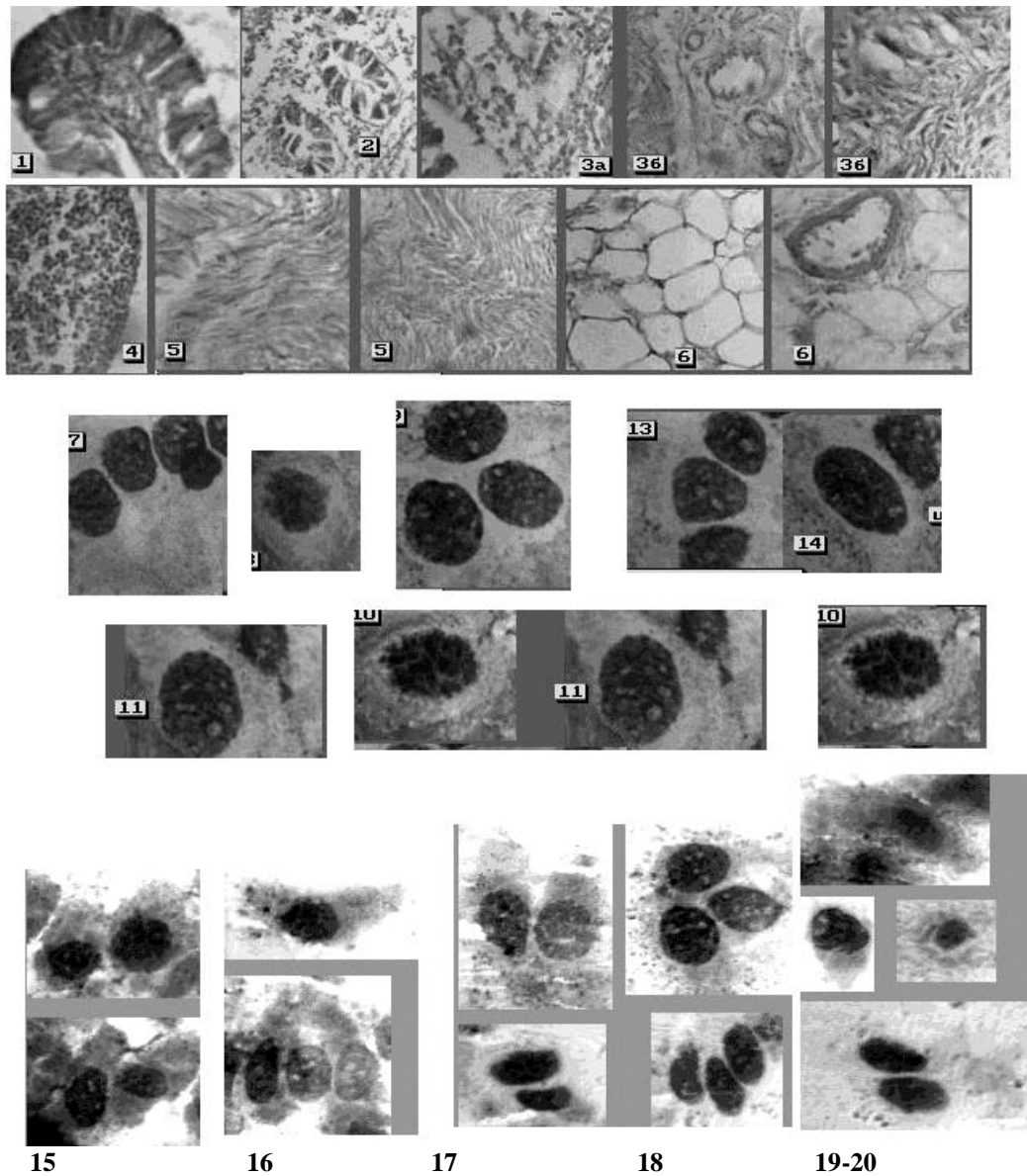
При диференціюванні слідів, які виникли при травмуванні шлунка або кишечника, в слідах на знаряддях травми можуть бути знайдені характерні клітини слизових оболонок шлунково-кишкового тракту - клітини (циліндричного) призматичного епітелію, які за морфологічними ознаками один від одного дуже мало чим відрізняються. З метою їх диференціації А.Л.Федоровцевим [79] було запропоновано дослідження ферментів. На основі проведених ним експериментів було доведено, якщо в слідах-накладаннях знайдені клітини призматичного епітелію, виявлені амілаза та пепсин, то сліди утворились при травмуванні шлунку; якщо виявлені протеази, активні при рН 8,0, то сліди походять із кишечника, якщо ж виявлені жовчні кислоти, то дані сліди утворились при травмуванні тонкої кишки.

#### **9.6. Клітини слизової оболонки прямої кишки**

Пряма кишка (рис. 9.8) вистелена одношаровим низьким циліндричним (призматичним) епітелієм, нижче аноректальної лінії - незроговілим багатошаровим плоским епітелієм, який по мірі наближення до зовнішнього отвору, переходить у зроговілий багатошаровий плоский епітелій.

Специфічні клітини ректального епітелію - невисокі і вузькі, на апікальному полюсі мають щіткові кайомки та замикаючі пластинки. В глибині крипти клітини більш низькі, без

кайомки, зрідка містять аргірофільну зернистість. Призматичний епітелій в мазках виявляється як у вигляді невеликих пластів, так і ізольовано. Клітини однорідні, із чітко окресленими округлими або овальними ядрами з рівномірно розподіленим в них хроматином. Зрідка в слизовій оболонці прямої кишки зустрічаються бокалоподібні клітини, які виробляють слиз. Це - округлі клітини з невеличкими гіперхромними ядрами і вузьким обідком цитоплазми, в іншій, розширеній частині клітин при фарбуванні муцикарміном виявляється слиз.



**Рис.9.8. Слизова оболонка товстої та прямої кишки**

**1-6 - гістологічні препарати**

1 – ворсинка; 2 - крипти; 3а – власна пластинка слизової оболонки; 3б – м'язова пластинка слизової оболонки; 4 – лімфатичний вузлик; 5 – м'язовий шар; 6 – жирова тканина.

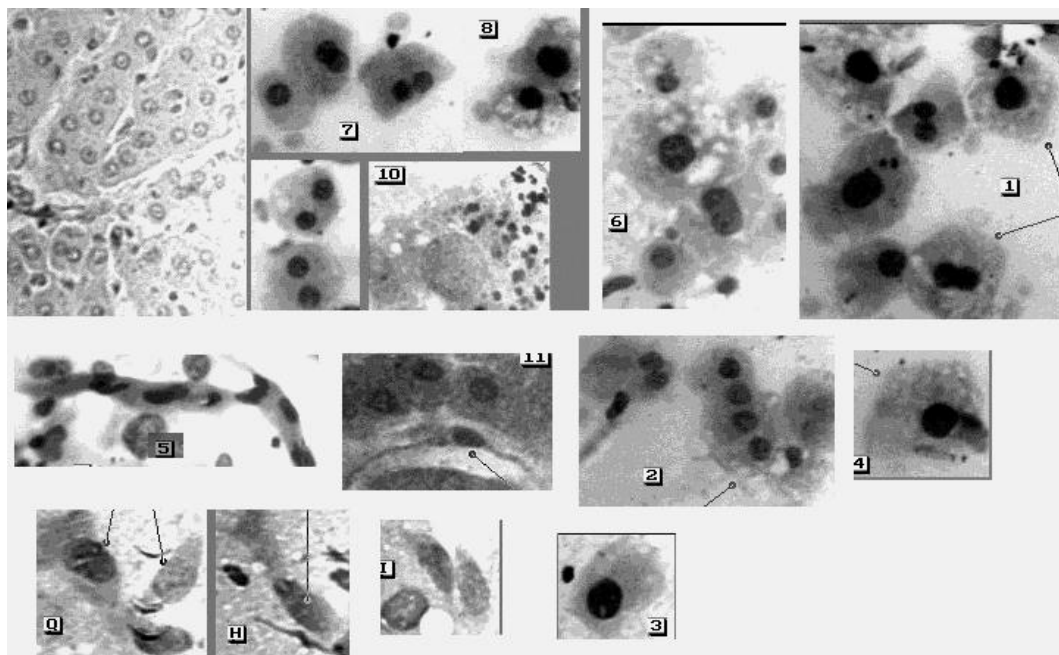
**7-20 - цитологічні препарати**

7-14 – клітини товстої кишки; 15-20 – клітини прямої кишки

Клітини багат шарового плоского епітелію мають виражену полігональну форму, ядро – овальне, розташоване центрально, ядерно-цитоплазматичне співвідношення – 1:3. При фарбуванні акридиновим оранжевим ядра мають жовто-зелений колір, цитоплазма буро-зелена чи світло-червона.

## 9.7. Клітини печінки

Характерними клітинами печінки є печінкові клітини (гепатоцити) та клітини покривного епітелію жовчних протоків (рис. 9.9). Гепатоцити - клітини полігональної або округлої форми з чіткими контурами, середніх розмірів. Ядра клітин невеликі округлої форми, часто ексцентрично розташовані, містять 1 ядро. У 20% випадків зустрічаються клітини з 2-ма ядрами. Цитоплазма гепатоцитів іноді вакуолізована, при фарбуванні азур-еозиною сумішшю здається гомогенною, при фарбуванні АО має червоне світіння з жовтогарячим або цегельним відтінком, часто у вигляді великих брилок червоного кольору, які зливаються між собою.



**Рис. 9.9. Клітини печінки**

Гістологічний препарат та цитологічні препарати (фото 1-11, Q,H,I)

1-3, 4,6-9 – гепатоцити; 5 – капіляр;10 - гранули гемосидерина;  
11 - зірчастий ретикулоендотеліоцит. Q, H, I – циліндричний епітелій  
Світлова мікроскопія, фарбув. азур-еозиновою сумішшю, об.20х, 40х

В цитоплазмі, переважно навколо ядра, зустрічаються включення чорного кольору. Ядра при фарбуванні АО - зелені або жовтувато-зелені, ядерце-жовтого гаряче. Гепатоцити по морфології подібні до клітин мезотелію, але останні при фарбуванні АО не мають в цитоплазмі великих брилок червоного кольору. Клітини покривного епітелію жовчних протоків представлені високими неправильно циліндричними або неправильно призматичними клітинами, округлі ядра яких розташовуються в базальних відділах, а в апікальних відділах клітини міститься зернистість. Іноді в препаратах зустрічаються т.зв. купферівські клітини, які за розмірами менші за гепатоцити, мають округлу або витягнуту форму, ядро збільшене у порівнянні з печінковими клітинами і цитоплазма має включення у вигляді дрібної рожевої зернистості при фарбуванні АО.

### **9.8. Клітини мезотелія**

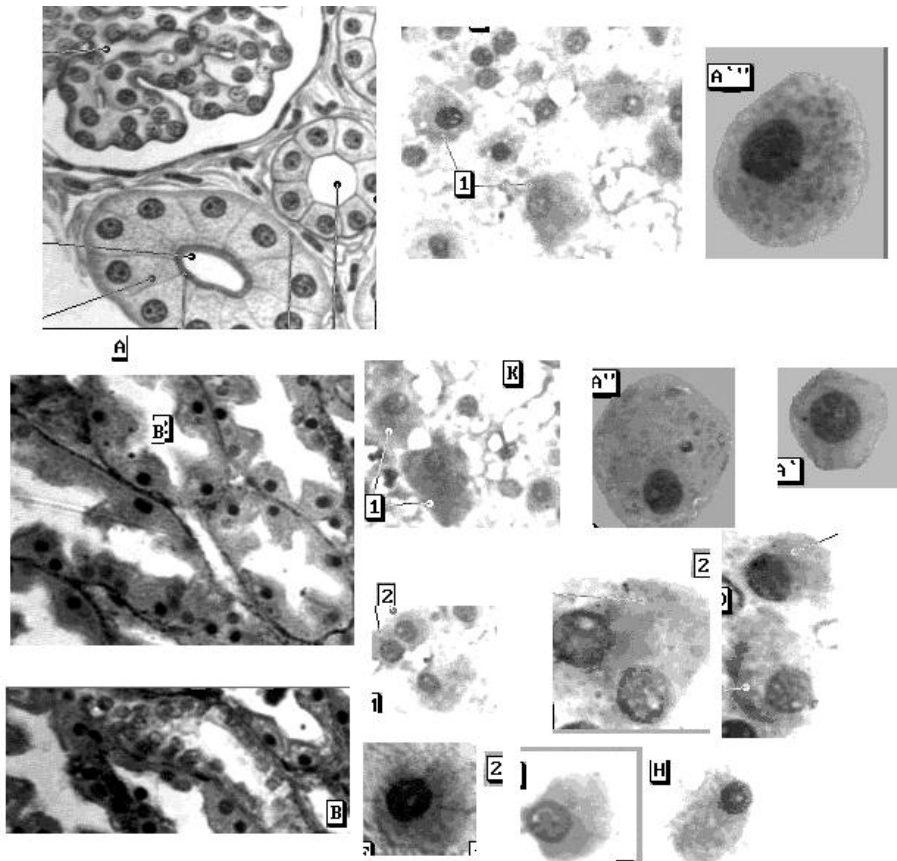
Внутрішні порожнини організму людини (плевральна, черевна, спинномозкова), а також ендокард вистилає мезотелій. Клітини мезотелію округлі, полігональної форми або у формі неправильних трикутників і ромбів з центральним, а нерідко і ексцентричним розташованим ядром (одним або декількома). Ядро

к р у г л е а б о о в а л ь н е з п у х к о ю х р о м а т и н о в о ю с і т к о ю . П р и ф а р б у в а н н і з а П а п п е н г е й м о м : я д р о м а є ч е р в о н у в а т о - ф і о л е т о в и й к о л і р , ц и т о п л а з м а - с и н ь о г о к о л ь о р у . П р и ф а р б у в а н н і А О : я д р о - з е л е н е , ц и т о п л а з м а - ч е р в о н о г о к о л ь о р у , г о м о г е н н а . К л і т и н и , я к і в і д о к р е м л ю ю т ь с я , п о с т у п о в о д е г е н е р у ю т ь , т о б т о н а б у х а ю т ь , в і д б у в а є т ь с я ж и р о в е ( к р а п л я ж и р у ) а б о г і д р о п і ч н е ( в а к у о л я н а п о в н е н а п р о з о р о ю р і д и н о ю ) п е р е р о д ж е н н я ц и т о п л а з м и . Я к щ о в п р е п а р а т а х з н а й д е н і м е з о т е л і а л ь н і к л і т и н и , т о ц е п і д т в е р д ж у є т о й ф а к т , щ о п о р а н е н н я б у л о п р о н и к а ю ч и м .

### **9.9. К л і т и н и н и р к о в о г о е п і т е л і я**

В препаратів нирок людини зустрічаються клітини кубічного, плоского та циліндричного епітелію. Мономорфні клітини кубічного епітелію мають неправильно прямокутну форму, ядра частіше округлої форми, розташовані ексцентрично (рис. 9.10; 9.10 а). При фарбуванні АО дані клітини фарбуються таким чином: цитоплазма клітин сірувато-зелена, іноді в ній помітна пиловидна зернистість червонуватого кольору, ядра - жовтувато-зелені. Клітини плоского епітелію мають полігонально витягнуту форму, ядро овальне, зустрічаються клітини з двома ядрами. Цитоплазма клітин зерниста, містить дрібні та великі вакуолі. Клітини циліндричного епітелію зустрічаються дуже рідко.





**Рис. 9.10. Клітини епітелію нирки**

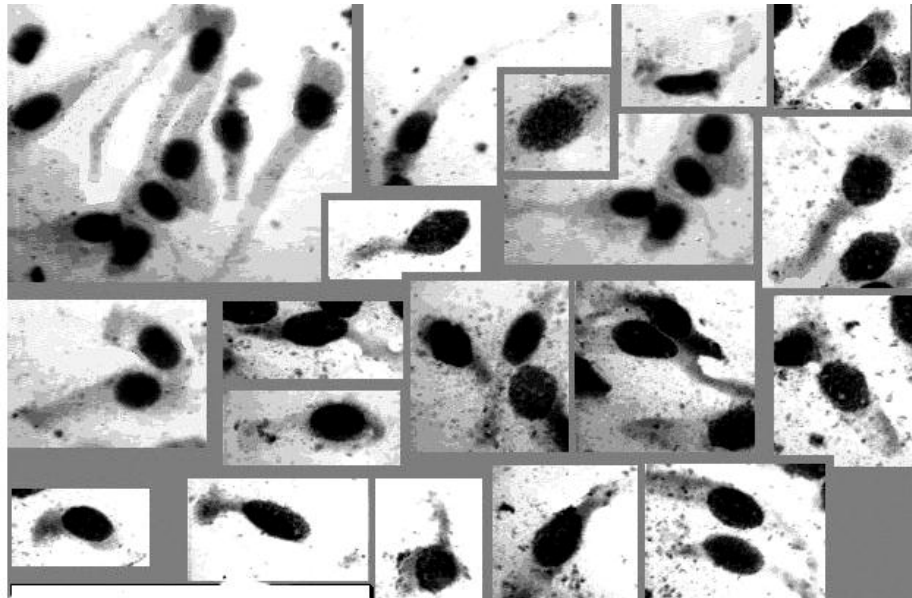
A - схема нефрона

B - гістологічні препарати

1,2, A'', Z, H - цитологічні препарати (об.20х, 40х)

1 – великі каналцеві клітини; 2 – каналцеві клітини малої генерації

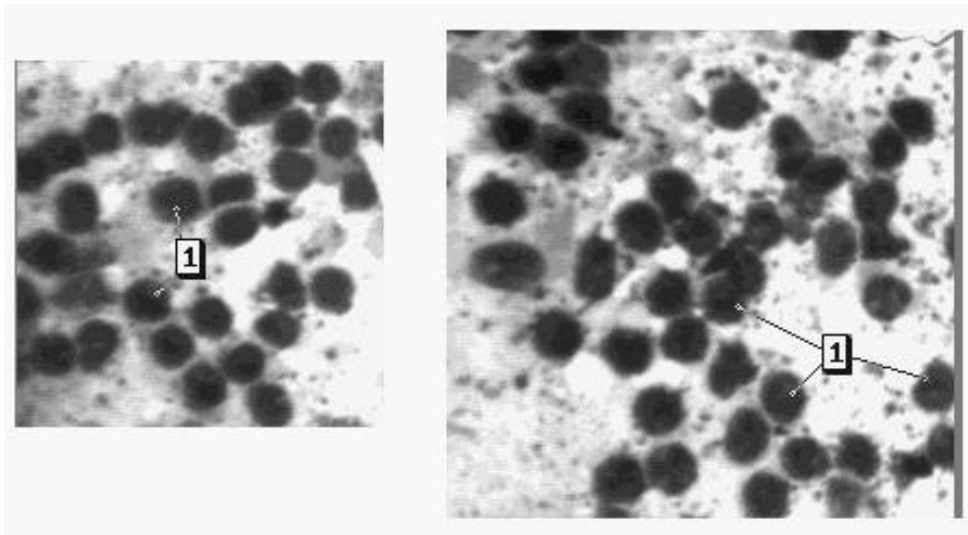
A'' – кубічний епітелій нирок



**Рис.9.10а. Цитологічні препарати епітелію слизової оболонки ниркової миски**  
Світлова мікроскопія, фарбув. азур-еозиною сумішшю, об.40х

#### **9.10. Клітинні елементи селезінки**

Основну масу клітин у препаратах селезінки (рис. 9.11), так само як і лімфатичних вузлів, складають клітини лімфатичного ряду (60-85 %) і клітини ретикуло-ендотеліального походження (2-5%). Постійними для селезінки є зрілі лейкоцити. Особливостей при фарбуванні клітин селезінки АО не виявлено.



**Рис. 9.11. Цитологічні препарати селезінки**

1 - лімфоцити (фарбування азур-еозиною сумішшю, світлова мікроскопія, об. 90x)

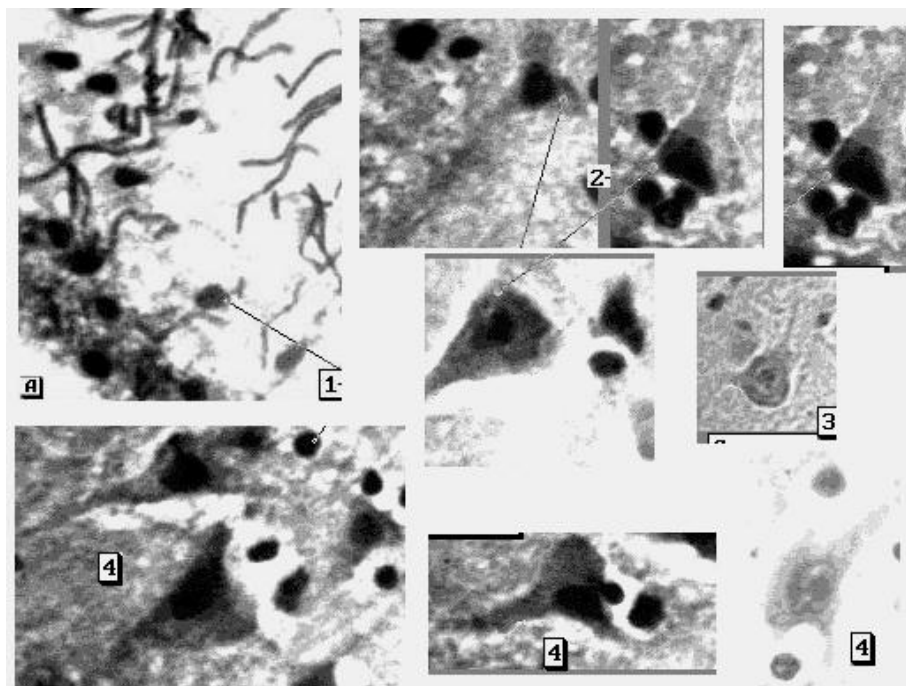
### **9.11. Клітини нервової тканини**

Нервова тканина представлена нейронами та клітинами нейроглії. Специфічними для нервової тканини є нейрони кори великих півкуль головного мозку (рис. 9.12). Це – відросчасті багатокутні клітини великих розмірів з великим ядром. При фарбуванні АО нейрони чітко виділяються своїм яскраво-червоним світінням на зеленому фоні препарату. Цитоплазма має великі відростки (аксони) та складається з дрібних червоних брилок, які зливаються (субстанція Нісля). Ядра клітин округлі, брилчасті, жовтувато-помаранчеві, немовби "строкаті", містять померанчиво-червоне велике ядерце. Клітини нейроглії представлені окремо розташованими ядрами зеленого кольору різної форми та розмірів. При дослідженні мікронакладень виявляються клітинний склад нервової тканини (рис. 9.13).

### **9.12. Клітини м'язової тканини**

У м'язовій тканині виділяють посмуговану (скелетну) м'язову тканину, непосмуговану та серцеву посмуговану м'язову тканину (див. рис. 3.19; 3.20). Клітини скелетної мязової тканини мають видовжену форму значної довжини, ядра у вигляді подовженого овалу або паличок, розташовані близько полюсів, в цитоплазмі клітини добре помітна поперекова смугастість.

Найкраще її можна побачити при фарбуванні азур-еозиною сумішшю. Треба пам'ятати, що на зняттях травми під дією зовнішнього середовища дана смугастість швидко може бути втрачена. Експерт-цитолог частіше при вивченні препаратів бачить м'язову тканину у вигляді симпластів без поперекової смугастості.

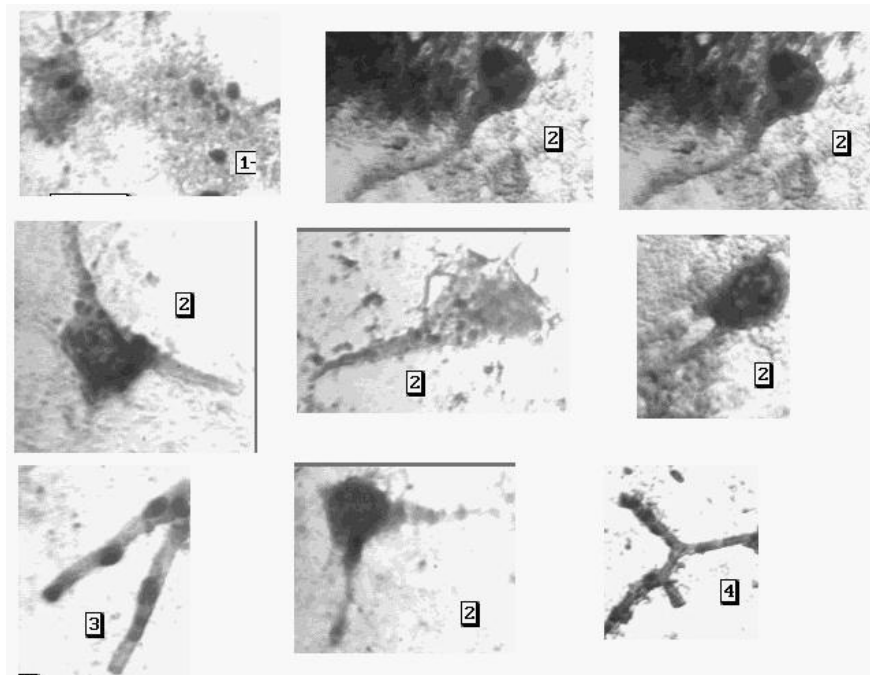


**Рис. 9.12. Кора головного мозку**

А – гістологічний препарат - молекулярний шар з клітинами глії та кінцевими відділами верхівкових відростків пірамідальних клітин.

1-4 - цитологічні препарати (фарбування азур-еозиною сумішшю, світлова мікроскопія, об.40х)

1-літини глії; 2-пірамідальні клітини; 3-астроцити; 4-нейроцити



**Рис. 9.13. Клітинний склад мікронакладення (експертний матеріал)**  
 Фарбування азур-еозиною сумішшю, світлова мікроскопія, об.40х

1-глія; 2-нейрони; 3-нервові волокна; 4-капіляри

Кардіоміоцити (клітини посмугової серцевої м'язової тканини)

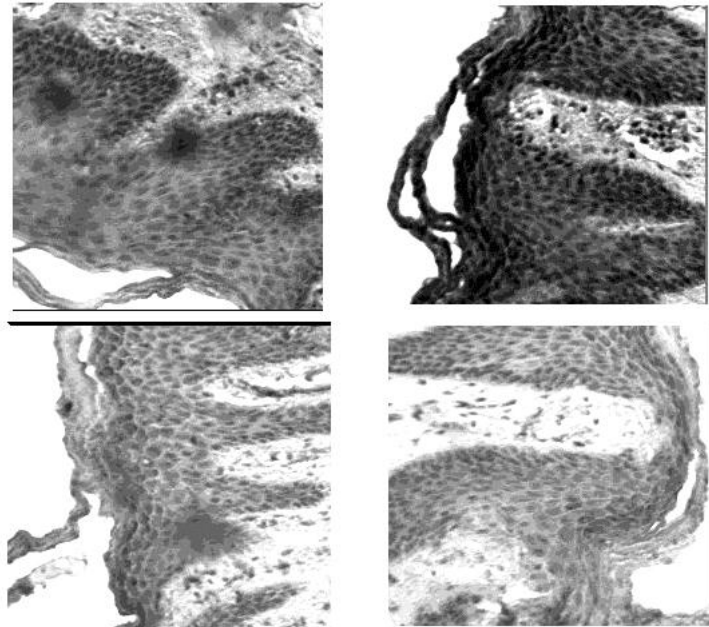
мають вигляд циліндрів довжиною 50-120 мкм, шириною 15-20 мкм з двома або більше ядрами. Клітини між собою об'єднуються вільними кінцями, в місці їх з'єднання є вставні диски, які містять гранули пігмента ліпофусцину. При люмінесцентній мікроскопії гранули світяться зеленим кольором.

Клітини непосмугової м'язової тканини мають дуже витянуту веретеноподібну форму, довжиною частіше від 60 до 100 мкм, шириною до 5 мкм, ядра мають паличковидну форму, розташовані ексцентрично у розширеній частині клітини. Ці клітини можуть бути знайдені на зразку травми при травмуванні внутрішніх органів.

### 9.13. Клітини шкіри

Шкіра складається з багат шарового плоского зроговілого епітелію (епідермісу) та дерми. В цитологічних препаратах вона може бути представлена роговими лусочками та клітинами шипуватого, базального та

зернистого шарів епітелію. Найчастіше дані клітини знаходяться в пластах та групах (рис. 9.14).



**Рис. 9.14. Травматичне відшарування поверхневих шарів епідермісу (Світлова мікроскопія, фарб. азур-еозиною сумішшю, об.20х)**

Окремо розташовані клітини шипуватого шару мають криловидну форму з одним або двома відростками, ядро округле або неправильно овальне. Клітини базального шару мають конусовидну форму, тобто один кінець клітини широкий, інший – вузький, ядро велике, овальне. Клітини зернистого шару мають полігональну форму, ядро розташоване на периферії клітини, цитоплазма – зернисто-сітчаста. При фарбуванні АО цитоплазма клітин, в основному, має щільний зелений колір, ядра – жовто-зелені.

В препаратах клітини епідермісу частіше всього зустрічаються у вигляді скупчень та пластів, в яких клітини розташовані один на одному.

## **РОЗДІЛ 10**

### **КОЛЬПОЦИТОЛОГИЧНІ ДОСЛІДЖЕННЯ**

Проведення кольпоцитологічних досліджень дає об'єктивну інформацію про рівень гормональної активності організму і є одним із критеріїв оцінки статевої зрілості особи, яка обстежується.

#### **10.1. Мікроскопічна будова слизової оболонки піхви**

Слизова оболонка піхви вистелена багатошаровим плоским незроговілим епітелієм і складається з таких шарів - базального,

парабазального, проміжного і поверхневого (рис. 9.1; 9.2)..

Клітини базального шару – мають малі розміри (близькі до розміру лімфоцита), округлу форму, інтенсивно пофарбовану цитоплазму. Ядро невелике, розташовано ексцентрично. В нормі ці клітини не відторгаються і в мазок не потрапляють. Вони можуть з'явитися в мазку піхвового вмісту лише при травмуванні слизової оболонки піхви або при запальних захворюваннях.

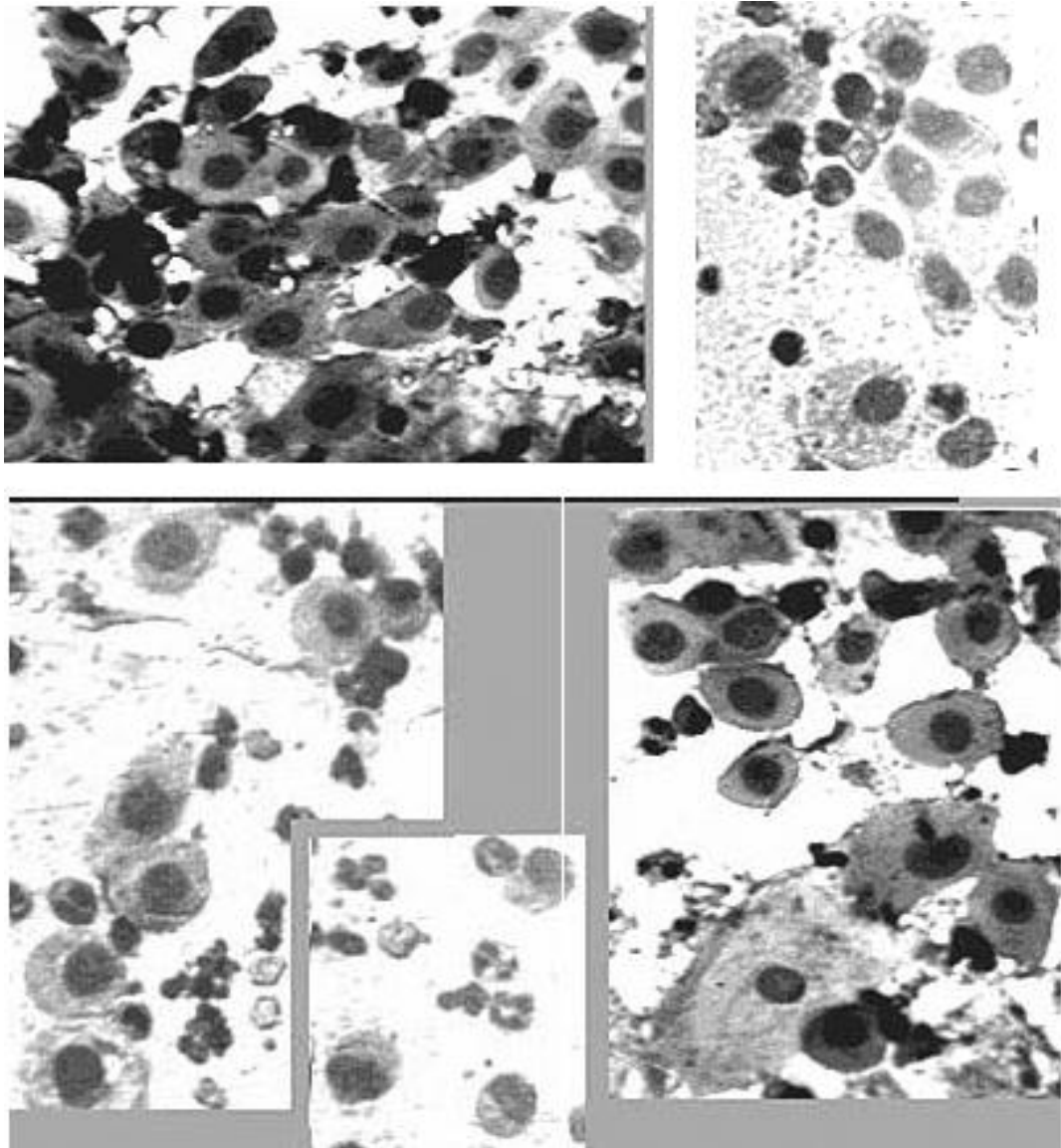
Клітини нижнього парабазального шару схожі на базальні, мають велике ядро, яке займає майже всю цитоплазму. Клітини верхнього парабазального шару в 2-3 рази більше тих, що лежать нижче, мають великі ядра круглої форми з ніжною хроматиною сіткою, які розташовуються центрально. Цитоплазма даних клітин фарбується базофільно, діаметр клітин коливається від 15 до 25 мкм. Чим молодша клітина, тим ядро більше. Ядерно-цитоплазматичне співвідношення зрушене на користь ядра. Співвідношення ядра і цитоплазми - 1:1-1:2 (рис. 10.1).

Клітини проміжного шару мають розміри 25-30 мкм, овоїдну або трикутну форму, цитоплазма



прозора, базофільних тонів, але меншої інтенсивності, чим у парабазальних клітин. Ядро відносно невелике, округлої або овальної форми з більш грубою структурою хроматину, розташоване центрально. Співвідношення ядра і цитоплазми - 1:3-1:6.

Клітини поверхневого шару - великі за розміром, мають полігональну форму, розміри - 35-60 мкм, цитоплазма значна сіро-голубих тонів, прозора. Ядро - невелике, кругле, із грубою структурою хроматину, розташовується центрально. В залежності від розміру, ядра поверхневих клітин діляться: на максимально зрілі з пікнотичним ядром (діаметр 6 мкм і менше, дещо менші від розміру еритроциту) та клітини власне поверхневого шару - менш зрілі, із препікнотичним ядром (діаметр більш 6 мкм). Співвідношення ядра і цитоплазми - 1:10-1:20.



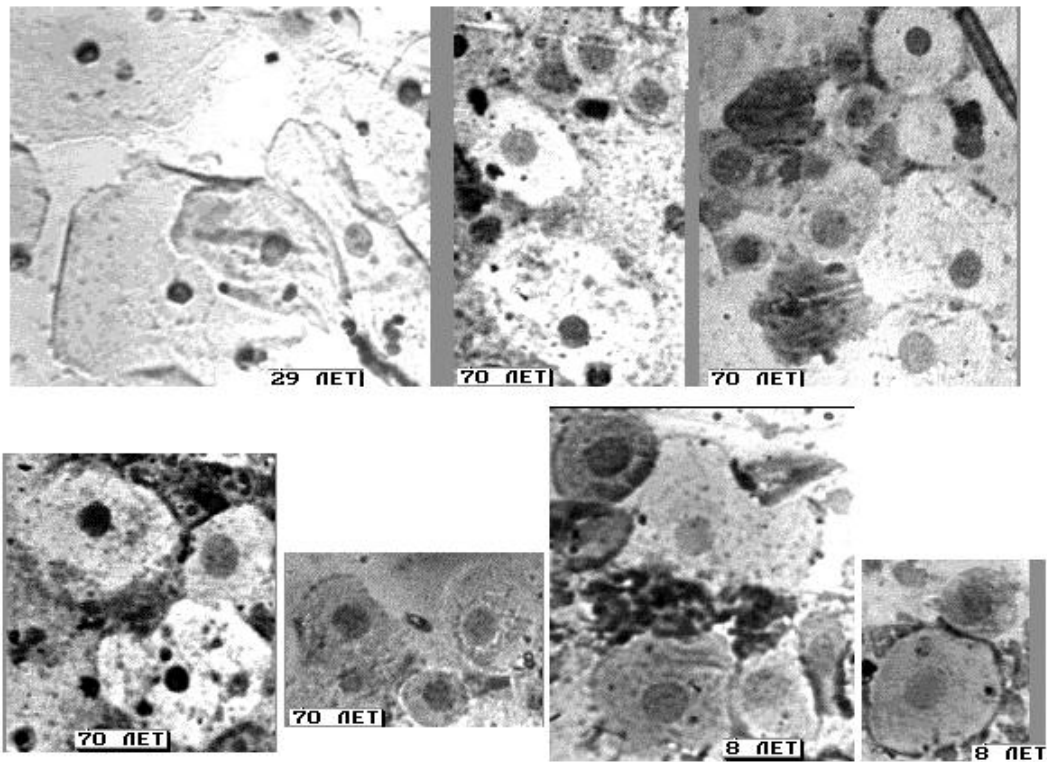
**Рис. 10.1. Клітини парабазального шару піхвового епітелію**  
Світлова мікроскопія, фарбування азур-еозиною сумішю, об.20х

Дозрівання клітин піхвового епітелію (від парабазальних до поверхневих) відбувається під впливом естрогенів. Чим вище їх рівень, тим більше поверхневих клітин у мазку. Чим більше у мазку парабазальних клітин, особливо нижніх рядів парабазального шару, тим нижче

естрогенна насиченість організму, тим більше ступінь атрофії слизової оболонки піхви.

## **10.2. Цитологічні особливості мазків піхвового вмісту у різноманітні періоди життя жінки**

Мазки новонародженої дівчинки складаються переважно з клітин поверхневого шару, багатих на глікоген, що є результатом впливу естрогенів матері. Через 2-3 тижні в мазках новонародженої починають переважати проміжні і парабазальні клітини. Цитоплазма клітин слабо базофільна, флора змішана, реакція середовища - лужна. Палички Дедерляйна відсутні, а кількість лейкоцитів невелика (рис. 10.2).



**Рис. 10.2. Вікові особливості клітинного складу піхвового епітелію**

Світлова мікроскопія, фарбування азур-еозиною сумішшю, об.20х

С т а т е в е д о з р і в а н н я п о ч и н а є т ь с я у д і в ч а т і з 8 р о к і в . У 10-14 р о к і в з ' я в л я ю т ь с я п о в е р х н е в і к л і т и н и , з м е н ш у є т ь с я к і л ь к і с т ь п а р а б а з а л ь н и х к л і т и н . Я д р а п о в е р х н е в и х к л і т и н з а л и ш а ю т ь с я в е л и к и м и , ц и т о п л а з м а е о з и н о ф і л ь н а , р е а к ц і я м а з к у с т а є к и с л о ю , ф л о р а - б а ц и л я р н а . В 15-18 р о к і в у м а з к у п і х в о в о г о в м і с т у д і в ч и н и к л і т и н и п о в е р х н е в о г о ш а р у п е р е в а ж а ю т ь , в о н и м а ю т ь з н а ч н і р о з м і р и , д о б р е о к р е с л е н у ц и т о п л а з м у , п р е п і к н о т и ч н е я д р о . З б і л ь ш у є т ь с я к і л ь к і с т ь г л і к о г е н у в ц и т о п л а з м і к л і т и н . П р и д о с я г н e н н і с т а т е в о ї з р і л о с т і г л і к о г e н o в и й і н д e к c

складає 50% і вище. Величини глікогенового індексу у дівчат представлені в таблиці 10.1.

Таблиця 10.1

Величина глікогенового індексу у осіб жіночої статі різноманітних вікових груп

Вік (роки)	Величина глікогенового індексу (ГІ)					
	11 років	12 років	13 років	14 років	15 років	16 років
<b>M±m</b>	1,4±-1,5	3,6±-2,3	13,3±-4,4	27,0±-0,8	45,0±-4,9	53±2,4
<b>p</b>	>0,5	>0,2	<0,001	<0,001	<0,001	<0,001

У репродуктивний період життя жінки починається циклічна діяльність яєчника, яка викликає і циклічні зміни в морфологічному складі мазка піхвового вмісту. Під впливом естрогенних гормонів відбувається потовщення функціонального шару слизової оболонки матки, клітини збагачуються глікогеном – настає проліферативна (фолікулінова) фаза менструального циклу. Після овуляції і виникнення жовтого тіла епітелій залоз матки перестає розмножуватися і починає виділяти секрет, кількість глікогену в клітинах зменшується - настає секреторна (лютеїнова) фаза циклу. Після інволюції жовтого тіла функціональний

шар ендометрію розпадається, відторгується і виділяється назовні разом із секретом залоз та кров'ю. Залишається базальний шар - джерело регенерації нового шару функціонуючого ендометрію. Ця фаза десквамації і регенерації відповідає менструації (рис. 10.3).

При 28-денному циклі фаза менструації складає 3-5 днів, фаза проліферації (фолікулінова фаза) - 10-11 днів і фаза секреції (лютеїнова фаза) - 13-14 днів.

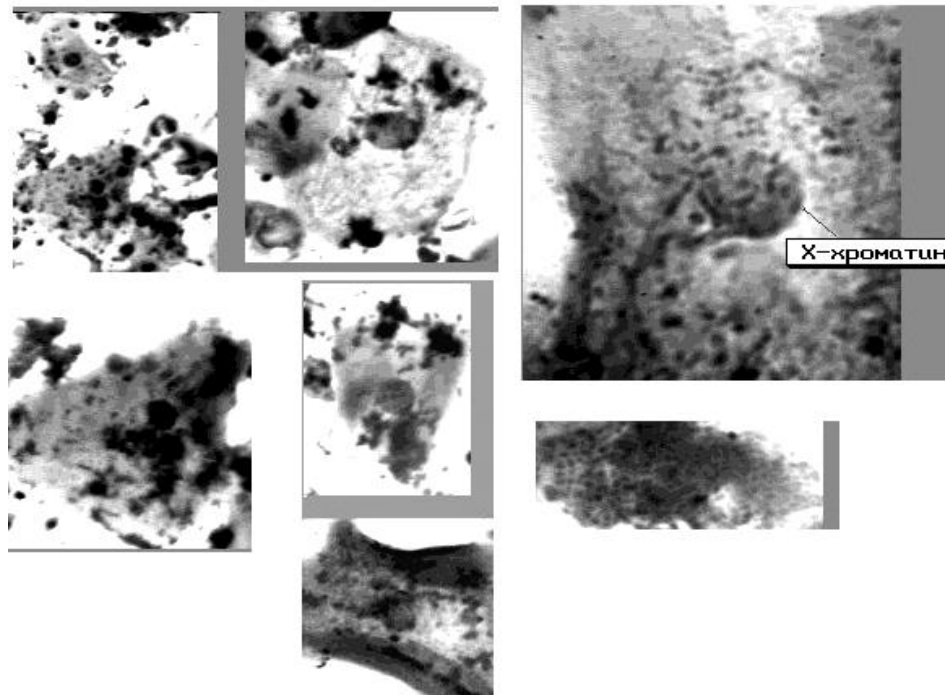
Зміна клітинного складу піхвових мазків протягом менструального циклу подана в таблиці 10.2 [5].

Таблиця 10.2

Показники середніх величин клітинного складу піхвових мазків на протязі нормального 28-денного менструального циклу

Фаза циклу	День циклу	Клітинний склад мазка піхви %		
		Поверхневі	Проміжні	Парабазальні
Менструація	1	17,2	73,6	9,2
	2	14,5	72,7	12,8
	3	12,5	76,2	11,3
Рання фолікулінова фаза	4	27,2	70,5	2,3
	5	43,9	54,3	0,8
	6	60,0	39,7	0,3
Середня фолікулінова фаза	7	74,4	25,6	0
	8	81,2	18,8	0
	9	83,7	16,3	0
	10	86,0	14,0	0
	11	88,5	11,5	0

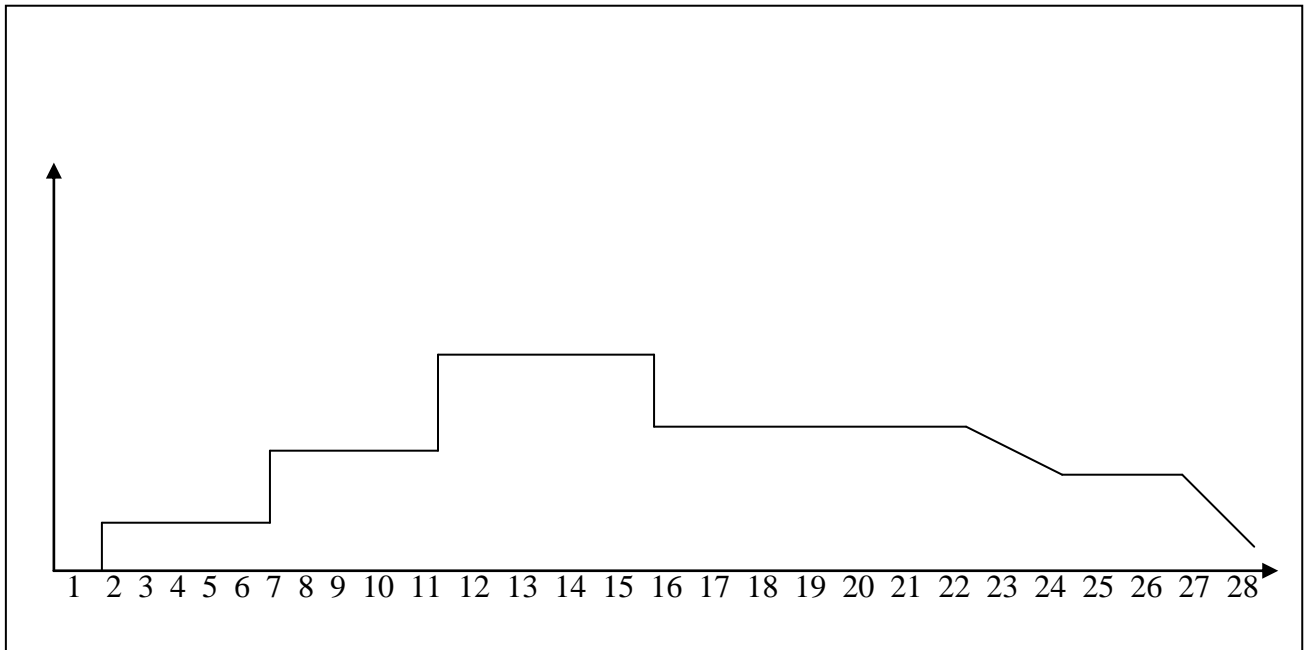
<b>Пізня фолікулінова фаза</b>	12	92,0	8,0	0
	13	94,6	5,4	0
	14	96,5	3,5	0
<b>Рання лютеїнова фаза</b>	15	90,9	9,1	0
	16	79,4	20,6	0
	17	67,8	32,2	0
	18	62,2	37,8	0
<b>Середня лютеїнова фаза</b>	19	56,7	43,3	0
	20	43,0	57,0	0
	21	33,8	66,2	0
	22	16,2	83,8	0
	23	9,7	90,3	0
	24	18,7	81,3	0
<b>Пізня лютеїнова фаза</b>	25	12,6	87,4	0
	26	6,0	94,0	0
	27	4,4	95,5	0,1
	28	3,9	94,7	1,4



**Рис. 10.3. Мазок піхвового вмісту при менструації**

К о л и в а н н я в м і с т у г л і к о г е н у в к л і т и н а х п і х в о в о г о е п і т е л і ю п р о т я г о м м е н с т р у а л ь н о г о ц и к л у ж і н к и п о д а н і н а г р а ф і к у, д е н a o с і a б с ц и с з а з н а ч е н і д н і

циклу, на осі ординат - концентрація глікогену в цитоплазмі клітин (рис. 10.5).



**Рис. 10.5. Вікові особливості мазків піхвового епітелію при клімаксі**

У клімактеричний період жінки відбувається складна перебудова усіх функцій організму, порушується циклічна діяльність яєчників. Перебудова діяльності яєчників - процес індивідуальний і встановити загальні особливості мазків важко. В зв'язку з цим, у клімактеричному періоді жінки виділено б типів мазків піхвового вмісту, які розцінюються як фізіологічна норма (рис. 10.6):

**Мазок проліферативного типу:**  
переважають клітини поверхневого типу піхвового



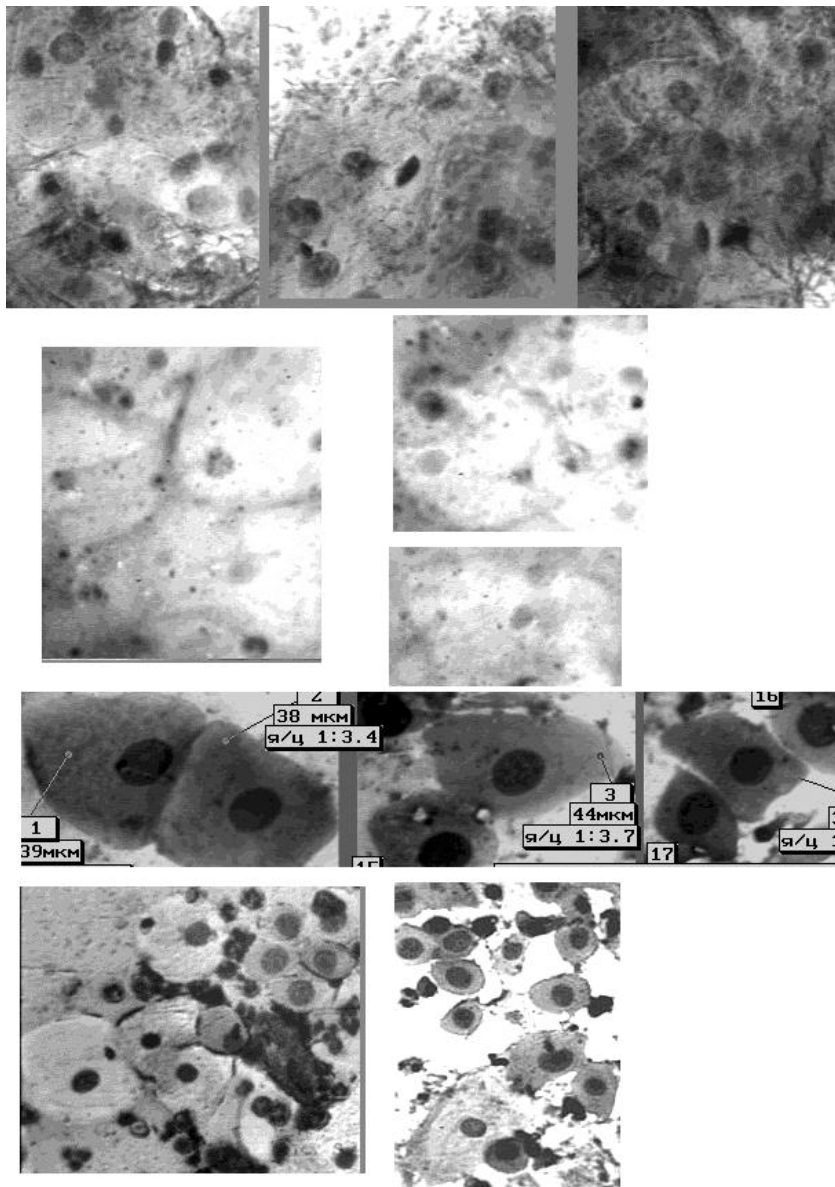
епітелію, які розташовуються групами і ізольовано. Каріопікнотичний індекс (КІ) та еозинофільний індекс (ЕІ) високі. Лейкоцитів немає або зустрічаються дуже рідко. Є палички Дедерлейна. Це - мазки естрогеного типу, вони свідчать про високий рівень естрогенів в організмі жінки і зустрічаються у 25 % жінок.

**Мазок проміжного типу:** переважають клітини проміжного шару з великими округлими або овальними ядрами. Клітини розташовуються групами або пластами. Зустрічаються поодинокі клітини поверхневого типу, частіше з круглими ядрами. КІ – від 5 до 15 %. Іноді проміжні клітини стають овальними, ядра збільшуються, набувають інтенсивного фарбування. В мазках майже завжди є лейкоцити.

**Мазок атрофічного типу:** переважають клітин парабазального шару піхвового епітелію. Чим більше виражена атрофія, тим менше розмір клітин і ядра займають майже всю цитоплазму. Іноді зустрічаються проміжні клітини. Клітин поверхневого типу ніколи не буває.

**Мазок андрогеного типу:** схожий на мазок атрофічного типу, але фон мазка - світлий. До складу мазка входять проміжні клітини з великими ядрами і в невеликій кількості парабазальні клітини. Цитоплазма клітин забарвлена в ніжні базофільні тони. Лейкоцитів немає. Подібні мазки часто супроводжуються підвищеним вмістом 17-кетостероїдів в сечі і зустрічаються при гіперандрогенії у жінок різного віку.

**Мазки змішаного типу:** зустрічаються клітини всіх типів: парабазальні, проміжні, невелика кількість поверхневих з великими ядрами, незначна кількість лейкоцитів. Скоріш всього даний тип мазка характеризує слабку естрогену стимуляцію при участі андрогенів, які виробляються корою надниркової залози.



**10.6. Види клітинного складу піхви в клімактеричному періоді (світлова мікроскопія, фарбування азур-еозиною сумішшю, об.20х)**

- 1 ряд – мазок цитолітичного типу
- 2 ряд - мазок проліферативного типу
- 3 ряд - мазок проміжного типу
- 4 ряд - мазок атрофічного типу

Мазок цитолітичного типу: на фоні дейтриту зустрічаються залишки лізованих клітин. Така картина мазка може мати місце і в репродуктивний період життя жінки при наявності значної кількості паличок Дедерлейна,

які розплавляють верхні шари слизової оболонки піхви. Цитоплазма клітин гине, залишаються тільки ядра. Лізису піддаються тільки верхні проміжні і нижні клітини поверхневого шару. Верхній поверхневий шар клітин стійкий до руйнівного впливу паличок Дедерлейна. Зустрічається даний тип мазка при нормальному або декілька зниженому естрогеновому або навіть естрогено-андрогеновому впливі в ранній менопаузі. В більш пізні терміни палички в мазку відсутні.

#### **10.4. Цитологічні особливості мазків піхвового вмісту при вагітності**

У початкові терміни вагітності в мазках піхвового вмісту переважно присутні великі епітеліальні клітини поверхневого шару з пікнотичними ядрами та ацидофільною цитоплазмою. Починаючи з 5-6 тижня вагітності, в мазках піхвового вмісту починають переважати клітини проміжного шару, а з 14-15 тижня стає абсолютним, причому в мазках відмічається наявність значної кількості пластів. Треба також відмітити, що серед проміжних клітин найбільшу кількість складають навікулярні (човновидні) клітини з ексцентрично розташованим ядром. Таким чином, на пізніх термінах вагітності переважають човновидні та проміжні

клітини у співвідношенні 3:1, і знаходяться вони, в основному, в скупченнях. При такому типі піхвового мазка пологи наступають не раніше, ніж через 10 днів. За 8-4 дів до пологів і при зриві вагітності змінюється співвідношення істинно проміжних і навікулярних клітин до 1:1 та збільшується кількість поверхневих клітин, Частина клітин розташована ізольовано, лейкоцити та слиз відсутні. За 2-1 день і в день пологів в мазках піхвового вмісту переважають поверхневі клітини (40-80%), навікулярних клітин вже немає, в невеликій кількості зустрічаються власно проміжні клітини, зростає кількість лейкоцитів та слизу.

У 15% вагітних жінок виявляється цитолітичний тип мазка, який характеризується, як вказано вище, відсутністю морфологічного субстрату, тобто зустрічаються лише фрагменти ядер, клітинний детрит, лейкоцити і дуже багато поличок Дедерлейна.

#### **10.5. Цитологічна картина піхвового секрету для діагностики давнини кримінального аборт**

Дослідження, проведені Зайцевою Є.І. [26], свідчать, що при аборті після внутрішньоматочного введення розчинів риванолу та йоду відмічається зменшення естрогеної насиченості жінки. Так, при введенні риванолу реакція мазка піхвового вмісту знижується до III-II та змішаної реакції, і такі показники зберігаються на протязі 4-5 тижнів після аборт, а при введенні йоду - цитологічні показники зменшуються до II, II-III, III-II та змішаної реакції та зберігаються вони на протязі 11-15 тижнів. На ступінь зниження цитологічної реакції у жінок після аборт, крім хімічного агенту, впливає також і запальний процес, який нерідко супроводжує аборт.

## **10.6. Техніка проведення кольпоцитологічних досліджень**

Для встановлення естрогенної насиченості організму жінки необхідно дослідити мазок вмісту піхви, визначивши при цьому, індекс дозрівання та глікогеновий індекс [70].

**Індекс дозрівання** - це відсоткове співвідношення клітин різноманітних шарів піхвового епітелію в мазках піхвового вмісту. З метою проведення даного дослідження препарати фарбують азур-еозиновою сумішшю, мікроскопію проводять під світловим мікроскопом (об'єктиви 20х, 40х) і підраховують 100 клітин у декількох полях зору, розрізняючи їх по морфологічній будові. Результат оформляють таким чином: зліва записують кількість парабазальних (атрофічних клітин), в центрі - проміжних, справа - поверхневих клітин. Наприклад: індекс дозрівання 0/30/70 означає, що на із 100 клітин піхвового вмісту - 30 клітин проміжного шару, 70 клітин поверхневих парабазальні клітини – відсутні.

**Глікогеновий індекс** - це відсоток глікогеновмістимих клітин до загальної кількості клітин піхвового епітелію в 3-х полях зору. Препарати фарбують парамійою за Макком. Мікроскопія під світловим мікроскопом з об'єктивами 10х, 20х, окулярами 8х, 10х.

Індекс дозрівання та глікогеновий індекс співставляють з даними, наведеними у таблиці 10.3, і експерт робить висновок про активність естрогенних гормонів.

Таблиця 10.3

Значення індексу дозрівання та глікогенового індексу при проведенні кількоцитологічних досліджень

Реакція мазка	Клітини піхвового епітелію (на 100 в різних п/з)			Результат
	атрофічні	проміжні	поверхневі	
<b>I</b>	100	0	0	Різка естрогенна недостатність
<b>I-II</b>	75	25	0	Помірна естрогенна недостатність
<b>II</b>	50	50	0	- " -
<b>II-III</b>	25	75	0	Помірна активність естроген.гормонів
<b>III</b>	0	75	25	- " -
<b>III-IV</b>	0	75-50	25-50	Достатня естрогенна насиченність
<b>IV</b>	0	50-25	50-75	- " -

## РОЗДІЛ 11

### ВИЗНАЧЕННЯ РЕГІОНАЛЬНОГО ПОХОДЖЕННЯ КРОВІ, ЗОКРЕМА ЇЇ МЕНСТРУАЛЬНОГО ПОХОДЖЕННЯ

Встановлення регіональної приналежності крові можливо при наявності в препаратах клітин, специфічних для того або іншого регіону людського тіла. Так, кровотечі з бронхів можна діагностувати по наявності клітин циліндричного миготливого (війчастого) епітелію, ректальна кровотеча - по наявності клітин призматичного епітелію прямої кишки. Але, на жаль, практика судово-медичних досліджень показує, що вказані клітини в таких плямах крові зустрічаються рідко. Основним компонентом таких плям є клітини багатошарового плоского епітелію.

При кровотечі з периферичних судин в цитологічних препаратах, в основному, виявляються без'ядерні епітеліальні клітини і клітинні елементи крові, зрідка - клітини багатошарового плоского епітелію, клітини мезотелію судин.

Все вищесказане свідчить про ускладнення, які виникають у експертів-цитологів при вирішенні питання про регіональне походження крові в слідах на речових доказах.

Найбільше вивченим є питання походження крові зі статевих шляхів



жінки і, зокрема, менструального походження крові.

Висновок про походження крові в плямі на речових доказах зі статевих шляхів жінки базується на таких ознаках:

а) наявності в препаратах клітин піхвового епітелію, що встановлюється:

- на підставі значної кількості глікогену в цитоплазмі клітин,
- X-хроматину в ядрах епітеліальних клітин,
- за морфологічною структурою клітин.

б) встановленні походження крові від особи жіночої генетичної статі, що визначається по статевоспецифічним віростам сегментоядерних лейкоцитів.

в) наявності паличок Дедерлейна.

Висновок про менструальне походження крові в слідях на речових доказах базується [28]:

-на наявності значного осаду висотою від 2 до 20 мм, який спостерігається в центрифужних пробірках після центрифугування при приготуванні цитологічного препарату. Наявність такого осаду в сполученні з виявленням глікогену в клітинах може бути використане в якості

попередньої проби на менструальну кров;

-на цитологічній картині препаратів, яка характеризується великою кількістю клітин піхвового епітелію (поверхневих, проміжних, рідше парабазальних або базальних). Можуть також зустрічатися клітини ендометрію, ядра лейкоцитів, палички Дедерлейна.

-на встановленні походження крові від особи жіночої генетичної статі.

Клітини ендометрію подібні до клітин призматичного епітелію. Даний епітелій частіше розташований в один чи два ряди. Ядро розташоване ексцентрично, має овоїдну або округлу форму, іноді витягнене, цитоплазми дуже мало, вона помітна у вигляді маленького обідка або зовсім відсутня. В клітинних пластах ядра майже стикаються один з одним.

На думку деяких дослідників, лише наявність в препаратах клітин ендометрію дає змогу категорично стверджувати походження плям крові за рахунок менструальної. Хоча в багатьох випадках, у завідомо відомих плямах менструальної крові клітини ендометрію відсутні.

Судово-цитологічне дослідження плям крові з метою встановлення її менструального походження проводиться шляхом відбору матеріалу для дослідження і приготування цитологічних препаратів.

Треба пам'ятати, що максимальний вміст клітинних елементів є в найбільш насиченій центральній частині верхнього шару

предмета-носія. Для приготування цитологічних препаратів вирізку розмірами 1,5 x 1,5 см, екстрагують 25% розчином оцтової кислоти протягом 24-48 годин. З метою збільшення кількості клітинних елементів, які можна витягнути з плями, рекомендується також проводити вібрацію пробірок із витяжками з плями протягом 5-10 хвилин;

- вимір висоти осаду після центрифугування витяжок;

- встановлення наявності глікогенвмістимих клітин - фарбування по Маку;

- дослідження клітинного складу препаратів при фарбуванні акридиновим оранжевим. При цьому треба пам'ятати, що при даному фарбуванні ядра клітин - яскраво зелені, цитоплазма - червоноувата за рахунок включень РНК;

- фарбування азур-еозиновою сумішшю з метою виявлення Х-хроматину в ядрах клітин і статевоспецифічних виростів у ядрах сегментоядерних лейкоцитів.

## РОЗДІЛ 12

### СУДОВО-ЦИТОЛОГІЧНЕ ДОСЛІДЖЕННЯ СЕКРЕТУ МОЛОЧНИХ ЗАЛОЗ

Вивчення морфологічного складу секрету молочних залоз проводиться судово-медичним експертом-цитологом з метою встановлення терміну вагітності і факту колишніх пологів. Дане питання найбільш повно представлено в монографії К.І.Хижнякової "Цитология секрета молочной железы в норме и при некоторых заболеваниях» [80].

#### **12.1. Морфологічний склад секрету молочної залози**

До складу секрету молочної залози входять:

а) Жирові кульки, які є постійним елементом секрету і кількість їх та переважання того чи іншого розміру залежить від функціональних

особливостей молочної залози. Найбільша кількість жирових кульок буває під час лактації.

За розмірами жирові кульки поділяються на пиловидні (до 1 мкм), дрібні (1-3 мкм), середні (4-6 мкм) та великі (7-10 мкм). В грудному молоці більшу частину складають кульки середніх розмірів, а дрібних кульок буває в 3 рази більше, ніж великих. Розташовуються кульки окремо, групами, скупченнями.

б) Епітеліальні клітини, які різняться між собою за розмірами, формі, кольору цитоплазми, включеннями в ній. При аналізі препаратів необхідно враховувати особливості цитоплазми клітин, а саме, однорідність, базofilність, наявність вакуолей, однак одного чи різного вони розміру.

- **Малі епітеліальні клітини** - мають круглу, овальну форму, діаметр 10-20 мкм. Ядра круглі або овальні, займають більшу частину клітин. Цитоплазма може бути гомогенною без вакуолей (при вагітності терміном 2-3 місяця) та з вакуолями (з 5-6 місяців вагітності і до пологів), цитоплазма клітин забарвлена в базofilні тони різноманітної інтенсивності. На відміну від лімфоцитів, цитоплазма даних клітин не містить оксифільної

зернистості. Комплекси малих епітеліальних клітин з'являються при вагітності 6-8 місяців. Дані клітини розташовуються частіше групами.

- Середні епітеліальні клітини (їх ще називають: клітини типу молозивних тілець, пінисті клітини, макрофаги-ліпофаги) - постійні клітинні елементи секрету. Кількість їх збільшується з терміном вагітності. Розмір клітин коливається від 21 до 50 мкм (переважає 30-40 мкм). Цитоплазма блідо-блакитна, дрібнопіниста, вакуолі мають однаковий розмір при терміні вагітності 3-4 місяці або нерівномірно піниста та нерівномірно вакуолізована після 4 місяців вагітності. При великих термінах вагітності зустрічаються клітини з базофільною цитоплазмою із невеликою кількістю вакуолей. Ядра клітин мають діаметр 6-9 мкм, рівні контури, розташовані ексцентрично. Клітини в препараті розташовуються, в основному, ізольовано та невеликими скупченнями. Комплексів не утворюють.

Кількісні співвідношення малих і середніх епітеліальних клітин має такий вигляд: до 3-х місяців вагітності переважають середні епітеліальні клітини, після 4-х місяців

починає збільшуватися кількість малих епітеліальних клітин.

- **Великі епітеліальні клітини** – це багатоядерні епітеліальні клітини розміром 51-120 мкм (частіше 60-70 мкм), містять від 2 до 40 ядер, розташованих у центрі. Форма клітин - овальна, округла, контури їх к 6-7 місяцям вагітності стають звивистими. Клітини мають вид симпласту. Цитоплазма частіше гомогенна, базofilьна, зрідка - із вакуолями. Дані клітини виявляються в мазку в останні місяці вагітності в кількості 1-2 в мазку.

У препаратах секрету молочних залоз завжди можна виявити як клітини з чіткими контурами, так і клітини, які знаходяться в стані розпаду. При цьому ядро стає світлішим, з'являються вакуолі в цитоплазмі, оболонка клітини руйнується, ядро опиняється в секреті.

- **Міоепітеліальні клітини** - в нормі не виявляються, але можуть з'явитися після аборту, при токсикозі ранніх термінів вагітності. Форма даних клітин - веретеноподібна, подовжена, з відростками, довжина клітини 12-18 мкм, ядро - 4-6 мкм, овальне, розташоване в центрі. Цитоплазма клітин зрідка має поодинокі включення жиру. В секреті

молочної залози ці клітини з'являються при десквамації епітелію молочної залози.

- **Нейтрофільні лейкоцити** - з'являються звичайно в більш пізні терміни вагітності (4-5 місяців). Поступово кількість лейкоцитів зростає і особливо багато їх перед пологами, під час перейм, після перейм та в перші години після пологів. Лейкоцити розташовуються роздільно та окремими скупченнями. При захворюваннях молочних залоз (мастит, тріщини сосків) кількість їх різко збільшується і при гнійних процесах лейкоцити займають майже усе поле зору.

- **Перстневидні клітини** - мають розміри 15-18 мкм, округлу форму, цитоплазма представляє собою краплю жиру, ядро подовжене, відтиснуте до периферії. Ці клітини є зміненними фагоцитами і походять від нейтрофілів. В нормі перстневидні клітини в секреті молочної залози з'являються при великих термінах вагітності, тоді ж, коли і лейкоцити (після 4-5 місяців), особливо багато їх при запаленнях, що пов'язано зі збільшенням кількості лейкоцитів (рис. 12.1).

- **Лімфоцити** зустрічаються дуже рідко, у невеликій кількості (не у всіх полях



зору). При хронічних захворюваннях (мастит)- по 1-2 клітинів полізору.

- **Моноцити** – поодинокі, з'являються перед пологами. При запаленні виявляються частіше.

- **Макрофаги** (походять зі сполучної тканини) - поодинокі. Подібні до середніх епітеліальних клітин. Відрізняються від них специфічними включеннями в цитоплазмі клітин, які помітні в нативному мазку і представляють собою включення жовтуватого або буруватого кольору. Включень жиру міститься менше, ніж в середніх епітеліальних клітинах. Зустрічаються при захворюваннях молочної залози (маститах), іноді при вагітності останніх термінів, перед пологами.

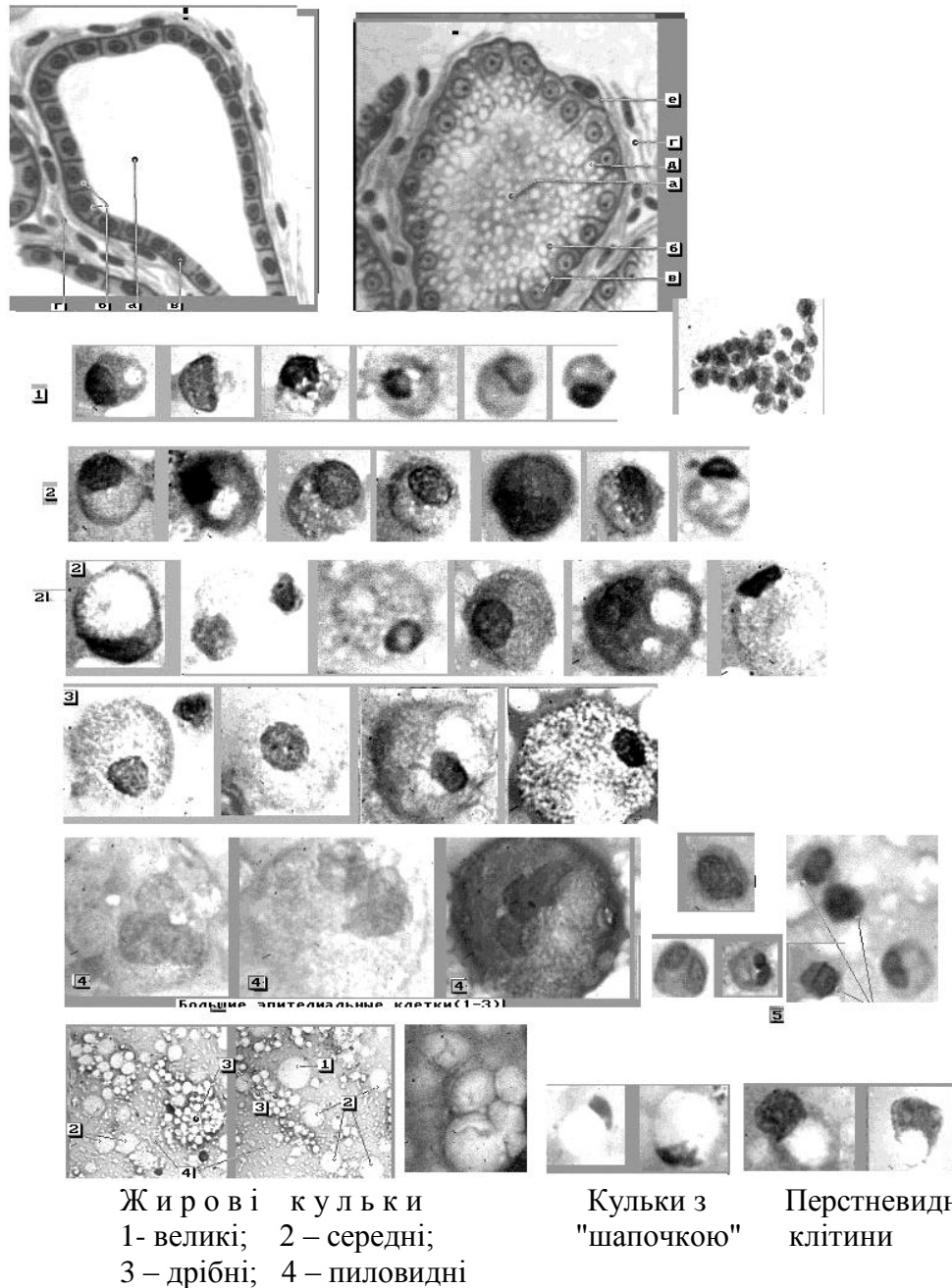


Рис.12.1. Схема альвеоли молочної залози та морфологічний склад секрету молочної залози

1. Малі епітеліальні клітини
2. Перехідні форми епітеліальних клітин
3. Середні епітеліальні клітини
4. Великі епітеліальні клітини
5. Елементи крові – сегментоядерні лейкоцити та лімфоцити

- Клітини плоского епітелію -  
діагностичного значення не мають.

- **Кристали жирних кислот** - пошаровані утворення або у вигляді променів в жирових кульках, або знаходяться в плазмі секрету. Ці кристали утворюються при тривалій затримці секрету в молочній залозі.

## **12.2. Секрет молочної залози при вагітності**

У зв'язку з вагітністю, в організмі жінки відбуваються значні анатомічні та функціональні зміни. Молочна залоза розвивається, збільшуються молочні ходи та просвіт альвеол, починається секреція.

В клітинах, які вистилають альвеоли і молочні ходи, збільшується кількість мітозів.

Вагітні жінки за кількістю виділеного секрету на протязі терміну вагітності поділяються на три групи:

1) вагітні, у яких до кінця вагітності відбувається багате виділення секрету;

2) вагітні, у яких на протязі вагітності виділяється мало секрету;

3) вагітні, у котрих зовсім не виділяється молоко, лише наприкінці вагітності видавлюється декілька крапель.

## **12.3. Ранні терміни вагітності (4-11 тижнів)**

Жирові кульки (в основному, пиловидні і малі; середніх - менше, великих розмірів - рідко) розташовуються окремо. Середні епітеліальні клітини з однорідною дрібнопінистою цитоплазмою (3-10 у полізору) однотипні, розташовуються на фоні плазми фіолетово-рожевого кольору. Зустрічаються також зруйновані клітини: ядра, їхні фрагменти, частини цитоплазми.

У випадку тиксикозу (при блювоті) жирових кульок небагато; середні епітеліальні клітини мають 2 ядра; зустрічаються поодинокі нейтрофільні лейкоцити, малі і середні лімфоцити, моноцити, міоепітеліальні клітини.

Якщо секрету виділяється мало і вдається одержати лише невеликий відбиток, визначити наявність або відсутність вагітності не можна внаслідок недостатньої секреторної активності залози.

Якщо жінка припинила грудне вигодовування дитини за 2-6 місяців до нової вагітності, морфологічна картина секрету буде свідчити про активну функцію молочної залози. В цьому випадку, самого секрету та формених його елементів більше,

а саме, крім збільшеної кількості жирових кульок і середніх епітеліальних клітин виявляються і малі епітеліальні клітини (базофільні, деякі з дрібними вакуолями). Співвідношення середніх і малих епітеліальних клітин становить 50/50, або середні клітини незначно переважають. Деякі середні епітеліальні клітини мають два ядра. Зустрічається також багато зруйнованих клітин.

#### **12.4. Термін вагітності 12-26 тижнів**

Кількість жирових кульок збільшується, переважають кульки середніх розмірів. Епітеліальні клітини мають в помірній кількості. Основна відмітна ознака секрету цього терміна - присутність малих (протокових) епітеліальних клітин і їх зміни. Цитоплазма даних клітин базофільна, до 20 тижня вагітності в деяких клітинах з'являються дрібні включення жиру, потім кількість клітин із вакуолями збільшується і вакуолі стають крупнішими. До 20 тижня з'являються також комплекси малих епітеліальних клітин. Кількість середніх епітеліальних клітин зменшується, цитоплазма їх нерівномірно піниста, зустрічаються окремі клітини з базофільною цитоплазмою і

декількома (2-3) ядрами. Лейкоцити з'являються з 16-19 тижня вагітності (1-10 у полі зору). З 20-26 тижня в лейкоцитах спостерігається вакуолізація цитоплазми. В окремих випадках з 16-19 тижня вагітності з'являються великі епітеліальні клітини (60-70 мкм у діаметрі).

При тиксикозі відмічається багато різноманітних епітеліальних клітин із базofilною цитоплазмою. Переважають малі епітеліальні клітини та мається невелика кількість середніх епітеліальних клітин, зустрічаються міоепітеліальні клітини.

Згідно з К.І.Хижняковою [80], термін вагітності 12-26 тижнів за складом секрету молочної залози можна розбити ще на такі періоди:

а) 12-15 тижнів - кількість малих і середніх епітеліальних клітин майже рівна (1:1). Малі епітеліальні клітини мають базofilну цитоплазму, середні – дрібно пінисту цитоплазму.

б) 16-19 тижнів – загальна кількість клітин збільшується. Переважають малі епітеліальні клітини із базofilною цитоплазмою, зрідка з дрібними вакуолями (їх в 2 рази більше, ніж середніх). Зустрічаються скупчення малих епітеліальних клітин, які іноді розташовуються шарами. Середні епітеліальні клітини мають нерівномірно

пінисту цитоплазму, у деяких з них - декілька ядер (2-3). Рідко попадаються перстневидні і міоепітеліальні клітини.

в) 20-23 тижні. Переважають малі епітеліальні клітини (їх в 3 рази більше, ніж середніх), 50% їх мають базofilьну цитоплазму, 50% - вакуолізовану з дрібними вакуолями. Зустрічаються комплекси малих епітеліальних клітин. Середні епітеліальні клітини мають цитоплазму неоднорідну, іноді базofilьну, з окремими включеннями жиру. Зустрічаються також великі епітеліальні клітини.

г) 24-26 тижнів. Основна маса клітин - малі епітеліальні, які розташовуються скупченнями, цитоплазма майже всіх малих епітеліальних клітин має вакуолі (піниста). Середні епітеліальні клітини зустрічаються в малій кількості, цитоплазма їх нерівномірно піниста, базofilьна. Вииявляються також поодинокі, великі епітеліальні клітини. У деяких вагітних з'являються перстневидні клітини.

### **12.5. Термін вагітності 27-40 тижнів**

Загальна характеристика секрету молочної залози у вищевказані терміни така:

Клітин багато. Основну масу їх складають малі епітеліальні клітини у вигляді великих скупчень. Їх цитоплазма нерівномірно піниста, базофільна. Середніх епітеліальних клітин мало, цитоплазма їх базофільна з вакуолями різноманітного розміру. Зустрічаються поодинокі і великі багатоядерні клітини, нейтрофільні лейкоцити з нерівномірно пінистою і базофільною цитоплазмою. В мазках секрету молочної залози виявляються також персневидні клітини і клітини, які руйнуються. Для цього терміну вагітності характерна базофілія всіх клітин.

**При вагітності 27-31 тижень** можна відмітити такі особливості:

Жирові кульки у вигляді невеликих скупчень. Переважають малі епітеліальні клітини, цитоплазма їх і середніх епітеліальних клітин базофільна, піниста, в цитоплазмі включення жиру різноманітних розмірів, ядра клітин гіперхромні. В секреті деяких жінок виявлені синтиціальні утворення, які складаються з малих епітеліальних клітин і повторюють форму молочних ходів. Середніх епітеліальних клітин мало (1-3 у полі зору), вони, як правило, світлі, пінисті, іноді



базофільні. В секреті молочних залоз 1/3 жінок зустрічаються великі багатоядерні епітеліальні клітини діаметром 70-80 мкм із значною кількістю ядер в них. Ці клітини частіше зустрічаються одночасно із синтиціальними утвореннями з малих епітеліальних клітин. Крім вищезгаданих клітин виявляються також лейкоцити з вакуолізованою цитоплазмою, перстневидні клітини та клітини, що рунюються.

**При терміні вагітності 32-35 тижнів** кількість жирових кульок помірна та велика. Розташовуються вони роздільно і невеличкими скупченнями. З епітеліальних клітин переважають малі, які розташовані по усьому мазку й особливо по його краях, часто великими скупченнями. Дані клітини мають пінисту або базофільну цитоплазму. Синтиціальні утворення з малих епітеліальних клітин зустрічаються в 25% випадків. Середніх епітеліальних клітин мало (1-4 у полі зору), цитоплазма їх базофільна, нерівномірно піниста, часто клітини мають два ядра. Великі багатоядерні епітеліальні клітини зустрічаються у 20% випадків (рідше чим при вагітності 28-30 тижнів), цитоплазма їх базофільна нерівномірно піниста. В цей термін

вагітності всі клітини секрету відрізняються базофілією. Нейтрофіли з дрібними вакуолями виявлені майже у всіх жінок. Розташовуються лейкоцити роздільно, іноді скупченнями. Рідко зустрічаються міоепітеліальні клітини, а також кристали жирних кислот у жирових кульках. У деяких жінок виявлена помірна кількість вільних ядер та перстневидних клітин (у 50% випадків).

В секреті молочних залоз при терміні вагітності **36-40** тижнів можна відмітити, що жирові кульки середніх і малих розмірів зустрічаються в помірній або великій кількості. Розташовуються вони роздільно і невеликими скупченнями. У деяких кульках знаходять кристали жирних кислот. Із клітин основну масу складають малі епітеліальні клітини, що розташовуються роздільно, частіше - комплексами, у яких вони набувають різноманітну форму (округлу, овальну, неправильну). Середніх епітеліальних клітин мало, цитоплазма їх базофільна і нерівномірно піниста, у деяких клітинах по 2-3 ядра. Великі багатоядерні епітеліальні клітини знайдені в 1/4 досліджуваних, цитоплазма цих

клітин різко базофільна, з включеннями жиру різного розміру. Нейтрофіли зустрічаються в різноманітній кількості, цитоплазма їх піниста базофільна. У 50% жінок зустрічаються перстневидні клітини. Клітини, що руйнуються, виявляються у вигляді залишків ядер і цитоплазми. Клітинний склад у ці терміни вагітності подібний до складу секрету молочної залози в терміні 32-35 тижнів вагітності, але кількість клітин збільшується, зокрема збільшується кількість великих багатоядерних клітин (30%). Іноді виявляються поодинокі міоепітеліальні клітини, гістіоцити, лімфоцити.

## **12.6. Динаміка морфологічних змін секрету молочних залоз під час вагітності**

При збільшенні терміну вагітності відбуваються такі зміни:

1) кількість жирових кульок збільшується, особливо кульок середніх розмірів, з'являються їх скупчення.

2) кількість середніх епітеліальних клітин зменшуються - від основної структурної одиниці до поодиноких. Цитоплазма цих клітин змінюється - від дрібно-пінистої до нерівномірнопінистої і

різко базофільної. З'являються 2-3 -ядерні клітини.

3) кількість малих епітеліальних клітин збільшуються - від одиничних до переважної структурної форми, часто у вигляді скупчень. Цитоплазма видозмінюється - від гомогенної, дрібнопінистої до нерівномірно пінистої.

4) великі епітеліальні клітини з'являються в термін вагітності в 27-28 тижнів в 1/3 вагітних, перед пологами (39-40 тижнів) - у 50% жінок.

5) нейтрофільні лейкоцити з'являються в 16-19 тижнів вагітності. З терміну вагітності в 20-27 тижнів у цитоплазмі нейтрофілів присутні вакуолі. Перед пологами і під час перейм лейкоцитів дуже багато.

6) перстневидні клітини з'являються в 26-27 тижнів вагітності і кількість їх на протязі вагітності збільшується.

7) кількість клітин, що руйнуються збільшується після терміну вагітності в 27 тижнів.

Вищезазначені зміни в секреті молочної залози пояснюються змінами гормонального балансу організму. Спочатку діють гормони жовтого тіла яєчників, після 12

тижнів вагітності - гормони плаценти. Перед пологами планцента старіє і її вплив слабшає.

### **12.7. Післяпологовий стан молочної залози**

З 2-го дня після пологів виділення молочної залози називаються молозивом, на 2-3 день - молозивне молоко, з 4-5 дня - перехідне молоко, з 7-14 дня - зріле молоко.

Молозиво - рідина жовтуватого кольору, більш густа, ніж зріле молоко, клейка. Реакція нейтральна. Питома вага 1050-1060. При мікроскопії визначається велика кількість жирових кульок, розташованих роздільно, групами, скупченнями. Трохи молозивних тілець, лейкоцитів, "голих" ядер, жирових кульок із "шапками". Після кесарева розтину молозиво відрізняється значно більшою кількістю лейкоцитів.

На 3-7 день після пологів кількість жирових кульок збільшується, а кількість клітин зменшується - зустрічаються лише невелика кількість малих та середніх епітеліальних клітин, лейкоцити та поруйновані клітини.

На 7-8 день кількість клітин невелика, зменшується кількість жирових кульок із "шапками".

На 9-12 день у складі секрету переважають жирові кульки середніх розмірів і окремі дрібні залишки ядер

к л і т и н – це і є т. з в. « з р і л е м о л о к о ». В подальшому на протязі 8-10 місяців годування дитини груддю в секреті молочної залози присутні лише жирові кульки. Наприкінці годування дитини (10-12 місяців), коли кількість годувань зменшується, відбувається інволюція молочної залози і в її секреті з'являються середні епітеліальні клітини з дрібнопінистою цитоплазмою.

### **12.8. Морфологічний склад секрету молочної залози жінки, що не годувала дитину груддю**

Перші 3-и доби після пологів у жінки, яка не годувала дитину груддю, в секреті молочної залози лейкоцитів відзначається більше, ніж у тієї жінки, яка годує дитину. Крім того характерним є помірна кількість малих епітеліальних клітин із пінистою і різко базофільною цитоплазмою, трохи середніх епітеліальних клітин із пінистою цитоплазмою, ядра яких часто з вакуолями, залишки ядер і цитоплазми, жирові кульки в помірній кількості.

На 4-6 добу після пологів склад секрету молочної залози у таких жінок більш скудний - поступово зникають лейкоцити, зменшується число малих епітеліальних клітин, переважають середні епітеліальні клітини з дрібнопінистою цитоплазмою.

Через 2-4 місяця після пологів в секреті молочної залози зустрічаються лише поодинокі середні епітеліальні клітини з нечіткою структурою, і секреція у таких жінок може продовжуватися 3-8 місяців після пологів.

### **12.9. Секрет молочної залози протягом менструального циклу**

Для першого тижня після менструації характерна - велика кількість жирових кульок, в основному, скупчень, багато середніх епітеліальних клітин із нечіткими контурами, ядра яких мають неправильну форму із вакуолями, без чітких контурів. Цитоплазма клітин піниста неоднорідна. У деяких епітеліальних клітин цитоплазма базофільна, нерідко з ледь помітними ядрами.

Під час овуляції - кількість епітеліальних клітин дещо збільшується, вони стають більш базофільними.

При менструації - клітини стають світлішими та збільшується кількість клітин, які руйнуються.

### **12.10. Секрет молочної залози новонароджених**

На 3-4 день після народження в новонароджених, незалежно від статі,

спостерігається набрякання молочних залоз, із соска видавлюється секрет, схожий на молозиво жінки. Кількість секрету збільшується до 8-10 дня, а потім відбувається інволюція залози. Ця секреція звичайно припиняється до 4 місяця життя. Даний фізіологічний стан розвивається під впливом гормонів матері. При мікроскопії секреті з молочної залози у новонароджених відмічаються жирові кульки середніх розмірів; молочні кульки з "шапками" (жирова крапля з ядром у вигляді напівлуння по периферії); малі епітеліальні клітини (1-7 у полі зору); лейкоцити; голі ядра; фрагменти клітин; молозивні тільця.

## **РОЗДІЛ 13**

### **ДИФЕРЕНЦІЮВАННЯ КРОВІ ПЛОДІВ ТА ДІТЕЙ РАННЬОГО ГРУДНОГО ВІКУ ВІД КРОВІ ДОРΟΣЛОЇ ЛЮДИНИ**

Принциповою основою  
цитологічного методу  
диференціювання крові плоду і дітей



грудного віку від крові дорослої людини є той факт, що фетальний гемоглобін /Hb F/, властивий крові плоду і новонародженого, більш стійкий до впливу соляної кислоти (пепсину) в порівнянні з гемоглобіном дорослого /Hb A/.

Беліхіною Н.В. [7] була запропонована модифікація даного методу, яка базується на дії на кров цитратно-фосфатного буфера з рН=3,3-3,4.

В зв'язку з тим, що фетальний гемоглобін у порівнянні з Hb дорослої людини менше розчиняється в зазначеному буфері, еритроцити, які містять фетальний Hb, набувають інтенсивного фарбування, а Hb з еритроцитів дорослої людини елюїрує у розчин.

Існує дві модифікації цитологічного методу дослідження - якісна і кількісна.

При проведенні якісної модифікації цитологічного методу треба звернути увагу на наступне:

-попередньо в слідах на речових доказах встановлюється наявність крові та її видова належність;

-для дослідження на фетальний гемоглобін відбирають найбільш насичені ділянки плями крові людини і час екстрагування визначають за

розчинністю плями, а тому цей час може бути скорочений до декількох годин або хвилин;

-витяжка після екстрагування повинна мати колір від світло-коричневого до червоно-коричневого. Слабо насичені витяжки (жовтого кольору) для дослідження не придатні. Це пояснюється тим, що з таких витяжок можна отримати лише дуже тонкий мазок, візуальна оцінка якого утруднена;

-правильно приготовлений мазок являє собою коричневате поле з більш вираженою за кольором кайомкою підсохлої речовини крові;

-обов'язково готують аналогічні препарати з витяжок із завідомо відомих плям крові дорослих людей і новонароджених дітей (плодів). При можливості в реакцію вводять також зразки крові тих дітей або дорослих, присутність крові котрих можлива на даних речових доказах.

Якщо після обробки цитратно-фосфатним буфером мазок залишається на предметному склі, то це свідчить про присутність у даній витяжці крові фетального гемоглобіну (позитивний результат). Якщо мазок цілком елюює у буферний розчин, то в цьому зразку фетальний гемоглобін відсутній (негативний результат).

Отримані результати оцінюються таким чином:

- При виявленні в плямі Нв F робиться висновок про наявність в даних слідах крові плоду або дитини раннього грудного віку (до 5 тижнів). Треба пам'ятати, що до моменту народження у здорових доношених дитин кількість фетального гемоглобіну складає 65-95%, наприкінці 1 місяця життя- в середньому 50%, а потім починає різко зменшуватись.

- При не виявленні Нв F у плямі можливі такі варіанти:

а) це може бути кров дорослої людини або дитини старше 5 тижнів;

б) це може бути змішана кров (дорослого та новонародженого), у якій домішки крові новонародженого складають менше трьох чвертей.

Якщо за допомогою інших методів дослідження (встановлення групової та статеві належності крові) змішаний характер слідів виключений, то можна зробити категоричний висновок про те, що кров належить дорослій людині.

Враховуючи простоту виконання якісної модифікації цитологічного методу, саме вона знайшла широке використання в судово-медичній практиці.

Кількісна модифікація цитологічного методу заснована на тому, що Нв А, який елюює із плями в цитратно-фосфатний буфер, по-різному забарвлює цей розчин. Інтенсивність цього фарбування відповідає

кількості НвА в крові і встановлюється на ФЕКу (фотоелектроколориметрі).

Застосування кількісної модифікації цитологічного методу необхідно лише в тих випадках, якщо з плям крові отримані каламутні витяжки або отримані нечіткі результати в якісній модифікації.

## РОЗДІЛ 14

### ВСТАНОВЛЕННЯ НАЯВНОСТІ ІНШИХ БІОЛОГІЧНИХ ОБ'ЄКТІВ У СЛІДАХ НА РЕЧОВИХ ДОКАЗАХ ЗА ДОПОМОГОЮ МІКРОСКОПІЇ

#### 14.1. Встановлення наявності копрокультури

П р и с у т н і с т ь к а л о в и х м а с  
в с т а н о в л ю ю т ь п о н а я в н о с т і т р ь о х  
о с н о в н и х е л е м е н т і в п е р е в а р е н о ї ї ж і - б і л к і в  
( з а л и ш к і в м ' я з о в и х в о л о к о н ), ж и р і в  
( н е й т р а л ь н о г о ж и р у ) т а в у г л е в о д і в  
( к р о х м а л ю ).

З цією метою досліджують:

- Н а т и в н і п р е п а р а т и . Вирізки слідів, підозрілих на кал, заливають дистильованою водою, залишають на кілька годин, потім предмет - носій вилучають, а вміст пробірок центрифугують, надосадову рідину видаляють, а осад у вигляді краплі наносять на предметне скло, покривають покривним скельцем та досліджують під мікроскопом;

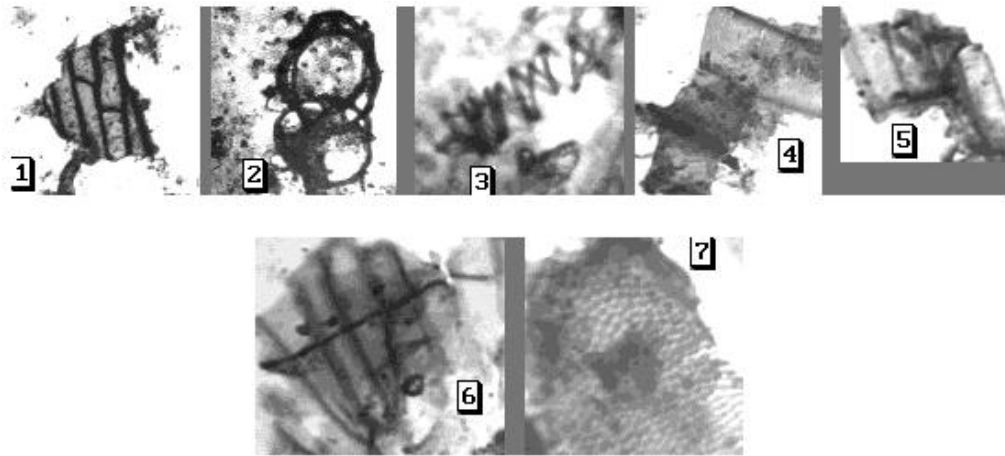
- Ф а р б у ю т ь п р е п а р а т р о з ч и н о м Л ю г о л я - д л я виявлення зерен крохмалю;

- Ф а р б у в а ю т ь п р е п а р а т р о з ч и н о м с у д а н а ІІІ - д л я виявлення нейтрального жиру.

П р и м і к р о с к о п і ї н а т и в н и х п р е п а р а т і в с л і д і в к а л о в и х м а с м о ж н а в и я в и т и :

**а) М'язові волокна,** які можуть бути непереварені та переварені. Непереварені або частково переварені м'язові волокна мають циліндричну або овальну форму, подовжені, більш-менш інтенсивно пофарбовані в жовтувато-коричневий колір із збереженою поперечною або подовженою посмугованістю. Переварені м'язові волокна являють собою невеликі овальні утворення, гомогенні, янтарно-жовтого кольору, розташовані ізольовано.

**б) Залишки рослинної їжі:** рослинна клітковина різноманітних злаків і овочів: великі круглясті клітини картоплі з губчатою структурою; судини і волоски рослин - у вигляді спіралей і булавовидних утворень; залишки бобових рослин - скупчення вузьких довгих, паралельно розташованих клітин; кам'янисті клітини груші і деяких інших плодів і овочів - невеличкі круглясті або полігональні клітини з радіальною покресленістю, пофарбовані частіше усього в коричневий колір, надзвичайно тверді (рис. 14.1).



**Рис. 14.1. Елементи копрокультури**  
 (світлова мікроскопія, фарбування азур-еозиною сумішшю, об.20х)  
 1,4–7 - різні види рослинної клітковини  
 2,3 - спіралі рослин

При фарбуванні препаратів розчином Люголя можуть бути виявлені ізольовано розташовані зерна крохмалю, або ці зерна знаходяться в рослинних клітинах картоплі, бобів і інших овочів. Крохмальні зерна при цьому фарбуванні мають синій колір, якщо не змінені, або фіолетовий чи червоний, якщо крохмаль частково переварений

Жир зустрічається у вигляді нейтрального жиру, жирних кислот і миль. Нейтральний жир у нефарбованих препаратах має вигляд безбарвних круглих крапель і глибок різного розміру. При фарбуванні суданом Ш забарвлюється у червоний колір. Кристали жирних кислот мають вигляд довгих загострених голок, які розташовані ізольовано, окремими

скупченнями, перехрещуються між собою. Мила подібні до кристалів жирних кислот, але мають значно менші розміри.

До морфологічних елементів кишкової стінки відносяться клітини циліндричного (кубічного) епітелію та клітини багат шарового плоского епітелію. Незмінні клітини циліндричного епітелію мають середні та малі розміри, циліндричну або овальну форму, ядро овальне або кругле, яке розташоване ближче до базального краю. Зустрічаються також клітини зміненої форми різноманітного розміру із деструктурно зміненими в різному ступені ядрами.

#### **14.2. Встановлення наявності меконію**

Меконій утворюється у кишечнику плода з п'ятого місяця внутрішньоутробного життя та зберігається у дитини в перші дні після народження. На різних предметах він являє собою плями зеленуватого кольору або темні, майже чорні кірочки. Колір меконію на речових доказах залежить від давнини його утворення. Наявність меконію встановлюється за допомогою мікроскопічного дослідження цих плям.

Дане дослідження проводять таким чином: кірочки або волокна зі специфічними слідами роздрібнюють на предметному склі та розмочують в дистильованій воді або в фізіологічному розчині протягом кількох хвилин або годин в залежності від давнини сліду. Старі плями розмочують у 2% розчині аміаку, 33% розчині їдкого калію або гліцерину. Потім подрібнений об'єкт наносять на предметне скло в краплю дистильованої води, покривають покривним скельцем та досліджують під світловим мікроскопом при об'єктивах 10х, 20х.

До складу меконію входять такі морфологічні елементи:



а) меконієві тільця – без'ядерні утворення округлої або овальної форми, з рівними краями, які сильно заломлюють світ, розмірами від 2-3 до 40 мкм, мають колір жовто-зелений, зеленуватий, коричневий;

б) складові частини навколоплідної рідини, яка заковтується плодом – пушкові волосини, клітини епідермісу, жирові брилки;

в) клітини епітелію кишечника, кристали холестерину, жирові краплі, жовчні пігменти.

Основним при встановленні наявності меконію є наявність меконієвих тілець. Склад меконію в певній мірі може свідчити про вік плода або про харчування дитини. Наприклад, наявність в слідах меконію пушкових волосин та епідермісу вказує на те, що вік плода – не менш 8 місяців внутрішньоутробного життя. Наявність жовчних пігментів та кристалів холестерину при відсутності пушкових волосин та епідермісу вказує на те, що вік плода відповідає 5-8 місяців внутрішньоутробного життя. Якщо в плямах є значна кількість жирових крапель, то з великим ступенем вірогідності можна казати, що дитину вже кормили молоком.

### **14.3. Встановлення наявності післяпологових виділень**

**(лохій)**

Дані виділення складаються з крові, слизу та перероджених органічних елементів, що розпадаються. В перші 2-3 дня виділення мають кров'яний характер, із 3-4 дня по 7 – колір слідів змінюється – від темночервоного з темно-коричневим відтінком до жовтуватого-білого за рахунок домішків лейкоцитів, а з 10 дня дані виділення мають серозно-слизуватий характер. Мазок піхвового вмісту при цьому

брудний, містить багато еритроцитів і лейкоцитів, у клітинному складі переважають змінені парабазальні клітини (постпартні). Ці клітини округлої або овальної форми з ексцентрично розташованими ядрами. Цитоплазма по краю клітин блюдцеподібно стовщена, іноді може мати пінистий характер. Еритроцити і лейкоцити зникають у перші тижні після родів, а постпартні клітини перетворюються в звичайні парабазальні, які зустрічаються у великій кількості в період лактації.

#### **14.4. Встановлення наявності блювотних мас**

При вирішенні питання про наявність блювотних мас в слідах на речових доказах вирізки з підозрілих слідів заливають дистильованою водою в невеликому надлишку та залишають в холодильнику на добу. Потім центрифугують, в надосадовій рідині перевіряють рН (при наявності блювотних мас реакція найчастіше кисла) та наявність слини, а з осаду готують нативний препарат, який заключають під покривне скельце та досліджують на мікроскопі.

При мікроскопії осаду присутні такі елементи:

- а) м'язові волокна з характерною поперечною посмугованністю;
- б) крохмальні зерна у вигляді кульок різної форми та розмірів, які під дією розчину Люголя набувають блакитного кольору;

в) рослинні клітини; г) епітеліальні клітини плоского епітелію порожнини рота, циліндричний епітелій з слизової оболонки шлунка та елементи залозистого епітелію.

## **Р О З Д І Л 15**

### **ВИВЧЕННЯ КЛІТИННОГО СКЛАДУ ТРАНСПЛАНТАТУ**

У практичній роботі відділень судово-медичної цитології в останні роки з'явився новий вид дослідження, який має велике значення при розслідуванні злочинів, пов'язаних з незаконною трансплантацією органів, тканин та клітин людини. Це стосується питання встановлення складу клітинної суспензії, яка призначена для введення в організм людини.

При цьому слідчого цікавлять такі питання:

- чи є в представленому матеріалі кров та клітинні елементи;
- яка їх видова належність;
- плоду, новонародженому чи дорослій людині належать ці біологічні об'єкти;
- до якої тканини або органу вони відносяться;
- чи є знайдені клітини життєздатними.

Для відповіді на вищезазначені питання, матеріал повинен бути доставлений в рідкому азоті, тобто в стані глибокої заморозки. Якщо цього не зроблено, відповісти на питання наявності життєздатних клітин неможливо.

Дослідження експертного матеріалу рекомендовано проводити за такою схемою:

а) Спочатку вирішують питання про наявність життєздатних клітин. Матеріал в епендорфах або поліетиленових пакетах вилучають з дюару і розморожують на водяній бані при температурі 35-40° С на протязі 1 хвилини. Далі матеріал наносять у вигляді краплі на предметне скло в 1% розчин еозину та проводять підрахунок життєздатних клітин на 100 проглянутих [17]. Можна також використовувати тест з трипановим синім (див. 6.5.8).

Треба пам'ятати, що весь процес розмороження, фарбування та мікроскопії матеріала, що досліджується, повинен не перевищувати 5 хвилин. Наступну ємність не вилучають з судини дюару до тих пір, поки не закінчили з попередньою.

б) У представлений на дослідження речовині визначають наявність крові методом хроматографії [85] та видову належність білка за допомогою реакції преципітації в агарі або електропреципітації [82].

в) При наявності крові проводять визначення походження цієї крові від плода чи дорослої людини за допомогою цитологічного методу диференціювання крові плода та дітей раннього грудного віку від крові дорослої людини [7].

г) Далі готують цитологічні препарати, фарбують їх азур-еозиною сумішшю та визначають морфологічний склад представленої клітинної суспензії. В залежності від виду тканин, готують препарати у вигляді клітинної суспензії або т зв. «давленні препарати».

При наявності великих фрагментів тканин частину матеріалу передають гістологам для приготування гістологічних зрізів та визначення тканинної та органної характеристики.

Питання, яке часто ставлять на вирішення експерта слідчі органи про те, чи являється ця речовина трансплантатом, до якого виду трансплантата вона відноситься, не входять до компетенції судово-медичних експертів-цитологів. Ці питання можуть бути вирішені лише спеціалістами-трансплантологами.

---

**\*Автори висловлюють щирю подяку співробітникам відділення судово-медичної цитології Головного бюро судово-медичної експертизи МОЗ України – судово-медичному експерту Рибалко Г.І. та лаборанту Дорошенко Н.В. за значну допомогу, надану при підготовці навчально-методичного посібника.**

## ЛІТЕРАТУРА

1. Алмазов И.В., Сутулов А.С. Атлас по гистологии и эмбриологии /Москва: Медицина. – 1978. – 544 с.
2. Антонова С.Н., Митяева Н.А. Морфологическое изучение изолированных клеток (К определению органно-тканевой принадлежности наложенных на орудиях травмы // Судебно-медицинская экспертиза. – 1972. – №1. – с. 15-19.
3. Антонова С.Н., Митяева Н.А., Греков В.В., Кремер С.А. и др. К вопросу определения органно-тканевой принадлежности клеток на предмете-носителе // Судебно-медицинская экспертиза. – 1972. – №2. – с. 13-18.

4. **Антонова С.Н., Митяева Н.А., Науменко В.Г.** К оценке результатов цитологического исследования кленточных элементов на орудиях травмы // Судебно-медицинская экспертиза. – 1972. – №3. – с. 4-8.
5. **Арсеньева М.Г.** Кольпоцитологические исследования в диагностике и терапии эндокринных гинекологических заболеваний / Ленинград. – Медицина.- 1973. – 189с.
6. **Барсегянц Л.О., Левченков Б.Д.** /Судебно-медицинская экспертиза выделений человека.- Москва.- Медицина.- 1978. – 143с.
7. **Белихина Н.В.** Дифференцирование крови плодов и детей раннего грудного возраста от крови взрослых людей в следах на вещественных доказательствах модификациями цитологического метода: Автореферат дис... канд.мед. наук.- 14.00.24. Москва.- 1984.- 32с.
8. **Бетхе М., Бронникова М., Кисин М.** и др. Группо-специфическая антигенная дифференциация микрообъектов судебно-биологической экспертизы./ Москва.- 1977. 138 с.
9. **Брескун Н.Б., Михеева З.Е., Бураго Ю.И.** О возможности устранения неспецифического влияния содержимого прямой кишки на сывороточные реагенты // Судебно-медицинская экспертиза. - 1987.- №1.- С.35-36.
10. **Бураго Ю.И. , Черно Г.Н.** Изоантигенная дифференциация по системе АВО смешанных пятен крови человека и рогатого скота // Судебно-медицинская экспертиза.- 1986.- №3. – С.36-37.
11. **Визначення регіонального походження клітин** при судово-медичній експертизі підозрюваних у статевих злочинах. Методичні рекомендації. - Київ.- 2006.- 23с. (Бурчинський В.Г., Старовойтова Р.О., Хохолева Т.В., Ліщенко О.П.).
12. **Выявление антигенов А.В и Н в следах крови** реакцией абсорбции-элюции с применением моноклональных антител. Информационный листок. – Москва.- 1989.- 7с. (Перепечина И.О.).
13. **Гістологія:** Підручник. /О.Д. Луцик, А.Й. Иванова, К.С. Кабак, Ю.Б. Чайковський. - АТЗТ «Книга плюс». - Київ.- 2003.- 592 с.
14. **Глизер С.Э.** Определение цитологического пола вырванных волос по половому хроматину ядер их корневой части // Труды Горьковского государственного медицинского института им. С.М. Кирова - Горький.- 1968.- вып. 27.- с. 189-193
15. **Гуртовая С.В., Первушина Е.А., Первушин Ю.В.** Определение наличия крови в следах на вещественных доказательствах при помощи диагностического теста "Гемофан" фирмы "Лахема" // Судебно-медицинская экспертиза.- 1996.- №3.- с.29-30.
16. **Диагностика половой принадлежности** крови в следах на вещественных доказательствах. Методическое письмо.- Москва.- 1969.- 14с. (Любинская С.И.).
17. **Диагностика давности смерти** по динамике посмертных изменений в костном мозге. Информационное письмо. – Москва.-1987.- 12с. (Громов А.П.).

18. **Друзь А.Ф., Хоменок Т.О.** Подногтевое содержимое как объект судебно-медицинской экспертизы вещественных доказательств // Судебно-медицинская экспертиза. 1988. - №3. – С. 32-33.
19. **Дунаева А.М., Шрайбер Т.Г., Виткина И.М., Бураго Ю.И.** Влияние влагищных выделений на сывороточные реагенты при некоторых заболеваниях женской половой сферы // Судебно-медицинская экспертиза.- 1990.- №2.- с.33-34.
20. **Елисеев В.Г., Афанасьев Ю.И., Котовский Е.Ф.** Атлас микроскопического и ультрамикроскопического строения тканей и органов человека / Москва. – Медгиз. – 1961. – 199с.
21. **Еранов Н.В.** Материалы к судебно-медицинскому исследованию некоторых вещественных следов механической травмы на предлагаемом оружии: Автореферат дис... канд.мед. наук, 14.00.24. /Горький.- 1971.- 17с.
22. **Ермолова Т.П., Липова В.А., Котов В.А.** // Методики окраски цитологических препаратов.- Санкт-Петербург. - Издательство СПбМАПО.- 1994.- 20с.
23. **Загрядская А.П., Федоровцева Л.С.** О сохранности ядерного полового хроматина в тканях трупа при замерзании // Труды Горьковского государственного медицинского института им. С.М.Кирова. – Горький. - 1968.- Вып.27.- с.181-184.
24. **Загрядская А.П., Федоровцев А.Л., Королева Е.И.** Судебно-медицинское исследование клеток и тканей / Москва.- Медицина. - 1984.- 104с.
25. **Загрядская А.П., Федоровцев А.Л., Королева Е.И.** О возможности комплексного исследования наложений непосредственно на поверхности некоторых предметов-носителей с целью обнаружения клеток животного происхождения //Вопросы судебно-медицинской экспертизы и криминалистики. – Горький. – 1981. - с. 33-34.
26. **Зайцева Е.И.** Значение цитологической картины влагищного отделяемого при диагностике давности криминального аборта // Судебно-медицинская экспертиза. – 1964. - №4. - с. 25-27.
27. **Зайцева Л.И.** Цитологическая характеристика менструального происхождения крови в высохших пятнах //Лабораторные исследования объектов судебно-медицинской экспертизы. - Горький.- 1985. - с. 68-73.
28. **Зайцева Л.И.** Диагностика менструального происхождения крови в пятнах цитологическим методом и путем электрофореза на ацетат-целлюлозных мембранах: Автореферат дис... канд.мед.наук: 14.00.24. / 2-ой Московский ордена Ленина Государственный институт имени Н.И.Пирогова.- Москва, 1987.- 25с.
29. **Изъятие и направление материала** для производства судебно-медицинских экспертиз. Информационное письмо. - Киев. – 1983.- 4с. (Старовойтова Р.А.).

30. **Інструкція** про проведення судово-медичної експертизи. - Наказ МОЗ України від 17.01.95 р. № 6. - Зареєстровано Міністерством юстиції України 26.06.95 р. за № 248/784.
31. **Использование цитологических** методов исследования при экспертизе вещественных доказательств. Методические рекомендации.- Киев. – 1989.- 12с. (Старовойтова Р.А., Рибалко Т.И., Шупик Ю.П.)
32. **Капустин А.В.** Судебно-медицинская диагностика пола по половым различиям в клетках / Москва.- Медицина.- 1969. – 158с.
33. **Капустин А.В.** Встречаемость барабанных палочек в ядрах нейтрофилов у взрослых женщин как постоянный признак // Судебно-медицинская экспертиза. - 1974.- №1.- С.25-27.
34. **Кисин М.В.** Судебно-медицинское исследование микроколичественных объектов экспертизы вещественных доказательств: Автореферат дис... докт. мед. наук / Москва.-, 1974.- 36с.
35. **К объективизации проведения** судебно-медицинской экспертизы половой зрелости. Методическое пособие.- Киев. – 1990.- 5с. (Соколова И.Ф.).
36. **Комплексная методика** исследования клеток в следах-наложениях на вещественных доказательствах. Методические рекомендации. – Москва.- 1988.- 11с. (Загрядская А.П., Ольховик В.П., Королева Е.И., Федоровцев А.Л.).
37. **Королева Е.И., Тишина А.А., Яцешина О.Н.** К вопросу об определении половой принадлежности крови в смешанных пятнах // Вопросы судебно-медицинской экспертизы и криминалистики. - Чебоксары-Горький. – 1980. - с. 65-66
38. **Королева Е.И.** Цитологическое исследование некоторых объектов судебно-медицинской экспертизы методом люминесцентной микроскопии: Автореферат дис....канд.мед. наук: 14.00.24. / 2-й Московский ордена Ленина Государственный институт имени Н.И.Пирогова.- Москва, 1983.- 27с.
39. **Лакиза Б.С.** Установление пола по крови и ее пятнам в судебно-медицинской практике: Автореферат дис....канд.мед. наук: 774 / Калининский Государственный медицинский институт.- Калинин, 1969.- 18с.
40. **Любинская С.Н., Антонова С.Н.** Исследование У-хроматина в следах крови // Судебно-медицинская экспертиза.- 1975.- №3.- с.17-19.
41. **Магнушевская Э.Л.** О распределении клеточных элементов поврежденных органов и тканей тела на колюще-режущих орудиях // Вопросы судебно-медицинской экспертизы и криминалистики. - Горький. – 1975. - с.199-200.
42. **Малоярославцева В.В., Гудь В.И., Зайцева Л.А.** и др. Об определении групповой принадлежности волос по клеткам сохранных луковиц //Судебно-медицинская экспертиза. – 2003.- №2. – с. 30-32.



43. **Науменко В.Г., Митяева Н.А., Антонова С.Н.** Гистологический и цитологический методы исследования в судебной медицине / Москва. – Медицина. - 1980. – 396с.
44. **Об использовании метода флюоресценции** для установления видовой принадлежности крови и изолированных клеток в следах на вещественных доказательствах. Методические рекомендации.- Москва. – 1983.- 15с. (Загрядская А.П., Ольховик В.П., Королева Е.И., Федоровцев А.Л., Алексеев Ю.Д.)
45. **Обнаружение антигенов системы АВО** в сперматозоидах методом иммунофлюоресценции. Методическое письмо №63. – Москва.- 1984.- 11с. (Стегнова Т.В.).
46. **Об использовании метода иммунофлюоресценции** для установления групповой принадлежности (по системе АВО) крови и изолированных клеток в следах на вещественных доказательствах. Методические рекомендации. - Москва.- 1986.- 14с. (Ольховик В.П., Загрядская А.П., Федоровцев А.Л., Королева Е.И. и др.).
47. **Об определении групп** изосерологической системы АВО в следах слюны и спермы реакцией абсорбции-елюции с изосыворотками альфа и бетта. Методические рекомендации.- Москва. – 1975.- 7с. (Масис Т.М., Ольховик В.П., Юдина Г.С.).
48. **О выявлении на орудиях** механической травмы клеточных элементов животного происхождения с установлением видовой, групповой и половой принадлежности клеток. Методические указания.-Москва.- 1982.- 30с. (Загрядская А.П., Ревнитская Л.А., Колыш М.Ш. , Федоровцев А.Л.).
49. **Одинцов Н.В** О содержании ядерного У-хроматина в клетках некоторых органов и влияние на его выявление фактора времени и условий содержания объектов //Вопросы судебно-медицинской экспертизы и криминалистики. – Горький. – 1977. - № 6. - с. 50-53.
- 50.**Одинцов Н.В., Федоровцев А.Л.** Сравнительная оценка различных способов окраски клеточных ядер при определении в них У-хроматина //Вопросы судебно-медицинской экспертизы и криминалистики. - Горький. – 1978. № 7. - с. 74-76.
- 51.**Одинцов Н.В.** Материалы к определению половой принадлежности некоторых объектов судебно-медицинской экспертизы по У-хроматину: Автореферат дис...канд.мед. наук: 14.00.24. / Алтайский Государственный медицинский институт.- Барнаул, 1979.- 18с.
- 52.**Одинцов, Шинкарев Н.В.** О воиянии выусокой температуры и процессов гниения на выявление У-хроматина в тканях человека // Труды Горьковского государственного медицинского института им. С.М.Кирова. – Горький. - 1978.- Вып.7.- с.77-81.
- 53.**Одинцов Н.В., Федоровцев А.Л.** Методика фиксации и окрашивания мазков крови и мазков-отпечатков органов с целью изучения ядерного У-

хроматина //Вопросы судебно-медицинской экспертизы и криминалистики. - Горький.- 1976. - № 6. - с. 48-50.

54.**Описание одежды**, повреждений и других следов на ней в судебно-медицинском отношении. Методические рекомендации. - Киев.- 1982.- 15с. (Дерий С.В., Станиславский Л.В., Прибылева С.П.).

55.**Определение групп** изосерологической системы АВО в пятнах крови малой величины методом абсорбции-элюции при помощи изосывороток альфа и бэтта. Методическое письмо.- Москва.- 1970.- 12с. (Туманов А.К., Масис Т.М., Ольховик В.П. и др.).

56.**Определение региональной** принадлежности клеток при судебно-медицинской экспертизе подозреваемых в половых преступлениях. Информационное письмо.- Киев. – 1983.- 3с. (Старовойтова Р.А.).

57.**Определение региональной** принадлежности клеток при судебно-медицинской экспертизе подозреваемых в половых преступлениях. Информационное письмо.- Киев. – 1983.- 3с. (Старовойтова Р.А.).

58.**О судебно-цитологической** диагностике половой принадлежности крови, слюны и волос по У-хроматину. Методические указания.- Москва.- 1977.- 12с. (Антонова С.Н., Любинская С.И.).

59.**Патологоанатомическая диагностика гриппа.** Методические рекомендации. - Ленинград.- 1974.- 18с.

60. **Перепечина И.О., Сахаров Р.С.** Исследование пятен крови и выделений реакцией абсорбции-элюции с помощью моноклональных антител анти-Н. // Судебно-медицинская экспертиза. – 1990.- №4.- С. 16-19.

61. **Пирс Э.** Гистохимия (теоретическая и прикладная) / Москва.- Иностранная литература. - 1962.- 962с.

62. **Портнова Г.Н.** Содержание ядерного полового хроматина в клетках наружного волосяного влагалища при некоторых патологических состояниях организма женщины //Вопросы судебно-медицинской экспертизы и криминалистики. – Горький.- 1975. - вып. 5.- С. 175-179.

63. **Правила проведения** судово-медицих экспертиз (досліджень) у відділеннях судово-медичної цитології бюро судово-медичної експертизи.- . Наказ МОЗ України від 17.01.95 р. № 6.- Зареєстровано Міністерством юстиції України 26.06.95 р. за № 248/784;

64. **Предтеченский В.Е., Боровская В.М., Марголина Л.Т.** Лабораторные методы исследования/ Москва. – Медгиз.- 1950. – 805с.

65.**Применение люминесцентной** микроскопии при судебно-медицинском исследовании крови, спермы, клеток влагалищного эпителия, волос. Методические рекомендации.- Горький.- 1982.- 17с. (Загрядская А.П., Володин С.А., Асадчих И.П., Ольховик В.П. и др.).

66.**Принципы гормональной** кольпоцитодиагностики.Методические рекомендации.- Киев.- 1984.- 20с. (Базарнова М.А. Травянко Н.Д., Заика И.Н. и др.)

67. **Ракітянська О.В.** Судово-медичне значення накладень клітин слизової оболонки порожнини рота на поверхнях жувальних гумок: Автореферат дис....канд.мед.наук. 14.01.25./ Київ.- 2004.- 23с.
- 68.**Сидоров В.Л., Заславская Г.И., Маяцкая М.В., Попов В.Л.** Цитологические и люминесцентные методы при судебно-медицинском исследовании вещественных доказательств / Санкт-Петербург - 2003.- 88с.
69. **Сметанина Н.И., Исакова И.В., Гальцева Е.Е.** и др. Об исследовании групповой специфичности потожировых выделений кожи рук //Судебно-медицинская экспертиза. - 1996.- №3.- с.35-36.
- 70.**Соколова И.Ф.** Судебно-медицинская экспертиза половой зрелости: Автореферат дис....канд.мед. наук: 14.00.24. / Ордена Трудового красного знамени Научно-исследовательский институт судебной медицины.- Москва, 1983.- 17с.
- 71.**Судебно-цитологическая** диагностика половой принадлежности слюны и волос по Х-хроматину. Методические указания.- Москва.- 1975.- 16с. (Антонова С.Н., Любинская С.И.)
72. **Судово-цитологічне** дослідження мікронакладень на знаряддях травми та в піднігтьовому вмісті. Інформаційний лист.- Київ.- 2004.- 13с. (Старовойтова Р.О., Дручинина І.М.).
73. **Судово-медичне дослідження** одягу. (методичні рекомендації).- Харків. – 2004.- 20с. (Гуров О.М., Куценко С.В.).
74. **Туманов А.К.** Основы судебно-медицинской экспертизы вещественных доказательств / Москва. – Медицина. – 1975. – 407с.
75. **Установление видовой** принадлежности крови и некоторых других биологических объектов методом встречного иммуноэлектрофореза (электропреципитации). Методические рекомендации. - Москва. – 1976.- 15с. (Туманов А.К., Бровина С.Г.).
- 76.**Федоровцева Л.С., Загрядская Л.П.** О содержании ядерного полового хроматина в вагинальных клетках в зависимости от некоторых заболеваний //Вопросы судебно-медицинской экспертизы и криминалистики. - Горький. – 1975. - №5. - с.172-175.
- 77.**Федоровцев А.Л., Одинцов Н.В., Королева Е.И., Тишинова Л.А.** Некоторые методические аспекты выявления У-хроматина в ядрах клеток //Совершенствование организации и методик лабораторных исследований в судебной медицине. – Ярославль. -, 1982. - с. 21-25.
- 78.**Федоровцев А.Л.** Диагностическое и идентификационное значение следов-наложений на орудиях травмы и некоторых других вещественных доказательствах: Автореферат дис.... докт. мед. наук. 14.00.24. / Москва. - 2003. – 32с.
- 79.**Федоровцев А.Л., Эделев Н.С., Ревнитская Л.А., Королева Е.И.** Современные возможности исследования следов-наложений на

вещественных доказательствах.// Судебно-медицинская экспертиза.- 2005. - №1. - С 39-44.

80. **Хижнякова К.И.** Цитология секрета молочной железы в норме и при некоторых заболеваниях / Москва. – Медицина. – 1969. – 263с.

81. **Хижнякова К.И.** Значение микроскопического исследования секрета молочной железы при определении бывших родов // Материалы I Всероссийского съезда судебных медиков.- Москва.- 1981. - с. 144-146

82. **Чарный В.Н.** Установление видовой специфичности белков крови. / Москва. -, Медицина. – 1976. – 121с.

83. **Шабалова И.П.** Цитологический атлас /М.: ООО «Губернская медицина. – 2001. – 115 с.

84. **Шалаев Н.Г.** Судебно-медицинская экспертиза подозреваемых в половых преступлениях: Автореферат дис... докт. мед. наук. – Горький.- 1966.- 31с.

85. **Экспрессный метод** хроматографического исследования некоторых объектов судебно-биологической экспертизы. Методическое письмо №45. – Москва. – 1981.- 19с. ( Кисин М.В., Паршиков Ю.И., Егоров Н.В.).

86. **Barr M.L., Bertram E.G.**// Nature.- 1949.- 163.-4148.-С.676-679.

87. **Barr M.L., Bertram E.G., Lindsay H.A.** // Anat.Record.- 1950.- 107.-№3.- P.-3-285.

88. **Davidson W.M., Smith D.R.** // Brit.Med.J. – 1954.-2.- 4878.- С.6-9.

89. **Pearson P., Bobrov M., Vosa C** / Techique for identifying Y-chromosomes in human interfase nuclei // Nature.-1970.-v.226.- p.78-80.