


# ОГНЕСТРЕЛЬНЫЕ РАНЕНИЯ МЯГКИХ ТКАНЕЙ СВОДА ЧЕРЕПА. ПРИНЦИПЫ ОКАЗАНИЯ МЕДИЦИНСКОЙ ПОМОЩИ, СОРТИРОВКИ И ЭВАКУАЦИИ

Доктор медицинских наук, доцент Данчин А.А - Главный нейрохирург Министерства Обороны-начальник клиники нейрохирургии и неврологии Национального военного клинического медицинского центра

Доктор медицинских наук, профессор, член корреспондент НАМН Украины Полищук Н.Е. - Заведующий кафедрой нейрохирургии Национальной медицинской академии последипломного образования им. П.Л. Шупика, Киев, Украина.

Доктор медицинских наук, профессор, академик НАМН Украины Педаченко Е.Г - директора ГУ «Институт нейрохирургии им. акад. А.П. Ромоданова НАМН Украины»

Данчин Г.А. - старший ординатор нейрохирургического отделения клиники нейрохирургии и неврологии Национального военного клинического медицинского центра



**ПО ХАРАКТЕРУ И ГЛУБИНЕ ПОВРЕЖДЕНИЯ ТКАНЕЙ  
ОГНЕСТРЕЛЬНЫЕ РАНЕНИЯ ЧЕРЕПА И ГОЛОВНОГО ДЕЛЯТСЯ НА:**

**1. РАНЕНИЯ МЯГКИХ ТКАНЕЙ СВОДА ЧЕРЕПА**

**2. НЕПРОНИКАЮЩИЕ ЧЕРЕПНО-МОЗГОВЫЕ РАНЕНИЯ**

**3. ПРОНИКАЮЩИЕ ЧЕРЕПНО-МОЗГОВЫЕ РАНЕНИЯ**

**Удельный вес огнестрельных ранений мягких тканей свода черепа в некоторых войнах.**

	<b>Вторая мировая война в %</b>	<b>Война в Афганистане (1979-1989) в %</b>	<b>Вооруженный конфликт на Северном Кавказе (1994-1996) в %</b>	<b>Контр-террорестическая операция на Северном Кавказе (1999-2002) в %</b>	<b>АТО на востоке Украины в %</b>
<b>Огнестрельные ранения мягких тканей свода черепа</b>	<b>54,6</b>	<b>49,4</b>	<b>51,3</b>	<b>50,9</b>	<b>55,1</b>
<b>Проникающие и не проникающие ранения</b>	<b>45,4</b>	<b>50,6</b>	<b>48,7</b>	<b>49,1</b>	<b>44,9</b>

**В ЛЮБЫХ ВОЙНАХ И ВООРУЖЕННЫХ КОНФЛИКТАХ  
ДЛЯ ПОБЕДЫ**

**ПЕРВОСТЕПЕННОЕ ЗНАЧЕНИЕ ИМЕЕТ КОЛИЧЕСТВО ОБУЧЕННЫХ И  
ВЫСОКОПРОФЕССИОНАЛЬНЫХ ВОИНОВ, ПОТЕРЯ КОТОРЫХ НА ПОЛЯХ СРАЖЕНИЯ  
ЗНАЧИТЕЛЬНО СНИЖАЕТ БОЕВУЮ МОЩЬ АРМИИ, А ВОСПОЛНЕНИЕ РЕЗЕРВАМИ  
ЗАНИМАЕТ МНОГО ВРЕМЕНИ, ТЕМ БОЛЕЕ, ЧТО РЕЗЕРВЫ В ЛЮБОЙ АРМИИ ВСЕГДА  
ОГРАНИЧЕНЫ, ОСОБЕННО В УСЛОВИЯХ КРУПНОМАСШТАБНЫХ ВОЙНАХ,  
ДЛИТЕЛЬНЫХ ВОЕННЫХ КОНФЛИКТАХ И ЛОКАЛЬНЫХ ВОЙНАХ,  
КОГДА СТРАНА НУЖДАЕТСЯ В МАКСИМАЛЬНЫХ УСИЛИЯХ КАЖДОГО ЧЕЛОВЕКА.  
ВОТ ПОЧЕМУ ВОЗВРАЩЕНИЕ В СТРОЙ ЛЕГКО РАНЕННЫХ,  
В ТОМ ЧИСЛЕ И РАНЕННЫХ В МЯГКИЕ ТКАНИ СВОДА ЧЕРЕПА, ЯВЛЯЕТСЯ ВАЖНОЙ  
ЗАДАЧЕЙ МЕДИЦИНСКОЙ СЛУЖБЫ.**



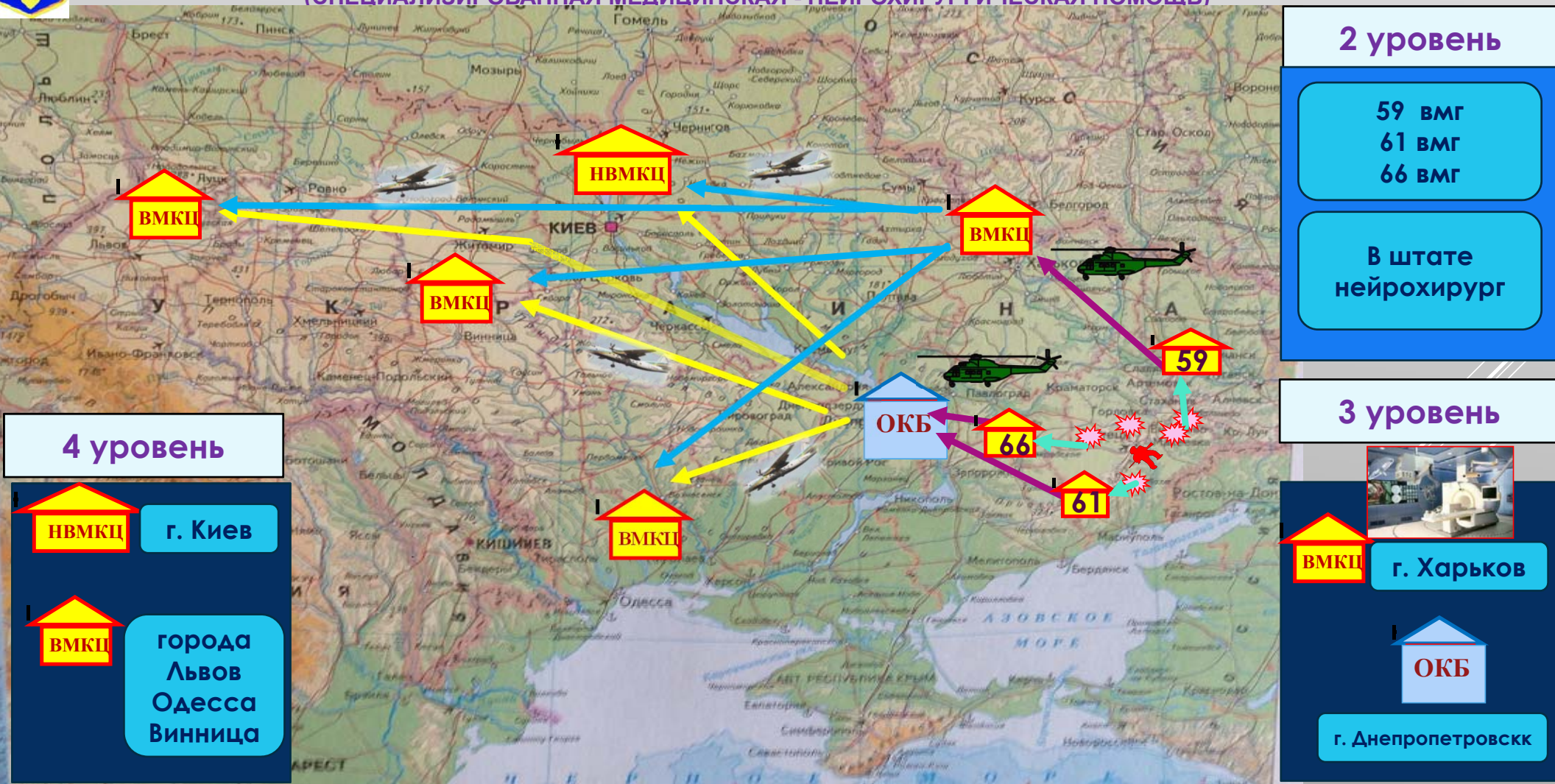
**Современной идеальной системой  
организации медицинской помощи  
при боевых ранениях  
является такая система,  
которая оптимизирована  
к максимальному возвращению в строй раненых  
без ущерба для жизни и потери конечности  
(Emergency war surgery. NATO hand book. 2000, p. 1-1).**







# СИСТЕМА ОРГАНИЗАЦИИ МЕДИЦИНСКОЙ ПОМОЩИ ПРИ БОЕВЫХ РАНЕНИЯХ В ВООРУЖЕННЫХ СИЛАХ УКРАИНЫ (СПЕЦИАЛИЗИРОВАННАЯ МЕДИЦИНСКАЯ - НЕЙРОХИРУРГИЧЕСКАЯ ПОМОЩЬ)



2 уровень

59 ВМГ  
61 ВМГ  
66 ВМГ

В штате  
нейрохирург

3 уровень



ВМКЦ  
г. Харьков

ОКБ

г. Днепропетровск

4 уровень

НВМКЦ  
г. Киев

ВМКЦ  
города  
Львов  
Одесса  
Винница

## Проведен анализ оказания медицинской помощи 241 раненому в АТО с огнестрельными ранениями мягких тканей свода черепа

*Соотношение огнестрельных осколочных и пулевых ранений мягких тканей свода черепа.*

	Вторая мировая война в %	АТО на востоке Украины в %
Осколочные	84,5	94,8
Пулевые	15,5	5,2

*Соотношение одиночных и множественных ранений мягких тканей свода черепа.*

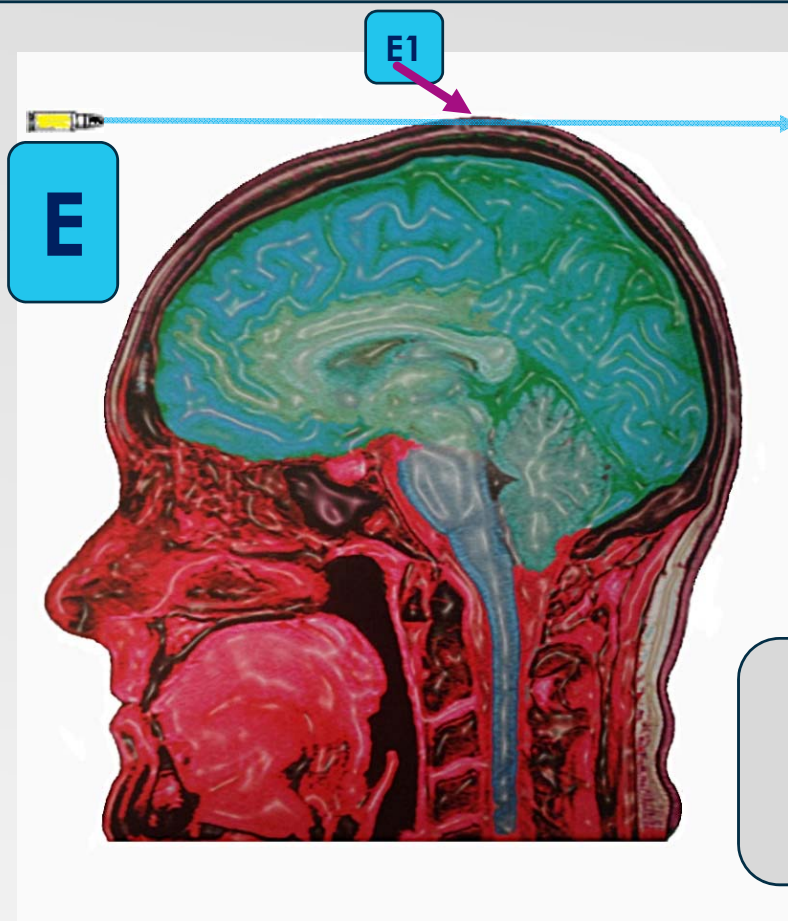
	Вторая мировая война в %	АТО на востоке Украины в %
Одиночные	88,5	60,7
Множественные	11,5	39,3

*Удельный вес различных видов раневых каналов при ранениях мягких тканей свода черепа.*

	Вторая мировая война в %	АТО на востоке Украины в %
Касательные	57,5	37,1
Слепые	29,8	49,1
Рикошетирующие	12,4	10,2
Сквозные	3,7	3,6

# Распределение энергии ранящего снаряда

Низкая степень риска развития  
внутричерепных осложнений –  
РРВО (по Н.Е.Полищуку)



E2

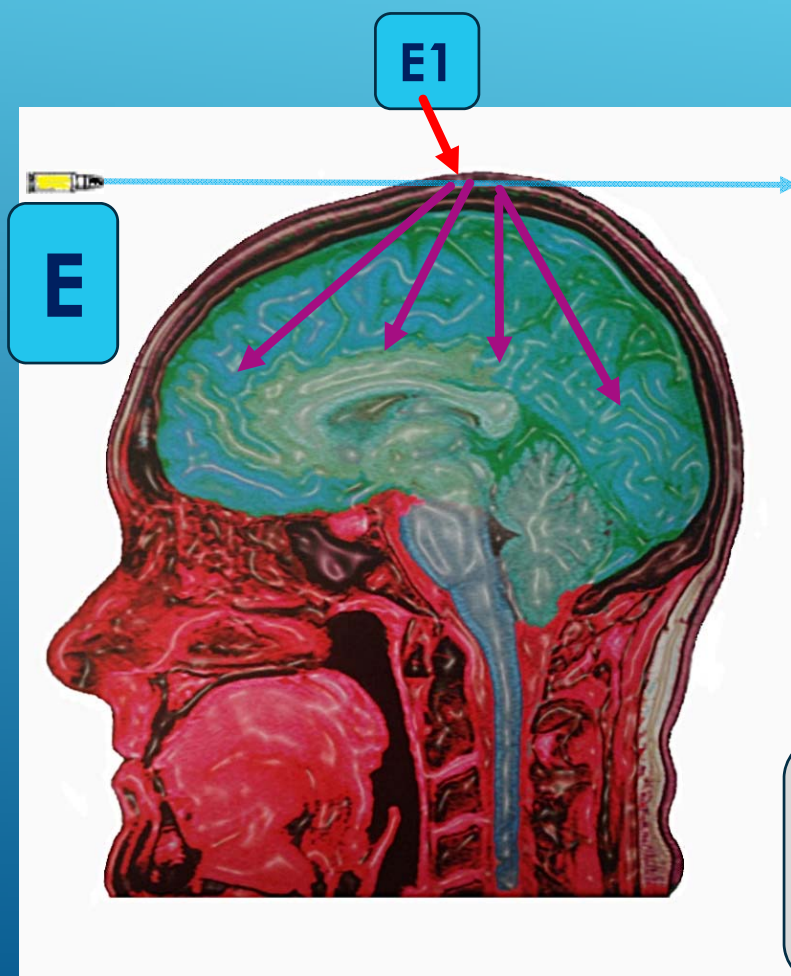
$$E = E1 + E2$$

E1  
Разрушительная энергия  
мягких тканей свода черепа

Диагноз: огнестрельная  
ранение мягких тканей свода  
черепа



# Распределение энергии ранящего снаряда



Средняя степень риска развития  
внутричерепных осложнений –  
РРВО (по Н.Е.Полищуку)

E2

$$E = E1 + E2$$

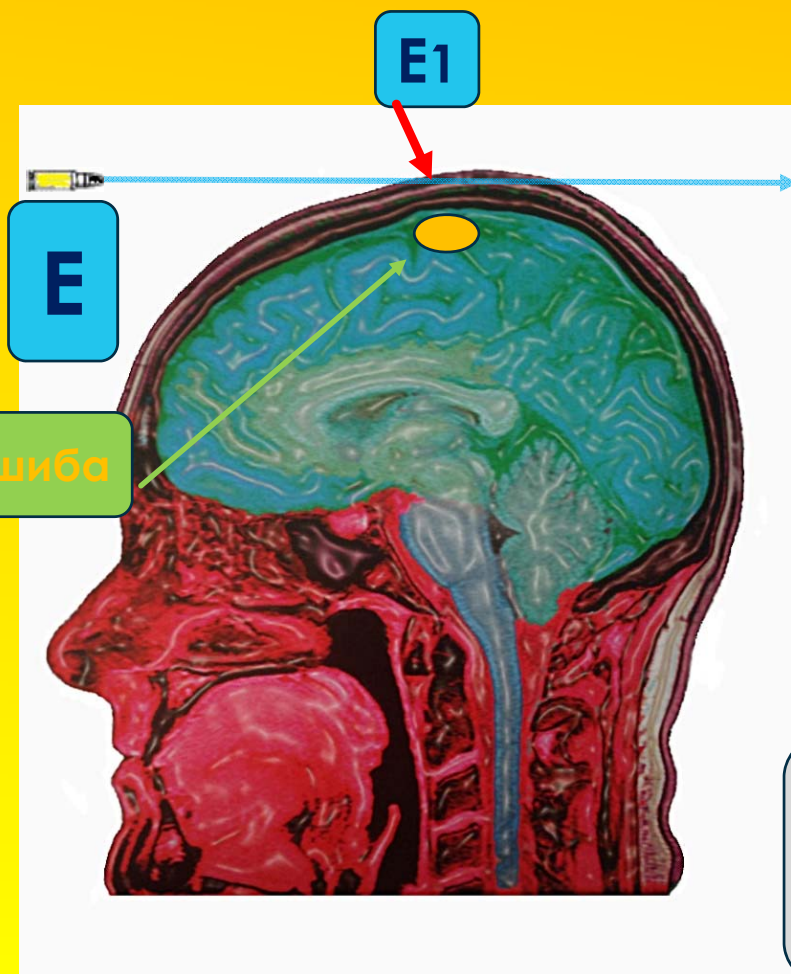
E1

Разрушительная энергия  
мягких тканей свода черепа, вызывающая  
также повреждение мозга в виде  
сотрясения или ушиба мозга легкой степени

Диагноз: огнестрельное ранение мягких тканей  
свода черепа, сопровождающееся  
сотрясением мозга или ушибом мозга легкой  
степени

# Распределение энергии ранящего снаряда

Высокая степень риска развития  
внутричерепных осложнений –  
РРВО (по Н.Е.Полищуку)



E2

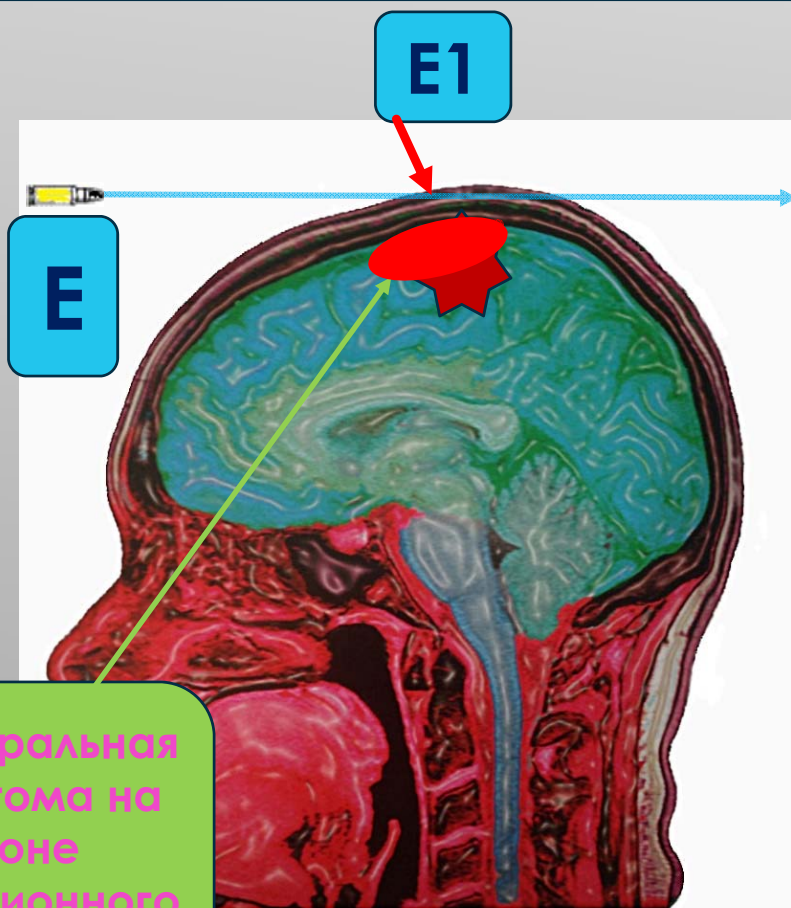
$$E = E1 + E2$$

E1

Разрушительная энергия  
мягких тканей свода черепа, вызывающая  
также повреждение мозга в виде ушиба  
мозга средней или тяжелой степени

Диагноз: огнестрельное ранение мягких тканей  
свода черепа, сопровождающееся ушибом  
мозга средней или тяжелой степени

# Распределение энергии ранящего снаряда



Субдуральная  
гематома на  
фоне  
контузионного  
очага

Высокая степень риска развития  
внутричерепных осложнений –  
РРВО (по Н.Е.Полищуку)

E2

E

=

E1

+

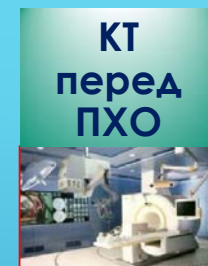E2







E1

Разрушительная энергия  
мягких тканей свода черепа, вызывающая  
также сдавление мозга субдуральной  
гематомой на фоне ушиба мозга тяжелой  
степени

Диагноз: огнестрельное ранение мягких тканей  
свода черепа, сопровождающееся  
сдавлением мозга субдуральной гематомой на  
фоне ушиба мозга тяжелой степени


## *Удельный вес повреждений мозга при огнестрельных ранениях мягких тканей свода черепа.*




	Вторая мировая война в %	Войны на Северном Кавказе (1994-1996, 1999-2002) в %	АТО на востоке Украины в %
<b>Ушибы мозга</b>	4,8	7,6 	7,7 
<b>Сотрясения</b>	56,9	24,2 	33,3 
<b>Сдавление</b>	Нет точных данных, но наблюдались	Не отмечено 	0,4 

**В лечебно-эвакуационной системе оказания медицинской помощи при огнестрельных ранениях мягких тканей свода черепа в АТО на Украине соблюдаются три основных принципа:**

1. Исчерпывающая специализированная нейрохирургическая помощь раненым с огнестрельными ранениями мягких тканей свода черепа с **низким уровнем РРВО** оказывается на 2 уровне лечебно-эвакуационного обеспечения.

2. Специализированная нейрохирургическая помощь раненым с огнестрельными ранениями мягких тканей свода черепа **со средним и высоким РРВО** оказывается  на 3 уровне лечебно-эвакуационного обеспечения.

3. Высокое качество диагностики обеспечивается обязательным **КТ-исследованием** черепа и головного мозга на 3 уровне лечебно-эвакуационного обеспечения. 



**Клинические  
признаки  
огнестрельных  
ранений мягких  
тканей свода  
черепа по  
рискам  
развития  
внутричерепных  
осложнений**

**Низкая степень РРВО**


**Средняя степень РРВО**

**Высокая степень РРВО**

Отсутствие неврологических симптомов и потери сознания	Потеря сознания или снижение его уровня в анамнезе	Снижение уровня сознания
Может быть небольшая головная боль	Усиливающаяся головная боль, рвота	Очаговый неврологический дефицит
Стабильный уровень сознания по ШКГ	Стабильный уровень сознания по ШКГ	Отрицательная динамика уровня сознания по ШКГ
Наличие раны мягких тканей свода черепа	Наличие раны мягких тканей свода черепа	Наличие раны мягких тканей свода черепа
Отсутствие любых симптомов средней и высокой степени РРВО	Посттравматическая амнезия	Посттравматическая амнезия
Изолированное или множественное ранение	Множественное ранение	Сочетанное ранение

<b>Объем диагностических исследований при огнестрельных ранениях мягких тканей свода черепа по рискам развития внутричерепных осложнений</b>	<b>Низкая степень PPBO</b>	<b>Средняя степень PPBO</b>	<b>Высокая степень PPBO</b>
	<b>Анамнез</b>	<b>Анамнез</b>	<b>Анамнез</b>
	<b>Неврологическое исследование</b>	<b>Неврологическое исследование</b>	<b>Мониторинг неврологического статуса</b>
	<b>Общий анализ крови</b>	<b>Общий анализ крови</b>	<b>Общий анализ крови</b>
	<b>Краниография</b>	<b>Краниография</b>	<b>Краниография</b>
	<b>КТ на 3 и 4 уровнях</b>	<b>КТ на 3 и 4 уровнях</b>	<b>КТ на 3 и 4 уровнях</b>

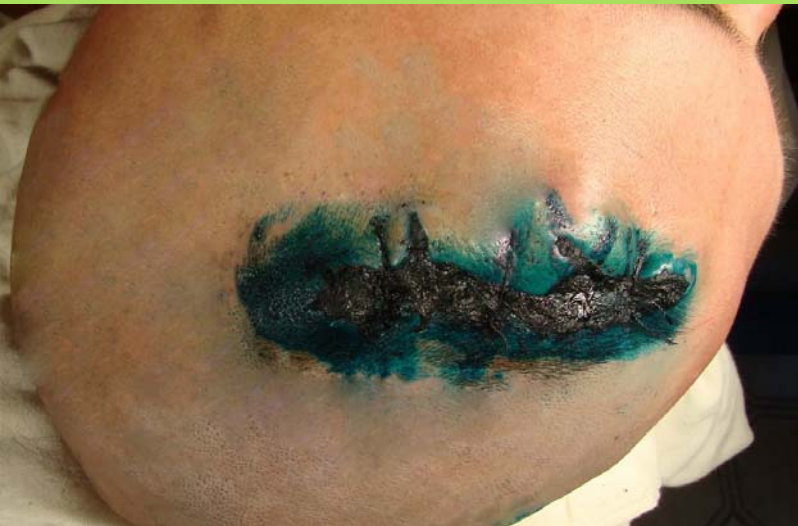**Объем оказания  
медицинской  
помощи  
при огнестрельных  
ранениях мягких  
тканей свода  
 черепа по рискам  
развития  
внутричерепных  
осложнений  
в ВМГ**



Низкая степень РРВО	Средняя степень РРВО	Высокая степень РРВО
Операция - первичная хирургическая обработка огнестрельной раны мягких покровов черепа	Операция - первичная хирургическая обработка огнестрельной раны мягких покровов черепа или может быть перенесена на следующий этап	Операция ПХО переносится на следующий этап
Режим III	Режим I до эвакуации	Режим I до эвакуации
Обезболивающие средства по показаниям	Обезболивающие средства по показаниям до эвакуации	Обезболивающие средства по показаниям до эвакуации (раненым без сознания обезболивающие средства не вводятся)
Курс антибиотикотерапии внутримышечно	Введение антибиотиков внутримышечно до эвакуации	Введение антибиотиков внутримышечно до эвакуации
Перевязки в первые 3 дня ежедневно, затем по показаниям	Мониторинг неврологического статуса и уровня сознания по ШКГ каждые полчаса <b>до эвакуации</b>	Мониторинг неврологического статуса и уровня сознания по ШКГ каждые полчаса <b>до эвакуации</b>

## Клинический пример № 1

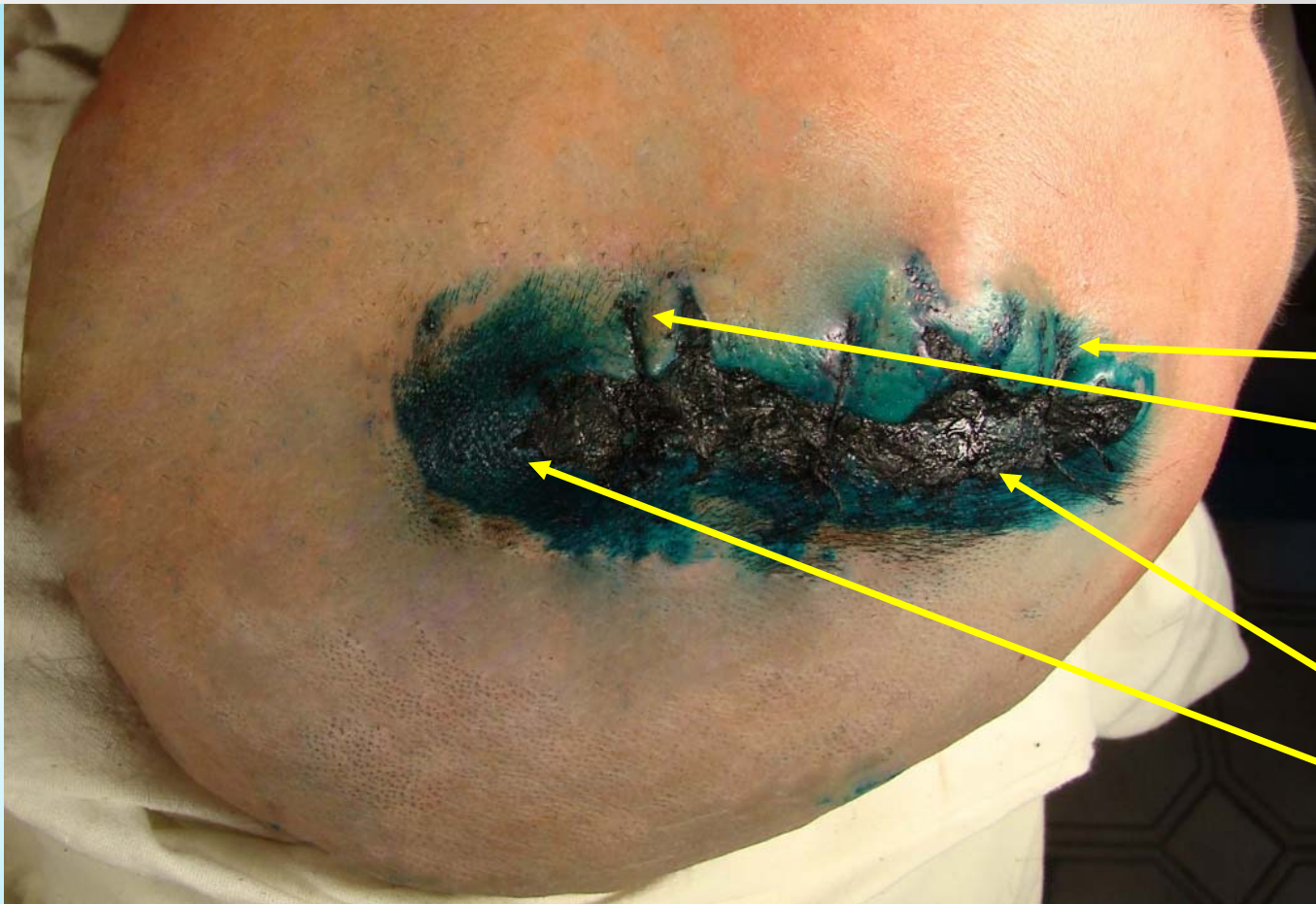
Майор А., 28 лет, в результате взрыва мины 26.07.2014 года получил тяжелое огнестрельное ранение – касательное огнестрельное осколочное ранение мягких тканей свода черепа в левой лобно-теменной области, терял сознание, на поле боя наложена давящая гемостатическая повязка. Был захвачен в плен и с 26.07.2014 года по 31.07.2014 года находился на лечении в Гуковской ЦРБ Ростовской области РФ, где объем медицинской помощи оказывался в пределах квалифицированной медицинской помощи по стандартам военно-полевой хирургии РФ. В первые сутки в этом лечебном учреждении выполнена хирургическая обработка раны мягких тканей в левой лобно-теменной области – на рану наложен первичный шов (КТ-исследование не выполнялось).



***Вид раны на 6 сутки после операции –  
первичной хирургической обработки***

# Огнестрельное осколочное касательное ранение мягких тканей свода черепа в левой лобно-теменной области.

Вид раны через 6 дней после операции - первичной хирургической обработки раны мягких тканей свода черепа в левой лобно-теменной области в Гуковской ЦРБ в РФ.

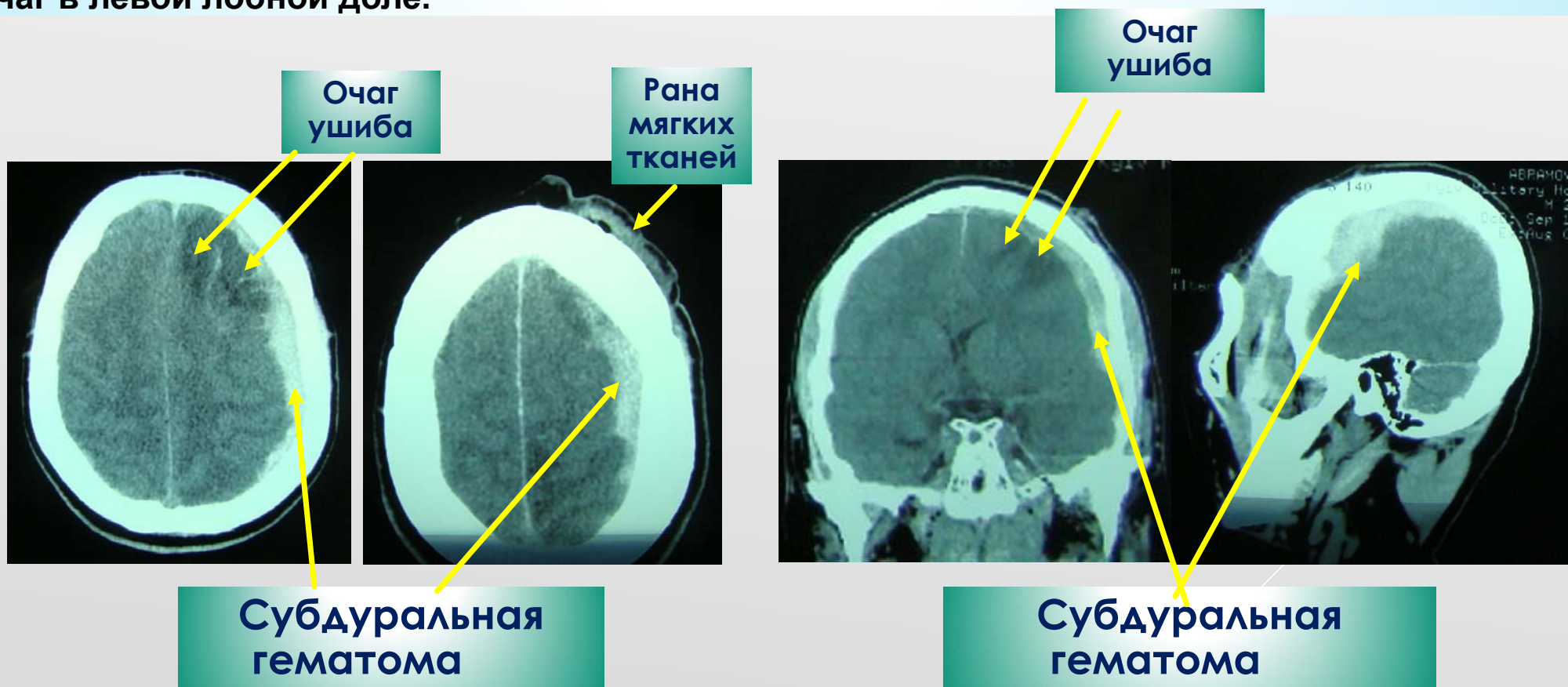


Среди темного цвета корочек на поверхности раны визуализируются отдельные лигатуры

Рана длиной 18 см, шириной до 2,5 см, покрыта толстым слоем корки.



На 6 сутки (1.08.2014) доставлен в НВМКЦ (ГВКГ) в тяжелом сопорозном состоянии, с глубоким правосторонним гемипарезом. При КТ диагностировано сдавление головного мозга субдуральной гематомой в левой лобно-теменной области, контузионный очаг в левой лобной доле.



**В связи со сдавлением головного мозга субдуральной гематомой в левой лобно-теменной области в неотложном порядке выполнена повторная хирургическая обработка раны мягких тканей свода черепа, костно-пластическая трепанация черепа и удаление субдуральной гематомы и контузионного очага в левой лобно-теменной области.**

## Схема планирования первого этапа хирургического вмешательства (доступа)

1. Снять швы с раны, развести края, иссечь некротические ткани

2. Выполнить дополнительный разрез раны мягких тканей от заднего края на 4 см сзади

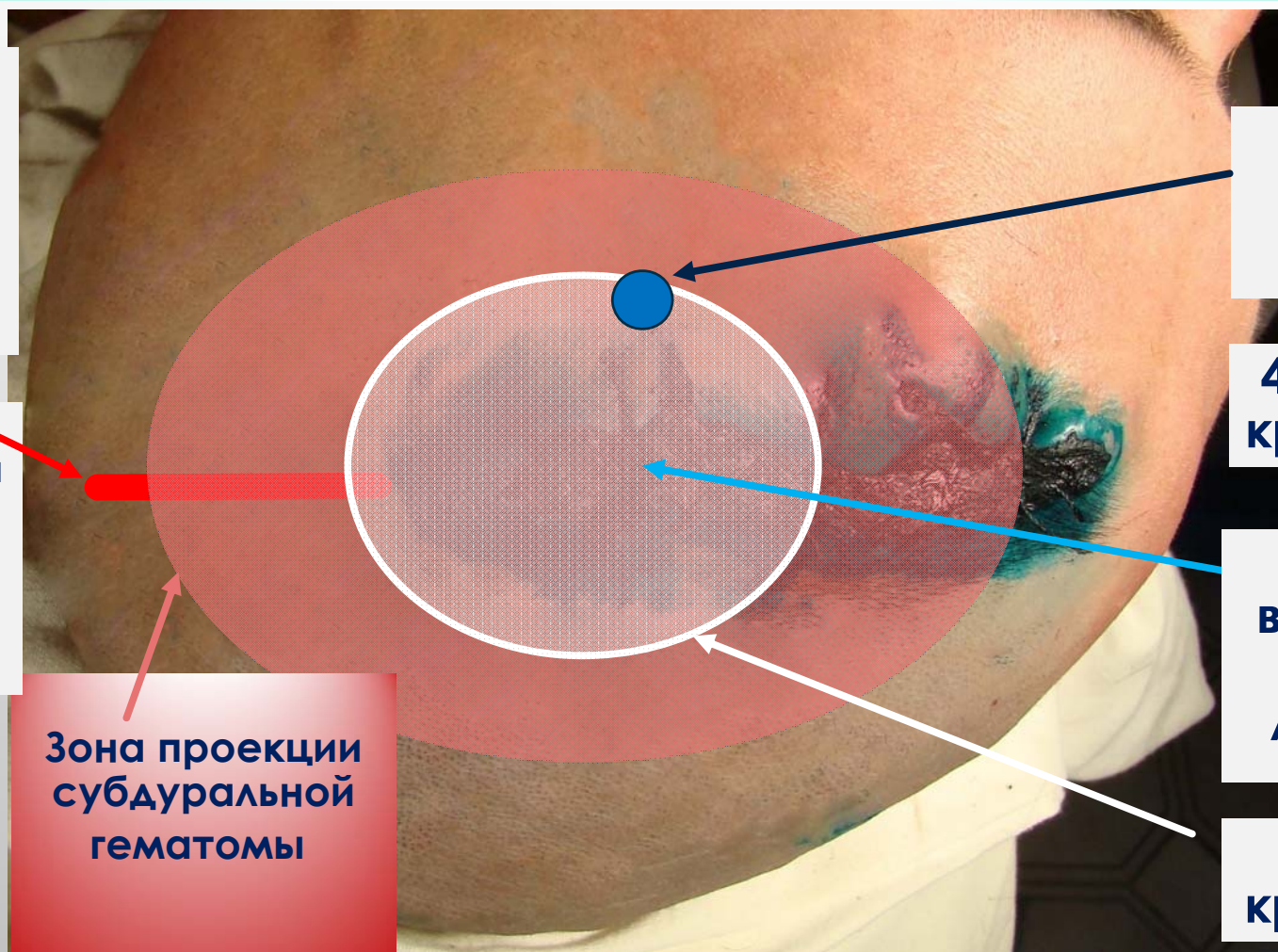
Зона проекции субдуральной гематомы

3. Наложить фрезевое отверстие

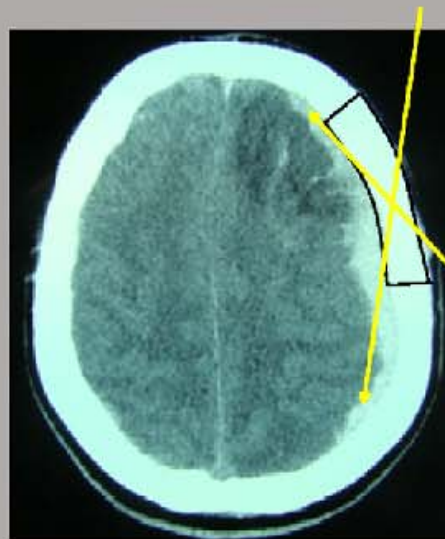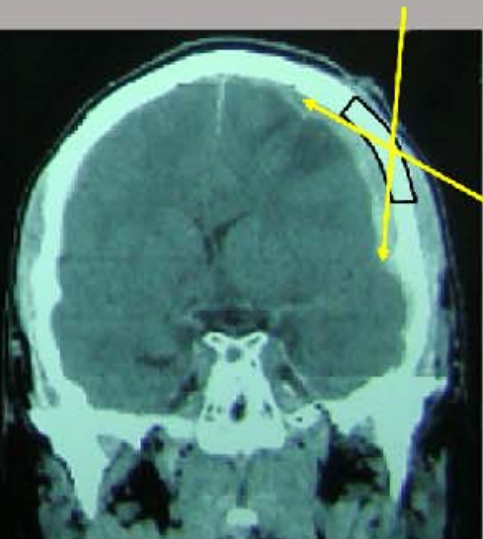4. Выполнить краниотомию

Проекция выпиленного костного лоскута

Проекция краниотомии

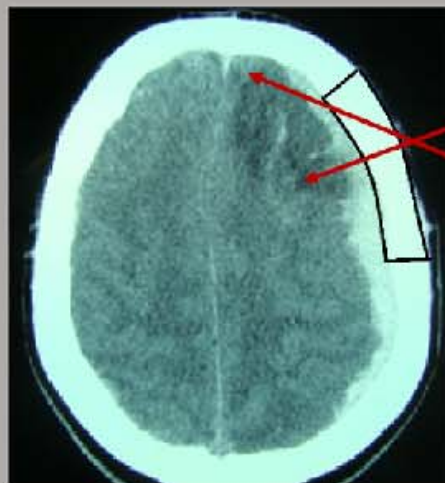
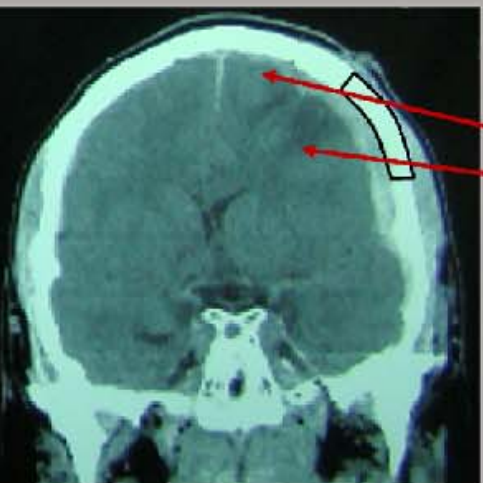





**Схема планирования локализации и ориентировочных размеров выпиленного костного лоскута по КТ-сканам**

Желтыми стрелками указаны направления манипуляций нейрохирурга через дефект черепа после краниотомии для тотального удаления субдуральной гематомы.

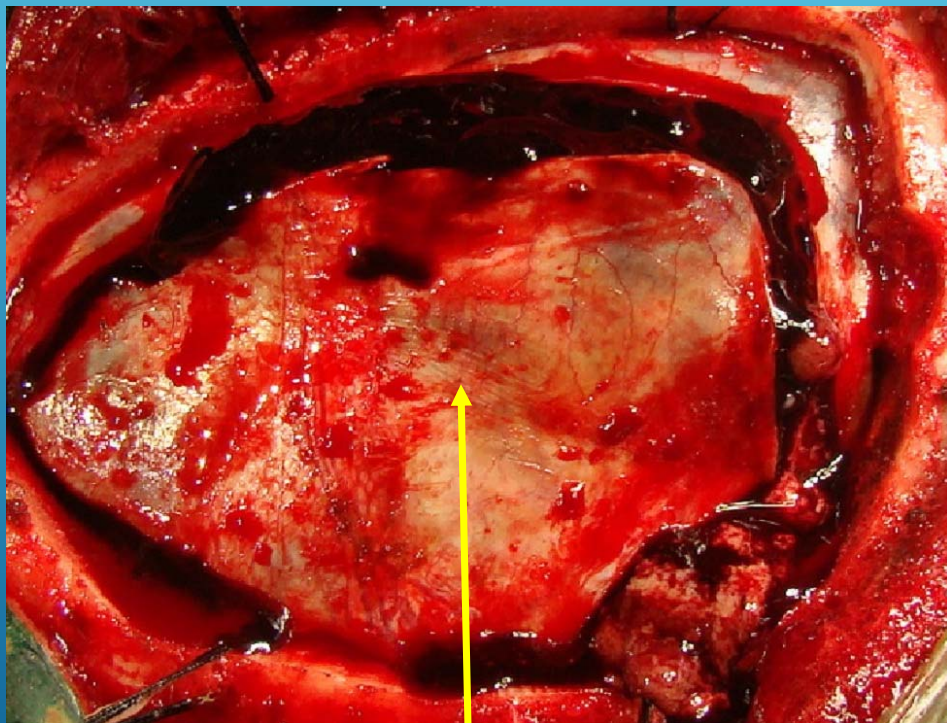


**Проекция выпиленного костного лоскута**

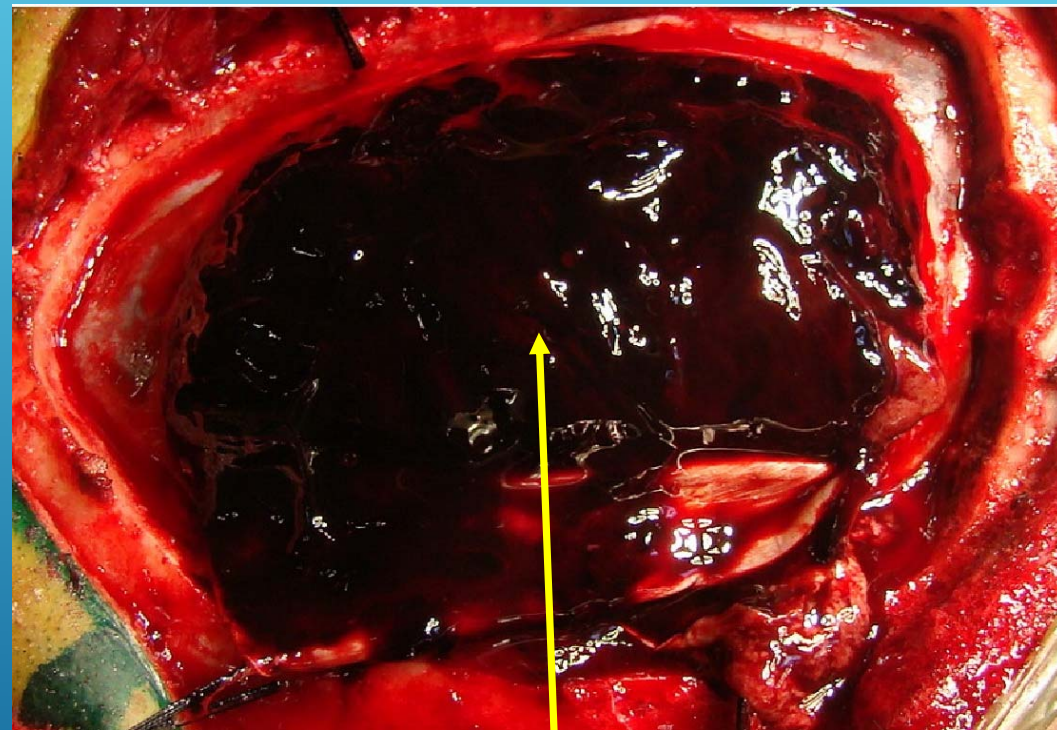
Красными стрелками указаны направления манипуляций нейрохирурга через дефект черепа после краниотомии для тотального удаления контузионного очага.



**Твердая мозговая оболочка вскрыта дугообразным разрезом.  
Лоскут твердой мозговой оболочки отодвинут медиально,  
обнаружена субдуральная гематома.**



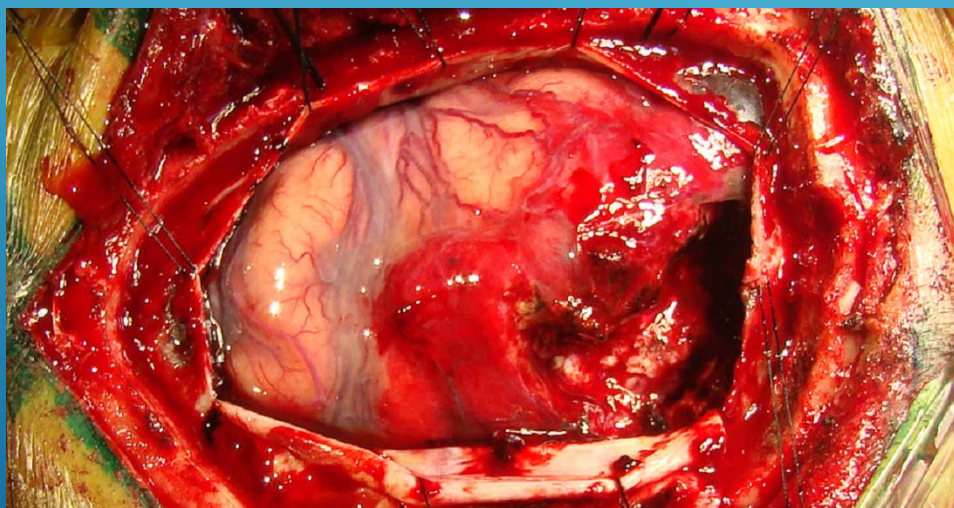
**Твердая мозговая  
оболочка**



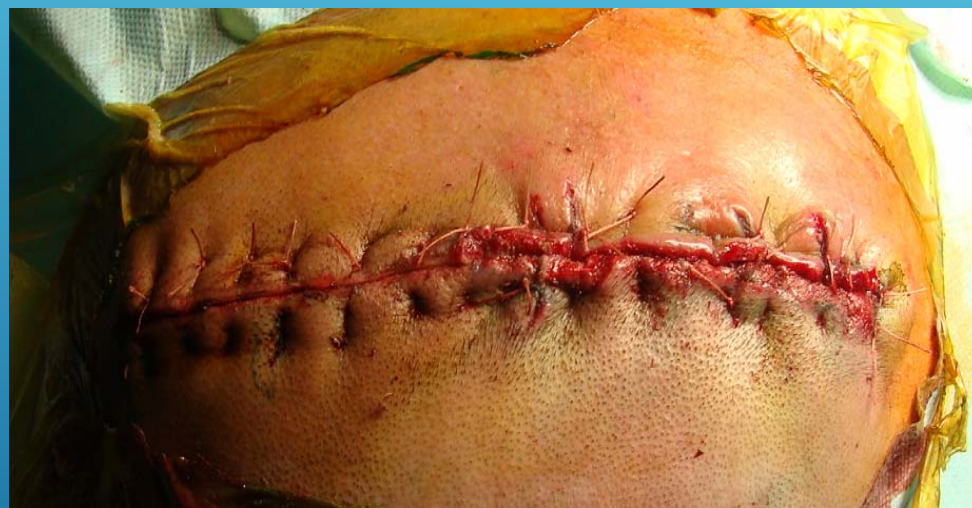**Субдуральная  
гематома**



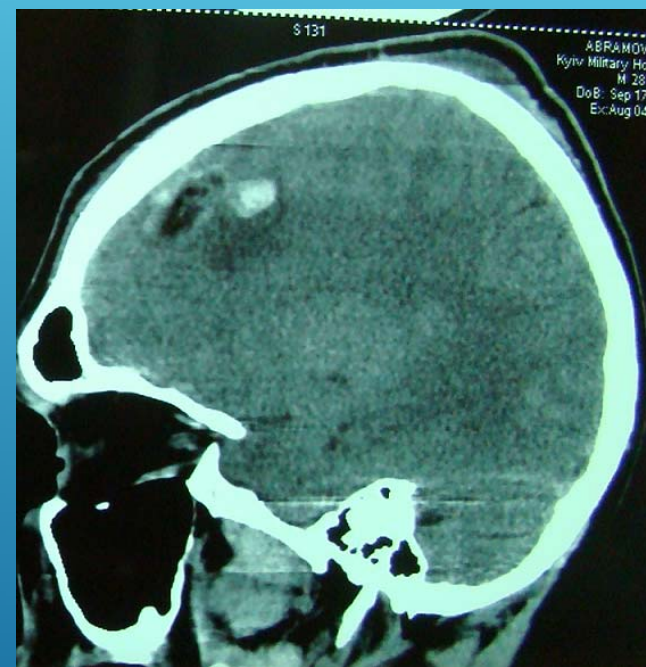
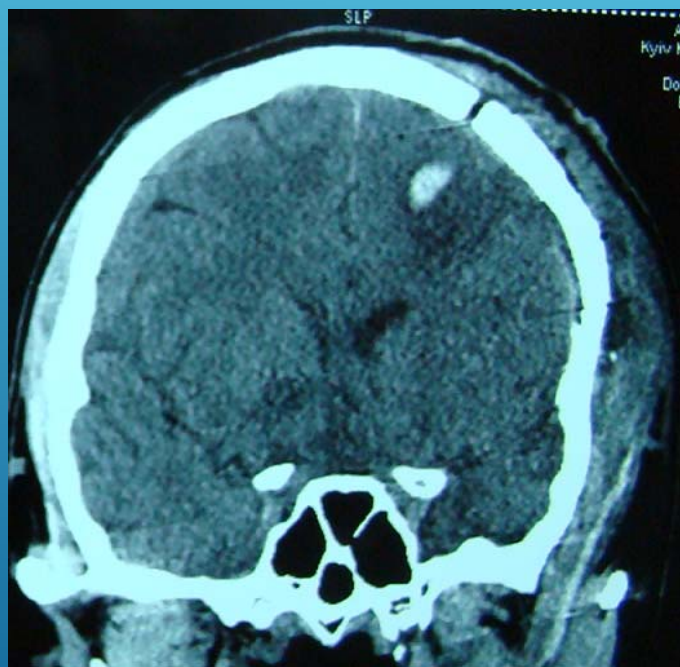
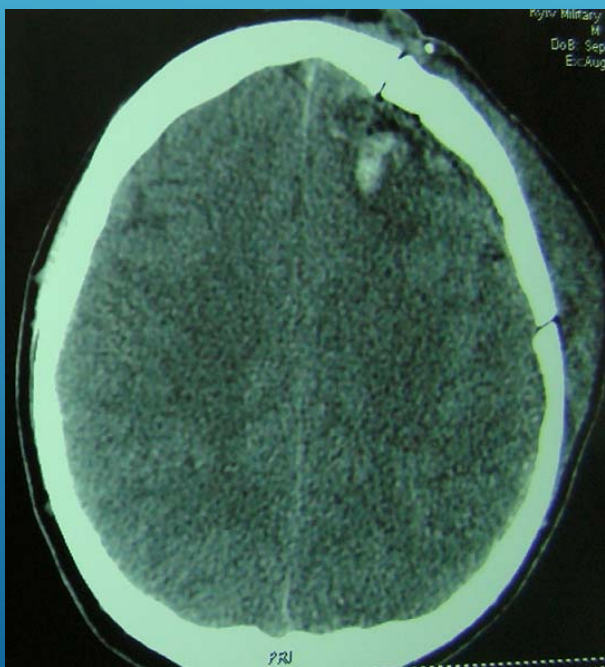
**Вид операционной раны  
после удаления  
субдуральной гематомы и  
очага ушиба левой лобной  
доли.**



**Вид послеоперационной  
раны мягких тканей, ушитой  
без натяжения краев в  
основном  
по Донати.**



**КТ-исследование головного мозга в первые сутки после операции – субдуральная гематома удалена полностью, в области ранее определявшегося очага ушиба левой лобной доли определяется очаг пониженной плотности и незначительное количество крови в виде сгустка округлой формы диаметром до 13 мм.**



## Клинический пример №1

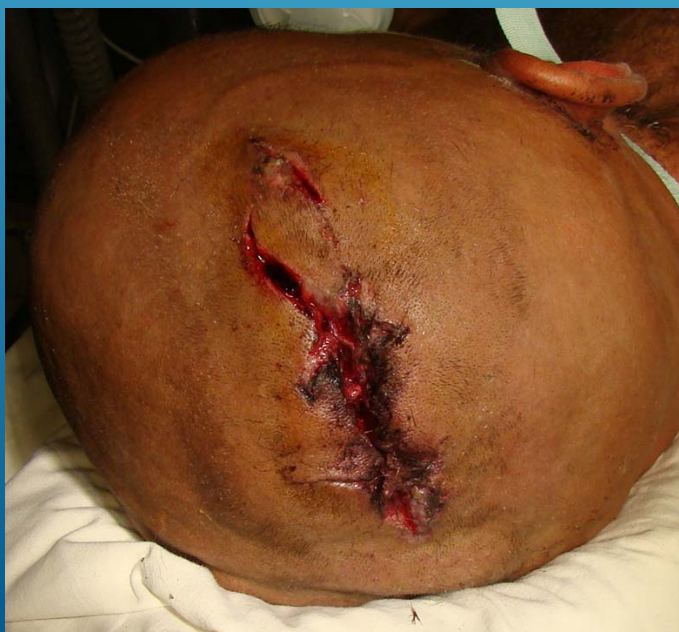Рана зажила первичным натяжением. При контрольной КТ головного мозга субдуральная гематома удалена радикально. Послеоперационный период осложнился правосторонней нижнедолевой пневмонией. На фоне проводимого лечения постепенно состояние раненого улучшалось, регрессировал правосторонний гемипарез, восстановилось сознание до ясного. Явления пневмонии купировались. Рана мягких тканей черепа зажила первичным натяжением. Через 4 недели направлен в клинику г. Берлина для реабилитации, где проводилась консервативная восстановительная терапия в течении 5 недель.



## Клинический пример № 2

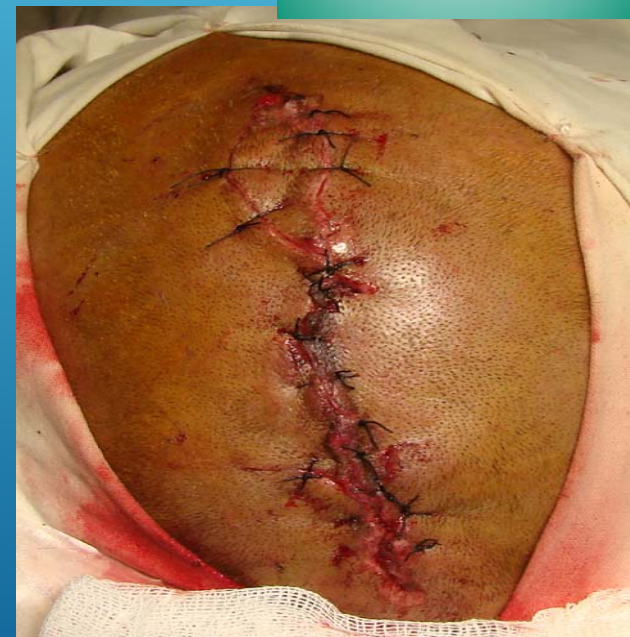Рядовой К., 30 лет получил множественное осколочное ранение мягких тканей свода черепа в теменных областях, ушиб головного мозга легкой степени. На поле боя наложена асептическая давящая повязка, захвачен в плен и только после освобождения из плена доставлен в НВМКЦ (4 уровень), где ПХО выполнялась через 15 часов после ранения. Гладкое течение раневого процесса.

Вид раны до операции



Длительность операции 2,5 часа.  
Вместе с подготовкой к операции 4 часа.

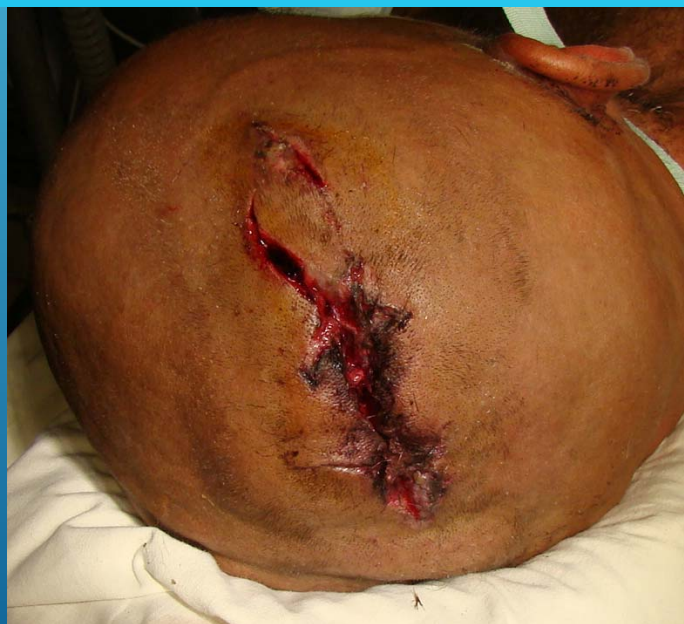Вид раны после операции



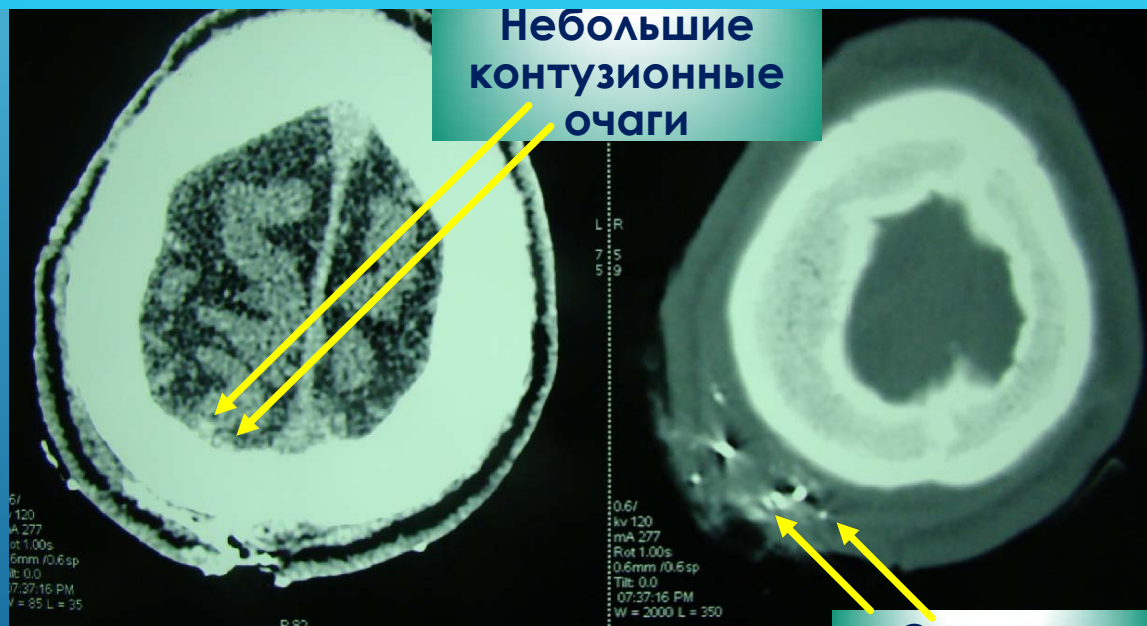

## Клинический пример № 2

Рядовой К., 30 лет получил множественное осколочное ранение мягких тканей в теменных областях, ушиб головного мозга легкой степени. На поле боя наложена асептическая давящая повязка, захвачен в плен и только после освобождения из плена доставлен в НВМКЦ (4 уровень), где ПХО выполнялась через 15 часов после ранения. Гладкое течение раневого процесса.



Вид раны до операции

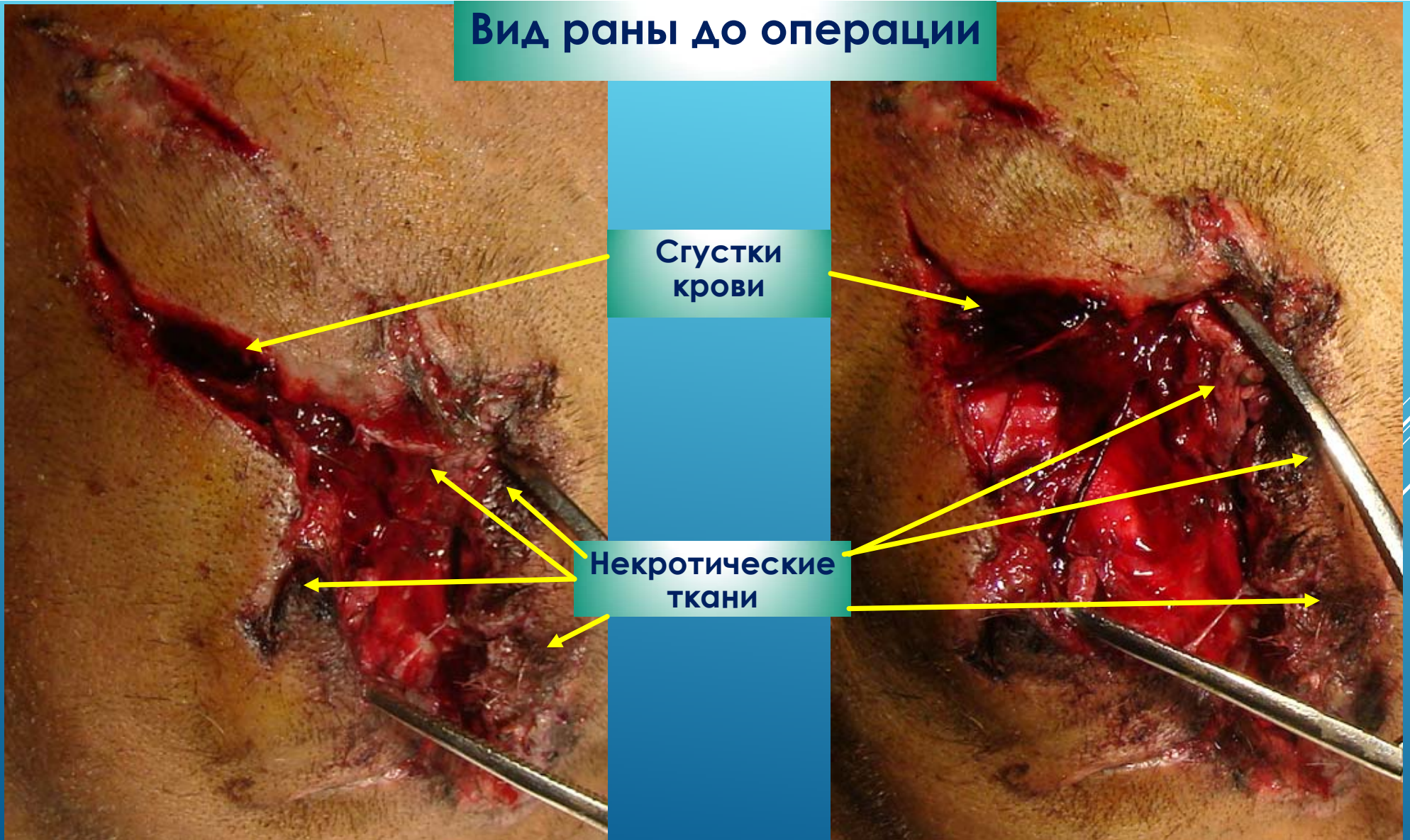

Небольшие  
контузионные  
очаги

Осколки

КТ черепа и головного мозга

## Вид раны до операции

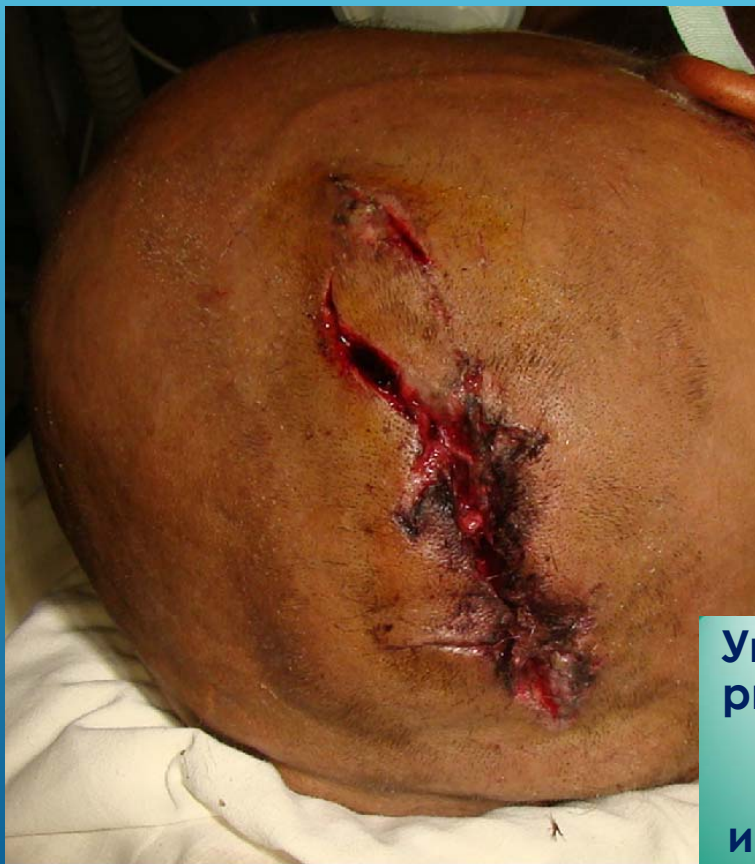

Сгустки  
крови

Некротические  
ткани

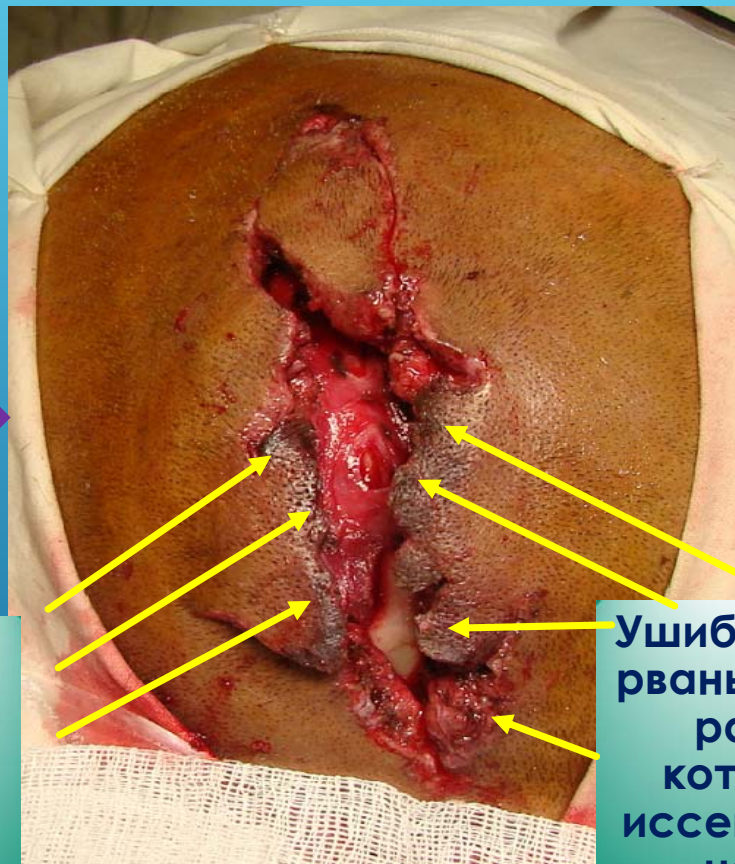


**Вид раны до операции**



**Ушибленные  
рваные края  
раны,  
которые  
иссекать не  
надо**

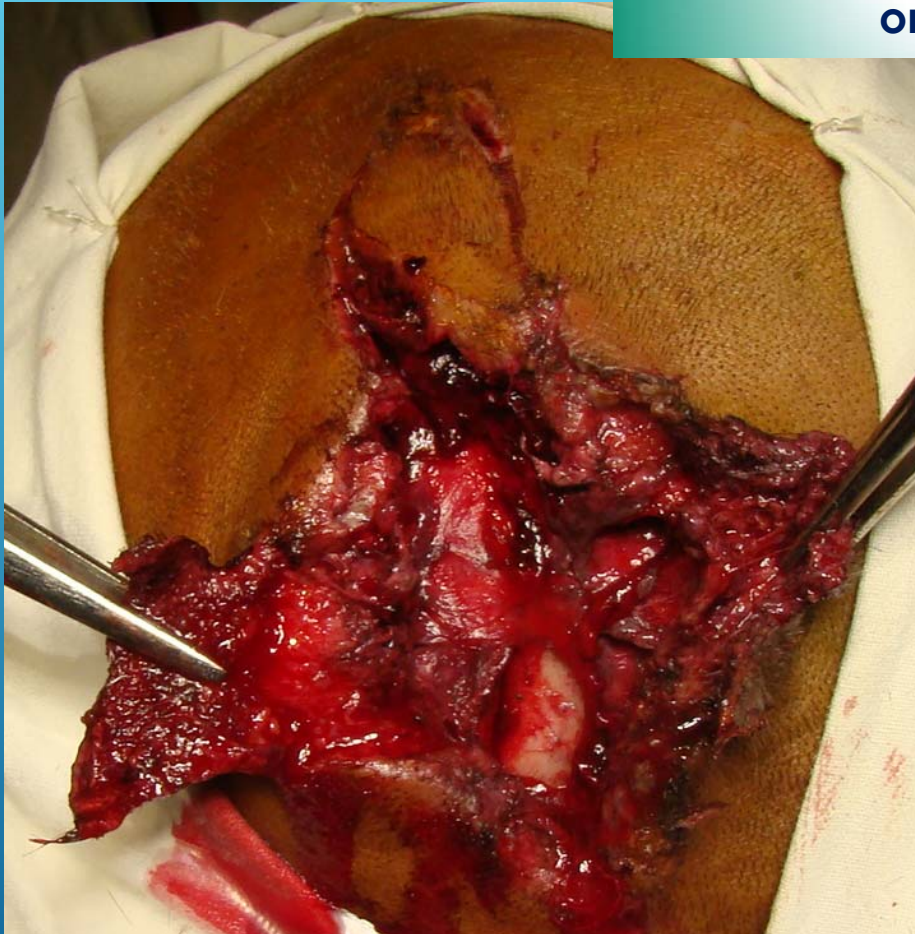
**Вид раны после первого этапа  
операции – тщательного  
орошения антисептиками**



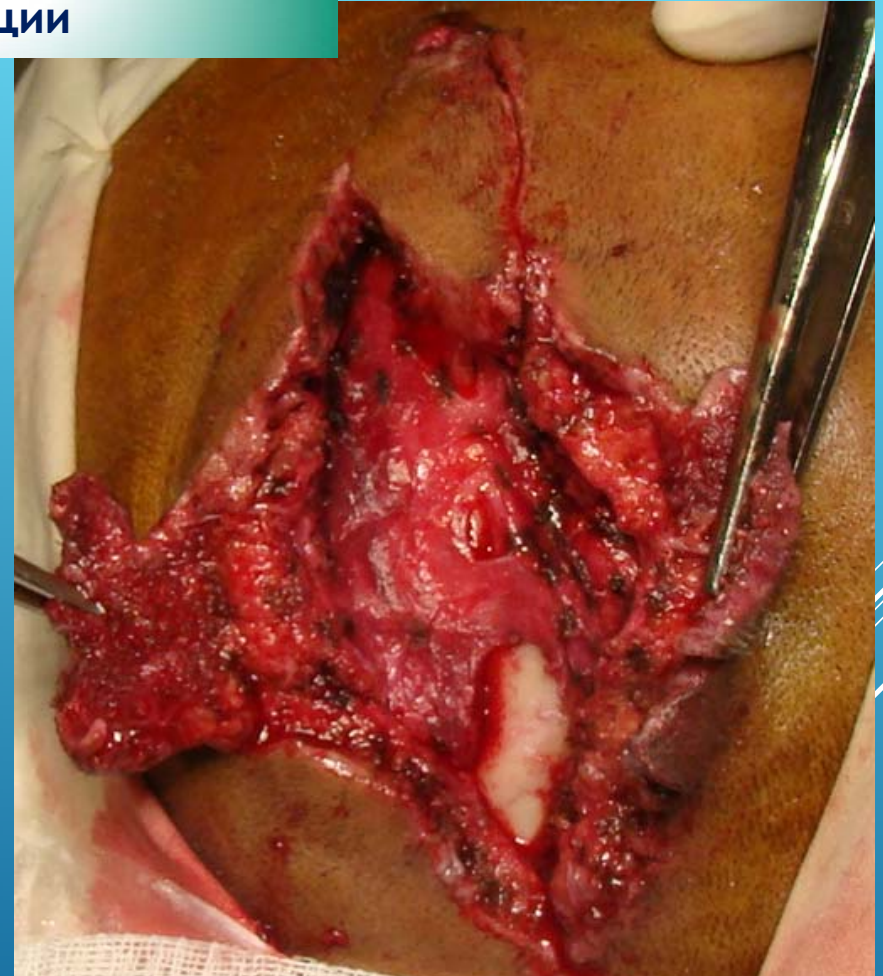
**Ушибленные  
рваные края  
раны,  
которые  
иссекать не  
надо**



## Микрохирургический этап операции



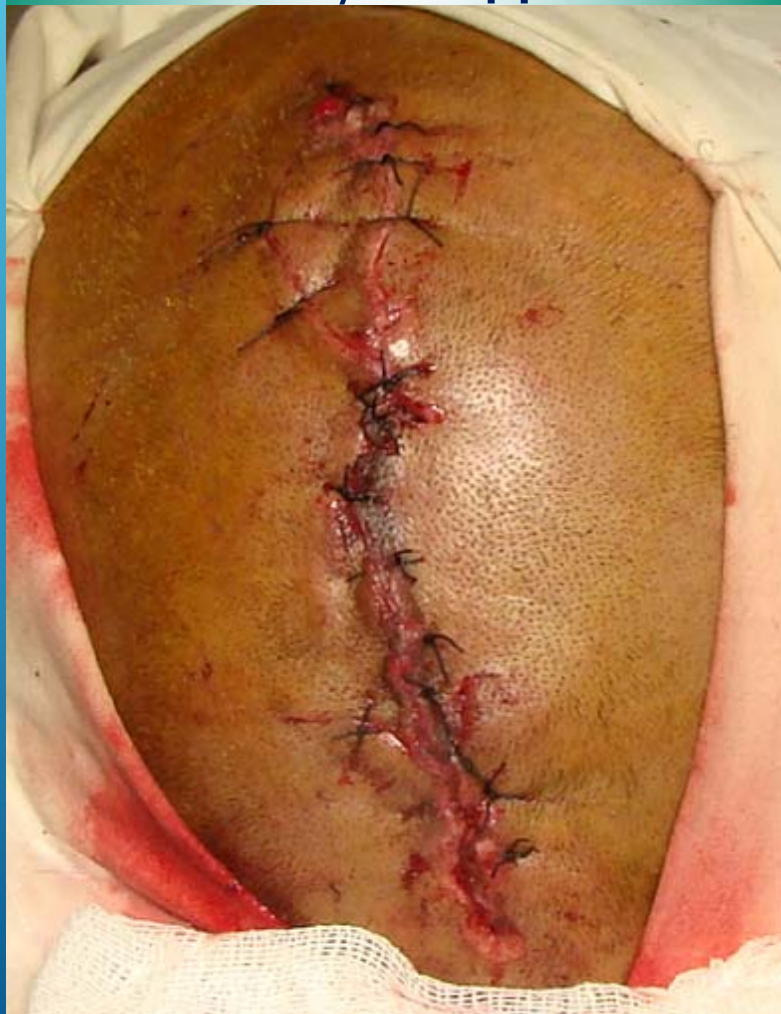Вид раны после разведения краев – обнаружены скальпированные края раны в виде лоскутов и темно-вишневого цвета некротические ткани



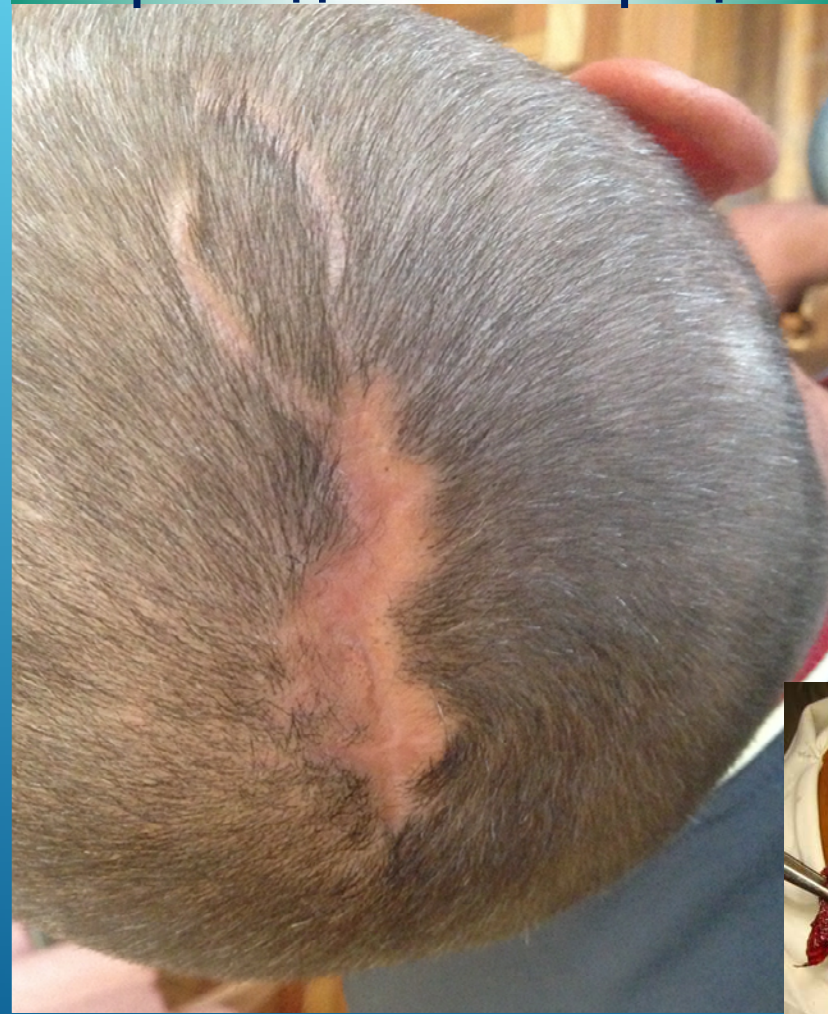Вид раны после удаления некротических тканей, осколков, волос, выполненного тщательного гемостаза



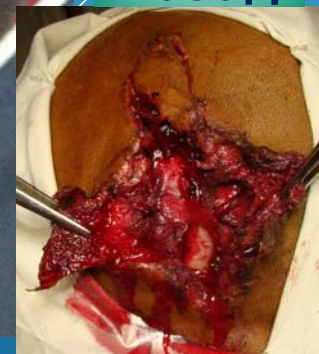Края раны ушиты  
нитьями 3/0 по Донати



Окрепший рубец ровно  
через год после операции



Год  
назад



Гнойно-инфекционных осложнений у раненых в мягкие ткани свода черепа у военнослужащих Вооруженных сил Украины в АТО не наблюдалось.

Во вторую мировую войну у  
0,7% раненых в мягкие ткани свода черепа  
наблюдались инфекционные осложнения в виде гнойных  
затеков и флегмон,  
0,7% - гнойных свищей,  
0,2% - остеомиелита черепа,  
0,2% - менинго-энцефалита,  
0,1% - менингита,  
0,1% абсцессов мозга.

## **Итоги оказания медицинской помощи раненым в мягкие ткани свода черепа в антитеррорестичекой операции на востоке Украины на этапах медицинской эвакуации.**

***I. Базовый уровень медицинской помощи (первая медицинская помощь и доврачебная помощь) - 0 уровень и первый уровень медицинской помощи (первая врачебная помощь) -1 уровень.***

- 1. Подавляющее большинство раненых были эвакуированы в военные мобильные госпитали (2 уровень оказания медицинской помощи) в течении первого часа после ранения («золотого часа» по терминологии НАТО).**
- 2. Наложение давящих повязок на раны мягких тканей свода черепа у всех раненых было эффективным.**
- 3. Кратковременные нарушения дыхания наблюдались у двух раненых, что было связано у них с потерей сознания и рвотой, и необходимостью восстановления проходимости верхних дыхательных путей, проведенные мероприятия были эффективными.**
- 4. Из 241 раненого с огнестрельными ранениями мягких тканей свода черепа у 140 (58,6%) - травматических изменений мозга не наблюдалось, у 101 (41,4%) - помимо огнестрельных ран мягких тканей свода черепа были диагностированы в последующем травматические изменения мозга (сотрясения, ушибы, сдавления).**

## ***II. Второй уровень медицинской помощи (квалифицированная медицинская помощь) - 2 уровень.***

- 1. В ВМГ подавляющее большинство раненых поступало в течении первого часа после ранения.**
- 2. Возвращено в часть после лечения 140 (100%) раненых в мягкие ткани свода черепа.**
- 3. Выполнены успешная диагностика, оказание соответствующей медицинской помощи, эвакуация в лечебные учреждения 3 и 4 уровней оказания медицинской помощи 101 (100%) раненых в мягкие ткани свода черепа, сопровождающиеся травматическими повреждениями мозга (сотрясением, ушибом).**
- 4. Отсутствие хирургических осложнений после 140 операций - первичных хирургических обработок ран мягких тканей свода черепа.**
- 6. Отсутствие летальных исходов.**
- 7. Отсутствие гнойных осложнений со стороны раны, отсутствие осложнений со стороны других органов и систем.**
- 8. Потеря сознания или указание на потерю сознания в анамнезе (у 101 - 41,4% раненых) является основным предварительным фактором для эвакуации в учреждения 3 или 4 уровня оказания медицинской помощи.**



## *В лечебных учреждениях 3 и 4 уровней оказания медицинской помощи:*

- 1. В лечебные учреждения 3 и 4 уровней оказания медицинской помощи поступали только раненые в мягкие ткани свода черепа, сопровождающиеся закрытой травмой мозга.**
- 2. Раненые поступали в первые 4 часа после ранения, однако в связи с попаданием в плен, раненые могут поступать и через 15 часов и через 5 суток после ранения.**
- 3. Возвращено в часть после лечения 101 (100%) раненый в мягкие ткани свода черепа с травматическими повреждениями мозга.**
- 4. Отсутствие хирургических осложнений после операций первичных хирургических обработок ран мягких тканей свода черепа в том числе выполненных и через 15 часов после ранения и после повторной хирургической обработки раны мягких тканей свода черепа, выполненной через 5 суток после ранения.**
- 5. Отсутствие летальных исходов.**
- 6. Отсутствие осложнений со стороны других органов и систем.**

## Выводы

Итоги оказания медицинской помощи раненым в мягкие ткани свода черепа в антитеррорестичекой операции на востоке Украины на этапах медицинской эвакуации свидетельствуют:

1. О четко налаженной системе оказания медицинской помощи данному контингенту раненых.
2. Об оптимальных сроках эвакуации с поля боя в ВМГ подавляющего большинства раненых в мягкие ткани свода черепа - в течении первого часа после ранения.
3. О своевременной диагностике и эффективном лечении раненых с повреждениями мягких тканей свода черепа на до госпитальном этапе оказания медицинской помощи (0-2 уровни).
4. О своевременной эвакуации раненых с повреждениями мягких тканей свода черепа, сопровождающиеся травмой мозга в лечебные учреждения 3 и 4 уровня оказания медицинской помощи.
5. Об отсутствии гнойных и других осложнений у раненых.
6. О возможном образовании субдуральной гематомы и сдавлении ею головного мозга при ранениях мягких тканей свода черепа, чего не было отмечено в наблюдениях предыдущих локальных войнах (по данным литературы).
7. О возвращении в строй 100% раненых рассматриваемой группы как с изолированными огнестрельными ранениями мягких тканей свода черепа, так и раненых, у которых ранения мягких тканей свода черепа сопровождалось закрытыми травмами мозга (в том числе с ушибами головного мозга и субдуральной гематомой).

Дякую за увагу!

