

**МІНІСТЕРСТВО ОХОРОНИ ЗДОРОВ'Я УКРАЇНИ
НАЦІОНАЛЬНИЙ УНІВЕРСИТЕТ ОХОРОНИ ЗДОРОВ'Я УКРАЇНИ
імені П.Л. ШУПИКА**



ЯКИМЕНКО ІРИНА ВАСИЛІВНА

УДК 617.7-007.681-07-089

**УДОСКОНАЛЕННЯ ДІАГНОСТИКИ ТА ПАТОГЕНЕТИЧНО
ОБҐРУНТОВАНОГО ХІРУРГІЧНОГО ЛІКУВАННЯ ПЕРВИННОЇ
ВІДКРИТОКУТОВОЇ ГЛАУКОМИ**

14.01.18 – Офтальмологія

АВТОРЕФЕРАТ

дисертації на здобуття наукового ступеня

кандидата медичних наук

Київ – 2021

Дисертацією є рукопис.

Робота виконана в Одеському національному медичному університеті, МОЗ України

Науковий керівник:

доктор медичних наук, професор **Венгер Людмила Віленівна**,
Одеський національний медичний університет, МОЗ України, завідувач кафедри
офтальмології

Офіційні опоненти:

доктор медичних наук, професор **Петренко Оксана Василівна**,
Національний університет охорони здоров'я України імені П.Л. Шупика, професор кафедри
офтальмології

доктор медичних наук, професор **Веселовська Наталія Миколаївна**,
Приватний вищий навчальний заклад «Київський медичний університет», професор кафедри
хірургічних хвороб №2

Захист відбудеться "6" травня 2021 р. о 10.00 годині на засіданні спеціалізованої
вченої ради Д 26.613.05 при Національному університеті охорони здоров'я України імені
П.Л. Шупика МОЗ України за адресою: 03057, м. Київ, вул. Зоологічна, 3, клініка «Оберіг»,
корпус «В», 4 поверх, аудиторія

З дисертацією можна ознайомитись у бібліотеці Національного університету охорони
здоров'я України імені П.Л. Шупика МОЗ України за адресою: 04112, м. Київ, вул.
Дорогожицька 9

Автореферат розісланий «_31._» _березня_____ 2021 р.

Вчений секретар
спеціалізованої вченої ради Д 26.613.05
кандидат медичних наук, доцент



Н.С. Лаврик

ЗАГАЛЬНА ХАРАКТЕРИСТИКА РОБОТИ

Обґрунтування вибору теми дослідження. В сучасній літературі глаукома визначається як хронічне нейродегенеративне захворювання, що розвивається внаслідок дегенерації гангліозних клітин сітківки (ГКС) та їх аксонів і призводить, в результаті, до витончення шару перипапілярних нервових волокон, збільшення екскавації диска зорового нерва (ДЗН) та втрати зорових функцій (Weinreb R.N. et al., 2014; Kynigorouolos M. et al., 2012). Доведено, що глаукома є мультифакторним захворюванням і базується на різних теоріях її виникнення (Ster A.M. et.al., 2014; Куришева Н.І., 2017, Нестеров А.П., 2008; Furlanetto R.L., 2013; Могілевський С.Ю. та ін., 2016; Риков С.О. та ін., 2018; Рукина Д.А. та ін., 2014). Незважаючи на значний прогрес в діагностиці первинної відкритокутової глаукоми (ПВКГ), поширеність даного захворювання лишається високою. За результатами деяких досліджень загальна кількість хворих на глаукому у віці 40-80 років збільшиться до 111,8 млн. в 2040 році (Tham Y.C. et.al., 2014).

Основними методами діагностики при глаукомі є периметрія, офтальмоскопія та визначення внутрішньоочного тиску (ВОТ), підвищення якого вважають найбільш вивченою причиною виникнення глаукоми. Діагностичним проривом в діагностиці глаукоми стала поява оптичної когерентної томографії (ОКТ), яка дозволяє оцінити як морфометричні параметри ДЗН, так і визначити товщину перипапілярних нервових волокон і комплексу ГКС, пошкодження яких виникають задовго до появи функціональних порушень (Harwerth R.S. et al., 2010; Xin D.A. et al., 2011). Однак даний метод дослідження лише констатує факт вже наявних структурних змін і не має прогностичної функції. З появою SS-ОСТ стала доступною візуалізація таких глибоко локалізованих структур як судинна оболонка та решітчаста пластинка (РП), ролі якої в контексті механічної теорії розвитку ПВКГ приділяли увагу давно, але в більшій мірі теоретично. Тому з появою сучасних технологічних можливостей морфометричні зміни даних структур викликають інтерес багатьох науковців (Lee W.J. et al., 2018; Lee K.M. et al., 2016; Mrejen S. et al., 2013; Omodaka K. et al., 2016; Chung H.S. et al., 2016; Park J.N. et al., 2019; Lin Z. et al., 2017). Окрім оцінки товщини і структури РП є роботи, де вивчався напрямок ходу нервових волокон через її товщу у здорових пацієнтів, хворих з підозрою і встановленим діагнозом ПВКГ за даними SS-ОСТ. Автори встановили наявність звивистості нервових волокон на рівні РП при глаукомі та описали цей феномен основоположним в порушенні аксоплазматичного транспорту та розвитку глаукомної оптиконеїропатії (ГОН) (Wang B. et al., 2018).

Незважаючи на наявний широкий ряд методик консервативного лікування ПВКГ (Веселовська З.Ф., Веселовська Н.М., 2019; Риков С.О., Могілевський С.Ю., Петренко О.В., 2018), в більшості випадків з метою зниження ВОТ та стабілізації зорових функцій виникає необхідність хірургічного лікування. Проте, навіть існуюча велика кількість розроблених тактик оперативного лікування не дозволяє в повній мірі вирішити проблему прогресування і поширеності ПВКГ в світі.

Враховуючи вищенаведене, питання ранньої діагностики ПВКГ та вибору тактики хірургічного лікування, спрямованого не тільки на зниження ВОТ, але і на профілактику прогресування ГОН, залишаються актуальними і вимагають подальшого вивчення та удосконалення.

Зв'язок роботи з науковими програмами, планами, темами. Дисертація виконана відповідно до плану науково-дослідних робіт ОНМедУ та є фрагментами тем кафедри

офтальмології: за 2014-2018 роки «Вдосконалення діагностики і патогенетично обґрунтованого лікування дистрофічних та судинних захворювань ока (міопії, глаукоми, діабетичної офтальмопатології)» - № державної реєстрації 0113U006427; за 2017-2019 роки «Розробка діагностичних критеріїв морфологічних змін оболонки очного яблука при запальних та дегенеративних захворюваннях за даними спектральної оптичної когерентної томографії» - № державної реєстрації 0117U004738 та за 2020-2024 роки «Оптимізація діагностики, лікування та профілактики розвитку дегенеративних і запальних захворювань органа зору» - № державної реєстрації 0119U003575, де співвиконавцем даних робіт був дисертант.

Мета дослідження - підвищити ефективність діагностики і хірургічного лікування первинної відкритокутової глаукоми шляхом розробки нового клініко-морфологічного методу діагностики з прогнозуванням розвитку глаукомної оптиконейропатії та патогенетично обґрунтованого методу хірургічного лікування.

Завдання дослідження. 1. Вивчити діагностичну цінність сучасних методів морфометрії диска зорового нерва за даними оптичної когерентної томографії.

2. Розробити метод прогнозування розвитку глаукоми шляхом математичного моделювання деформації решітчастої пластини зорового нерва з пошкодженням нервових волокон і розрахунку кількісного критерію визначення ризику розвитку глаукомної оптиконейропатії.

3. Оцінити діагностичну значимість запропонованого кількісного критерію визначення ризику розвитку глаукомної оптиконейропатії.

4. Провести аналіз товщини судинної оболонки у пацієнтів з первинною відкритокутовою глаукомою.

5. Розробити патогенетично обґрунтований метод хірургічного лікування первинної відкритокутової глаукоми, який покращує функціонування як передніх, так і увеосклеральних шляхів відтоку, та провести порівняльний аналіз його ефективності і синусотрабекулотомії в ранньому і віддаленому післяопераційному періоді шляхом визначення функціональних і структурних змін оперованого ока.

Об'єкт дослідження: первинна відкритокутова глаукома (МКХ - 10 код H 40.1).

Предмет дослідження: діагностика, хірургічне лікування первинної відкритокутової глаукоми, морфометричні параметри диска зорового нерва (діаметр екскавації, відношення екскавації до диска зорового нерва, товщина решітчастої пластини), математична модель деформації решітчастої пластини зорового нерва з пошкодженням нервових волокон, кількісний критерій прогнозування розвитку глаукомної оптиконейропатії, новий метод хірургічного лікування первинної відкритокутової глаукоми - синусотрабекулотомія з супрациліарним дренаванням та його порівняння з класичною синусотрабекулотомією з оцінкою функціональних (гострота зору, поле зору, внутрішньоочний тиск, гідродинаміка ока) і структурних (товщина шару нервових волокон, площа екскавації диска зорового нерва при глаукомі, комплекс гангліозних клітин сітківки, товщина судинної оболонки в макулярній зоні і навколо диска зорового нерва) змін глаукомного ока в динаміці спостереження.

Методи дослідження: офтальмологічні (візометрія, статична периметрія (KowaAP-5000C), кератопахиметрія (INC Ultrasonic pachometr, Humphrey instruments), біомікроскопія (SHIN-NIPPONSL-45 SlitLamp), УЗ-ехобіометрія (Vue-Pad, Sonomed Escalon), тонометрія

(тонометр Маклакова), тонографія (GlauTest-60), гоніоскопія (лінза Гольдмана), офтальмоскопія (Professional Keeler, Plus Digital Keeler), оптична когерентна томографія (Socet Copernicus Optopol, DRI Triton Plus Topcon); статистичні.

Наукова новизна отриманих результатів. Вперше обґрунтовано механічну теорію розвитку глаукомної оптиконеуропатії шляхом розробки математичної моделі решітчастої пластини зорового нерва з обґрунтуванням виникнення пошкодження нервових волокон за рахунок поздовжніх і поперечних зміщень її елементів, ступінь яких залежить від внутрішньоочного тиску, діаметру і товщини решітчастої пластини, витончення якої за результатами swept-source-оптичної когерентної томографії взаємопов'язане зі збільшенням стадії первинної відкритокутової глаукоми ($r = -0,966$, $p < 0,05$).

Розширені наукові дані про ефективність синусотрабекулотомії з дренаванням супрациліарного простору у порівнянні з синусотрабекулотомією, що полягала у більш стійкій нормалізації внутрішньоочного тиску за рахунок покращення гідродинаміки ока у вигляді збільшення коефіцієнту легкості відтоку на 170% та зменшення коефіцієнту Беккера на 78% порівняно з показниками тонографії до операції та стабілізації прогресування глаукомної оптиконеуропатії внаслідок покращення кровопостачання зорового нерва, про що свідчило збільшення різниці товщин судинної оболонки між оперованим і парним оком в макулярній і перипапільлярній зоні в середньому на 275% і 96% за даними swept-source-оптичної когерентної томографії.

Доповнені наукові дані про зменшення товщини судинної оболонки ока при прогресуванні первинної відкритокутової глаукоми, що підтверджено виявленою статистично значимою більшою кількістю хворих з III стадією порівняно з II стадією первинної відкритокутової глаукоми, у яких відмічалась тонка хоріоїдея ($108,74 \pm 1,27$ мкм в перипапільлярній і $107,28 \pm 3,76$ мкм в макулярній зоні).

Практичне значення отриманих результатів. Запропоновано і впроваджено в практику новий спосіб прогнозування розвитку та прогресування глаукомної оптиконеуропатії, заснований на визначенні товщини і діаметру решітчастої пластини зорового нерва за даними swept-source-оптичної когерентної томографії, а також середнього внутрішньоочного тиску, з подальшим застосуванням електронної таблиці для визначення рівня ризику пошкодження нервових волокон, який прямо корелює зі значенням MD за даними статичної периметрії ($r = 0,578$, $p < 0,05$) і застосування якого показало прогресування глаукомної оптиконеуропатії у 20% і 50% хворих з визначеним середнім і високим рівнем ризику, відповідно (Патент на корисну модель № 133897. МПК А61В 8/10).

Запропоновано і впроваджено в практику спосіб хірургічного лікування первинної відкритокутової глаукоми - синусотрабекулотомія з супрациліарним дренаванням, що здійснювався шляхом проведення сформованого лоскуту з зовнішніх шарів склери під збереженою смужкою з глибоких її шарів з попереднім виконанням синусотрабекулотомії, що дозволило досягти збереження зорових функцій, покращення гідродинаміки ока та нормалізації внутрішньоочного тиску в порівнянні з синусотрабекулотомією, де у 10 % випадків виникла необхідність у додатковій місцевій медикаментозній гіпотензивній терапії у віддаленому післяопераційному періоді (Патент на винахід № 109996. МПК А61F9/007).

Впровадження в практику. Результати дисертаційної роботи було впроваджено в клінічну практику офтальмологічного відділення КНП "Одеська обласна клінічна лікарня" Одеської обласної ради, Офтальмологічного медичного центру (Університетська клініка)

Одеського національного медичного університету (ОНМедУ) та КНП "Обласна офтальмологічна лікарня" Миколаївської обласної ради.

Практичні та наукові положення дисертаційної роботи впроваджені в навчальний процес на кафедрі офтальмології ОНМедУ, на кафедрі офтальмології імені Б. Л. Радзіховського Буковинського державного медичного університету, на кафедрі офтальмології Національної медичної академії післядипломної освіти імені П. Л. Шупика та на кафедрі отоларингології з офтальмологією (Українська медична стоматологічна академія).

Особистий внесок здобувача. Ідея наукового дослідження була розглянута і визначена під керівництвом д.мед.н., професора Венгер Л.В. Спільно з науковим керівником сформульовані мета, завдання і методологія виконання дисертаційної роботи. Здобувачем самостійно виконано патентно-інформаційний пошук, аналіз літератури за темою дисертації. Математичні дослідження виконані на базі кафедри теоретичної фізики Одеського національного університету ім. І.І. Мечникова за консультативною допомогою к.фіз-мат. н., доцента Шакуна К.С. Клінічні спостереження за 242 пацієнтами, аналіз та статистична обробка отриманих результатів проведені дисертантом самостійно, оформлені у вигляді таблиць і графіків. З науковим керівником д.мед.н., професором Венгер Л.В. були обговорені та сформульовані положення наукової новизни, практичної значимості, аналіз та узагальнення результатів, висновки та практичні рекомендації. Провідна роль у формулюванні мети, завдань та методології дослідження, статистичній обробці та аналізі результатів у наукових роботах, що були опубліковані за матеріалами дисертації, належала здобувачу.

Апробація наукових результатів. Результати дисертаційної роботи були заслухані і обговорені на XIII з'їзді офтальмологів України (Одеса, 2014); науково-практичній конференції офтальмологів України з міжнародною участю "Рефракційний пленер'18" (Київ, 2018), науково-практичних конференціях з міжнародною участю: "Філатовські читання - 2017" (Одеса, 2017), "Ophthalmic HUB-2019" (Київ, 2019), "Філатовські читання - 2019" (Одеса, 2019); Міжнародному Офтальмологічному конгресі "World Ophthalmology Congress - 2020" (virtual, 2020).

Публікації. За темою дисертації опубліковано 14 наукових праць, з яких 6 – статті, з яких 4 відповідають «Переліку наукових фахових видань України, в яких можуть публікуватися результати дисертаційних робіт на здобуття наукових ступенів доктора наук, кандидата наук та ступеня доктора філософії»; 3 статті – роботи у журналах, які входять до наукометричної бази Scopus; 6 робіт – тези, опубліковані у матеріалах науково-практичних конференцій, з'їздів, симпозіумів, у тому числі іноземних, що засвідчують апробацію матеріалів дисертації. Отримано 2 патенти (на винахід і на корисну модель).

Структура та обсяг дисертації. Дисертація оформлена на 144 сторінках комп'ютерного тексту і побудована за загальноприйнятою схемою. Дисертація містить наступні розділи: анотації, вступ, 5 розділів, висновки, практичні рекомендації, список використаних джерел (містить 283 джерела та займає 34 сторінки) та 2 додатки. Дисертаційна робота містить 43 рисунки та 19 таблиць.

ОСНОВНИЙ ЗМІСТ РОБОТИ

Усі дослідження проведені з дотриманням основних положень Конвенції Ради Європи про права людини та біомедицину, Гельсінкської декларації Всесвітньої медичної асоціації про етичні принципи проведення наукових медичних досліджень 6 за участю людини (1964р.

з подальшими доповненнями, включаючи версію 2000р.). Всі пацієнти дали інформовану згоду на участь у дослідженні.

Клінічні дослідження проведені на базі кафедри офтальмології ОНМедУ в Офтальмологічному медичному центрі ОНМедУ протягом 2013-2019 років. Під спостереженням було 242 пацієнта (276 очей) віком від 58 до 72 років, середній вік яких склав $66,19 \pm 0,38$ років. З них 130 (54%) були жіночої статі і 112 (46%) - чоловічої. Критеріями включення в дослідження на етапі розробки з послідуочим аналізом ефективності нового методу діагностики ПВКГ були пацієнти з різними стадіями ПВКГ та здорові особи (для групи контролю). На етапі розробки нового методу антиглаукомної операції (АГО) критерієм включення була наявність діагнозу ПВКГ II і III стадії, а також наявність незрілої катаракти у випадках із запланованим проведенням комбінованої операції. Критеріями виключення була наявність супутньої патології сітківки та зорового нерва, наявність високої вісьової міопії.

Згідно до поставлених задач дослідження клінічні спостереження були проведені в 4 етапи. На першому етапі вивчалися морфометричні особливості ДЗН у пацієнтів з діагнозом ПВКГ. У дослідження були включені 20 пацієнтів (20 очей) з діагнозом ПВКГ, з яких 11 (55%) були жінки і 9 (45%) чоловіки. Середній вік склав $66,80 \pm 0,97$ років. Відповідно до стадій глаукоми хворі були розділені на 4 групи по 5 осіб у кожній. Всім пацієнтам було проведено стандартне офтальмологічне обстеження. Морфометричну оцінку ДЗН проводили шляхом визначення діаметру ДЗН, діаметру екскавації і величини співвідношення екскавації до ДЗН за допомогою ОКТ.

На другому етапі проводили аналіз товщини РП зорового нерва. У дослідження було включено 50 осіб (50 очей), з яких 24 особи (48%) склали чоловіки і 26 осіб (52%) жінки. Середній вік пацієнтів становив $64,96 \pm 0,58$ років. Всі пацієнти були розподілені на 2 групи. Хворі на ПВКГ увійшли в основну групу, яка була розподілена на підгрупи згідно стадіям глаукоми. Контрольну групу склали здорові особи. В підгрупах основної і контрольної груп було по 10 осіб в кожній.

Третій етап включав розробку математичної моделі пошкодження аксонів ГКС на рівні РП зорового нерва внаслідок її деформації з розрахунком кількісного критерію визначення ризику розвитку ГОН на основі морфометричних параметрів ДЗН при різних стадіях ПВКГ. Наступним блоком даного етапу дослідження було проведення ретроспективного кореляційно-регресійного аналізу взаємозв'язку між товщиною РП і середньою товщиною перипапільярних нервових волокон (СТПНВ), а також даними статичної периметрії і ступенем ризику розвитку (або прогресування) ГОН за запропонованим нами кількісним критерієм. Під спостереженням знаходилось 42 пацієнта (71 око) з діагнозом ПВКГ. З них 20 були чоловіки і 22 жінки. Середній вік хворих склав $66,5 \pm 0,76$ років. На 25 очах була встановлена I стадія, на 9 очах - II стадія глаукоми. У 20 і в 5 випадках було виявлено III і IV стадію глаукоми, відповідно. 12 очей були з підозрою на глаукому. У всіх випадках ВОТ був у межах норми.

В подальшому був проведений аналіз діагностичної значимості запропонованого кількісного критерію визначення ризику розвитку (у разі підозри на глаукому) або прогресування (у разі встановленого діагнозу ПВКГ) ГОН шляхом оцінки товщини комплексу ГКС, як одного з доведених діагностичних критеріїв ПВКГ. Дослідження проводилось під час звернення пацієнта і через 18 місяців. Під спостереженням знаходилось

30 хворих. З них 14 були жінки (47%), 16 - чоловіки (53%) віком від 56 до 78 років. Середній вік склав $65,6 \pm 1,06$ років. Всім пацієнтам на початку дослідження встановлено рівень ризику розвитку (прогресування) ГОН. В залежності від рівня ризику пацієнти були розподілені на 3 групи. До першої групи увійшли 10 пацієнтів (20 очей) з низьким ризиком прогресування ГОН, до другої та третьої увійшли також по 10 хворих (по 20 очей) з середнім та високим ризиком прогресування, відповідно. При цьому в кожній групі були хворі на I, II, III стадію ПВКГ, а також пацієнти з підозрою на глаукому. У кожного пацієнта на обох очах був однаковий рівень ризику. Критерієм виключення в даній частині роботи додатково була термінальна глаукома.

На четвертому етапі був проведений аналіз ефективності хірургічного лікування ПВКГ. В дослідження увійшли 100 хворих (100 очей) з діагнозом ПВКГ. З них 56 були жінки (56%), 44 - чоловіки (44 %). Всі хворі були розділені на 2 групи (основну та контрольну) по 50 хворих у кожній, які в свою чергу були розділені на 2 підгрупи- з II (29 хворих в основній групі та 27 в контрольній) та III (21 та 23 хворих, відповідно) стадією глаукоми. Хворі з початковою та термінальною стадією ПВКГ, а також з супутньою очною патологією в дослідження не включались. Хворим основної групи була виконана запропонована нами АГО з супрациліарним дренажуванням (АГО+СЦД). У контрольній групі виконували АГО у вигляді синусотрабекулотомії. Частині хворих була проведена тільки АГО, іншим за необхідністю при наявних помутнінь в кришталику - в комбінації з факоемульсифікацією (ФЕК+АГО). Проводився аналіз змін максимально коригованої гостроти зору (МКГЗ), ВОР, даних тонографії, сумарної світлової чутливості, СТПНВ, величини співвідношення "площа екскавації / площа ДЗН" та товщини судинної оболонки в макулярній і перипапільлярній зоні. Динаміку функціональних і структурних змін оцінювали до операції, на 5 добу, через 1 місяць та 1 рік після хірургічного лікування. Проміжні результати обстежень у дослідження не включались.

Всім пацієнтам, які знаходились під спостереженням, проводилось комплексне офтальмологічне обстеження, яке включало візометрію, біомікроскопію, офтальмоскопію, кератопахіметрію, УЗ-ехобіометрію, тонометрію, тонографію, статичну периметрію, SS-ОСТ. Периметрія виконувалась на статичному периметрі "KowaAP-5000C" в режимі ThresholdCenter 1. Аналізували показник MD (mean deviation, середнє відхилення світлочутливості сітківки) і сумарну світлову чутливість. Вивчення морфологічних особливостей ДЗН на першому етапі досліджень виконували методом спектральної ОКТ на апараті «Soct Copernicus Optopol» (Польща) у режимі «Asterisk scanning program» і «3D scanning program» з подальшим аналізом за стандартом «Disc analysis» з точністю до 0,01 мкм. Вимірювання виконувалися в горизонтальній площині ДЗН за двома методиками. Згідно першої, яку за даними літератури використовують в деяких наукових дослідженнях, за горизонтальну площину приймали лінію, що сполучає межі пігментного епітелію сітківки (ПЕС) біля краю ДЗН, а діаметр екскавації визначався гіперрефлексивними межами шару нервових волокон. За другою (загальноприйнятою) методикою горизонтальна площина відповідала паралельній лінії, що розташовується наперед на 150 мкм від прямої, що з'єднує межі ПЕС.

Вивчення і аналіз структурних особливостей РП ДЗН на другому етапі досліджень, товщини комплексу ГКС, показника СТПНВ, товщини хоріоїдеї, співвідношення "площа екскавації / площа ДЗН" у наступних блоках досліджень виконували методом SS-ОКТ на

апараті «DRI Triton Plus» Topcon (Японія). У режимі "Rescan 3D disk 6,0 × 6,0 mm" з подальшим автоматичним аналізом згідно програмного забезпечення визначали СТПНВ і співвідношення "площа екскавації / площа ДЗН". Товщину і діаметр РП вимірювали в ручному режимі аналізу ДЗН "Radial 9,0 mm Overlap 16" в горизонтальному скані (Рис. 1). У всіх випадках РП була доступна візуалізації.

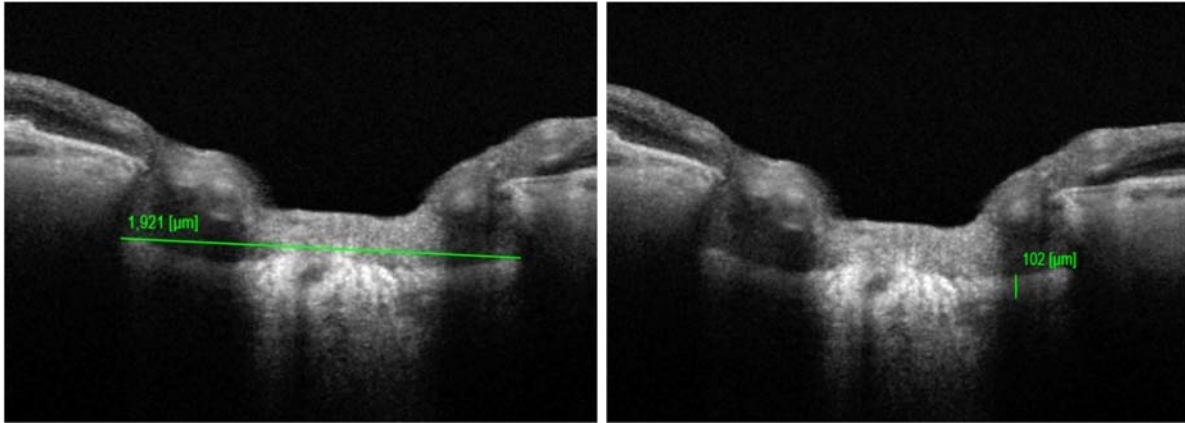


Рис. 1. SS-ОКТ-сканограма ДЗН на апараті «DRI Triton Plus» Topcon (Японія) з прикладом вимірювання товщини і діаметру РП

Товщину комплексу ГКС оцінювали за показником GCL++, який включає шар ГКС + внутрішній плексиформний шар + шар нервових волокон.

Товщину хоріоїдеї вимірювали в макулярній і перипапільлярній ділянках як відстань між мембраною Бруха та гіперрефлексивною смугою, що відповідає внутрішній поверхні склери на обох очах. Враховуючи нерівномірну товщину хоріоїдеї без встановленої анатомічної закономірності, з метою стандартизації вимірювань в макулярній зоні за товщину судинної оболонки приймали середнє значення вимірювань в 17 точках відповідно сітки ETDRS. Перипапільлярну товщину судинної оболонки оцінювали як середнє значення вимірювань у 8 точках відповідно секторам сканування у режимі "Radial 9,0 mm Overlap 16" на відстані 1,7 мм від центру ДЗН. Межі судинної оболонки визначались в автоматичному режимі і повторно перевірялись оператором.

Оцінка ефективності хірургічного лікування проводилась шляхом порівняння ефективності застосування синусотрабекулотомії в групі контролю та запропонованого методу - синусотрабекулотомії з супрациліарним дренажем - в основній групі (патент № 109996 МПК А61F9/007). Операція здійснювалась у такий спосіб. Обробка операційного поля звичайна. Кон'юнктиву відсепарували від лімбу на 11-13 годинах зверху мікроножицями, гемостаз. За допомогою ножа OphthalmicKnife 30° та розшарувача ClearCutCrescentKnife з поверхневих шарів склери вирізали лоскут напівовальної форми розміром 3x4 мм основою до лімбу на 12 год. З середніх шарів склери вирізали лоскут такої ж форми на 0,5 мм менше попереднього та відрізали біля лімбу. З глибоких шарів склери паралельно зоні цилярного тіла виконували склеректомію - першу у вигляді смужки, другу – трикутної форми. В Шлеммів канал через надріз зовнішньої стінки вводили шпатель, над ним розсікали та видаляли зовнішню стінку Шлеммового каналу. Ланцетовидним ножом виконували два мікропроколи в ділянці трабекул. Зовнішній склеральний лоскут проводили під збереженою смужкою глибоких шарів склери в супрациліарний простір та фіксували біля

вершини та з бокових сторін трьома вузловими швами. Під лоскут вводили розчин дексаметазону 0,1 мл. На кон'юнктиву накладали два шви в зоні лімбу. Під кон'юнктиву вводили 0,3 мл дексаметазону. Епібульбарно антибіотик. Монокулярна асептична пов'язка.

Статистичний аналіз бази даних проводився з використанням програмного пакету Statisticav 13.5.0.17. (Serial number ZZS9990000099100363DEMO-L) і Excel 2010 (Microsoft Corporation, США). Для обробки результатів клініко-функціональних та морфометричних досліджень застосовували метод варіаційної статистики та дисперсійного аналізу, для оцінки різниці між середніми величинами досліджуваних показників у вибірках використовували t-критерій Стьюдента з попередньою оцінкою нормальності розподілу за критерієм Колмогорова-Смірнова. За допомогою параметричних методів визначались основні статистичні характеристики, які приводяться в таблицях дисертаційної роботи, а саме: M – середнє арифметичне значення, m – похибка середнього арифметичного значення, p – досягнутий рівень статистичної значущості, n – об'єм вибірки аналізованої групи. Визначення t-критерію дозволило знайти ймовірність того, що середні значення кількісних ознак, розраховані для різних груп, відносяться до однієї і тієї ж сукупності. Критичне значення рівня значущості приймалося рівним 0,05. Для визначення кореляційних зв'язків між досліджуваними клініко-фізіологічними показниками використовували коефіцієнт простої кореляції Пірсона, який дозволив визначити кореляційну залежність між ознаками, що мають різні одиниці виміру. Для розподілу пацієнтів по групам за одним показником застосовували кластерний аналіз за методом К-середніх. Для порівняння розподілу значень ознак використовували критерій χ^2 .

Результати дослідження та їх обговорення.

Порівняльна оцінка різних методик морфометрії ДЗН при ПВКГ за даними спектральної ОКТ. Проводили порівняння результатів вимірювання діаметру екскавації та показника "екскавація/ДЗН" за двома методиками. При автоматичній морфометрії у випадках з вираженим витонченням нервових волокон апарат визначав межі очікуваної екскавації поза зоною ДЗН на рівні склистого тіла. Враховуючи, що екскавація має бути обмежена нейроретинальним пояском, дану лінію в ручному режимі продовжували до точки перетину з межею нервових волокон. Встановлено, що збільшення екскавації ДЗН відповідало прогресуванню ПВКГ за стадіями. Відмінності між показниками діаметру екскавації, проведеними за двома методиками, були статистично значущі в усіх випадках, крім значень, отриманих при II стадії глаукоми. Так, при глаукомі I стадії діаметр екскавації ДЗН за першою і другою методикою морфометричної оцінки за даними ОКТ в середньому становила $777,00 \pm 53,32$ мкм і $983,60 \pm 36,93$ мкм ($p < 0,05$) відповідно, при глаукомі II стадії - $953,80 \pm 131,80$ мкм і $1256,60 \pm 107,22$ мкм ($p > 0,05$), при глаукомі III стадії - $1335,60 \pm 42,77$ мкм і $1562,60 \pm 43,19$ мкм ($p < 0,05$) і в разі термінальної глаукоми - $1275,20 \pm 85,21$ мкм і $1575,00 \pm 49,53$ мкм ($p < 0,05$). Співвідношення екскавації до ДЗН при глаукомі I стадії статистично не відрізнялися і становили $0,54 \pm 0,05$ мкм і $0,69 \pm 0,05$ мкм ($p > 0,05$), при глаукомі II стадії - $0,65 \pm 0,07$ мкм і $0,86 \pm 0,03$ мкм ($p < 0,05$), при глаукомі III стадії - $0,83 \pm 0,02$ мкм і $0,97 \pm 0,03$ мкм ($p < 0,05$), а при IV стадії - $0,83 \pm 0,05$ мкм і $1,02 \pm 0,04$ мкм ($p < 0,05$). Слід звернути увагу, що при далекозашедшій і термінальній глаукомі в 30% випадків були отримані дані перевищення діаметру екскавації над діаметром ДЗН, що теоретично неможливо. Водночас, вимірювання в автоматичному режимі параметрів ДЗН

поза його межами (на рівні склистого тіла), на наш погляд, є також недосконалістю програмного аналізу і потребує подальшого доопрацювання.

Порівняльна оцінка товщини РП зорового нерва при ПВКГ і у здорових осіб за даними SS-ОКТ. На даному етапі проводився аналіз товщини РП у здорових осіб та пацієнтів з ПВКГ. В результаті проведених досліджень було встановлено, що середня товщина РП у здорових осіб становила $161,80 \pm 2,98$ мкм, у пацієнтів I стадії - $123,20 \pm 2,33$ мкм, II стадії - $102,70 \pm 2,72$ мкм. У пацієнтів з III стадією ПВКГ середня товщина РП була $81,10 \pm 3,08$ мкм, а при термінальній стадії вона дорівнювала $62,30 \pm 1,83$ мкм. Проведений кореляційно-регресійний аналіз Пірсона, за результатами якого визначений зворотній вельми високий зв'язок товщини РП і стадії ПВКГ ($r = -0,966$, $p < 0,05$). Виявлена в ході дослідження недосконалість існуючих методів морфометрії ДЗН, а також зменшення товщини РП при прогресуванні ПВКГ стали основою для розробки нового методу діагностики прогресування ГОН.

Розробка математичної моделі деформації РП зорового нерва і пошкодження нервових волокон при ПВКГ. В основу розробки нашого методу лягло математичне моделювання РП у вигляді диска з певними фізичними параметрами, наближеними до параметрів РП ДЗН людського ока. При коливаннях ВОТ РП відчуває значні деформації, що призводить до зміщення, розтягування і навіть руйнування аксонів, що є наслідком наявних двох видів зміщення елементів пластини. Одні виникають у вертикальному (поперечному) (u_z) напрямку, одночасно інші - в горизонтальному (поздовжньому) (u_r) напрямку (Рис.2).

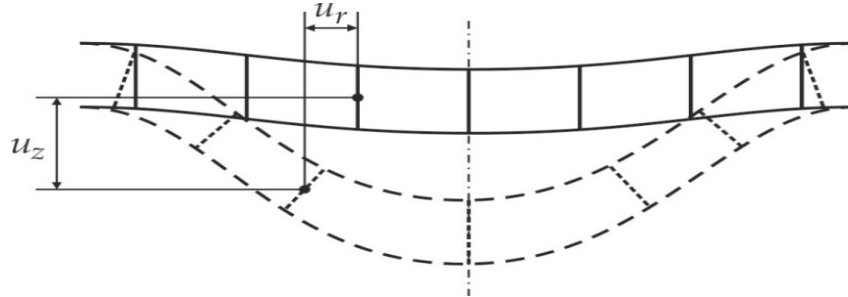


Рис.2. Схематичне зображення профілю РП під дією ВОТ з наявними поздовжніми (u_r) і поперечними (u_z) зміщеннями.

Після ряду проведених математичних розрахунків виведена кінцева формула, яка визначає напругу (тиск) на аксони ГКС:

$$P = \frac{8u_r d^3 \tilde{E}_0}{9\pi^2 r_w^* h^3}, \quad \tilde{E}_0 = \frac{E_{retina}}{1 - \nu_r^2} + \frac{E_{LC}}{1 - \nu_{LC}^2},$$

де P - тиск (напруга) на аксони ГКС, u_r - поздовжні зміщення РП на відстані r від центру пластини, d - сукупна товщина аксональних волокон, що проходять через РП, \tilde{E}_0 - приведений модуль Юнга, r_w^* - модельний параметр, $\alpha(h)$ - функція, що встановлює відповідність між визначеною на знімках ОКТ і дійсною товщиною РП, h - товщина РП на ОКТ-знімках.

Залежно від величини даного параметра визначається ризик розвитку ГОН. На основі проведених розрахунків розроблена електронна таблиця Excel, що дозволяє визначити ступінь ризику розвитку (при підозрі на глаукому) або прогресування (при установленому діагнозі) ГОН. Так, ризик відсутній при $P < p_0$, де p_0 - межа текучості сітківки, що в нормі дорівнює

9кПа. Середній ризик визначається за умови, коли $p_0 < P < 3 \times p_0$. Високий ризик розвитку (прогресування) ГОН виникає в ситуації, коли $P > 3 \times p_0$, і виникає незворотня втрата нервових волокон. Для автоматичного розрахунку необхідне занесення до таблиці індивідуальних параметрів обстежуваного: товщина і діаметр РП зорового нерва, ВОТ. В залежності від визначеного ступеня ризику розвитку ГОН вікно з отриманим результатом ступеня ущільнення аксонів на рівні РП приймає зелений, помаранчевий чи червоний колір, відповідно, для швидкості та зручності аналізу.

Застосування кількісного критерію пошкодження аксонів ГКС. Проведений ретроспективний кореляційно-регресійний аналіз взаємозв'язку між товщиною РП і СТПНВ, а також даними статичної периметрії і ступенем ризику розвитку (прогресування) ГОН за запропонованим нами кількісним критерієм. Був виявлений помітний прямий зв'язок між товщиною РП і СТПНВ за даними SS-ОКТ ($r = 0,504$, $p < 0,05$) та даними статичної периметрії (MD) і ступенем розрахованого ризику розвитку (прогресування) ГОН ($r = 0,578$, $p < 0,05$).

Віддалені результати аналізу діагностичної значимості запропонованого кількісного критерію визначення ризику розвитку (прогресування) ГОН шляхом оцінки величини втрати комплексу ГКС. Величина втрати комплексу ГКС через 18 місяців в групі з низьким ступенем ризику склала $0,95 \pm 0,19$ мкм, в групі середнього ступеня ризику - $4,0 \pm 1,10$ мкм ($p < 0,05$ у порівнянні з групою низького ризику), $9,30 \pm 1,62$ мкм в групі з високим ступенем ризику ($p < 0,05$ у порівнянні з групою низького та середнього ризику). Помітне витончення комплексу ГКС в групі помірного ризику прогресування глаукоми було виявлено в 20% випадків. В групі з високим ризиком відмічалось значне зниження товщини шарів ГКС у 50% хворих.

Порівняльний аналіз функціональних змін оперованого ока після хірургічного лікування основної і контрольної групи досліджень на різних строках спостереження.

При хірургічному лікуванні глаукоми одним з основних критеріїв його оцінки є досягнення гіпотензивного ефекту та його тривалість. Тому був проведений аналіз динаміки змін ВОТ та показників тонографії після операції в різні терміни спостереження.

У віддаленому післяопераційному періоді ВОТ був нормалізований, що підтверджує гіпотензивну ефективність як розробленого нами методу АГО, так і класичної синусотрабекулотомії. Середній рівень ВОТ на 5 добу в основній групі склав $18,08 \pm 0,05$ мм рт.ст, в контрольній групі - $15,95 \pm 0,18$ мм рт.ст. В строках 1 місяць та 1 рік після операції показники ВОТ в обох групах були співставні, що статистично не відрізнялись між собою. Однак, для підсилення гіпотензивного ефекту після 1 року спостережень у 5 хворих (10%) в групі контролю виникла необхідність в додатковій інстиляції гіпотензивних крапель у зв'язку з підвищенням ВОТ в середньому до $28,60 \pm 0,57$ мм рт.ст.

При співставних показниках ВОТ у віддаленому періоді гідродинамічні показники, зокрема коефіцієнт легкості відтоку (КЛВ) та коефіцієнт Беккера (КБ), істотно відрізнялися. Як видно з таблиці 1, в основній групі через рік спостережень у пацієнтів з розвинутою ПВКГ, яким була проведена комбінована операція, КЛВ покращився на $0,23 \pm 0,07$ мм³/хв×мм рт.ст (200%), а у хворих, яким проводили лише АГО+СЦД, на $0,19 \pm 0,06$ мм³/хв×мм рт.ст (147%). У контрольній групі відповідних підгруп КЛВ збільшився лише на $0,06 \pm 0,01$ мм³/хв×мм.рт.ст (43%) та $0,05 \pm 0,01$ мм³/хв×мм.рт.ст (36%) відповідно ($p < 0,05$).

КЛВ у хворих з ПВКГ III стадії основної групи покращився на $0,24 \pm 0,08$ мм³/хв×мм.рт.ст (185%) в підгрупі з проведеною комбінованою операцією та на $0,21 \pm 0,04$

мм³/хв×мм.рт.ст (150%) при проведеній АГО+СЦД без видалення катаракти. В групі контролю у відповідних підгрупах збільшення КЛВ було лише на 0,02±0,01 мм³/хв×мм.рт.ст, що відповідало 13% (p<0,05).

Подібна тенденція відмічалась при аналізі змін показника КБ. В основній групі через рік спостережень у пацієнтів з розвинутою ПВКГ, яким була проведена комбінована операція, КБ знизився на 133,35±15,36 (77%), а у хворих, яким проводили лише АГО+СЦД, на 116,8±9,58 (76%). У контрольній групі відповідних підгруп КБ зменшився на 91,33±8,75 (55%) та 90,84±9,32 (54%) відповідно(p<0,05).

КБ у хворих з III стадією ПВКГ основної групи знизився на 149,76±26,76 (81%) в підгрупі з проведеною комбінованою операцією та на 134,75±22,09 (78%) при проведеній АГО+СЦД без видалення катаракти. В групі контролю в відповідних підгрупах зменшення КБ було на 71,41±14,89 (44%) і 55,42±11,64, що відповідало 37% (p<0,05).

Таблиця 1

Середні показники КЛВ та КБ в групах спостереження до операції та через рік після хірургічного лікування (M±m, С- мм³/хв×мм рт.ст, КБ -у.о., n - кількість очей)

Група спостер.	Стадія ПВКГ	Об'єм операції	Строки спостереження	
			до операції	1 рік після операції
Основна	II (n=29)	ФЕК+АГО+СЦД	С= 0,13±0,01 КБ= 172,4±7,90	С= 0,36±0,02* КБ= 39,05±1,97*
		АГО+СЦД	С= 0,15±0,01 КБ=154,50±10,96	С= 0,34±0,02* КБ=37,70±2,77*
	III (n=21)	ФЕК+АГО+СЦД	С= 0,13±0,01 КБ=185,47±16,16	С= 0,37±0,02* КБ=35,71±1,43*
		АГО+СЦД	С= 0,14±0,02 КБ=172,50±18,15	С= 0,35±0,04* КБ=37,75±4,09*
Контрольна	II (n=27)	ФЕК+АГО	С= 0,14±0,01 КБ=165,20±15,09	С= 0,20±0,01* КБ=73,87±3,67*
		АГО	С= 0,14±0,02 КБ=168,92±20,46	С= 0,19±0,01* КБ=78,08±4,37*
	III (n=23)	ФЕК+АГО	С= 0,15±0,01 КБ=161,12±8,67	С= 0,17±0,01* КБ=89,71±4,69*
		АГО	С= 0,15±0,02 КБ=148,75±19,96	С= 0,17±0,02* КБ=93,33±9,32*

Примітка - * - достовірність відмінностей показників порівняно з показниками до операції (p< 0,05).

Важливим критерієм оцінки ефективності хірургічного лікування глаукоми є стабілізація глаукомного процесу у вигляді відсутності прогресуючого звуження поля зору на прооперованих очах. Поле зору у хворих оцінювалось за показниками сумарної світлової чутливості (дБ). В основній групі у пацієнтів як з II стадією, так і з III стадією ПВКГ, яким була проведена комбінована операція, відмічалась стабілізація зорових функцій за результатами збереження та навіть деякого покращення поля зору (у пацієнтів з глаукомою-II - на 5% та з глаукомою-III - на 8%). У хворих на ПВКГ II і III стадії цієї ж групи, яким

була проведена лише АГО+СЦД, відмічалось незначне погіршення периметрії (на 4% та 6% відповідно), що імовірно, пов'язано з прогресуванням катаракти. Водночас в контрольній групі було виявлене погіршення стану поля зору у всіх випадках. Так, при глаукомі-II з проведеною комбінованою операцією, зниження світлової чутливості було на $82,34 \pm 18,03$ дБ (5%), а після АГО без видалення катаракти - $243,91 \pm 30,55$ дБ, що рівнялось 16% від початкового. Після проведеної ФЕК+АГО у пацієнтів з III стадією ПВКГ зниження світлової чутливості було на $93,53 \pm 22,17$ дБ, що відповідало 11%, а при АГО в даній групі було на $172 \pm 26,11$ дБ нижче значень до операції, що у відсотковому співвідношенні дорівнювало - 22% від початкових значень.

Порівняльний аналіз структурних змін заднього відділу оперованого ока після хірургічного лікування на різних строках спостереження. Структурні зміни оцінювали за даними змін СТПНВ, величини співвідношення "площа екскавації / площа ДЗН" і середньої товщини судинної оболонки за даними SS-ОКТ.

Варто відмітити, що потовщення судинної оболонки на 5 добу було виявлено у всіх підгрупах. Даний ефект пояснюється нами як результат вагомого зниження ВОТ після операції. Однак, заслуговує на увагу збереження товщини хоріоїдеї у пацієнтів основної групи за рахунок активації увеосклерального відтоку, що і було покладено в розробку даної методики оперативного лікування.

В основу аналізу змін товщини хоріоїдеї було запропоновано брати різницю (Δ) показників в кількісному і відсотковому співвідношенні між товщиною хоріоїдеї оперованого і парного ока, таким чином нівелювати можливий системний вплив стану організму на показники товщини судинної оболонки оперованого ока. Різницю товщин хоріоїдеї обчислювали шляхом віднімання результату вимірювання парного ока від досліджуваного. В залежності від того, на якому оці товщина судинної оболонки була більшою, даний показник приймав позитивне або негативне значення.

Так, через рік спостережень, різниця між товщинами судинної оболонки в перипапільярній зоні між оперованим та парним оком у пацієнтів з II стадією ПВКГ основної групи з проведеною комбінованою операцією склала $3,32 \pm 4,11$ мкм ($p=0,001$), що було на 173% більше від початкових даних. В такій же підгрупі контрольної групи ця різниця склала $-3,65 \pm 3,07$ мкм ($p=0,473$) і відповідало зменшенню на 9%. В підгрупах з III стадією ПВКГ після проведеної комбінованої операції були наступні дані: в основній групі різниця склала $1,56 \pm 3,58$ мкм ($p=0,001$), що відповідало збільшенню на 144%, а в групі контролю $-1,23 \pm 1,57$ мкм ($p=0,811$) і свідчило про зменшення на 10%. В підгрупах з II стадією ПВКГ з проведеною антиглаукомною операцією без ФЕК у пацієнтів основної групи хоріоїдальна різниця в перипапільярній області між оперованим і парним оком через рік склала $-0,82 \pm 9,1$ мкм ($p=0,001$) і відповідала збільшенню на 87%, в той час, як в групі контролю цей показник був $-4,81 \pm 3,35$ мкм ($p=0,323$) і свідчив про зменшення на 44%. При ПВКГ III стадії в підгрупі, прооперованої за новим методом, різниця між товщинами склала $10,66 \pm 3,67$ мкм ($p=0,009$) і дорівнювала збільшенню на 110%. В протилежній підгрупі результат порівняння товщин склав $-1,31 \pm 1,82$ мкм ($p=0,389$) і був рівним зменшенню на 62%.

Різниця між товщинами хоріоїдеї в макулярній зоні між оперованим та парним оком у пацієнтів з II стадією ПВКГ основної групи з проведеною комбінованою операцією після року спостережень склала $-3,35 \pm 5,11$ мкм ($p=0,001$), що було на 75% більше від початкових даних. У відповідній підгрупі контрольної групи ця різниця склала $1,62 \pm 3,25$ мкм ($p=0,902$) і

відповідало збільшенню лише на 7%. В підгрупах з III стадією ПВКГ після проведеної комбінованої операції були наступні дані: в основній групі різниця склала $10,37 \pm 3,60$ мкм ($p=0,001$), що відповідало збільшенню на 196%, а в групі контролю $-1,51 \pm 1,63$ мкм ($p=0,962$) і свідчило про зменшення на 1%. В підгрупах з II стадією ПВКГ з проведеною АГО без ФЕК у пацієнтів основної групи хоріоїдальна різниця між оперованим і парним оком в макулярній зоні через рік склала $5,98 \pm 9,75$ мкм ($p=0,001$) і відповідала збільшенню на 225%, в той час, як в групі контролю цей показник був $1,56 \pm 2,24$ мкм ($p=0,663$) і свідчив про збільшення на 22%. При глаукомі-III в підгрупі, прооперованої за новим методом, різниця між товщинами склала $2,25 \pm 2,96$ мкм ($p=0,048$), що в 6 разів перевищувало цей показник до операції. В протилежній підгрупі результат порівняння товщин хоріоїдеї в макулярній області склав $0,78 \pm 1,98$ мкм ($p=0,154$) і був рівним зменшенню на 50%.

В результаті проведеного аналізу змін СТПНВ і величини співвідношення "площа екскавації / площа ДЗН", на відміну від групи контролю, в основній групі не виявлено статистично значущої динаміки, що свідчить про стабілізацію ГОН. Так, у випадку проведеної комбінованої операції в групі контролю у пацієнтів з II стадією ПВКГ зниження СТПНВ через 1 рік було на $5,40 \pm 0,49$ мкм ($p>0,05$), з III стадією на $4,35 \pm 0,46$ мкм ($p<0,05$). В підгрупі з проведеною АГО без видалення катаракти у пацієнтів з розвиненою глаукомою СТПНВ зменшилася на $4,0 \pm 0,74$ мкм ($p<0,05$) та на $5,17 \pm 0,66$ мкм ($p<0,05$) у пацієнтів з III стадією ПВКГ.

В ході дослідження товщини судинної оболонки до операції був проведений кластерний аналіз методом К-середніх. Середня товщина хоріоїдеї макулярної області в першому кластері складала $107,28 \pm 3,76$ мкм, в другому кластері – $148,14 \pm 1,83$ мкм, в третьому – $199,16 \pm 2,53$ мкм, в четвертому – $240,70 \pm 2,74$ мкм, в п'ятому - $285,70 \pm 10,16$ мкм. Після проведеного аналізу, скільки пацієнтів з різних груп спостереження входить до складу зазначених кластерів встановлено, що при ПВКГ III стадії превалюють пацієнти з порівняно меншою товщиною судинної оболонки в макулі. Так, в першому кластері зосереджено 31,8% хворих з групи III стадії глаукоми, у той час як з II стадії лише 12,5% ($p<0,05$). Подібна тенденція розподілу хворих простежувалась і при вимірюванні товщини хоріоїдеї в зоні ДЗН. Середня товщина хоріоїдеї в області ДЗН в першому кластері склала $67,11 \pm 3,57$ мкм, в другому кластері – $108,74 \pm 1,27$ мкм, в третьому – $134,03 \pm 2,20$ мкм, в четвертому – $172,66 \pm 3,51$ мкм, в п'ятому - $221,46 \pm 5,40$ мкм. Так, в другий кластер з середньою товщиною хоріоїдеї $108,74 \pm 1,27$ мкм включив 47,7% хворих з групи III стадії глаукоми, в той час як з групи II стадії в цьому ж кластері зосередилось 28,6% ($p<0,05$). Виявлена тенденція дозволяє вважати товщину хоріоїдеї морфометричним біомаркером клінічної стадії ПВКГ.

ВИСНОВКИ

1. Глаукома є важливою проблемою офтальмології, оскільки поширеність її в суспільстві невинно зростає, і вона є однією з основних причин сліпоти та інвалідності за зором. Проте, незважаючи на значні досягнення в розробці методів ранньої діагностики та лікування глаукоми, ефективність медикаментозної терапії залишається на рівні 75%, а хірургічного лікування - 90%. Тому пошук нових методів діагностики з прогностичною функцією, що враховують морфометричні і функціональні особливості ока, а також розробка

нових патогенетично обґрунтованих методів хірургічного лікування глаукоми є актуальною задачею сучасної офтальмології.

2. Порівняльна оцінка сучасних методик морфометрії диска зорового нерва при глаукомі методом оптичної когерентної томографії показала наявність істотних відмінностей у результатах вимірювання діаметру екскавації диска зорового нерва на всіх стадіях захворювання. У 30% випадків їх результати при III і IV стадії первинної відкритокутової глаукоми виявилися некоректними, тому що свідчили про превалювання діаметру екскавації над діаметром диска зорового нерва, що і дало мотивацію для розробки нового удосконаленого методу ранньої діагностики глаукомної оптиконеуропатії в тому числі з урахуванням товщини решітчастої пластини, величина якої має високий зворотній зв'язок зі стадією первинної відкритокутової глаукоми ($r = -0,966, p < 0,05$).

3. Встановлено, що згідно з розробленою математичною моделлю деформації решітчастої пластини зорового нерва і ушкодження нервових волокон при первинній відкритокутовій глаукомі на основі результатів SS-ОКТ морфометрії зорового нерва доведено, що глаукомна оптиконеуропатія є наслідком здавлювання аксонів гангліозних клітин на рівні решітчастої пластини, що відбувається внаслідок поперечних і в більшому ступені продольних зміщень її елементів при змінах градієнту внутрішньоочного тиску.

4. Автоматичний розрахунок тиску на аксони гангліозних клітин, що виконувався за допомогою запропонованої нами комп'ютерної програми, після внесення даних параметрів решітчастої пластини та добового рівня внутрішньоочного тиску дозволив визначити ступінь ризику розвитку (прогресування) глаукомної оптиконеуропатії (низький, середній або високий). За допомогою кореляційно-регресійного аналізу виявлено прямий зв'язок між товщиною решітчастої пластини і середньою товщиною перипапілярних нервових волокон ($r=0,504, p < 0,05$) та між показниками статичної периметрії (MD) і ступенем ризику розвитку (прогресування) глаукомної оптиконеуропатії ($r=0,578, p < 0,05$), а за результатами довготривалого спостереження пацієнти з встановленим високим та середнім ризиком у 50% та 20% випадків, відповідно, зазнали втрати комплексу гангліозних клітин сітківки в макулярній області навіть при нормальному внутрішньоочному тиску, що підтверджує обґрунтованість запропонованого способу прогнозування глаукомної оптиконеуропатії та надає можливість планувати ефективний менеджмент пацієнтів з глаукомою.

5. Виявлена закономірність зменшення товщини судинної оболонки ока з прогресуванням первинної відкритокутової глаукоми при використанні кластерного аналізу методом К-середніх. В кластерах з більш тонкою хоріоїдею в перипапілярній області зосередилось 47,7% хворих з III стадією глаукоми і 28,6% - з II стадією ($p < 0,05$), а найтонша судинна оболонка в макулі була відповідно у 31,8% і 12,5% хворих ($p < 0,05$). Для підвищення діагностичної цінності і достовірності результатів вимірювання товщини хоріоїдеї запропонована стандартизація вимірювань: за товщину судинної оболонки приймали середнє значення вимірювань в макулярній зоні - в 17 точках відповідно сітки ETDRS, а в перипапілярній - у 8 точках відповідно секторам сканування на відстані 1,7 мм від центру диска зорового нерва.

6. Розроблений патогенетично обґрунтований метод хірургічного лікування первинної відкритокутової глаукоми з супрациліарним дренаванням, ефективність якого порівняно з синусотрабекулотомією підтверджувалась стійким зниженням внутрішньоочного тиску та

стабілізацією зорових функцій. В основній групі відмічено збільшення коефіцієнту легкості відтоку на 170% (в групі контролю на 26%) ($p < 0,05$) та зменшення коефіцієнту Беккера на 78% (в групі контролю на 48%) ($p < 0,05$) від початкового. Стійкій стабілізації зорових функцій сприяло покращення увеосклерального відтоку, що пов'язано з покращенням кровопостачання інтрабульбарної зони зорового нерва внаслідок потовщення хоріоїдеї, про що свідчила виявлена на SS-ОКТ через 1 рік різниця товщин хоріоїдеї між оперованим і парним оком в макулярній і перипапільлярній області: збільшилась, в середньому, на 275% і 96%, відповідно, а в групі контролю на 6% і 31%, відповідно ($p < 0,05$). В 10 % випадків в групі контролю у віддаленому періоді була призначена місцева медикаментозна гіпотензивна терапія.

7. Результати дисертаційної роботи було впроваджено в клінічну практику офтальмологічного відділення КНП "Одеська обласна клінічна лікарня" Одеської обласної ради, Офтальмологічного медичного центру (Університетська клініка) ОНМедУ та КНП "Обласна офтальмологічна лікарня" Миколаївської обласної ради.

Практичні та наукові положення дисертаційної роботи впроваджені в навчальний процес на кафедрах офтальмології ОНМедУ, Буковинського державного медичного університету імені Б. Л. Радзіховського, Національної медичної академії післядипломної освіти імені П. Л. Шупика та на кафедрі отоларингології з офтальмологією Української медичної стоматологічної академії.

Список опублікованих праць за темою дисертації

1. Якименко І.В. Порівняльна оцінка методик морфометрії диска зорового нерва при глаукомі за даними спектральної оптичної когерентної томографії / І.В. Якименко, Н.А. Ульянова, Л.В. Венгер // Архів офтальмології України. - 2017.- Т.5.- №2(8).- С. 64-67 (*дисертант особисто проводила аналіз літературних джерел, виконання клінічних досліджень, збір фактичного матеріалу, статистичну обробку клінічного матеріалу, займалась оформленням статті*).

2. Венгер Л.В. Отдаленные результаты нового способа хирургического лечения первичной открытоугольной глаукомы с супрацилиарным дренированием. Часть I / Л.В. Венгер, И.В. Якименко // Вестник проблем биологии и медицины.- 2018.- Выпуск 4 Том 2 (147).- С. 127-132 (*дисертант особисто проводила клінічні дослідження, аналіз літературних джерел, статистичну обробку результатів, займалась оформленням статті*).

3. Венгер Л. В. Отдаленные результаты нового способа хирургического лечения первичной открытоугольной глаукомы с супрацилиарным дренированием. Часть II / Л.В. Венгер, И.В. Якименко, Н.А. Ульянова // Вестник проблем биологии и медицины.-2019.- Выпуск 2 Том 1 (150).- С. 105-108 (*дисертант особисто проводила клінічні дослідження, аналіз літературних джерел, статистичну обробку результатів, займалась оформленням статті*).

4. Якименко І.В. Результати застосування нового методу прогнозування розвитку і перебігу глаукомної оптиконеуропатії при первинній відкритокутової глаукомі / І.В. Якименко, Н.А. Ульянова, Л.В. Венгер, К.С. Шакур // Офтальмологічний журнал.- 2019.- №5.- С. 3-8 (*дисертант особисто проводила клінічні дослідження, аналіз літературних джерел, статистичну обробку результатів, займалась оформленням статті*).

5. Якименко І.В. Прогнозирование развития глаукомной оптиконейропатии. Часть I. Математическая модель деформации решетчатой пластины и повреждения нервных волокон при глаукоме / И.В. Якименко, Н.А. Ульянова, К.С. Шакун // Офтальмология. Восточная Европа. – 2018. – Т. 8.- № 4. – С. 475–487 (*дисертант особисто проводила аналіз літературних джерел, статистичну обробку результатів, займалась оформленням статті*).

6. Якименко І.В. Прогнозирование развития глаукомной оптиконейропатии. Часть II. Применение количественного критерия повреждения аксонов ганглиозных клеток в диагностике глаукомной оптиконейропатии / И.В. Якименко, Н.А. Ульянова, Л.В. Венгер, К.С. Шакун // Офтальмология. Восточная Европа. – 2019. – Т. 9.- № 1. – С. 31–39 (*дисертант особисто проводила аналіз літературних джерел, статистичну обробку результатів, займалась оформленням статті*).

7. Патент на винахід № 109996. МПК А61F9/007. Спосіб хірургічного лікування відкритокутової глаукоми // Венгер Л.В., Якименко І.В.; власник: Одеський національний медичний університет; заявка а 201410228; подано 18.09.2014; опуб. 26.10.2015. – Бюл. № 20 (*дисертант особисто збирала фактичний матеріал, проводила статистичну обробку клінічного матеріалу, займалась оформленням патенту*).

8. Патент на корисну модель № 133897. МПК А61В 8/10. Спосіб прогнозування розвитку та перебігу глаукомної оптиконейропатії // Якименко І.В., Ульянова Н.А., Шакун К.С.; власник: Одеський національний медичний університет; заявка у 2018 11506; подано 23.11.2018; опуб. 25.04.2019. – Бюл. № 8 (*дисертант особисто збирала фактичний матеріал, проводила статистичну обробку клінічного матеріалу, займалась оформленням патенту*).

Наукові роботи, що засвідчують матеріали дисертації:

9. Венгер Л.В. Удосконалення хірургічного лікування первинної відкритокутової глаукоми / Л.В. Венгер, Г.Ю. Венгер, І.В. Якименко // Матеріали "XIII з'їзду офтальмологів України", 21-23 травня 2014.-Одеса, 2014. – С. 83 (*дисертантом особисто проведено аналіз літературних джерел, статистичну обробку результатів, написання тез*).

10. Якименко І.В. Сравнительная оценка различных методик морфометрии диска зрительного нерва при глаукоме по данным спектральной оптической когерентной томографии / И.В. Якименко, Н.А. Ульянова, Л.В. Венгер // Матеріали науково-практичної конференції офтальмологів з міжнародною участю "Філатовські читання-2017", 25-26 травня 2017.- Одеса, 2017.- С. 78-79 (*дисертантом особисто проведено аналіз літературних джерел, клінічні дослідження, статистичну обробку результатів, написання тез*).

11. Якименко І.В. Сравнительная оценка толщины решетчатой пластины при глаукоме и у здоровых лиц по данным Swept-Source OCT / И.В. Якименко, Н.А. Ульянова, Л.В. Венгер // Матеріали науково-практичної конференції офтальмологів, дитячих офтальмологів та оптометристів України з міжнародною участю "Рефракційний пленер 2018", 18-19 жовтня 2018.- Київ, 2018.- С.126 (*дисертантом особисто проведено аналіз літературних джерел, статистичну обробку результатів, написання тез*).

12. Якименко І.В. Прогнозирование развития глаукомной оптиконейропатии. Математическая модель деформации решетчатой пластины и повреждения нервных волокон при глаукоме / И.В. Якименко, Н.А. Ульянова, Л.В. Венгер, К.С. Шакун // Матеріали науково-практичної конференції з міжнародною участю "Ophthalmic HUB", 15-16 березня

2019.-Київ, 2019.- С.117-119 *(дисертантом особисто проведено аналіз літературних джерел, клінічні дослідження, статистичну обробку результатів, написання тез).*

13. Якименко И.В. Прогнозирование развития глаукомной оптиконеуропатии. Применение количественного критерия повреждения аксонов ганглиозных клеток в диагностике глаукомной оптиконеуропатии / И.В. Якименко, Н.А. Ульянова, Л.В. Венгер, К.С. Шакурн // Матеріали науково-практичної конференції офтальмологів з міжнародною участю "Філатовські читання-2019", 23-24 травня 2019.- Одеса, 2019.-С. 78-79 *(дисертантом особисто проведено аналіз літературних джерел, клінічні дослідження, статистичну обробку результатів, написання тез та усна доповідь).*

14. Yakymenko I. Quantitative criterion of ganglion cell's axons damage for glaucoma optic neuropathy prediction / I. Yakymenko, N. Ulianova, K. Shakun // World Ophthalmology Congress 2020.- virtual, 26-29 june *(дисертантом особисто проведений аналіз літературних джерел, набір клінічного матеріалу; дисертант брала участь у систематизації результатів, самостійно оформлювала тези).*

АНОТАЦІЯ

Якименко І.В. Удосконалення діагностики та патогенетично обґрунтованого хірургічного лікування первинної відкритокутової глаукоми. – На правах рукопису. Дисертація на здобуття наукового ступеня кандидата медичних наук за спеціальністю 14.01.18. – офтальмологія. Національний університет охорони здоров'я України імені П. Л. Шупика МОЗ України, Київ, 2021. Дисертація присвячена підвищенню ефективності діагностики і хірургічного лікування первинної відкритокутової глаукоми шляхом розробки нового клініко-морфологічного методу діагностики з прогнозуванням розвитку глаукомної оптиконеуропатії та патогенетично обґрунтованого методу хірургічного лікування.

Розроблена математична модель деформації решітчастої пластини з ушкодженням нервових волокон. Впроваджено в практику застосування автоматичного визначення ступеня ризику розвитку глаукомної оптиконеуропатії, враховуючи внутрішньоочний тиск, діаметр та товщину решітчастої пластини зорового нерва, величина якої має високий зворотній зв'язок зі стадією глаукоми ($r = - 0,966$, $p < 0,05$). Виявлений зв'язок між товщиною решітчастої пластини і товщиною перипапілярних нервових волокон ($r = 0,504$, $p < 0,05$) та між показником MD і ступенем ризику розвитку глаукомної оптиконеуропатії ($r = 0,578$, $p < 0,05$). У віддаленому періоді прогресування глаукомної оптиконеуропатії відмічалось у 20% і 50% пацієнтів з середнім та високим ризиком, відповідно. Розроблений метод хірургічного лікування відкритокутової глаукоми з супрациліарним дренаванням, що приводить до збільшення коефіцієнту легкості відтоку на 170%, зменшення коефіцієнту Беккера на 78%, збільшення різниці товщин хоріоїдеї між оперованим і парним оком в макулярній і перипапілярній області на 275% і 96% відповідно.

Ключові слова: первинна відкритокутова глаукома, прогнозування прогресування, хірургічне лікування, оптична когерентна томографія, решітчаста пластинка зорового нерва, товщина судинної оболонки.

АННОТАЦИЯ

Якименко И.В. Усовершенствование диагностики и патогенетически обоснованного хирургического лечения первичной открытоугольной глаукомы. - На правах рукописи. Диссертация на соискание ученой степени кандидата медицинских наук по специальности 14.01.18. - офтальмология. Национальный университет охраны здоровья Украины имени П. Л. Шупика, Киев, 2021. Диссертация посвящена повышению эффективности диагностики и хирургического лечения первичной открытоугольной глаукомы путем разработки нового клинико-морфологического метода диагностики с прогнозированием развития глаукомной оптиконейропатии и патогенетически обоснованного метода хирургического лечения.

Разработана математическая модель деформации решетчатой пластины с повреждением нервных волокон. Внедрено в практику применение автоматического определения степени риска развития глаукомной оптиконейропатии, учитывая внутриглазное давление, диаметр и толщину решетчатой пластины, величина которой имеет высокую обратную связь со стадией глаукомы ($r = -0,966$, $p < 0,05$). Обнаружена связь между толщиной решетчатой пластины и толщиной перипапиллярных нервных волокон ($r = 0,504$, $p < 0,05$) и между показателем MD и степенью риска развития глаукомной оптиконейропатии ($r = 0,578$, $p < 0,05$). В отдаленном периоде прогрессирование глаукомной оптиконейропатии отмечалось у 20% и 50% пациентов со средним и высоким риском соответственно. Разработан и внедрен в практику метод хирургического лечения открытоугольной глаукомы с супрацилиарным дренированием, что приводит к увеличению коэффициента легкости оттока на 170%, уменьшению коэффициента Беккера на 78%, увеличению разницы толщин хориоидеи между оперированным и парным глазом в макулярной и перипапиллярной области на 275% и 96% соответственно, что и является обоснованием стабилизации зрительных функций в отдаленном периоде.

Ключевые слова: первичная открытоугольная глаукома, прогнозирование прогрессирования, хирургическое лечение, оптическая когерентная томография, решетчатая пластина, толщина сосудистой оболочки.

SUMMARY

Yakymenko I.V. Improvement of diagnosis and pathogenetically sound surgical treatment of primary open-angle glaucoma. - Qualified scientific work on the rights of the manuscript. Dissertation for the degree of Candidate of Medical Sciences in specialty 14.01.18 - "Ophthalmology" - Shupyk National Healthcare University of Ukraine, Kyiv, 2021.

The dissertation is devoted to increasing the efficiency of diagnosis and surgical treatment of primary open - angle glaucoma by developing a new clinical and morphological method of diagnosis with predicting the development of glaucoma optic neuropathy and pathogenetically sound method of surgical treatment.

Despite the availability of modern diagnostic methods, a wide choice of conservative and surgical treatment, the number of patients with primary open-angle glaucoma continues to grow.

Objectives of the study.

1. To study the diagnostic value of modern methods of optic disc morphometry according to optical coherence tomography.

2. To develop a method for predicting the development of glaucoma by mathematical modeling of the deformation of the lamina cribrosa of optic disk with damage to nerve fibers and the calculation of a quantitative criterion for determining the risk of glaucoma optic neuropathy.

3. To evaluate the diagnostic significance of the proposed quantitative criterion for determining the risk of glaucomatous optic neuropathy.

4. To analyze the thickness of the choroid in patients with primary open-angle glaucoma.

5. Develop a pathogenetically sound method of surgical treatment of primary open-angle glaucoma, which improves the functioning of both anterior and uveoscleral outflow tracts, and conduct a comparative analysis of its effectiveness and sinusotrabeulotomy in the early and distant postoperative period by determining functional and structural changes operative.

A comparative evaluation of existing two methods of optic disc morphometry in primary open-angle glaucoma by optical coherence tomography. According to the first method of measurement was performed along the line connecting the boundaries of the retinal pigment epithelium. According to the second method, the measurement was performed 150 μm above the line connecting the boundaries of the retinal pigment epithelium. There were statistically significant differences in the results of measuring the diameter of the excavation of the optic disc at all stages of the disease.

As a result of the study, the scientific data on the pathogenesis of glaucomatous optic neuropathy were supplemented by mathematical modeling with subsequent determination of risk factors for its progression.

For the first time, the mechanical theory of glaucomatous optic neuropathy, which consists in pinching the axons of ganglion cells at the level of the lamina cribrosa of the optic disk due to longitudinal and transverse displacements of its elements under the action of intraocular pressure, which leads to nerve fiber damage, is mathematically substantiated.

The scientific data on the relationship between the thinning of the lamina cribrosa of the optic disk with the increase in the stage of the primary open - angle glaucoma according to the results of swept-source-optical coherence tomography ($r = -0,966$, $p < 0,05$) have been supplemented.

A mathematical model of the lamina cribrosa of the optic disk with mathematical substantiation of nerve fiber damage due to longitudinal and transverse displacements of its elements under the action of intraocular pressure was developed, which allowed to propose and implement a new method of predicting the development (or progression) of glaucomatous optic neuropathy based on according to swept-source-optical coherence tomography, as well as mean intraocular pressure, followed by the use of a spreadsheet to determine the level of risk of nerve fiber damage. There is a direct noticeable relationship between the thickness of the lamina cribrosa of the optic nerve and the average thickness of the peripapillary nerve fibers ($r = 0,504$, $p < 0,05$) and between the indicators of static perimetry (MD) and the degree of risk of glaucomatous optic neuropathy ($r = 0,578$, $p < 0,05$). Analysis of long-term results of this method showed the progression of glaucomatous optic neuropathy in 20% and 50% of patients with a certain medium and high risk, respectively.

To increase the diagnostic value and reliability of the results of choroidal thickness measurement, standardization of measurements is proposed: the thickness of the choroid was taken as the average value of measurements in the macular area - 17 points according to the ETDRS grid,

and in the peripapillary - 8 points according to scanning sectors at 1,7 mm the center of the optic disc.

The scientific data on the decrease in the thickness of the choroid with the progression of glaucoma were supplemented, which is confirmed by the statistically significant greater number of patients with stage III compared with stage II of primary open - angle glaucoma, in whom there was a thin choroid ($108,74 \pm 1,27 \mu\text{m}$ in peripapillary and $107,28 \pm 3,76 \mu\text{m}$ in the macular area). In clusters with a thinner choroid in the peripapillary region, 47,7% of patients with stage III of primary open - angle glaucoma and 28,6% - with stage II ($p < 0,05$), and the thinnest choroid in the macula was 31,8% and 12, 5% of patients ($p < 0,05$).

A method of surgical treatment of primary open-angle glaucoma sinusotrabeulotomy with supraciliary drainage is proposed and put into practice by performing the formed outer flap of the sclera under the preserved strip of its deep layers with a previously performed sinusotrabeulotomy.

Extended scientific data on the higher efficiency of sinusotrabeulotomy with drainage of the supraciliary space in comparison with sinusotrabeulotomy, which is a more stable normalization of intraocular pressure by improving the hydrodynamics of the eye and stabilizing the progression of glaucomatous optic neuropathy due to improved blood flow, as evidenced by an increase in the thickness of the choroid in the peripapillary and macular area according to swept-source-optical coherence tomography.

Due to the improvement of uveoscleral outflow of intraocular fluid in the main group in the long term there was an increase in the coefficient of ease of outflow by 170% and a decrease in the Becker coefficient by 78% compared with the tonography before surgery. At the same time, in the control group, where sinusotrabeulotomy was performed, the outflow rate increased by 26% and the Becker ratio decreased by 48% from the initial ($p < 0,05$, compared with the main group). The difference in choroidal thicknesses between the operated and paired eye after 1 year of observations in the macular and peripapillary region increased by an average of 275% and 96%, respectively, in the main group and decreased by 6% and 31%, respectively, in the control group ($p < 0,05$, compared with the main group). In 10% of cases in the control group in the remote period was prescribed local antihypertensive drop therapy.

Key words: Primary open-angle glaucoma, prognosis of progression, surgical treatment, optical coherence tomography, lamina cribrosa of the optic disk, choroid thickness .

ПЕРЕЛІК УМОВНИХ ПОЗНАЧЕНЬ

АГО+СЦД - антиглаукомна операція з супрациліарним дренаванням

ВОТ - внутрішньоочний тиск

ГКС - гангліозні клітини сітківки

ГОН - глаукомна оптиконеуропатія

ДЗН - диск зорового нерва

КБ - коефіцієнт Беккера

КЛВ - коефіцієнт легкості відтоку

МКГЗ - максимально коригована гострота зору

ПВКГ - первинна відкритокутова глаукома

РП - решітчаста пластина

СТПНВ - середня товщина перипапільярних нервових волокон

ФЕК - факоемульсифікація