Національний університет охорони здоров'я України імені П. Л. Шупика
Міністерство охорони здоров'я України

Національний університет охорони здоров'я України імені П. Л. Шупика
Міністерство охорони здоров'я України

Кваліфікаційна наукова
праця на правах рукопису

ГЕРАЩЕНКО РОМАН АНАТОЛІЙОВИЧ

УДК: 617.582/.584:616.14-031.62-031.67-002-005.6]-089.27:615.841:615.846

ДИСЕРТАЦІЯ

ЕНДОВЕНОЗНЕ ЕЛЕКТРОЗВАРЮВАННЯ У ЛІКУВАННІ ВИСХІДНОГО ТРОМБОФЛЕБІТУ ВЕЛИКОЇ ПІДШКІРНОЇ ВЕНИ

Спеціалізація: 14.01.03 – Хірургія

Спеціальність: 222 – Медицина

Галузь знань 22 – Охорона здоров'я

Подається на здобуття наукового ступеня доктора філософії

Дисертація містить результати власних досліджень. Використання ідей, результатів і текстів інших авторів мають посилання на відповідне джерело

Р.А. Геращенко

(підпис, ініціали та прізвище здобувача)

Науковий керівник:

професор кафедри хірургії та
судинної хірургії НУОЗ України імені П.Л.ШУПИКА,
доктор медичних наук професор В.А.Ходос

Київ – 2021

АНОТАЦІЯ

Геращенко Р. А. Ендовенозне електрозварювання (ЕВЕЗ) у лікуванні гострого висхідного тромбофлебіту (ГВТФ) великої підшкірної вени.(ВПВ) – Кваліфікаційна наукова праця на правах рукопису.

Дисертація на здобуття наукового ступеня доктора філософії в галузі знань 22 – Охорона здоров'я за спеціальністю 222 – Медицина (спеціалізація 14.01.03 – Хірургія). – Національний університет охорони здоров'я України імені П. Л. Шупика, МОЗ України, м. Київ, 2021.

Гострий висхідний тромбофлебіт поверхневих вен нижніх кінцівок є найпоширенішим ургентним судинним захворюванням і зустрічається в 3 – 11% загальної кількості населення.

Гострий висхідний тромбофлебіт виникає у 20 - 60 % хворих на хронічні захворювання вен нижніх кінцівок (ХЗВНК). Найбільш часто ГВТФ локалізується в великій підшкірній вені (ВПВ) – 50 - 60 %, в малій підшкірній вені (МПВ) – 11 - 15%, в притоках ВПВ / МПВ – 30 - 40 %.

У 6 – 44 % хворих ГВТФ супроводжується тромбозом глибоких вен (ТГВ), а у 1,5 – 33% хворих, зафіксовані більш серйозні ускладнення такі як тромбоемболія легеневої артерії (ТЕЛА).

Найбільш небезпечний варіант клінічного перебігу ГВТФ виникає тоді, коли тромботичний процес має висхідний характер по ВПВ, тромб поширюється до сафено-феморального з'єднання (СФЗ) або вже переходить на глибоку венозну систему кінцівки і виникає реальна загроза ТЕЛА.

Незважаючи на успіхи, досягнуті у флебології в останні десятиліття, до теперішнього часу відсутня єдина тактика, яку слід обрати для запобігання розповсюдження тромботичного процесу на глибокі вени. Низка авторів віддають перевагу радикальному лікуванню ГВТФ, але, в той же час, серед прихильників хірургічного лікування також не існує єдиного консенсусу стосовно обсягу і термінів проведення хірургічної операції.

Одна група авторів рекомендує проводити хірургічне лікування в два етапи: на першому – операція Троянова-Тренделенбурга, метою якої є упередження поширення тромботичного процесу на глибоку венозну систему, а через 1,5 – 2 місяці після стихання запального процесу проводиться другий етап лікування, вже на реканалізованих варикозно змінених підшкірних венах.

Така тактика ефективно запобігає поширенню тромбозу в глибоку венозну систему і ТЕЛА, однак, залишені тромбовані варикозні вени навіть при призначенні консервативної терапії все ж таки тривалий час знаходяться в стані запалення і вимагають в майбутньому виконання повторних операцій.

Інша група авторів рекомендує радикальну флебектомію при ГВТФ, що усуває не тільки тромбофлебіт і можливість поширення тромботичного процесу на глибоку венозну систему, а й його першопричину – варикозну хворобу. Не викликає сумнівів, що стандартна флебектомя патогенетично спрямована і високоефективна операція, але вона не прийнятна у пацієнтів похилого та старечого віку внаслідок високої травматичності самої операції, необхідності застосування ендотрахеального наркозу.

Таким чином, велика розповсюдженість тромботичних ускладнень, безсимптомний їх перебіг більше ніж у половини хворих, реальна загроза для життя при виникненні ТЕЛА свідчать про те, що пошук нових методів лікування і профілактики даного захворювання є актуальною проблемою сучасної медицини.

Наведені дані також показують, що існує необхідність пошуку оптимального малотравматичного методу хірургічного лікування ГВТФ, який дозволив би не тільки ефективно запобігти тромбозу глибоких вен і ТЕЛА, а й швидко усунути місцеві симптоми гострого висхідного тромбофлебіт, скоротити терміни перебування в стаціонарі, прискорити післяопераційну реабілітацію, усунути можливість рецидиву захворювання і, в той же час, покращити косметичний ефект від проведеного лікування.

Для досягнення поставленої мети були визначені наступні завдання дослідження:

1. На основі морфологічних даних вивчити особливості біофізичного впливу ендовенозного електрозварювання на тромбовану велику підшкірну вену.
2. Визначити і морфологічно обгрунтувати оптимальні параметри для проведення ЕВЕЗ тромбованої великої підшкірної вени.
3. На основі ультрасонографічних даних провести оцінку стабільності оклюзії, облітерації і абляції після ЕВЕЗ великої підшкірної вени у визначених параметрах.
4. На підставі морфологічних, ультразвукових та клінічних даних удосконалити та визначити ефективність методу хірургічного лікування гострого висхідного тромбофлебіту великої підшкірної вени з застосуванням ЕВЕЗ.
5. Провести порівняльний аналіз найближчих та віддалених результатів лікування гострого висхідного тромбомлебіту методом ЕВЕЗ і традиційної флебектомії та обгрунтувати переваги ЕВЕЗ над стандартним методом.

Об’єкт дослідження: гострий висхідний тромбофлебіт великої підшкірної вени.

Предмет дослідження: ЕВЕЗ тромбованої ВПВ, морфологічні зміни у стінці сегментів вен до та після ЕВЕЗ, ультразвукові зміни в тромбованій вені до та після впливу високочастотного електрозварювання.

Відповідно до визначених завдань використані методи дослідження: загальноклінічні, морфологічні, ультразвукові, лабораторні, статистичні методи обчислення отриманих результатів.

Для усунення тромбованої великої підшкірної вени ми застосували один із сучасних малоінвазивних термічних методів електрозварювання живих тканин (ЕЗЖТ), модифікований для проведення ЕВЕЗ. Завдяки цьому стінки судини з'єднуються, що отримало назву «зварювання». Механізм «зварювання» полягає в тому, що під дією високочастотного електричного струму виникає денатурація білка, який знаходиться в клітинах і міжклітинному просторі живої тканини. Високочастотний електричний струм подається від апарату

на тканини. Це приводить до їх нагрівання, часткової руйнації мембрани клітин, денатурації білкових молекул, яка виражається в розпрямленні молекул білка і їх переплутуванні – коагуляції. Система для ЕВЕЗ включала апарат ЕК 300М (СВАРМЕД, Україна) та спеціалізований ендовенозний інструмент (CEI), що представляє собою ендовенозний електрозварювальний катетер (ЕЗК) оригінальної конструкції з різними калібрами робочої частини. За даними патоморфологічних та гістохімічних досліджень нами було доведено, що при дії різних режимів впливу ЕВЕЗ на тромбовану велику підшкірну вену в стінці вени виникали різні патоморфологічні зміни – від часткового руйнування тканин до повної деструкції венозних і паравазальних структур. Отже, за даними патоморфологічних та гістохімічних досліджень нами було встановлено, що при лікуванні ГВТФ ВПВ найбільш ефективною є експозиція дії ЕВЕЗ протягом 15 секунд, при якій наступає виражений спазм стінки вени, дезорганізація еластичних волокон, запускаються незворотні зміни у вигляді гомогенізації та коагуляції всіх шарів венозної стінки, що в подальшому призводить до фіброзної трансформації стінки вени без ускладнень з боку оточуючих тканин. Статистичні розрахунки порівнянь площі оптично порожніх бульозних структур в стінці вени (μm^2*) для різних робочих режимів впливу ЕВЕЗ на стінку вени відповідають рівню значущості 0,05.

Застосування в доопераційному періоді ретельного ультразвукового дуплексного обстеження дало нам можливість визначати показання до застосування ЕВЕЗ при ГВТФ та побудувати індивідуальний план хірургічної операції для кожного хворого. Він залежав від поширеності тромботичного процесу по ВПВ, її притоках, залучення до тромботичного процесу СФЗ та перфорантних вен.

Оцінку безпосередніх та віддалених результатів ЕВЕЗ тромбованої великої підшкірної вени ми проводили за даними ультразвукового дуплексного ангіосканування. Нами було встановлено, що середній діаметр тромбованої великої підшкірної вени до впливу ЕВЕЗ складав 9,6 ± 0,4 мм. В просвіті вени візуалізувалися множинні тромботичні маси підвищеної ехогенності.

На перший день після впливу ЕВЕЗ діаметр стовбура ВПВ був збільшений в 1,3 рази і в середньому складав 12,2 ± 0,4 мм ($p < 0,05$). Діаметр вени збільшувався за рахунок набряку венозної стінки після дії ЕВЕЗ. Через 1 місяць вена значуще зменшувалася в діаметрі в порівнянні з попереднім показником і в середньому її діаметр склав 7,4± 0,5 мм ($p < 0,05$), просвіт вени мав гіпоехогенний характер. В термін 3 місяці в порівнянні з терміном 1 місяць після впливу ЕВЕЗ, діаметр вени продовжував зменшуватися до 4,7 ± 0,5 мм ($p < 0,05$). Просвіт ставав ехогенним, що свідчило про активний розвиток фіброзного процесу в звареній вені. Через 6 місяців з моменту впливу ЕВЕЗ діаметр вени в порівнянні з терміном 3 місяці був ще більш зменшеним – 2,4 ± 0,4 мм ($p<0,05$). В термін 1 рік і більше УЗДС картина свідчила про завершення процесу облітерації повною абляцією вени.

Ефективність застосування методу ЕВЕЗ в хірургічному лікуванні ГВТФ ВПВ ми вивчили шляхом оцінки якості життя (ЯЖ) за допомогою клінічного опитувальника Chronic Insufficiency Venous International Questions (CIVIQ 20). Для визначення ефективності лікування було використано Т-критерій Wilcoxon для залежних вибірок з незначною кількістю порівнюваних пар. При спостережені та порівнянні результатів пацієнтів виявлено провідну роль больового, соціального та психологічного чинника ЯЖ хворих на ГВТФ ВПВ, для яких визначалась достовірна різниця у рівнях залежної змінної до лікування і в кожний з термінів спостеження після операції з застосуванням ЕВЕЗ ($p<0,05$). Аналіз результатів лікування показав значні відмінності в термінах перебування в стаціонарі. Мала травматичність ЕВЕЗ в більшості випадків дозволила виписати зі стаціонару хворих основної групи через 2 – 5 днів після операції. Якщо в основной групі післяопераційний ліжко-день склав 3,2 ± 0,2 дня, то у групі порівняння термін перебування хворого в стаціонарі коливалася від 6 до 10 днів і склав в середньому 7,8 ± 0,8 дня ($p<0,001$).

Таким чином, порівняння результатів лікування ГВТФ ВПВ методом ЕВЕЗ з традиційною флебектомією показало, що застосування ЕВЕЗ має значні

переваги над традиційною флебектомією, оскільки істотно зменшує травматичність операції, підвищує її ефективність, скорочує терміни лікування без втрати радикальності самої операції.

Ключові слова: тромбофлебіт, морфологія вен, електрозварювання живих тканин, ультразвукове дослідження.

ANNOTATION

Herashchenko R.A. Endovascular electric welding in the medical treatment of ascending thrombophlebitis of the great saphenous vein. – Qualifying scientific paper, manuscript.

Dissertation for obtaining a scientific degree of a Ph.D. degree in in the field of knowledge 22 – Health care in specialty 222 – Medicine (specialization 14.01.03 – Surgery). – Shupyk national healthcare university of Ukraine, the Ministry of Healthcare of Ukraine, Kyiv city, 2021.

Acute ascending thrombophlebitis (AATP) of the superficial veins of the lower extremities is the most common urgent vascular disease and occurs in 3 - 11% of the total population.

Acute ascending thrombophlebitis occurs in 20-60% of patients with chronic venous disease of the lower extremities (CVDLE). Most often acute ascending thrombophlebitis is localized in the great saphenous vein (GSV) - 50 - 60%, in the small saphenous vein (SSV) - 11 - 15%, in the inflows of GSV / SSV - 30 - 40%.

6 - 44% of patients with AATP is accompanied by deep venous thrombosis (DVT), and 1.5 - 33% of patients more serious complications such as thromboembolia of the pulmonary artery (PATE) have been registered.

The most dangerous option of the clinical course of AVTP occurs when the thrombotic process is ascending along the GSV, the thrombus spreads to the saphenofemoral junction (SFJ) or already passes into the deep venous system of the limb and there is a real threat of PATE.

Despite the progress made in phlebology in recent decades, to date there is no common strategy that should be selected to prevent the spread of the thrombotic process in the deep veins. A number of authors prefer the radical treatment of AVTP, but, at the same time, there is also no common consensus among the supporters of surgical treatment regarding the scope and timing of surgery.

One group of authors recommends surgical treatment in two stages: at the first - the Troianov-Trendelenburg operation, the purpose of which is to prevent the spread of thrombotic process to the deep venous system, and 1.5 - 2 months after the inflammatory process subsides, the second stage of treatment is performed on recanalized varicose changed saphenous veins.

Such tactic effectively prevents the spread of thrombosis into the deep venous system and PATE, however, thrombosed varicose veins left, even with the appointment of conservative therapy still in a state of inflammation for a long time and require re-operations in the future.

Another group of authors recommends a radical phlebectomy for AATP, which eliminates not only thrombophlebitis and the possibility of spreading the thrombotic process to the deep venous system, but also its ultimate cause - varicose vein disease. There is no doubt that standard phlebectomy is a pathogenetically directed and highly effective operation, but it is not acceptable for elderly and senile patients due to the high trauma of the operation itself, necessity of endotracheal anesthesia.

Thus, the high prevalence of thrombotic complications, their asymptomatic course in more than half of patients, the real threat to life in the occurrence of PATE testify that the search for new treatments and prevention of this disease is an genuine concern of modern medicine.

Represented data also show that there is a need to find the optimal minimally invasive method of surgical treatment of AATP, which would not only effectively prevent deep vein thrombosis and PATE, but also quickly eliminate local symptoms of acute ascending thrombophlebitis, reduce the length of hospital stay, accelerate postoperative rehabilitation, eliminate the possibility of recurrence of the disease and, at the same time, improve the cosmetic effect of the treatment.

To achieve the goal it is needed to complete the following tasks:

1. On the basis of morphological data to study the features of the biophysical effect of endovenous electric welding on the thrombosed great saphenous vein.

2. To determine and morphologically substantiate the optimal parameters for conducting of HFEEW of thrombosed great saphenous vein.

3. On the basis of ultrasonographic data to assess the stability of occlusion, obliteration and ablation after HFEEW of the great saphenous vein in certain parameters.

4. On the basis of morphological, ultrasound and clinical data to improve and determine the effectiveness of the method of surgical treatment of acute ascending thrombophlebitis of the great saphenous vein with the use of HFEEW.

5. To conduct a comparative analysis of the short-term and long-term results of treatment of acute ascending thrombomlebitis by HFEEW method and traditional phlebectomy and to substantiate the advantages of HFEEW over the standard method.

Object of study: acute ascending thrombophlebitis of the great saphenous vein.

Subject of study: EEW of a thrombosed GSV, morphological changes in the wall of venous segments before and after EEW, ultrasound changes in the thrombosed vein before and after exposure to high-frequency electric welding.

According to the defined tasks of this research the following methods of research were used: general clinical, morphological, ultrasonic, laboratory, statistical methods of calculation of the received results.

To eliminate the thrombosed great saphenous vein, we used one of the modern minimally invasive thermal methods of electric welding of living tissues (EWLT), modified for EEW. Due to this, the walls of the vessels are connected, which is called "welding".

The mechanism of "welding" is that under the influence of high-frequency electric current denaturation of the protein occurs, which is located in the cells and the intercellular space of the living tissue. High-frequency electric current is supplied from the device to the tissues through the electrodes between which the tissues are clamped. This leads to their heating, partial destruction of the cell membrane, denaturation of protein molecules, which is expressed in the straightening of protein molecules and their entanglement - coagulation. The system for EEW

included the device EK 300M (SWARMED, Ukraine) and a specialized endovenous instrument (SEI), which is an endovenous electric welding catheter (EWC) of original design with different calibers of the working part. According to pathomorphological and histochemical studies, we proved that under the action of different modes of influence of EEW on the thrombosed great saphenous vein in the vein wall there were various pathomorphological changes - from partial tissue destruction to complete destruction of venous and paravasal structures. Thus, according to pathomorphological and histochemical studies, we found that in the treatment of AVTP of GSV is the most effective exposure of EEW action for 15 seconds, at which there is a pronounced spasm of the vein wall, disorganization of elastic fibers, irreversible changes are triggered in the form of homogenization and coagulation of all layers of the venous wall. The main trophic structures at exposure for 15 seconds remain intact, which subsequently leads to fibrous transformation of the vein wall without complications from the surrounding tissues. Statistical calculations of comparisons of the area of optically empty bullous structures in the vein wall (μm^2*) for different operating modes of EEW impact on the vein wall correspond to the significance level of 0.05.

The use of a thorough ultrasound duplex examination in the preoperative period gave us the opportunity to determine the indications for the use of EEW in AATP and to build an individual plan of surgery for each patient. It depended on the prevalence of the thrombotic process in the main subcutaneous veins, their tributaries, involvement in the thrombotic process of perforating veins.

We evaluated the immediate and long-term results of EEW of thrombosed great saphenous vein according to the data of ultrasound duplex examination. There we found that the average diameter of the thrombosed great saphenous vein before exposure of EEW was 9.6 ± 0.4 mm. Multiple thrombotic masses of increased echogenicity were visualized in the lumen of the vein. On the first day after EEW, the diameter of the GSV's trunk was increased in 1.3 times and averaged 12.2 ± 0.4 mm ($p < 0.05$). The diameter of the vein increased due to edema of the venous wall after exposure to EEW. After 1 month, the vein decreased significantly in diameter

compared to the previous figure and on average its diameter was 7.4 ± 0.5 mm ($p < 0,05$), the lumen of the vein was hypoechoic in nature. Within 3 months compared with term of 1 month after exposure of EEW, the diameter of the vein continued to decrease to 4.7 ± 0.5 mm ($p < 0.05$). The lumen became echogenic, which indicated the active development of the fibrotic process in the welded vein. After 6 months from the time of exposure of EEW, the diameter of the vein was even reduced compared to the period of 3 months - 2.4 ± 0.4 mm ($p < 0.05$). For a period of 1 year or more of ultrasound duplex scanning (USDS) picture showed the completion of the obliteration process by complete ablation of the vein.

There were studied the effectiveness of the EEW method in the surgical treatment of AATP of GSV by assessing the quality of life (QL) using the clinical questionnaire Chronic Insufficiency Venous International Questions (CIVIQ 20). To determine the effectiveness of treatment, Wilcoxon rank sum test was used for dependent samples with a small number of comparable pairs. The observation and comparison of the results of patients revealed the leading role of pain, social and psychological factors of QL in patients with AATP of GSV, for which a significant difference in the levels of the dependent variable before treatment and in each of the follow-up after surgery with EEW ($p < 0.05$) . Analysis of treatment results showed significant differences in the length of stay in the hospital. Low injury rate of EEW in most of cases allowed to discharge from the hospital patients of the group I in 2 - 5 days after surgery. If in the group I the postoperative bed-day was 3.2 ± 0.2 days, then in group II the length of stay of the patient in the hospital ranged from 6 to 10 days and averaged 7.8 ± 0.8 days ($p < 0.001$).

As a result, the comparison of the results of treatment of AATP of GSV by EEW method with traditional phlebectomy showed that the use of EEW has significant advantages over traditional phlebectomy, as it significantly reduces the trauma of a surgical operation, increases its effectiveness, reduces treatment time without losing the radicality of the operation.

Keywords: thrombophlebitis, morphology of veins, electric welding of living tissues, ultrasonic scanning.

Список публікацій за темою дисертаційної роботи

1. Дядик ОО, Саволюк СІ, Геращенко РА, Ходос ВА, Козлова К.С. Морфологічне обґрунтування вибору оптимальних параметрів ендовенозного електрозварювання для лікування висхідного тромбофлебіту великої підшкірної вени. Art of medicine. 2018:7(3): 49-53.
2. Саволюк СІ, Ходос ВА, Геращенко РА, Горбовець ВС. Перший досвід використання ендовенозного електрозварювання в комплексному хірургічному лікуванні гострого висхідного тромбофлебіту великої підшкірної вени. Хірургія України. 2018:67(3):63-7.
3. Саволюк СІ, Ходос ВА, Геращенко РА, Горбовець ВС. Віддалені результати після дії високочастотного ендовенозного електрозварювання на тромбовані магістральні підшкірні вени нижніх кінцівок за даними морфологічних і ультразвукових досліджень. Хірургія України. 2019;71(3):46-50.
4. Dyadyk OO, Savolyuk SI, Herashchenko RA, Khodos VA, Horbovets VS. Development of obliteration in the great saphenous vein after influence of high-frequency endovenous welding by data of morphological and ultrasonic studies. Wiad Lek. 2019;31;72(8):1447-52.
5. Дядик ОО, Саволюк СІ, Геращенко РА, Ходос ВА, Горбовець ВС, Козлова КС. Розвиток облітерації в тромбованій великій підшкірній вені після впливу ендовенозного електрозварювання. Світ медицини та біології. 2019;69(3):181-4.
6. Саволюк СІ, Ходос ВА, Геращенко РА, Горбовець ВС. Ультразвукові зміни в тромбованій великій підшкірній вені до та після впливу ендовенозного високочастотного електрозварювання. Вісник Вінницького нац. мед. ун-ту [Інтернет]. 2018;22(3):489-93. DOI: 10.31393/reports-vnmedical-2018-22(3)-19.
7. Savolyuk SI, Gerashchenko RA, Khodos VA, Gorbovets VS. Comparative evalution of the results of surgical treatment of acute ascending

thrombophlebitis of the great saphenous vein using the endovascular high-frequency welding technique and traditional technique. Wia. Lek. [Internet]. 2020;73(4):638-41. DOI: 10.36740/WLek202004 103.

8. Savolyuk S, Gerashchenko R, Khodos V, Gorbovets V. Assessment of quality of life in patients after the treatment of acute ascending thrombophlebitis of the great saphenous vein with of high-frequency endovenous welding. Georgian Med. News. 2020;298;(1):13-6.

9. Саволюк СІ, Горбовець ВС, Дембіцький АР, Геращенко РА. Ендовенозна електрозварка у лікуванні варикозної хвороби нижніх кінцівок та їїускладнень. В: Матеріали XVI міжнар. наук.-практ. конф. Зварювання та термічна обробка живих тканин. Теорія. Практика. Перспективи; 2019 Лист. 29; Київ. Київ: ІЕЗ ім. Є. О. Патона НАН України; 2019, с. 21.

10. Саволюк СІ, Ходос ВА, Геращенко РА, Горбовець ВС. Використання методу ендовенозного електрозварювання в комплексному хірургічному лікуванні гострого висхідного тромбофлебіту великої підшкірної вени. В: Матеріали XIII наук.-практ. конф. Зварювання та термічна обробка живих тканин. Теорія. Практика. Перспективи. 2018 Лист-Груд 30-01; Київ. Київ: ІЕЗ ім. Є. О. Патона НАН України; 2018, с. 93.

11. Саволюк СІ, Геращенко РА, Горбовець ВС. Лікування варикозної хвороби нижніх кінцівок, ускладненої тромбофлебітом, з використанням ендовазальної електрозварювальної облітерації. В: Матеріали XI наук.-практ. конф. Зварювання та термічна обробка живих тканин. Теорія. Практика. Перспективи. 2016 Лист. 25-26; Київ. Київ: ІЕЗ ім. Є. О. Патона НАН України; 2016, с. 63-4.

12. Саволюк СІ, Ходос ВА, Геращенко РА, Горбовець ВС. Динаміка ультразвукових змін в тромбованій великій підшкірній вені до та після лікування гострого висхідного тромбофлебіта методом ендовенозного високочастотного електрозварювання. Клінічна флебологія. 2019; 11(1):41-2.

13. Саволюк СІ, Ходос ВА, Геращенко РА, Горбовець ВС. Застосування ендовенозного електрозварювання в лікуванні гострого висхідного тромбофлебіту [CD]. В: Матеріали III наук.-практ. конф. Актуальні питання флебології. 2018 Лип 05-07; Яремче. Яремче: Івано-Франківський національний медичний університет; 2018. 1 CD зі збірником тез.

14. Саволюк СІ, Ходос ВА, Геращенко РА, Горбовець ВС, Глаголєва АЮ. Оцінка ефективності та безпечності ендовенозного електрозварювання при гострому тромбофлебіті великої підшкірної вени. В: Матеріали IV наук.-практ. конф. Актуальні питання флебології: венозний тромбоемболізм та його наслідки [CD]. 2019 Лип 04-06; Яремче. Яремче: Івано-Франківський національний медичний університет; 2019. 1 CD зі збірником тез.

15. Саволюк СІ, Ходос ВА, Геращенко РА, Горбовець ВС, винахідник. Геращенко Роман Анатолійович, патентовласник. Спосіб хірургічного лікування гострого висхідного тромбофлебіту великої підшкірної вени. Пат. України на корисну модель № 128122. 2018 Верес 10.

16. Саволюк СІ, Ходос ВА, Горбовець ВС, Музь МІ, Геращенко РА. Інноваційні малоінвазивні технології в хірургічному лікуванні хронічних захворювань вен нижніх кінцівок. Київ - Вінниця: ПП Балюк І. Б.; 2020. 146 с.

ЗМІСТ

ПЕРЕЛІК УМОВНИХ ПОЗНАЧЕНЬ СИМВОЛІВ, ОДИНИЦЬ ВИМІРЮВАННЯ, СКОРОЧЕНЬ……. 19
ВСТУП ……... 21
РОЗДІЛ 1. ПІДХОДИ ТА ВИРІШЕННЯ ПРОБЛЕМИ ГОСТРОГО ВИСХІДНОГО ТРОМБОФЛЕБІТУ……...……. 28
1.1. Сучасний стан проблеми та механізми розвитку гострого висхідного тромбофлебіт……..……. 28
1.2. Класифікація гострого висхідного тромбофлебіту …….……... 31
1.3. Клінічна діагностика гострого висхідного тромбофлебіту.……... 33
1.4. Ультразвукова діагностика гострого висхідного тромбофлебіту ……. 34
1.5. Сучасні підходи до лікування гострого висхідного тромбофлебіту …… 35
1.6. Ендовенозні технології в хірургічному лікуванні гострого висхідного тромбофлебіту …….. 41
1.7. Високочастотне електрозварювання живих тканин і застосування в флебохірургії…… 43
РОЗДІЛ 2. ЗАГАЛЬНА ХАРАКТЕРИСТИКА МАТЕРІАЛУ І МЕТОДІВ ДОСЛІДЖЕННЯ…… 49
2.1 Клінічна характеристика хворих з гострим висхідним тромбофлебітом великої підшкірної вени …… 49
2.2 Загальноклінічні методи обстеження ……... 56
2.2.1 Ультразвукова діагностика гострого висхідного тромбофлебіту… 57
2.2.2 Лабораторні дослідження ……. 57
2.2.3 Обладнання для ендовенозного електрозварювання ……. 57
2.3 Морфологічні методи дослідження ……. 60
2.4 Методи оцінки якості життя до і після лікування гострого висхідного тромбофлебіту методом ендовенозного електрозварювання …… 61
2.5 Статистичний аналіз результатів дослідження …… 61

РОЗДІЛ 3. МЕТОД ЕНДОВЕНОЗНОГО ЕЛЕКТРОЗВАРЮВАННЯ В КОМПЛЕКСНОМУ ХІРУРГІЧНОМУ ЛІКУВАННІ ГОСТРОГО ВИСХІДНОГО ТРОМБОФЛЕБІТУ ВЕЛИКОЇ ПІДШКІРНОЇ ВЕНИ. ……. 63

3.1 Показання до ендовенозного електрозварювання великої підшкірної вени при гострому висхідному тромбофлебіту і визначення обсягу операції. …… 63

3.2 Показання до кросектомії і її особливості при тромбозі сафено-феморального з'єднання ……. 66

3.3 Техніка виконання ендовенозного електрозварювання тромбованої великої підшкірної вени ……. 67

3.4 Особливості лікування тромбованих перфорантних вен…… 70

3.5 Особливості лікування тромбованих варикозних притоків..……. 72

3.6 Особливості ведення післяопераційного періоду…… 73

РОЗДІЛ 4. МОРФОЛОГІЧНІ ЗМІНИ В ВЕЛИКІЙ ПІДШКІРНІЙ ВЕНІ ПРИ ГОСТРОМУ ВИСХІДНОМУ ТРОМБОФЛЕБІТІ ДО ТА ПІСЛЯ ВПЛИВУ ЕНДОВЕНОЗНОГО ЕЛЕКТРОЗВАРЮВАННЯ …… 76

4.1 Морфологічні зміни в тромбованому сегменті великої підшкірної вени до впливу ендовенозного електрозварювання. …….. 76

4.2 Морфологічні зміни в тромбованому сегменті великої підшкірної вени після впливу різних параметрів ендовенозного електрозварювання …… 79

РОЗДІЛ 5. РЕЗУЛЬТАТИ ЛІКУВАННЯ ГОСТРОГО ВИСХІДНОГО ТРОМБОФЛЕБІТУ ВЕЛИКОЇ ПІДШКІРНОЇ ВЕНИ МЕТОДОМ ЕНДОВЕНОЗНОГО ЕЛЕКТРОЗВАРЮВАННЯ …… 96

5.1 Результати впливу ендовенозного електрозварювання на тромбовану велику підшкірну вену за даними ультразвукового дуплексного сканування …… 96

5.2 Оцінка якості життя у хворих на гострий висхідний тромбофлебіт великої підшкірної вени після лікування методом ендовенозного електрозварювання ……..……... 104

5.3 Клінічна оцінка результатів лікування гострого висхідного тромбофлебіту великої підшкірної вени методом ендовенозного електрозварювання і порівняння з традиційною флебектомією……. 107
РОЗДІЛ 6. АНАЛІЗ І УЗАГАЛЬНЕННЯ ОТРИМАНИХ РЕЗУЛЬТАТІВ ДОСЛІДЖЕНЬ …….. 112
ВИСНОВКИ ……. 123
ПРАКТИЧНІ РЕКОМЕНДАЦІЇ ……. 124
СПИСОК ВИКОРИСТАНИХ ДЖЕРЕЛ …… 126
ДОДАТКИ ……. 151
Додаток А. Акти впровадження результатів роботи у науковій та практичній діяльності …….. 151
Додаток Б. Список публікацій здобувача за темою дисертації …….. 158
Додаток В. Відомості про апробація результатів дисертації…… 161

ПЕРЕЛІК УМОВНИХ ПОЗНАЧЕНЬ СИМВОЛІВ, ОДИНИЦЬ ВИМІРЮВАННЯ, СКОРОЧЕНЬ

АЧТЧ	–	активований частковий тромбопластиновий час
ВПВ	–	велика підшкірна вена
ВТУ	–	венозні тромбоемболічні ускладнення
ГВТФ	–	гострий висхідний тромбофлебіт
ЕВЕЗ	–	ендовенозне електрозварювання
ЕЗЖТ		електрозварювання живих тканин
ЕЗК	–	електрозварювальний катетер
КДС	–	кольорове дуплексне сканування
КДК	–	кольорове дуплексне картування
МПВ	–	мала підшкірна вена
ПВ	–	перфорантна вена
СЕІ	–	спеціалізований ендовенозний інструмент
СПЗ	–	сафено-поплітеальне з'єднання
СФЗ		сафено-феморальне з'єднання
ТГВ	–	тромбоз глибоких вен
ТЕЛА	–	тромбоемболія легеневої артерії
УЗДС	–	ультразвукове дуплексне сканування
ХВН	–	хронічна венозна недостатність
ХЗВНК	–	хронічні захворювання вен нижніх кінцівок
ЯЖ	–	якість життя
CIVIQ 20 (chronic insufficiency venous international questions)	–	міжнародний опитувальник оцінки якості життя пацієнта з хронічною венозною недостатністю
CEAP (Clinical, Etiological,	–	Clinical – функціональний клас захворювання, Etiological – етіологічний фактор, Anatomical –

Anatomical, Pathophysiological)	задіяний анатомічний басейн, Pathophysiological – патофізіологічний механізм)

ВСТУП

Обґрунтування вибору теми дослідження

Гострий висхідний тромбофлебіт (ГВТФ) поверхневих вен нижніх кінцівок є найпоширенішим ургентним судинним захворюванням і зустрічається в 3 – 11 % загальної кількості населення [64, 86, 185]. Гострий висхідний тромбофлебіт (ГВТФ) виникає у 20 - 60 % хворих на ХЗВНК [64, 125, 148]. Найбільш часто ГВТФ локалізується в ВПВ – 50 - 60 %, в МПВ – 11 – 15 %, в притоках ВПВ/МПВ – 30 – 40 % [115].

У 6 – 44 % хворих ГВТФ супроводжується тромбозом глибоких вен (ТГВ), а у 1,5 – 33 % хворих, зафіксовані більш серйозні ускладнення, такі як тромбоемболія легеневої артерії (ТЕЛА) [125, 128, 134,176]. Половина ТГВ, що спостерігаються у хворих на поверхневий ГВТФ, мають безсимптомний перебіг, а у 17% ТГВ зустрічається у контралатеральній кінцівці. [115].

Гострий висхідний тромбофлебіт призводить до зниження працездатності, іноді до стійкої її втрати, тому розглядається не лише як медична, але й соціально значима проблема, вирішення якої має державне значення [27, 80, 85, 87, 88].

Найбільш небезпечний варіант клінічного перебігу ГВТФ виникає тоді, коли тромботичний процес має висхідний характер по ВПВ, тромб поширюється до сафено-феморальне з'єднання (СФЗ), або вже переходить на глибоку венозну систему кінцівки і виникає реальна загроза ТЕЛА [12, 22, 25, 26, 59, 135].

Незважаючи на успіхи, досягнуті в флебології в останні десятиліття, до теперішнього часу відсутня єдина тактика, яку слід обрати для запобігання розповсюдження тромботичного процесу на глибокі вени [147, 148, 173]. Низка авторів рекомендує застосовувати лише консервативну терапію з застосуванням антикоагулянтів [1, 3, 23, 114, 117, 126, 127, 170, 179].

Однак, всі дослідження демонструють велику відмінність, як в рекомендованих режимах, в дозах препаратів, так і в отриманих результатах

лікування і тому в теперішній час не існує оптимальної схеми антикоагулянтної терапиї [181].

Інші автори віддають перевагу радикальному лікуванню ГВТФ, але, в той же час, серед прихильників хірургічного лікування також не існує єдиного консенсусу стосовно обсягу і термінів проведення хірургічної операції [6, 33, 35, 51, 78, 80, 148, 159].

Одна група авторів рекомендує проводити хірургічне лікування в два етапи: на першому - операція Троянова-Тренделенбурга, метою якої є упередження поширення тромботичного процесу на глибоку венозну систему, а через 1,5 – 2 місяці, після стихання запального процесу проводиться другий етап лікування, вже на реканалізованих варикозно змінених підшкірних венах. [6, 26, 72, 73, 76].

Така тактика ефективно запобігає поширенню тромбозу в глибоку венозну систему і ТЕЛА, однак, залишені тромбовані варикозні вени, навіть при призначенні консервативної терапії, все ж таки тривалий час знаходяться в стані запалення і вимагають в майбутньому виконання повторних операцій.

Радикальна флебектомія при ГВТФ усуває не тільки тромбофлебіт і можливість поширення тромботичного процесу на глибоку венозну систему, а й його першопричину – варикозну хворобу. [6, 23, 33, 34, 78, 80, 148, 151, 159]. Не викликає сумнівів, що стандартна флебектомя патогенетично спрямована і високоефективна операція, але вона не прийнятна у пацієнтів похилого та старечого віку внаслідок високої травматичності самої операції, необхідності застосування ендотрахеального наркозу.

Таким чином, велика розповсюдженість тромботичних ускладнень, безсимптомний їх перебіг більше ніж у половини хворих, реальна загроза для життя при виникненні ТЕЛА свідчать про те, що пошук нових методів лікування і профілактики даного захворювання є актуальною проблемою сучасної медицини.

Наведені данні також показують, що існує необхідність пошуку оптимального малотравматичного методу хірургічного лікування ГВТФ, який

дозволив би не тільки ефективно запобігти ТГВ і ТЕЛА, а й швидко усунути місцеві симптоми гострого висхідного тромбофлебіту у, скоротити терміни перебування в стаціонарі, прискорити післяопераційну реабілітацію, усунути можливість рецидиву захворювання і, в той же час, покращити косметичний ефект від проведеного лікування.

Зв'язок роботи з науковими програмами, планами, темами, грантами.

Дисертаційна робота є фрагментом планової науково-дослідної роботи (НДР) кафедри хірургії та судинної хірургії Національної медичної академії післядипломної освіти імені П. Л. Шупика на тему: «Інноваційні технології в хірургічному лікуванні захворювань органів черевної порожнини, черевної стінки та судин» (№ державної реєстрації 0117U002468, терміни виконання: 2017 - 2021 рр.). Здобувач є співвиконавцем НДР, тема дисертаційної роботи затверджено на засіданні вченої ради Національної медичної академії післядипломної освіти імені П. Л. Шупика (протокол № 9 від 15 листопада 2017 р.).

Мета дослідження. Покращення результатів хірургічного лікування хворих на гострий висхідний тромбофлебіт великої підшкірної вени шляхом застосування методу ендовенозного високочастотного електричного зварювання.

Завдання дослідження:

1. На основі морфологічних даних вивчити особливості біофізичного впливу ендовенозного електрозварювання на тромбовану велику підшкірну вену.
2. Визначити і морфологічно обгрунтувати оптимальні параметри для проведення ЕВЕЗ тромбованої великої підшкірної вени.
3. На основі ультрасонографічних даних провести оцінку стабільності оклюзії, облітерації і абляції після ЕВЕЗ великої підшкірної вени у визначених параметрах.

4. На підставі морфологічних, ультразвукових та клінічних даних удосконалити та визначити ефективність методу хірургічного лікування гострого висхідного тромбофлебіту великої підшкірної вени з застосуванням ЕВЕЗ.
5. Провести порівняльний аналіз найближчих та віддалених результатів лікування гострого висхідного тромбомлебіту методом ЕВЕЗ і традиційної флебектомії та обгрунтувати переваги ЕВЕЗ над стандартним методом.

Об'єкт дослідження – гострий висхідний тромбофлебіт великої підшкірної вени.

Предмет дослідження – ендовенозне електрозварювання тромбованої великої підшкірної вени, морфологічні зміни у стінці сегментів вен до та після ЕВЕЗ, ультразвукові зміни в тромбованій вені до та після впливу високочастотного електрозварювання.

Методи дослідження. загальноклінічні, морфологічні, ультразвукові, лабораторні, статистичні методи обчислення отриманих результатів дослідження.

Наукова новизна отриманих результатів.

До основних наукових результатів, що характеризують новизну і розкривають зміст дисертаційного дослідження, належать такі положення:

Вперше:

- вивчено особливості біофізичного механізму ендовенозного електрозварювання тромбованої великої підшкірної вени та визначені оптимальні параметри ЕВЕЗ для зварювання тромбованої ВПВ.
- за даними морфологічних, ультразвукових та клінічних досліджень показана ефективність лікування гострого висхідного тромбофлебіту ВПВ методом ЕВЕЗ.
- на підставі морфологічних, ультразвукових та клінічних даних розроблено метод хірургічного лікування гострого висхідного тромбофлебіту ВПВ з застосуванням ЕВЕЗ.

- проаналізовані безпосередні та віддалені результати хірургічного лікування висхідного тромбофлебіту з використанням методу ЕВЕЗ.
- на підставі порівняльного аналізу показано переваги результатів лікування ГВТФ ВПВ методом ЕВЕЗ над традиційною флебектомією.

Практичне значення отриманих результатів.

Отримані дані про особливості морфологічних змін після впливу високочастотного електрозварювання на тромбовану ВПВ, дали можливість визначити оптимальні параметри зварювання, тим самим дозволили удосконалити метод ЕВЕЗ при хірургічному лікування ГВТВ ВПВ.

Впровадження в клінічну практику результатів даного дослідження дозволить істотно поліпшити результати хірургічного лікування ГВТФ, зменшити число післяопераційних ускладнень внаслідок малої травматичності методу.

Застосування удосконаленого метода ЕВЕЗ при лікування ГВТВ ВПВ дасть змогу покращити функціональні і косметичні результати, дозволить прискорити відновлення працездатності, скоротити час лікування та реабілітації цієї категорії хворих.

Отримані результати досліджень впроваджені в практичну роботу лікарів в навчально-лікувальний процес лікарень: КНП «Дунайська обласна лікарня» КНП «Білоцерківська центральна лікарня», КНП «Київська міська клінічна лікарня №8», КНП БМР «Білоцерківська міська лікарня №1», КНП «Київська міська клінічна лікарня №7» кафедра хірургії та судинної хірургії Національного університету охорони здоров’я України імені П.Л. Шупика.

Основні наукові і практичні положення впроваджені у навчальний процес закладів вищої освіти: на кафедрі хірургії та судинної хірургії Національного університету охорони здоров’я України імені П. Л. Шупика, м. Київ при проведенні занять з інтернами (акт впровадження від 09 грудня 2020р.), курсантами та ординаторами хірургічних відділень Київської міської лікарні № 8, м. Київ (акти впровадження від 09 грудня 2020р.).

Особистий внесок здобувача.

Дисертаційна робота є самостійною науковою працею здобувача. Дисертантом проведено самостійно патентно-інформаційний пошук, аналітичний огляд вітчизняної та іноземної наукової літератури з питань сучасного стану проблеми діагностики і лікування ГВТФ, сформульовані мета і завдання проведеного дослідження. Дисертантом здійснено набір клінічного матеріалу, самостійно проведено клінічне та ультразвукове обстеження хворих.

Дисертант удосконалив методику ЕВЕЗ, особисто брав участь в удосконаленні зварювальних інструментів для флебологічних операцій, проводив хірургічне лікуванні хворих, включених в дослідження, провів забір матеріалу для морфологічних досліджень, в виконанні і аналізі яких брав безпосередню участь.

Дисертант самостійно склав протоколи досліджень, провів аналіз найближчих та відділених результатів хірургічного лікування хворих, виконав статистичну обробку отриманих результатів дослідження, сформулював висновки та практичні рекомендації.

Дисертантом проаналізовані отримані результати, представлено їх теоретичне узагальнення та практичне застосування. Дисертантом самостійно написані всі розділи дисертації, сформульовані висновки та запропоновані практичні рекомендації.

Опубліковані наукові праці, що містять матеріали дисертації, мають оригінальний характер і авторський внесок. Особистий внесок дисертант виклав в окремих наукових працях, які опублікував в співавторстві (Саволюк СІ, Дядик ОО, Геращенко РА, Ходос ВА, Горбовець ВС, Козлова К.С, Музь МІ,) в провідних вітчизняних та іноземних наукових виданнях. В дисертації використані положення і висновки, які є результатом особистої роботи здобувача. Конфлікту інтересів немає.

Апробація матеріалів дисертації.

Основні положення і результати досліджень доповідалися і обговорювалися на: XI науково-практичній конференції «Зварювання

та термічна обробка живих тканин. Теорія. Практика. Перспективи» (25-26 листопада 2016 року, м. Київ); III науково-практичній конференції «Актуальні питання флебології (05-07 липня 2018 року, м. Яремче); XIII науково-практичній конференції «Зварювання та термічна обробка живих тканин. Теорія. Практика. Перспективи» (30-01 листопада-грудня 2018 року, м. Київ); IV науково-практичній конференції «Актуальні питання флебології» (04-06 липня 2019 року, м. Яремче); XVI науково-практичній конференції «Зварювання та термічна обробка живих тканин. Теорія. Практика. Перспективи» (29 листопада 2019 року, м. Київ). Симпозіум молодих вчених та лікарів-хірургів Конгрес асоціації судинних хірургів, флебологов і ангіологів – «Сухарівські читання» (Києві, Україна 2019 квітня 11-12) (Клінічна флебологія. 2019; 11(1):41-2.),

Публікації.

Результати дослідження опубліковано у 16 наукових працях з яких: 8 статей: 4 статті у фахових наукових виданнях, рекомендованих МОН України, 1 стаття у фаховому науквому виданні МОН України категорія А що індексуються в міжнародних наукометричних базах та 3 статті у закордонних виданнях та виданнях, що індексуються в міжнародних наукометричних базах. Є співавтором 1 монографії. Є співавтором 1 патента на корисну модель опубліковано, 6 – тез та доповідей у наукових конференціях і симпозіумах та 1 – патент України на корисну модель.

Структура та обсяг дисертації.

Загальний обсяг дисертаційної роботи викладений українською мовою, на 161 сторінках друкованого тексту, складається з анотацій, вступу, 6 розділів власних досліджень, висновків, практичних рекомендацій, списка використаних джерел та трьох додатків. Матеріали дисертації ілюстровано 9 таблицями і 65 рисунками. Список використаних джерел літератури містить 201 найменувань, серед яких: 108 – латиницею та 93 – кирилицею.

РОЗДІЛ 1
ПІДХОДИ ТА ВИРІШЕННЯ ПРОБЛЕМИ ГОСТРОГО ВИСХІДНОГО ТРОМБОФЛЕБІТУ

1.1 Сучасний стан проблеми та механізми розвитку гострого висхідного тромбофлебіту

Основні причини тромбоутворення були сформульовані ще 1854 німецьким патологом Рудольфом Вірховим. Венозний тромбоз виникає при системних і регіональних порушеннях кровообігу, пошкодженні ендотелію судинної стінки, підвищеній здатності крові утворювати тромби (гіперкоагуляція), а також при поєднанні цих причин [194]. Подальший розвиток вчення про тромбоутворення показав, що компоненти тріади Вірхова не є рівнозначними і значення кожного з перерахованих факторів залишається предметом дискусії.

З позицій сучасної флебології значущих відмінностей в патогенезі тромбоутвореняя в глибоких і поверхневих венах немає [25]. Пусковим моментом тромбоутворення стає структурне або функціональне пошкодження того чи іншого сегмента венозної стінки з подальшим розвитком тромбу в просвіті судини.

Особливо сприятливі умови для розвитку ГВТ виникають в варикозно змінених венах, оскільки дегенеративні зміни судинної стінки, деформація і розширення вени, неспроможність клапанного апарату і зменшення швидкості кровотоку є найважливішими причинами тромбоутворення [11, 104, 127, 130, 164].

В клінічній практиці більшість хірургів, користуються терміном «тромбофлебіт» коли тромботичний процес локалізується в поверхневих венах нижніх кінцівок, а терміном «флеботромбоз» при тромбоутворенні в глибоких венах [95, 195].

На наш погляд найбільш логічним є термін «варікотромбофлебіт», який включає в себе назву хвороби (варикозна хвороба вен нижніх кінцівок)

і ускладнення, що розвиваються на її основі (тромбофлебіт венозної судини), тому саме його ми використовуємо у своєму дослідженні.

Серед хворих на ХЗВНК ГВТФ виникає у 20 – 60 % і відноситься до розділу невідкладної хірургії [9, 12, 24, 35, 64 148, 150, 138]. За даними різних досліджень у 15 – 57,6 %, гострий висхідний тромбофлебіт поширюється на глибокі вени, а в 1,5 – 33% спостережень може представляти реальну ембологенну небезпеку [7, 21, 22, 54, 56, 57, 81, 86, 87, 102, 105, 113, 118, 120, 124, 128, 137, 139, 141, 142, 144, 152, 162, 163, 176].

Летальність при гострому висхідному тромбофлебіті, ускладненим тромбоемболією легеневих артерій, досягає 10,0 % [37]. В Україні кожен рік реєструють 50 тис. епізодів ТЕЛА з рівнем летальності 20 – 25 % від загальнолікарняної [9, 57].

В одному з досліджень представлені результати обстеження та лікування понад 504 хворих з гострим висхідним тромбофлебітом [17]. Під час операції було виявлено, що верхній кінець тромбу локалізувався в ділянці співустя у 90 хворих (17,8%) і продовжувався у стегнову вену у 35 хворих (6,9%). Тобто 24,7% хворих мали реальну небезпеку тромбоемболії легеневої артерії.

Встановлено, що при ГВТФ велика підшкірна вена задіяна у 60 – 80 % випадків, МПВ – у 10 - 20 %, перфорантні вени (ПВ) – у 7,1 % [63, 124, 150]. Також встановлено, ще у 92 % хворих на ГВТВ тромбоемболічні ускладнення пов’язані саме з локалізацією тромботичного процесу в ВПВ [126].

Значна роль в поширенні тромботичного процесу на глибокі вени належить тромбованим ПВ. Тромбоз ПВ виникає у 6,3 % хворих на ГВТФ [125]. В одному із вітчизняних досліджень показано, що при ГВТФ системи МПВ розповсюдження тромботичного процесу через ПВ у глибокі реєструється у 20 % хворих [57].

В іншому вітчизняному досліджені, яке охоплює 250 нижніх кінцівок у 236 хворих на ГВТФ, було встановлено, що при ГВТФ неспроможні ПВ тромбуються у 7,1 % (95 % ДІ 5,0 - 9,5) хворих, а поширення

тромботичного процесу у глибоку венозну систему з вказаної кількості тромбованих вен було зафіксовано у 42,1 % (95 % ДІ 26,3 - 59,2) випадків. [61].

Наведені данні свідчать про те, що тромбоз будь-якої перфорантної вени є небезпечним в плані поширення на глибоку венозну систему.

Значну роль у розвитку ХЗВНК і тромботичних ускладнень відводять спадковому фактору [175, 183, 187, 201].

В останні роки встановлено, що в розвитку тромбозу глибоких вен і тромбофлебіту підшкірних вен значну роль відіграє наявність набутих або вроджених тромбофілічних станів [110, 147, 196, 178]. Серед тромбофілічних станів, які найбільш часто зустрічаються в теперішній час, спостерігається мутація фактора V – «лейденівська мутація» (4 – 5 %), дефіцит протеїну С (0,2 - 0,4 %), дефіцит протеїну S (0,2 %), дефіцит антитромбіну III (0,02 %) [200].

До факторів ризику в виникненні висхідного тромбофлебіту відносяться похилий вік хворого, підвищення рівня індекса маси тіла, тривалі ортостатичні навантаження [71, 125, 144, 148, 171, 199].

Встановлено, що в виникненні висхідного тромбофлебіту відіграють роль естрогенвмісні препарати, що застосовуються як контрацептивні засоби, так і з замісною метою. Підвищена схильність до тромбоутворення у зв'язку з прийомом гормональних контрацептивних і стероїдних препаратів пояснюється дією естрогенів на систему згортання крові. Під їх впливом підвищується здатність тромбоцитів до агрегації і адгезії, знижується фібринолітична активність [155, 161, 186, 191].

В численних дослідженнях останніх років виявлений взаємозв'язок тромботичного процесу з наявністю онкологічних захворювань [94, 132, 136, 144, 168, 171]. Підраховано, що річна захворюваність на ВТУ у онкологічних хворих становить 0,5% у загальній популяції. За даними різних досліджень ТГВ виникає у 6-53% хворих з онколологічними захворюваннями [157]. Також встановлено, що ВТУ є другою найбільш поширеною причиною смерті

при онкологічних захворюваннях після прогресування самого онкологічного захворювання [132].

Вагітність, пологи і післяпологовий період часто можуть ускладнюватися виникненням тромбофлебіту. Ризик ВТУ збільшується за рахунок фізіологічних та анатомічних змін, які виникають при вагітності [74]. Ці зміни включають гіперкоагуляцію, індукований прогестероном венозний стаз, зменшення венозного відтоку, здавлювання нижньої порожнистої вени та тазових вен збільшеною маткою та зниження рухливості. Гіперкоагуляція при вагітності зумовлена підвищеним рівнем факторів згортання I (фібриноген), VII, VIII, X та фактором Віллебранда; знижений вільний білок S, природний антикоагулянт; придбану стійкість до активованого білка C та зниження фібринолізу через підвищення рівня інгібітора активатора плазміногену – 1 та – 2 - 6,7. Ці зміни призводять до збільшення гемостазу матері для пологів, але також ставлять її і до більш високого ризику розвитку тромбозу [121, 160, 197].

Тромбоз глибоких вен (ТГВ) та легенева емболія є частими ускладненнями у пацієнтів з травматичними ушкодженнями, а також після хірургічних операцій на опорно-руховому апараті, органах черевної, грудної порожнин та венах нижніх кінцівок [19, 23, 101, 107, 174].

1.2 Класифікація гострого висхідного тромбофлебіту

Класифікація захворювань має важливе значення, оскільки дає можливість систематизувати підходи в діагностиці і лікуванні конкретної патології. Відповідно існуючим теоріям етіопатогенезу, в літературі описані різні класифікації гострого тромбофлебіту.

Класифікація Baker була запропонована в 1934 р. в клініці Мейо [100]:

1) місцевий тромбофлебіт – виникає в ділянці впливу етіологічного фактора:

а) на грунті варикозного розширення вен;

б) після ін'єкцій;

в) після травми;

г) в результаті місцевого запального процесу і т. д.

2) вторинний - ускладнює інші захворювання, різної локалізації:

а) післяопераційний;

б) післяпологовий;

в) як ускладнення важких переломів;

г) після інфекційних захворювань;

д) як ускладнення вагітності;

3) Первинний тромбофлебіт:

а) при облітеруючому тромбангіїті;

б) при мігруючому тромбофлебіті і т. д.

Дана класифікація етіологічно обгрунтована, але не відображає первинної локалізації патологічного процесу, його поширеності та стадії.

Більш досконалою в плані визначення тактики лікування гострого висхідного варікотромбофлебіту є класифікація по Verrel F., Stollman F. et al. (1998), в якій взято за основу поширеність тромботичного процесу в венозній системі. Автори виділяють чотири типи захворювання:

- тип I – варікотромбофлебіт без залучення відповідного остиального клапана і глибоких вен;

- тип II – проксимальна частина тромбу досягає відповідних остіального клапанів ВПВ/МПВ;

- тип III – тромбоз поширюється на глибоку венозну систему через сафенофеморальное або сафенопоплітеальне з'єднання;

- тип IV – тромбоз поширюється на глибоку венозну систему через неспроможні перфорантні вени.

Автори виконували хірургічне лікування при неефективності консервативного лікування і переході захворювання від I типу до II, і від II типу до III. При IV типі гострого висхідного тромбофлебіту більшість фахівців рекомендують консервативне лікування з використанням антикоагулянтної терапії.

За даними Кириенко А. И. (2006) виділяють 5 типів ГВТФ нижніх кінцівок, залежно від рівня і обсягу задіяних сегментів венозної системи [25].

Тип I – тромбофлебіт дистальних відділів ВПВ або МПВ; тип II – тромбофлебіт до рівня проксимальних відділів ВПВ/МПВ; тип III – перехід тромботичних мас з поверхневої венозної системи в глибоку через СФЗ при тромбофлебіті ВПВ і через СПЗ при тромбофлебіті МПВ; тип IV – перехід тромботичних мас з поверхневої венозної системи в глибоку через неспроможні ПВ гомілки або стегна; тип V – всякий з описаних варіантів в поєднанні з ізольованим тромбозом глибоких вен, в тому числі і на контрлатеральній нижній кінцівці.

Зазначені типи розповсюдження ГВТФ дають точну інформацію про стан венозного русла обох нижніх кінцівок, що дає можливість визначити своєчасну і адекватну програму лікування.

1.3 Клінічна діагностика гострого висхідного тромбофлебіту

Клінічна діагностика гострого висхідного тромбофлебіту нижніх кінцівок зазвичай не викликає труднощів, визначається поширеністю тромбофлебіту, тривалістю захворювання і ступенем залучення в запальний процес тканин, оточуючих тромбовану варикозну вену [102]. По ходу тромбованої судини визначається біль і болісний тяж при пальпації, спостерігається лінійна гіперемія шкіри в проекції судини, паравазальний набряк, порушується функція кінцівки [116, 126, 165, 188, 200]. У випадках залучення в тромботичний процес конгломерату варикозних вен виникає неправильної форми інфільтрат.

Більше ніж у 30 % хворих істинна межа тромбу знаходиться на 15 - 20 см вище клінічно визначеної межі [57, 59, 90]. Тромб в ВПВ має тенденцію до росту і швидкість його зростання може досягти 20 і більше сантиметрів на добу. Розповсюдження тромботичного процесу на глибокі вени не завжди вдається визначити клінічно. В теперішній час не існує чітких клінічних критеріїв, визначаючих момент

переходу тромба на глибокі вены [59, 69]. В таких ситуаціях саме своєчасна і повноцінна діагностика відіграє вирішальну роль у виборі тактики лікування хворих, особливо якщо процес має висхідний характер і поширюється на ділянку СФЗ/СПЗ. [7, 172]. Для визначення справжньої проксимальної межі тромба необхідно застосування інструментальних методів діагностики. [59, 200].

1.4 Ультразвукова діагностика гострого висхідного тромбофлебіту

На сьогоднішній день найбільш точним методом діагностики гострого висхідного тромбофлебіту є УЗДС з кольоровим картуванням кровотоку [5, 60, 84, 88, 135, 140, 141]. Точність інформації при визначенні прохідності венозних судин складає 90 – 100 % [59, 96, 195].

УЗДС дає можливість визначити верхню межу тромбу і дослідити його історію [15, 127, 134]. Про наявність тромботичного процесу свідчать такі ультразвукові ознаки, як потовщення стінки вени, зменшення ехогенності паравазального простору. Ангіосканування дає можливість вивчити структуру тромботичних мас, ступень їх фіксації до венозної стінки. В В - режимі гострий тромбофлебіт характеризується помірним збільшенням діаметра тромбованої вени, ригідністю вени при компресії, неоднорідністю і підвищенням ехогенності просвіту. У режимі КДС добре визначається рухлива частина верхівки тромбу, що омивається з усіх боків потоками крові.

В даний час з'явилася можливість отримання прямої візуалізації стінок, просвіту вени і паравазальних структур за допомогою режиму В-флоу. Цей режим використовується в сучасних ультразвукових сканерах, які поєднують режим КДС та енергетичне картування кровотоку. Режим В-флоу дозволяє в реальному часі отримати зображення не лише судини, але і природного в ній кровотоку, що значно підвищує діагностичну цінність при візуалізації тромботичних мас [64, 158].

Наведені данні свідчать про те, що на даний час УЗДС є основним методом діагностики гострого

висхідного тромбофлебіту, який дозволяє встановити локалізацію і протяжність тромбу, дати інформацію про стадію захворювання, спостерігати за динамікою тромбоутворення в процесі консервативного і хірургічного лікування[115, 135, 172].

Ультразвукова діагностика є основним діагностичним прийомом, на підставі якого будується подальша тактика хірурга по відношенню до кожного конкретного пацієнта.

1.5. Сучасні підходи до лікування гострого висхідного тромбофлебіту

Основні принципи лікування ГВТФ полягають у наступному: запобігання поширенню тромботичного процесу по ВПВ/МПВ і перфорантним венам, усунення запалення в стінках тромбованих поверхневих вен і в паравазальній клітковині, попередження переходу тромбозу в глибоку венозну систему, попередження рецидиву тромбоутворення, лікування ХЗВНК, яке стало причиною виникнення гострого висхідного тромбофлебіту [25, 64, 122, 123, 166].

В теперішній час існують і застосовуються в лікуванні ГВТФ дві тактики: консервативна і хірургічна, але відсутній єдиний погляд як на різні схеми консервативної терапії, так і на різноманітні хірургічні методи [173, 147, 148]. Так, одна група авторів рекомендує застосовувати консервативну терапію тільки в випадках локалізації тромбу дистальніше 3см від СФЗ. [114, 117, 126]. В той же час інші автори віддають перевагу консервативному лікуванню ГВТФ ПВ, навіть при розповсюдженнні тромботичного процесу на глибоку венозну систему [13, 23, 129, 152, 154].

Консервативне лікування хворих на гострий висхідний тромбофлебіт підшкірних вен має бути патогенетичним, направленим на ліквідацію запального і локального тромботичного процесу. Терапія повинна бути комплексною, включати в себе різні медикаментозні і немедикаментозні засоби [87].

Хворі на ГВТФ ПВ повинні дотримуватись активного рухового режиму, оскільки активізація таких хворих сприяє поліпшенню фібринолітичної активності крові, що, в свою чергу, сприяє редукції тромбу [13, 15, 25, 119].

Всім хворим необхідно проведення адекватної еластичної компресії кінцівки, при якій частково вимикається з кровотоку підшкірна венозна мережа і, відповідно, посилюється кровообіг по глибоких венах, тобто здійснюється профілактика тромбозу глибоких вен. В результаті еластичної компресії поверхневих вен тромб швидко фіксується до стінки вени, припиняється його поширення по венозним магістралям і бічним притокам. Найбільш ефективним є використання компресійного медичного трикотажу другого класу компресії [95, 98, 99, 108, 109, 165, 169, 193].

Важливу роль в комплексному лікуванні гострого висхідного тромбофлебіту займають нестероїдна протизапальна терапія, гепаринвмістних і нестероїдних кремів, мазів, свічок. Вони швидко усувають запальні явища та надають необхідне знеболення [111, 123, 133, 190, 192, 181].

З позиції необхідності системного впливу на порушення венозного і лімфатичного відтоку з нижніх кінцівок клінічний інтерес представляє вітчизняні препарати з діючими речовинами діосміну/гесперидину. Зазначені діючі речовини підвищують венозний тонус, збільшує венозний відтік, зменшує венозний застій, блокує запалення стінок вен та клапанів, стимулює лімфовідтік та поліпшує мікроциркуляцію, зменшує набряк тканин, знижує підвищену проникність капілярів. Ефективність препарату підтверджена і відзначена вітчизняними дослідниками [18, 36].

В даний час не існує чіткого консенсусу про тактику, яку слід обрати з метою запобігання тромбозу глибоких вен і тромбоемболії легеневих артерій у пацієнтів з гострим висхідним тромбофлебітом. В останній час опубліковано багато досліджень, що демонструють переваги консервативного лікування, в основу якого покладена антикоагулянтна терапія [97, 103, 114, 123, 153, 167, 181, 182, 189, 198].

В одному із досліджень, яке включало 7296 хворих на ГВТФ, автори дійшли до висновку, що профілактична доза фондапарінукса, яка надається протягом 45 днів є оптимальним терапевтичним варіантом для більшості хворих з поверхневим гострим висхідним тромбофлебітом [123]

В схожому дослідженні, що включало 3004 хворих на поверхневий висхідний тромбофлебіт також показано, що найбільш ефективним є призначення фондапарінуксу 2,5 мг один раз на добу протягом 6 тижнів [114]

Група інших авторів порівняли результати лікування ГВТФ рівароксабаном і фондапаринуксом і показали, що з точки зору симптоматичного тромбозу глибоких вен або легеневої емболії, прогресування або рецидиву поверхневого венозного тромбофлебіту, кровотеч та загальної смертності, лікування рівароксабаном не поступається результатам лікування фондапаринуксом [97, 103, 153, 189]. В той же час автори вказують, що переваги ривароксабану полягають в пероральному лікуванні, що зручніше і дешевше, ніж підшкірні ін'єкції.

В дослідженні Decousus H. at all, (2010), яке охоплює 540 пацієнтів в період спостереження три місяці після проведеного лікування з застосуванням антикоагулянтної терапії виявлено, що у 58 (10,2%) з них розвинулися тромбоемболічні ускладнення, а саме: легенева емболія у 3 (0,5 %) хворих, ТГВ – у 15 (2,8 %), виникнення гострого висхідного тромбофлебіту іншої локалізації – у 18 (3,3 %) та рецидив гострого висхідного тромбофлебіту первинної локалізації – у 10 (1,9 %) [125,126].

В останньому документі Європейського товариства судинних хірургв (European Society for Vascular Surgery) від 2021 року підсумовані всі дослідження останніх років стосовно лікування венозного тромбозу і сформульована низка рекомендацій по лікуванню гострого тромбофлебіту поверхневих вен [146]. В рекомендаціях 43-51 даного документу відображені основні принципи антикоагулянтної терапії при різних лакалізаціях тромботичного процесу в поверхневій венозній системі та в поєднанні з лакалізацією тромботичного процесу в різних сегментах глибокого венозного

русла. Однак, звертає увагу, що рівень доказовості даних рекомендацій не вище 1В. Іншою слабкою стороною даних рекомендацій є те, що в них зовсім не представлена тактика лікування при локалізації тромбу в СФЗ/СПЗ і в випадках його переходу на глибку венозну систему, коли значно зростає ризик ТЕЛА.

Таким чином, приведені данні свідчать про те, що в теперішній час, через велику різницю в режимах лікування, дозах препаратів та в отриманих результатах не існує оптимальної схеми антикоагулянтної терапиї [181]. Окрім того, проблема полягає в тому, що тривала антикоагуляція, не завжди усуває можливість подальшого тромбоутворення. Також слід відзначити, що консервативна терапія спрямована на стихання запального процесу в судинах і навколишніх тканинах не усуває основну причину гострого висхідного тромбофлебіту ВПВ – ХЗВНК.

Низка авторів дотримується радикальної тактики в лікуванні ГВТФ [6,10, 23, 35, 51, 34, 78, 80, 148, 151, 122, 159]. Радикальне флебектомія при ГВТФ передбачає лікування не тільки тромбофлебіту, а і його першопричини варикозної хвороби. Сама операція технічно не складна, але має обмеження для виконання. З одного боку, це наявність протипоказань, таких як похилий вік або супутні важкі захворювання, з іншого - тривалість захворювання не повинна перевищувати 14 діб [20, 26,159].

В літаратурі описано дослідження, у 66 хворих на ГВТФ ВПВ/МПВ, яким проводилось лікування з застосуванням антикоагулянтної терапії. За даними УЗДС моніторингу, незважаючи на антикоагуляцію, у низки хворих розвиток тромботичного процесу від стегна до СФЗ/СПС займав лише кілька годин [149]. Було виконано 68 операцій, які включали кросектомію та стандартну флебектомію в умовах загального наркозу (у двох хворих була проведена білатеральна кросектомія) Автори дійшли до висновку, що невідкладна кроссектомія та флебектомія при ГВТФ є надійним методом усунення загрози переходу тромбозу в глибоку венозну систему і подальшим розвитком ТЕЛА.

Істотним недоліком даного способу є досить велика кількість ускладнень. При тракції вени зондом Бебкокка не рідко пошкоджуються лімфатичні шляхи

та чутливі гілки n. saphenous або n. cutaneus surae medialis. [112,145, 184]. Крім того, при виконанні радикальної флебектомії в гострому періоді, під час тракції можливе продавлювання тромботичних мас через недостатні ПВ в глибокі, що викликає загрозу виникнення легеневої емболії [25].

Найбільш небезпечною ситуацією при ГВТФ є розповсюдження тромботичного процесу на СФЗ обо СПЗ, коли виникають умови переходу тромбофлебіту з поверхневої венозної системи в глибоку і значно зростає ризик ТЕЛА.

За даними дослідження Сабадош Р.С. (2014), яке включало 236 хворих на гострий висхідний тромбофлебіт нижніх кінцівок, було виявлено, що тромбози сафеностегнового і/або сафенопідколінного з'єднань зустрічаються на 27,6 % (95 % ДІ 22,2 - 33,6 %) кінцівок з гострим висхідним тромбофлебітом. Серед загальної кількості кінцівок із гострим висхідним тромбофлебітом спостерігалася тенденція до частішого виявлення тромбозу сафеностегнового з'єднання (17,2 %; 95 % ДІ 12,7 - 22,5 %) порівняно з сафенопідколінним з'єднанням (11,2 %; 95 % ДІ 7,6 - 15,8 %) ($p = 0,065$). Також автором доведено, що ТЕЛА спостерігається статистично значуще частіше ($p < 0,001$) в осіб із тромбозом сафеностегнового чи сафенопідколінного з'єднання, ніж у хворих без такого тромбозу: 11,9 % (95 % ДІ 5,3 - 22,2 %) проти 0,6 % (95 % ДІ 0,0 - 3,3 %) [62].

В даній ситуації одна група авторів рекомендує проводити невідкладну радикальну флебектомію [12, 22, 35]. Інші автори рекомендують проводити хірургічне лікування в два етапи. На першому етапі виконується операція в обсязі кросектомії (операція Троянова-Тренделенбурга), метою якої є упередження поширення тромботичного процесу на глибоку венозну систему етапи [53, 72, 73, 76]. Більшість хірургів в таких ситуаціях вдаються до виконання подовжньої флеботомії термінального відділу ВПВ між попередньо накладеними лігатурами і видалення тромбу з СФЗ. Аналогічним чином видаляють тромботичні маси з СФЗ [25, 34, 64, 89].

При поширенні тромбу в стегнову вену, щоб не відбулася міграція тромбу, необхідно убезпечити маніпуляції на судинах. Для цього виділяють стегнову вену і беруть на лігатури-тримальки вище головки тромбу. В післяопераційному періоді всі автори рекомендують призначити низькомолекулярні гепаріни в профілактичних дозах протягом 45 днів, еластичну компресію та топічні протизапальні прапарати.

Другий етап лікування проводиться в умовах регресу запального процесу і передбачає усунення всіх вено-венозних рефлюксів та варикозно змінених підшкірних вен. Стосовно термінів його проведення чітко визначеної позиції не існує. Одні автори рекомендують його проводити через 1,5 – 3 місяці, інші – через 6-8 місяців після першого етапу, коли відбувається практично повне відновлення прохідності стовбура ВПВ/МПВ [11, 20, 25, 33].

З позиції зменшення травматичності, тривалості і ризику операції в гострому періоді висхідного тромбофлебіту така тактика виправдана, але необхідність відтермінованої флебектомії затягує термін радикального лікування, негативно впливає на психологічний статус хворого, тому є суттєвим недоліком операції Троянова-Тренделенбурга.

Різні підходи до лікування існують при переході тромботичного процесу на ПВ із загрозою тромбозу глибоких вен. Одні автори в такому випадку рекомендують виконувати СЕДПВ (субфасціальну ендоскопічну дисекцію перфорантних вен) [56]. Інші дослідники віддають перевагу традиційній методиці, яка включає тромбектомію і резекцію тромбованої перфорантної вени [7, 28, 55, 63].

Альтернативою операції Нарата є менш травматичне і більш косметичне видалення тромботичних мас методом флебоцентезу, що приводить до зменшення больового синдрому і позитивно впливає на подальший перебіг тромбофлебіту[18, 77, 92]. Оптимальні терміни для проведення флебоцентезу складають 3 - 5 діб від моменту виникнення захворювання. В цей час ще відсутня виражена запальна реакція стінки вени і паравазальних тканин, що сприяє легкій евакуації тромботичних мас з просвіту вени. На більш пізніх

термінах захворювання застосовують поетапний флебоцентез, починаючи з тих місць, де наявне розм'якшення тромботичних мас.

1.6 Ендовенозні технології в хірургічному лікуванні гострого висхідного тромбофлебіту

В літературі описаний випадок застосування ЕВЛК для коагуляції тромбу локалізованого в СФЗ [180]. Лазерний катетер був заведений через нетромбовану частину ВПВ антеградно, пристінково і в обхід тромботичних мас, після чого була успішно проведена лазерна коагуляція тромбованого сегмента вени. Однак, самі ж автори відмічають, що дана техніка має великий потенційний ризик, оскільки під час антеградної катетерізації тромбованого сегмента вени можлива його часткова фрагментація і попадання фрагментів в глибоку венозну систему.

Описана техніка лазерної коагуляції нетромбованого сегмента дистальної частини ВПВ [131]. Автори, проводили пункцію ВПВ в ділянці пахової складки і заводили світловод ретроградно до ділянки локалізації тромба, після чого проводили лазерну коагуляцію вільного від тромбів сегмента до рівня пахової складки. Така технологія дозволяє значно зменшити ризик емболії, але оскільки була застосована лише у одного хворого, вимагає подальшої оптимізації та удосконалення.

Більш удосконалена операція з застосуванням ЕВЛК при локалізації тромбу в дистальній частині ВПВ була запропонована Чернухою Л. М., Щукіним С. П. (2015). Автори проводили пункцію і заводили лазерний світловод антеградно від рівня проксимальної межі тромбу і до СФЗ. В ділянці СФЗ катетер розташовували на рівні нижньої поверхневої надчеревної вени з подальшою коагуляцією нетромбованого сегмента ВПВ [88]. Дана технологія, в порівнянні з наведеною попередньо, є безпечною і ефективно запобігає поширенню тромботичного процесу на глибокі вени.

Опублікований випадок лікування хворого з клінікою легеневої емболії, джерелом якої був ГВТФ поверхневих вен нижньої кінцівки [106]. Автори провели хворому ендовазальну радіочастотну абляцію тромбованого сегмента

ВПВ з метою усунення джерела легеневої емболізації. Відбулося швидке усунення симптомів.

Існують повідомлення про доцільність проведення радіочастотної або лазерної коагуляції тромбованих підшкірних вен, як перший етап лікування [143].

Запрпопонована методика склерохірургічного лікування ГВТФ ВПВ/МПВ [70]. За допомогою УЗДС виявляють протяжність тромбованого сегменту ВПВ. Далі лікування розділяють на два етапи. На першому етапі, в гострому періоді, проводиться кросектомія. Потім в дистальному напрямку виконують резекцію сегмента ВПВ довжиною 10 см. Після цього в просвіт вени ретроградно заводять поліетиленовий катетер до верхньої межі тромбу. Далі, з розрізу біля медіальної кісточки антеградно вводять такий же катетер до нижньої межі тромбу, після чого, шляхом введення склерозувального препарату через заведені катетери проводять склерооблітерацію нетромбованих сегментів ВПВ.

Другий етап виконується не раніше ніж через 14-16 днів після першого, коли під дією природних сил фібринолізу починається реканалізація і розм'якшення тромбу. Гострокінцевим скальпелем проводять флебоцентез і видалення тромботичних мас з тромбованого сегменту, а потім, через введений катетер, проводять склерозування донного сегменту вени. Рекомендують еластичне бинтування кінцівки протягом чотирьох тижнів. Аналогічним чином проводять операцію при локалізації тромбу в МПВ. В період спостереження 1 - 6 місяців у всіх хворих за даними УЗДС зберігалась повна окклюзія стовбурових вен і регрес клінічних проявів ХВН.

За умови збереження при гострому висхіднму тромбофлебіті прохідності СФС та проксимальної частини ВПВ, схожа технологія була застосована і іншими авторам, але, на відмінну від вище описаної, лікування проводили одноетапно [88, 93]. Виконували кросектомію, катетерне склерозування вільної від тромбів ділянки ВПВ за методикою foam—form з наступою перев’язкою ВПВ. Далі зашивали рану в паховій ділянці, проводили флебоцентез

та виконували мініфлебектомію. Метод сприяв запобіганню поширення тромботичного процесу на глибокі вени і був надійною профілактикою ТЕЛА.

Схожі техніки склерооблітерації стовбурових підшкірних вен при ГВТФ були застосовані і низкою інших вітчизняних авторів [58, 77, 79, 82].

З метою усунення небезпеки розповсюдження томботичного процессу в глибоку венозну систему через ПВ у хворих з С6 функціональним класом за CEAP, був застосований метод мікропінної ехосклерооблітерації неспроможних перфорантних вен на гомілці в ділянках трофічних розладів [21]. Автор отримав позитивні результати і дійшов до висновку, що ехосклерооблітерація – це ефективний та безпечний метод для ліквідації горизонального рефлюксу, призводить до швидкої епітелізації трофічних виразок і сприяє прискореній реабілітації хворих, оперованих з приводу ГВТФ.

1.7 Високочастотне електрозварювання живих тканин і застосування в флебохірургії

Науково-технічний прогрес останніх десятиліть супроводжується появою і впровадженням в практику хірургії нових інноваційних технологій і обладнання. Так, у 1996 році під керівництвом академіка Бориса Євгеновича Патона, був створений міжнародний проект «Електрозварювання живих м'яких тканин», до виконання якого увійшли Інститут електрозварювання імені Є. О. Патона НАН України, Національний інститут хірургії та трансплантології імені О. О. Шалімова, Міжнародна асоціація «Зварювання» і американська компанія CSMG (Consortium Service Management Group) Механізм «зварювання» полягає в тому, що під дією високочастотного електричного струму виникає денатурація білка, який знаходиться в клітинах і міжклітинному просторі живої тканини. Високочастотний електричний струм подається від апарату на тканини через електроди, між якими затиснуті тканини. Це приводить до нагрівання тканин, часткової руйнації мембрани клітин, денатурації білкових молекул, яка виражається в розпрямленні молекул

білка і їх переплутуванні – коагуляції. Завдяки цьому стінки судини з'єднуються, що отримало назву «зварювання» [28, 42].

Подальші наукові розробки і практичне застосування ЕЗЖТ тісно пов’язане з Національним інститутом хірургії та трансплантології імені О. О. Шалімова НАМН України, Центральним клінічним госпіталем СБУ під керівництвом чл.-кор. АМН України, професора М. П. Захараша і д. м. н., професора І. А. Луріна, кафедрою торакальної хірургії та пульмонології НМАПО імені П. Л. Шупика і в КМКЛ № 17 під керівництвом професора А. В. Макарова, кафедрою ветеринарної хірургії Національного університету біоресурсів і природокористування України і в КМКЛ № 1 під керівництвом д-ра мед. наук С. Є. Подпрятова і професора О. Ф. Петренко [3, 31, 47, 48, 83].

В теперішній час низка наукових досліджень в сфері «зварювальних» технологій проводиться на кафедрі хірургії та судинної хірургії НМАПО імені П. Л. Шупика і в КМКЛ № 8 під керівництвом д .м. н., професора С. І. Саволюка.

Нова безшовна термічна техніка з'єднання попередньо розрізаних тканин знайшла широке застосування при операціях в багатьох хірургічних спеціальностях [2, 4, 16, 29, 32, 39, 52, 91].

В одному із досліджень, експериментально і клінічно показана ефективність застосування ЕЗЖТ при при лапароскопічній герніопластиці [30, 44 67]. Автори провели перитонизацію сітчастого імплантату з використанням методу зварювання живих біологічних тканин, що позбавило необхідності додаткового використання шовного та фіксаційного матеріалу. Відсутність чужорідних тіл в тканинах сприяло зниженню частоти запальних реакцій, та покращенню процесів загоєння рани.

Наведені узагальнені результати застосування ЕЗЖТ, як основного методу забезпечення гемостазу та з'єднання тканин у 1494 хворих, яким здійснені лапароскопічні операції: холецистектомія – у 1434 хворих, ехінококектомія – у 32, перицистектомія ехінококової кісти – у 19, крайова резекція печінки з кістою – у 1, енуклеація гемангіоми – у 5, мобілізація

шлунково-ободової зв'язки – у 3 під час доступу до підшлункової залози [38]. Під час виконання лапароскопічних операцій на органах гепатопанкреатодуоденальної зони автори відмічають, що переваги електрозварювання полягають в надійному гемостазі та герметизації протокової системи печінки [40, 41].

Ефективність застосування технології ЕЗЖТ показана при виконанні колопроктологічних операцій [48, 50, 75]. Автори наводять результати операцій, проведених 128 хворим: з хронічним гемороєм 2 - 4 ступеня (42 спостереження), анальної тріщини (24), нориця (12), випаданням, ректоцеле (13), пухлиною прямої кишки трансанально (3), черезочеревинний (34). Попередньо в експерименті було відпрацьовано створення міжкишкових анастомозів методом кінець в кінець [49]. Проаналізувавши результата, автори дійшли до висновку, що використання технології ЕЗЖТ дозволяє надійно перекривати патологічний кровотік в артеріях і венах будь-якого порядку, фіксувати шари стінки прямої кишки з збереженням їх життєздатності. Також ЕЗЖТ не викликає термічного пошкодження і спазму анального сфінктера, а загоєння рани протікає без загноєння, з утворенням ніжного рубця.

Група авторів повідомляє про застосування ЕЗЖТ для формування та обробки кукси аппендикса при лапароскапічній аппендектомії [65, 68]. Було виконано виконано 82 операції, при яких були зафіксовані всі форми гострого аппендициту – від катарального до гангренозного, ускладненого периапендикулярним абсцесом. В дослідженні було продемонстровано, що ЕЗЖТ надійно герметизує просвіт червоподібного відростка, створює антимікробний ефект у місці своєї дії, зменшує ризик виникнення післяопераційних інтраабдомінальних ускладнень, скорочує період стаціонарного лікування та прискорює реабілітацією.

Представлено досвід застосування технології електрозварювання біологічних тканин у 176 хворих у відкритій і лапароскопічної хірургії при абдомінальній патології [1]. Аналіз отриманих результатів свідчить про те, що ЕЗЖТ значно знижує обсяг крововтрати під час операції, значно скорочує

час (на 25 – 40 %) самої операції, забезпечує надійний гемостаз, сприяє процесам репарації тканин.

Викликає інтерес застосування ЕЗЖТ в флебохірургії. Так, опубліковані матеріали по застосуванню високочастотного електрозварювання при виконанні кросектомії у 22 хворих на варикозну хворобу, в тому числі у 12 хворих з гострим висхідним тромбофлебітом [45]. Всі пригирлові притоки ВПВ затискались затискачами, робочі поверхні якого були споряджені біполярною парою. Далі виконували зварювання приток з формуванням зварного шву на протязі 2 - 3 мм, після чого, виконували перетин вен по центру зварного шву. Наступним кроком було виділення гирла ВПВ. На відстані 5 - 6 мм від передньої стінки загальної стегнової вени на гирло ВПВ накладали затискач з електродами. Далі виконували зварювання ВПВ з формуванням зварного шву на протязі 3 - 4 мм, після чого виконували перетин гирла ВПВ по центру зварного шву. Герметичність зварного шва перевіряли на стимульованій пробі Вальсальви. Перетин притоків та герметизація гирла ВПВ без використання лігатур привели до зниження травматичності та скорочення терміну операції.

В останні часи технологія ЕЗЖТ запропонована як альтернатива традиційній флебектомії за Бебкокком для усунення вертикального рефлюкса по ВПВ/МПВ при ХЗВНК всіх функціональних класів [14, 46, 66, 177]. Група хірургів в співпраці з інженерами розробили спеціальний електрозварювальний інстумент (CEI), який має вигляд ендовазального катетера. Зварювальний катетер має робочу частину у вигляді біполярної конфігурації електродів з діаметром до 3 мм і довжиною до 5 см. Робочий цикл зварювання виконується при напрузі від 10 до 100 В і його тривалість складає 5 - 12 секунд.

Техніка виконання ЕВЕЗ ВПВ відповідала загальноприйнятим методикам для малоінвазивних ендовенозних процедур при ХЗВНК: пункція вени під контролем УЗДС, імпортування та позиціонування зварювального катетера, тумесцентна анестезія. В ділянці сафено-феморального з'єднання дистальний полюс зварювального катетера позиціонували на рівні v. epigastrica, в сафено-

поплітеальному з'єднанні – 1 см нижче від v. poplitea. Абляцию виконували послідовно в кожній ділянці вени довжиною 5 см. Наведені результати лікування у 102 хворих з ХЗВНК [177]. За даними авторів ЕВЕЗ ВПВ/МПВ приводить до повної фіброзної трансформації ВПВ/МПВ у 97,06 % пацієнтів. Також автори провели порівняльну оцінку ЕВЕЗ з результатами усунення вертикального рефлюкса методом ЕВЛК і не виявили принципових відмінностей у безпосередніх та віддалених результатах лікування. В порівнянні з ЕВЛК метод ЕВЕЗ має нижчу вартість лікування, однак, для широко застосовування потребує подальшого удосконалення апаратури.

Технологія ЕЗЖТ з успіхом була затосована для надфасціальної дисекції тромбованих перфорантних при гострому висхідному тромбофлебіті ВПВ [43]. Суть полягає в тому, що, навідмінну від традиційного методу, перетин та герметизація перфорантної вени проводиться шляхом високочастотного електричного зварюванн, без використання лігатур. Запропонований спосіб виконується наступним чином: проводять розріз-прокол в проекції тромбованої перфорантної вени, виділяють вену до місця її впадіння під фасцію, безпосередньо над фасцією на вену накладають затискач, робочі поверхні якого споряджені біполярною парою, виконують зварювання запаленої вени з формуванням зварного шву. Метод дозволив скоротити час, зменшити травматичність операції та покращити процес загоєння.

Резюме.

Таким чином, огляд літератури показує, що в плані тактики лікування гострого висхідного тромбофлебіту пропонується низка діаметрально протилежних підходів. Особливо прослідковується невизначеність при розповсюдженні тромботичного процесу по великій, або малій підшкірній вені на сафено-феморальне чи сафено-поплітеальне з'єднання. З одного боку, спеціалісти, котрі віддають повну перевагу антикоагулянтній терапії, в той же час повідомляють, про можливість пошириння тромботичного процесу на глибоку венозну систему і виникнення ТЕЛА навіть на фоні антикоагуляції за стандартизованими схемами. Окрім того, після проведеної консервативної

терапії, через 4 - 6 місяців виникає реканалізація, що приводить до рецедиву варикозної хвороби, як основного джерела гострого висхідного тромбофлебіту.

З іншого боку, стандартна флебектомія є радикальним методом усунення висхідного тромбофлебіту і варикозної хвороби, але, в той же час, є високотравматичним методом і супроводжується низкою інтра і післяопераційних ускладнень. Наведені протиріччя і недоліки в лікуванні гострого висхідного тромбофлебіту, що розвивається в стовбурах великої і малої підшкірних вен, вказує на невирішеність цієї проблеми і тому, спонукають до пошуку нових ефективних способів його лікування. Перший позитивний досвід, накопичений при застосуванні ЕЗЖТ для виконання кросектомії, а також для усунення вертиказьного рефлюкса при ХЗВНК і горизонтального рефлюкса при гострому висхіднму тромбофлебіті, дозволяє вважати можливість застосування данного методу для радикального лікування гострого висхідного тромбофлебіту ВПВ, що і стало метою нашого дослідження.

Основні результати даного розділу висвітлено в наступних публікаціях:

1. Саволюк СІ, Ходос ВА, Геращенко РА, Горбовець ВС. Перший досвід використання ендовенозного електрозварювання в комплексному хірургічному лікуванні гострого висхідного тромбофлебіту великої підшкірної вени. Хірургія України. 2018:67(3):63-7.

РОЗДІЛ 2
ЗАГАЛЬНА ХАРАКТЕРИСТИКА МАТЕРІАЛУ І МЕТОДІВ ДОСЛІДЖЕННЯ

2.1 Клінічна характеристика хворих з гострим висхідним тромбофлебітом великої підшкірної вени

У період з 2015 по 2020 рік в хірургічних відділеннях міської клінічної лікарні № 8 м. Києва перебували на лікуванні 105 хворих на гострий висхідний тромбофлебіт великої підшкірної вени. У всіх, представлених в дослідженні хворих, ГВТФ ВПВ розвинувся на фоні ХЗВНК. Всі хворі надходили в хірургічні відділення за екстреними показаннями.

Відповідно до поставленої мети, виділили 2 групи хворих: основну і контрольну.

До основної групи увійшли 72 хворих: з них жінок – 44 (61,11 %), чоловіків – 28 (38,89 %). В основній групі комплексне хірургічне лікування включало кросектомію з наступною коагуляцію тромбованої ВПВ за допомогою ЕВЕЗ. За наявністю показань виконували тромбектомію, коагуляцію неспроможних, або тромбованих ПВ методом ЕВЕЗ, флебоцентез конгломератів тромбованих підшкірних вен, мініфлебектомію.

До контрольної групи увійшли 33 хворих (чоловіків – 9 (27,27 %), жінок – 24 (72,73 %), яким був проведений ретроспективний аналіз історій хвороби з вивченням безпосередніх та віддалених результатів лікування. Діагноз ставився на підставі клінічної картини захворювання та УЗДС обстеження, а лікування полягало в проведенні стандартної флебектомії ВПВ за Бебкокком, доповненою операцією Нарата.

На рис. 2.1 та 2.2 показано розподіл хворих в основній і контрольній групах за гендерною ознакою.

Різниця між групами статистично не значима (p>0,05, оцінка за t-критерієм).

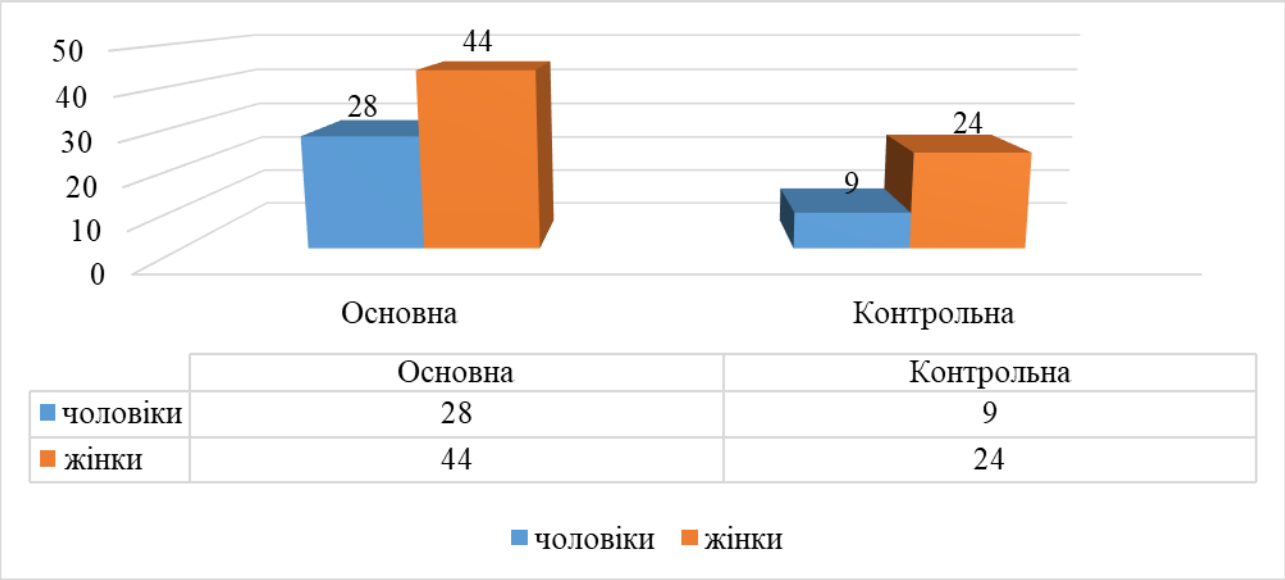

Рис. 2.1 Розподіл хворих в клінічних групах за гендерною ознакою.

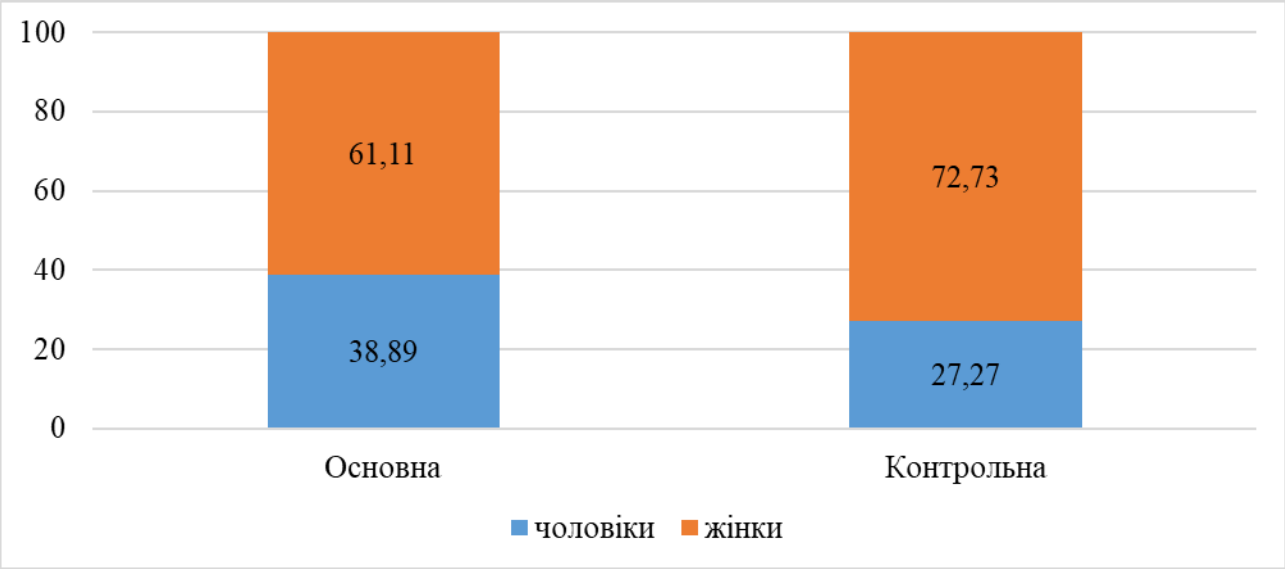

Рис. 2.2 Порівнювані групи співставні за гендерною ознакою (p<0,05)

Таблиця 2.1

Середній вік хворих в порівнюваних групах

Показник	Основна (n = 72)	Контрольна (n = 33)	p
Середній вік	43,4 ± 2,12	45,3 ± 2,24	0,539

Для клінічної характеристики представлених в дослідженні хворих ми користувалися клінічним розділом міжнародної класифікації CEAP, яка була прийнята для ХЗВНК на VI щорічній зустрічі Американського венозного форуму у 1994 році.

При надходженні хворих на ГВТФ ВПВ в клініку в обох групах було діагностовано різні функціональні класи ХЗВНК за клінічною частиною CEAP, що відображено на рис. 2.3.

При надходженні в стаціонар всі хворі скаржились на біль в ділянці тромбованих вен, гіперемію, гіперпігментацію шкіри над тромбованою ділянкою вени, паравазальний набряк, порушення функції кінцівки. Вираженість клінічних проявів ГВТВПВ залежала від часу, що пройшов від початку захворювання.

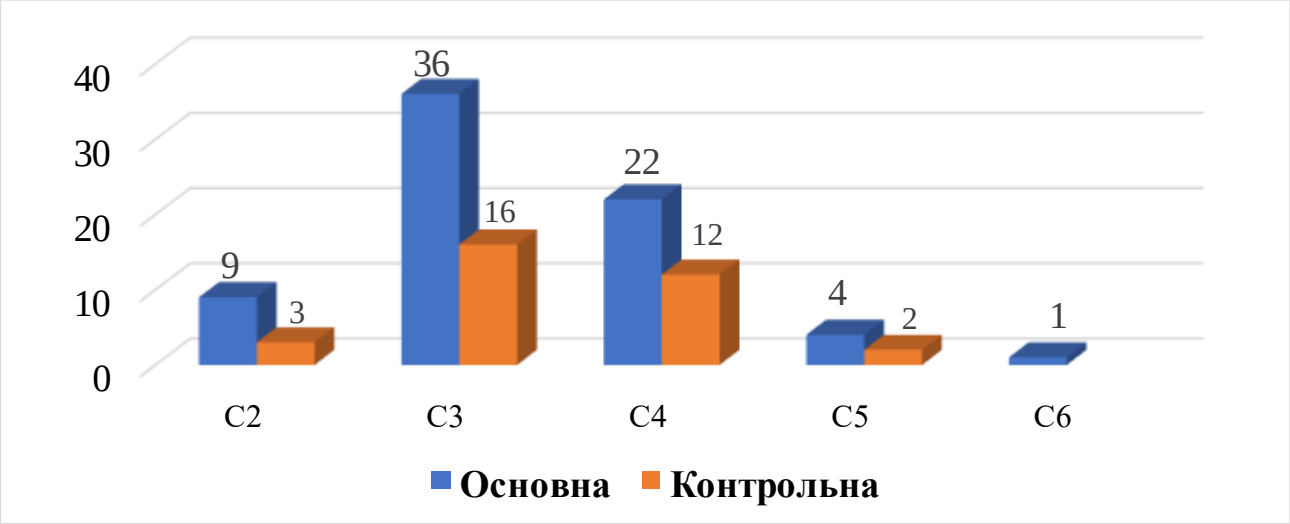

Рис. 2.3 Розподіл хворих в основній і контрольній групах згідно CEAP

Різниця між групами статистично не значима (p>0,05, оцінка за критерієм Хі-квадрат).

У всіх хворих терміни надходження в стаціонар від початку захворювання були різними і представлені на Рис. 2.4

На Рис. 2.4 видно, що абсолютна більшість хворих обох груп надходять в стаціонар пізніше 4 діб від початку захворювання. Це підтверджує, що консервативне лікування, яке проводиться амбулаторно, досить рідко буває ефективним. Середній термін з моменту розвитку перших симптомів тромбофлебіту до надходження в стаціонар склав 8,33 ± 3,63(M±m) дня.

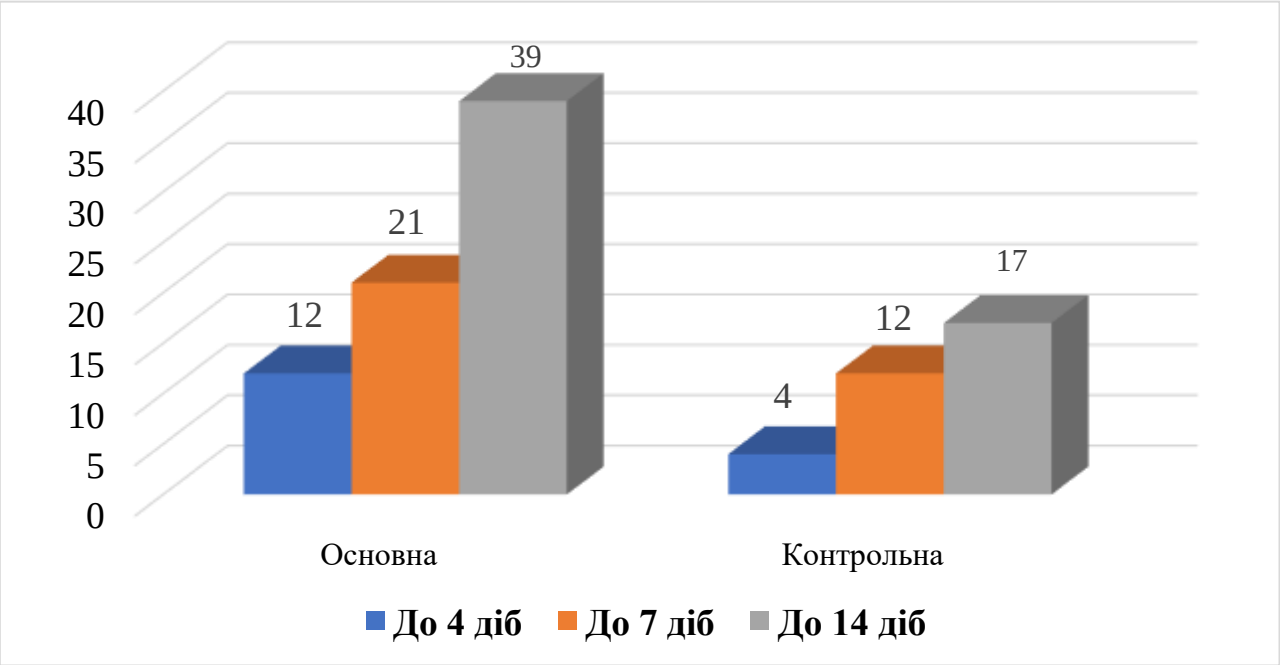

Рис. 2.4 Розподіл порівнюваних груп за термінами надходження в стаціонар

Різниця між групами статистично не значима (p>0,05, оцінка за критерієм Хі-квадрат).

Аналіз приведених даних показав, що статистично значущих відмінностей в основній і контрольній групі хворих на ГВТФ ВПВ по таким показникам, як стать, середній вік,

функціональний клас ХЗВНК, та терміни надходження в стаціонар не виявлено (всі p> 0,05) і тому отримані дані можна порівнювати при проведенні оцінки результатів досліджень.

Характеристика хворих основної групи за віком та клінічними проявами згідно СЕАР представлена в табл. 2.2.

Таблиця 2.2

Характеристика хворих основної групи за віком і функціональним класом захворювання за СЕАР

Функ-ціональ-ний клас	Вік (роки)					
	20 - 30	31 - 40	41 - 50	51 - 60	Більше 60	Всього
С2	-	-	7	2	-	9
С3	1	3	17	13	2	36
С4	3	1	11	6	1	22
С5	-	-	1	3	-	4
С6	-	-	-	-	1	1
Разом	4 (5,56 %)	4 (5,56 %)	36 (50,00 %)	24 (33,32 %)	4 (5,56 %)	72 (100,00 %)

Наведені дані в табл. 2.2 показують, що в наших спостереженнях найбільш часто ГВТФ зустрічався у хворих з С3 - С4 функціональним класом і серед всіх досліджених переважали особи працездатного віку.

Цей фактор підкреслює актуальність проблеми пошуку менш травматичного методу лікування цієї категорії хворих, який дасть можливість прискорити відновлення працездатності. Локалізація гострого висхідного тромбофлебіту в основній групі хворих представлена в табл. 2.3.

Наведені дані в табл. 2.3 показують, що, в наших спостереженнях в більшості випадків, тромботичний процес локалізувався в ВПВ на рівні СФЗ, або з залученням СФЗ.

Таблиця 2.3

Локалізація тромботичного процесу в основній групі хворих

Локалізація тромбу	Кількість хворих	%
ВПВ до в/3 стегна (з прогресуючим характером на фоні антикоагулянтної та протизапальної терапії)	14	19,45
ВПВ на рівні СФЗ, або з залученням СФЗ	41	56,94
ВПВ з розповсюдженням в загальностегнову вену	17	23,61
Притоки на стегні і/або гомілці	61	84,72
Тромбовані перфорантні вени на стегні	12	16,67
Тромбовані перфорантні вени на гомілці	19	26,39
Супутній асимптоматичний тромбоз суральних вен	3	4,17
Супутній асимптоматичний тромбоз гомілкових вен	2	2,78

Також з представлених даних видно, що у переважної більшості хворих ГВТФ ВПВ проходив з залученням в тромботичний процес приток, як окремо на стегні чи гомілці, так і в поєднанні цих локалізацій. Тромбовані ПВ на гомілці зустрічалися в 1,58 раза частіше, чим на стегні. Менш часто зустрічався ГВТФ ізольований в ВПВ, і супутній асимптоматичний ТГВ.

Супутній асимптоматичний тромбоз суральних вен був виявлений при УЗДС у 3(4,17%) хворих на ГВТФ, а супутній асимптоматичний тромбоз гомілкових вен – у 2 (2,78%).

Розподіл хворих за типом розповсюдження тромботичного процесу згідно класифікації за Verrel F., Stollman F. et al. (1998) представлено на (рис. 2.5).

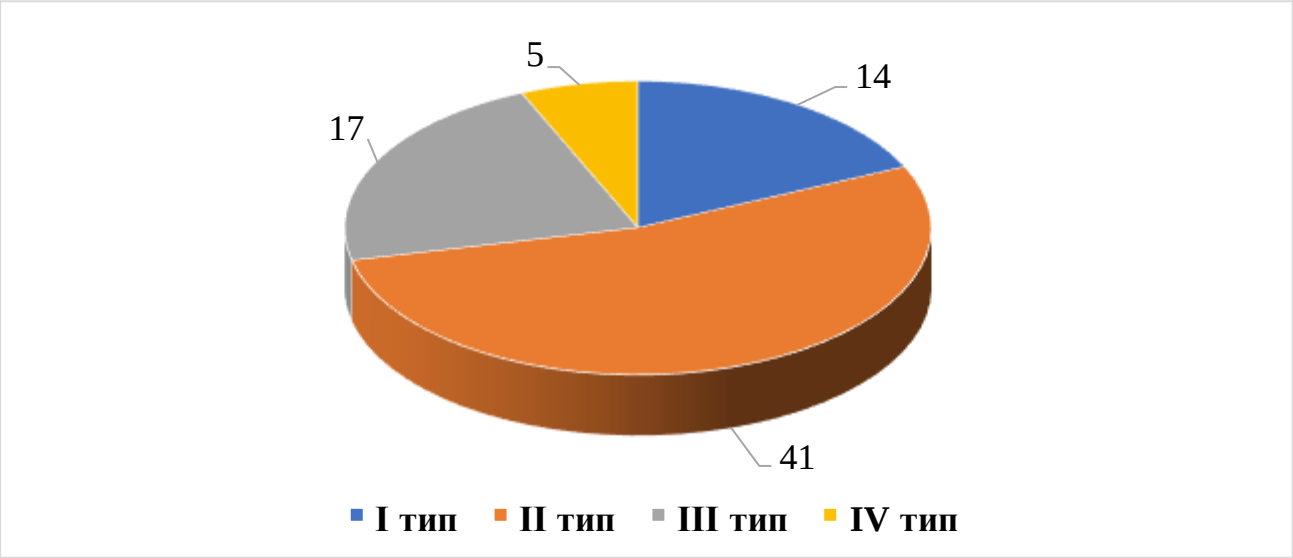

Рис. 2.5 Розподіл пацієнтів основної групи за типом розповсюдження тромботичного процесу

Дані спостережень показують, що у переважної більшості хворих спостерігався ГВТФ ВПВ II типу і в меншій кількості III типу. Наявність у хворих на ГВТФ супутнього асимптоматичного ТГВ вказує на те, що комплекс хірургічного лікування ГВТФ ВПВ повинен включати антикоагулянтну терапію.

У 16 (22,22 %) хворих з ГВТФ ВПВ були виявлені неспроможні ПВ в ділянці гомілки. У низки хворих основної групи були виявлені супутні захворювання, які, так чи інакше, вплинули на вибір тактики їх лікування. У 9 (12,50 %) хворих була встановлена гіпертонічна хвороба, у 14 (19,45 %) – ішемічна хвороба серця, у 8 (11,11 %), ендокринні захворювання 5 (6,94%), у 6 (8,33 %) - гінекологічні захворювання, у 7 (9,72 %) - захворювання суглобів нижніх кінцівок, у 4 (5,56 %) – інші захворювання. У різних хворих наведені супутні захворювання знаходились в поєднанні (рис. 2.6) і 19 (26,39%) хворих ніяких скарг на супутню патологію не пред'являли.

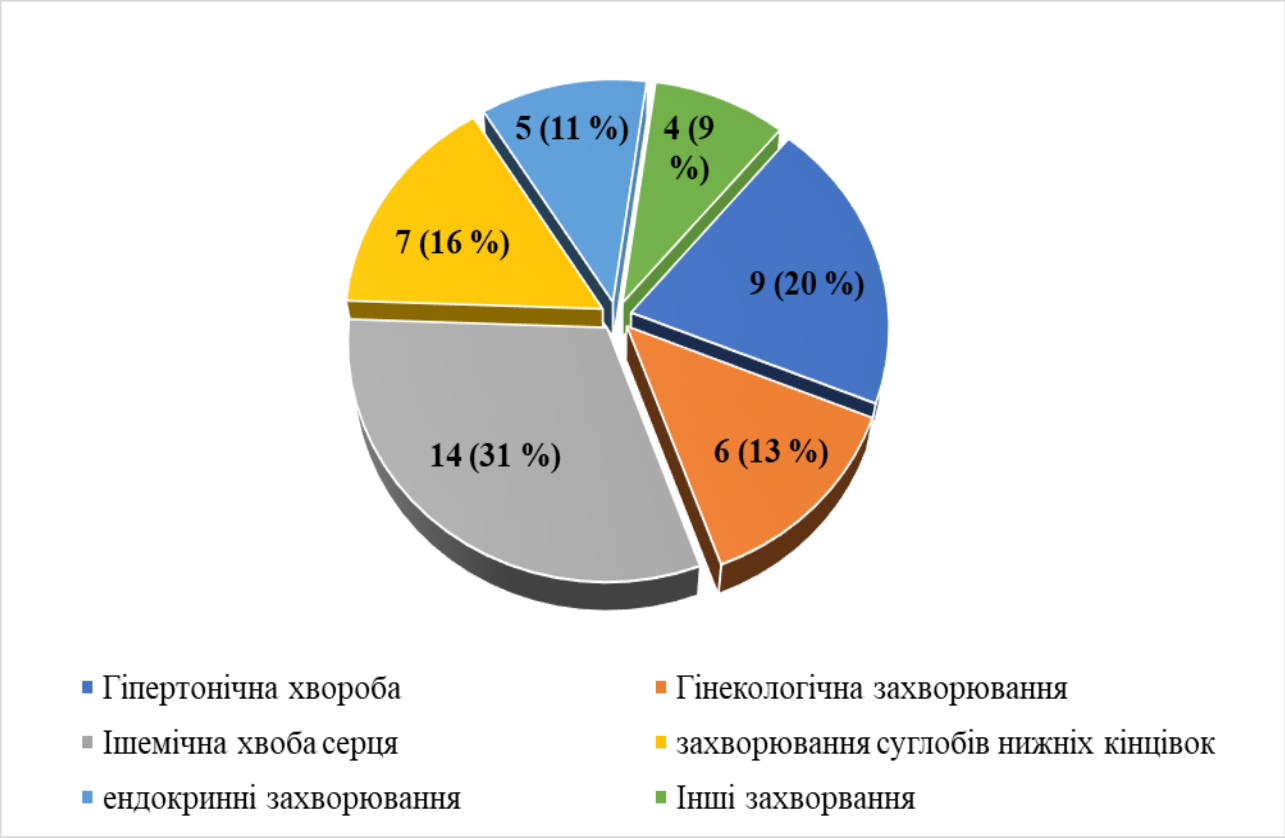

Рис. 2.6 Розподіл пацієнтів основної групи за наявністю супутніх захворювань.

На кожного хворого, включеного в дослідження, складалася індивідуальна карта, в яку вносилися, необхідні дані з історії хвороби: дата і діагноз при надходженні, скарги, тривалість ХЗВНК і ГВТФ, дані УЗДС, вид операції, наявність інтра- і післяопераційних ускладнень, дата виписки, ліжко - день, супутні захворювання.

2.2 Загальноклінічні методи обстеження

Загальноклінічні методи проводили стандартно. Виявляли скарги, збирали анамнез захворювання, встановлювали тривалість захворювання до звернення за медичною допомогою. Об'єктивне клінічне обстеження включало огляд і обережну пальпацію поверхневих вен. Визначення передбачуваної проксимальної і дистальної межі тромбу за клінічними проявами. Обов'язково проводили огляд і пальпацію контрлатеральної кінцівки. Обстеження хворого проводили, як в положенні лежачи, так і в ортостазі. Після проведення клінічного обстеження складали план подальшого інструментального

то лабораторного обстеження.

2.2.1 Ультразвукова діагностика гострого висхідного тромбофлебіту

Усім хворим проводили УЗДС за допомогою приладу TOSHIBA Nemio XG (Японія), оснащеного конвексним датчиком з робочою частотою 3,5-5 МГц і лінійним датчиком з діапазоном 7,5 - 12 МГц. Висока точність діагностичної інформації досягалась завдяки можливості прямої візуалізації судини. За допомогою УЗДС оцінювали стан стінок і просвіту вен, наявність в них тромботичних мас, характер тромбу (оклюзивний, флотуючий), межі оклюзії, ступінь організації тромбу, особливості венозного кровотоку в ділянці тромботичних мас, встановлювали наявність патологічних вертикальних і горизонтальних вено-венозних рефлюксів. Також обов'язковим етапом УЗДС було вивчення глибоких вен обох нижніх кінцівок для виявлення наявності тромботичного процесу в їх системі.

2.2.2 Лабораторні дослідження

При надходженні в стаціонар всім хворим були виконані загальний аналіз крові, загальний аналіз сечі, дослідження біохімічних показників крові, коагулограма, флюорографія, для жінок консультація гінеколога. Всім пацієнтам які отримували антикоагулянтну терапію виконували дослідження АЧТЧ та проводили вимірювання міжнародного нормалізованого відношення (МНО). Лабораторні обстеження також проводили в процесі лікування і при виписці зі стаціонару.

2.2.3 Обладнання для ендовенозного електрозварювання

Апарат для ЕВЕЗ включає генератор (багатофункціональний прилад для електрозварювання біологічних тканин ЕК 300 М (СВАРМЕД, Україна) (рис. 2.7) та CEI, що представляє собою ендовенозний електрозварювальний катетер (ЕЗК) оригінальної конструкції з різними калібрами робочої частини (рис. 2.8).

Рис. 2.7 Апарат для ендовенозного електрозварювання. ЕК 300 М (СВАРМЕД, Україна) та спеціалізований ендовенозний інструмент

Генератор містить мікропроцесорну систему керування, яка забезпечує 4 режими роботи («зварювання автоматичне», «зварювання ручне», «коагуляція», «різання») з регульованою потужністю від 5 до 100 % Вт.

СЕІ складається з трьох частин, які послідовно з'єднані між собою: робочої частини, тубуса та ручки (рис. 2.9). У якості прототипу був використаний біполярний пристрій для операцій на гортані.[Патент України на корисну модель № 120462. МПК (2017) A61B18/12 (2006.01). Пристрій для ендовенозної облітерації].

Рис. 2.8 Спеціалізований ендовенозний інструмент з різними калібрами робочої частини

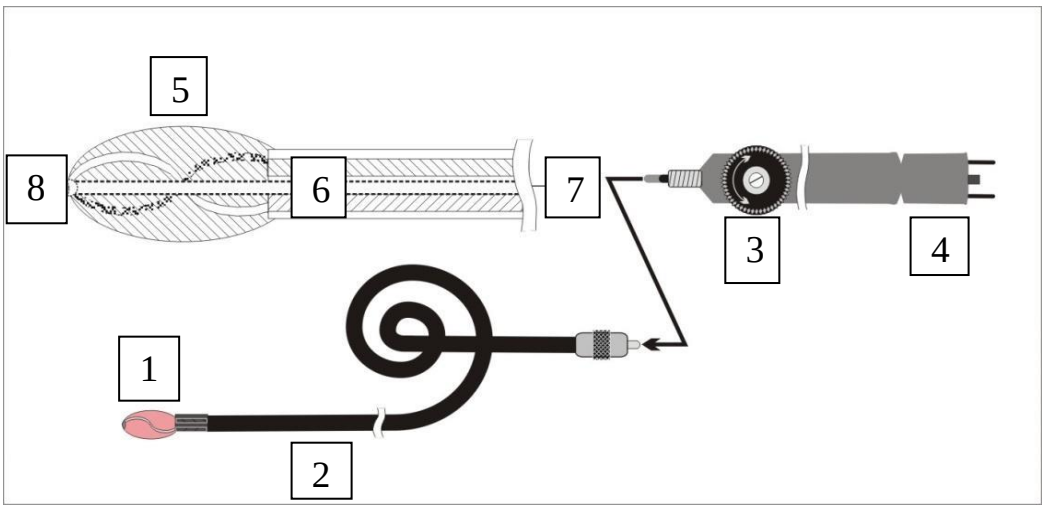

Рис. 2.9 Схема конструкції спеціалізованого ендовенозного інструменту

Примітка: 1 – робоча частина; 2 – гнучкий тубус; 3 – ручка; 4 – роз'єм для подачі напруги генератора та фізіологічного розчину в канал; 5 – електроди; 6 – канал для подачі фізіологічного розчину; 7 – провідники змінного струму; 8 – отвір каналу на полюсі робочої частини інструменту

До складу робочої частини СЕІ входять два різнополярні ізольовані електроди, закріплені непорушно один з одним. Вони мають форму еліпсоїду з діагоналями, лінійні розміри яких визначаються в оптимальному співвідношенні 1: 2 ± 10%, що збільшує площу контакту робочої частини з біологічним матеріалом. Також, для забезпечення оптимальної площі контакту з венозною стінкою пропонуються різні калібри робочої частини від 4 до 7,5 мм. Робоча частина інструменту з'єднана з гнучким тубусом, який має довжину від 40 до 100 см та діаметр від 1,7 мм до 2,7 мм. Тубус виконаний із спеціального полімерного матеріалу (комбінація поліаміду та поліуретану), який забезпечує оптимальне співвідношення гнучкості та жорсткості для просування інструменту в середині вени, має властивості термічної та хімічної стійкості, а також стійкості до ультрафіолетового випромінювання. У якості прототипу був використаний балонний тромбекстрактор Фогарті. Тубус містить в собі герметично ізольовані провідники змінного струму від генератора до робочої частини та канал для подачі фізіологічного розчину, який закінчується отвором на полюсі робочої частини. Ручка герметично з'єднана з тубусом

та має роз'єм для подачі фізіологічного розчину до каналу та напруги по кабелю від генератора.

Специфічними характеристиками СЕІ, які забезпечують оптимальні умови стерилізації і тривалої експлуатації, є надійна герметичність, ізоляція та низька температурна інертність матеріалів робочої частини.

2.3 Морфологічні методи дослідження

Для вивченя впливу високочастотного електрозварювання на тромбовану ВПВ і визначення оптимальних режимів ЕВЕЗ для лікування ГВТФ були проведені дослідження морфоструктурних змін в стінці тромбованої вени, тромботичних масах та оточуючих тканинах до та після впливу різних режимів ЕВЕЗ. Матеріалом для вивчення морфологічних змін слугували висічені під час кросектомії сегменти тромбованої ВПВ довжиною до 2см. Всі біоптати були розподілені на дві групи: основну – після впливу ЕВЕЗ і контрольну – до впливу ЕВЕЗ. В основній групі біоптати відрізнялись по експозиції дії ЕВЕЗ: 5 секунд - 6 біоптатів, 10 секунд - 9, 15 секунд – 18, 20 секунд – 4. Контрольну групу склали 5 біоптатів. Зміни у запальній стінці варикозно змінених тромбованих венах вивчали пошарово. Біоптати фіксували в 10% - розчині нейтрального забуференого формаліну, відповідно до загальноприйнятої методики виготовляли гістологічні зрізи, які фарбували гематоксиліном і еозином, пікрофуксином за Ван Гізоном (для визначення колагенових волокон, верифікації процесів надмірного фібрилогенезу),та розчином за методом Вейгерта (для верифікації еластичних волокон) [Rosai and Ackerman's Surgical Pathology Seven edition/edited by J.Rosai.- Elsevier Inc,2011.- Vol 1, Ch. 2,3-p.25-95.].

Мікроскопічне дослідження профарбованих зрізів та їх фотоархівування проводили із використанням світлооптичних мікроскопів «ZEISS» (Німеччина) з системою обробки даних «Axio Imager. A2» при збільшені об'єктивів 5х, 10х, 20х, 40х, бінокулярної насадки 1,5 та окулярів 10 з камерою ERc 5s. та «ZEISS»

(Німеччина) з системою обробки даних Primo Star з планохроматичними об’єктивами ZEISS "Plan-Achromat" 4x, 10x, 40x з камерою AxioCam 105color.

Морфологічні дослідження виконані на кафедрі патологічної та топографічної анатомії НМАПО імені П.Л.Шупика.

2.4 Методи оцінки якості життя до і після лікування гострого висхідного тромбофлебіту методом ендовенозного електрозварювання

Оцінку результатів якості життя проводили беспосередньо при поступлені, на 2 добу, через 7 днів, через 3, 6 місяців та через 1 рік після проведення ЕВЕЗ. Якість життя (ЯЖ) оцінювалась за допомогою клінічного опитувальника CIVIQ 20 (chronic insufficiency venous international questions) за такими показниками: больовий синдром (4 запитання), фізичне функціонування (4 запитання), соціальне функціонування (3 запитання) та психологічний комфорт (9 запитань) [156]. Кожну відповідь на запитання необхідно було оцінити по 5 бальній шкалі де 1 бал – немає скарг, 2 бали – легкі скарги або не часті, 3 бали – помірні або часті скарги, 4 бали – сильні або дуже часті скарги, 5 балів – дуже сильні або постійні скарги протягом останніх 4 тижнів. Якість життя (ЯЖ) пацієнтів оцінювали за сумою балів. Так як сума балів за кожен блок запитань різниться в залежності від кількості запитань в блоці, бали переводили у відносну шкалу зі значеннями від 0 до 100 % за формулою: (a-b)/(c-b)*100 % = X де X – індекс ЯЖ; a – фактична сума балів; b – теоретично мінімальна сума балів; c – теоретично максимальна сума балів. Відповідно, чим більша сума балів ЯЖ, тим остання гірша, і навпаки.

2.5 Статистичний аналіз результатів дослідження

Статистичне оброблення даних морфологічного дослідження проводили у системі «STATISTICA 10 for Windows», (Copyright® StatSoft Inc. 1984-2011, США, ліцензія № STA999K347156-W).

Закон розподілу аналізованих факторів перевірявся на нормальність (за критерієм Shapiro–Wilk). Після проведення перевірки було виявлено

відмінність закону розподілу від нормального ($p<0,05$), тому при розрахунках використовувались непараметричні методи аналізу.

Для порівняння показників у 4 незалежних групах використовували ранговий критерій Kruskala-Wallis. У всіх випадках за критичний рівень значущості прийнято $\alpha_{крит} = 0,05$.

Статистичну обробку даних, отриманих при оцінці ЯЖ прооперованих хворих, проводили з використанням непараметричних методів. Достовірність відмінностей між результатами опитування до лікування та через визначені проміжки часу після оперативного лікування оцінювали з використанням непараметричного Т критерію Wilcoxon. Відмінності визнавали статистично значущими при $p <0,05$.

Порівняння частоти побічних дій і ускладнень в основній і контрольній групах проведено за критерієм Хі - квадрат (з поправкою на мале число спостережень за точним критерім Fisher's). Розрахунок відносного ризику RR (95% ДІ) проведено з врахуванням поправки Haldane-Anscombe при значеннях частоти ускладнень в групі 0%. Порівняння термінів перебування в стаціонарі оцінювали за t-критерієм.

Проводилося визначення середніх значень (M) стандартного відхилення і помилки середньої арифметичної (m).

Консультативна допомога з питань статистичної обробки матеріалів дослідження отримана на кафедрі медичної статистики Національного університету охорони здоровя України імені П. Л. Шупика.

РОЗДІЛ 3
МЕТОД ЕНДОВЕНОЗНОГО ЕЛЕКТРОЗВАРЮВАННЯ В КОМПЛЕКСНОМУ ХІРУРГІЧНОМУ ЛІКУВАННІ ГОСТРОГО ВИСХІДНОГО ТРОМБОФЛЕБІТУ ВЕЛИКОЇ ПІДШКІРНОЇ ВЕНИ

3.1 Показання до ендовенозного електрозварювання великої підшкірної вени при гострому висхідному тромбофлебіту і визначення обсягу операції

Показання до застосування ендовенозного електрозварювання ВПВ при ГВТФ були наступними:

- наявність тромботичного процесу в ВПВ, підтвердженого даними клінічного обстеження, УЗДС дослідження, лабораторних показників;
- проксимальна частина тромбу досягає рівня СФЗ;
- тромбоз поширюється на глибоку венозну систему через СФЗ;
- прогресуючий висхідний характер розповсюдження тромботичного процесу по ВПВ на фоні антикоагулянтної терапії і призначення нестероїдних протизапальних засобів.

Важливими умовами для проведення хірургічної операції з застосуванням ЕВЕЗ було перебування супутніх захворювань органів і систем у стадії компенсації або субкомпенсації, а також збереження основних життєво важливих функцій організму незалежно від віку хворого.

У всіх хворих операції проведені в умовах регіонарної місцевої інфільтраційної анестезії.

Всім хворим на ГВТФВПВ при надходженні в стаціонар до проведення УЗДС призначали консервативне лікування з використанням нестероїдних протизапальних засобів і антикоагулянтної терапії, оскільки ГВТФ поверхневих вен може супроводжуватися асимптоматичним ТГВ.

Визначення обсягу хірургічної операції при ГВТФ ВПВ з застосуванням ЕВЕЗ проводили на основі ретельного УЗДС, в результаті якого було визначено

6 різних по структурі і за обсягом операцій, залежно від локалізації тромбу (табл. 3.1).

Таблиця 3.1

Структура і обсяг операцій у хворих основної групи, залежно від локалізації тромбу

Локалізації тромбу	Структура і обсяг операції	Кількість	%
ВПВ без залучення СФЗ	Кросектомія, ЕВЕЗ тромбованої ВПВ	14	19,45
ВПВ на рівні СФЗ, або з залученням СФЗ	Кросектомія, ЕВЕЗ тромбованої ВПВ	41	56,94
ВПВ, тромбоз поширюється в загальностегнову вену через СФЗ	Пряма тромбектомія, кросектомія, ЕВЕЗ тромбованої ВПВ	17	23,61
ВПВ, тромбовані перфорантні вени на стегні	Кросектомія, ЕВЕЗ тромбованої ВПВ	12	16,67
ВПВ, тромбовані перфорантні вени на гомілці	Кросектомія, ЕВЕЗ тромбованої ВПВ, ЕЗЖТ тромбованих ПВ	19	26,39%
ВПВ, тромбовані притоки ВПВ на стегні і гомілці	Кросектомія, ЕВЕЗ тромбованої ВПВ, флебоцентез	61	84,72

Як видно з таблиці, на вид і обсяг операції впливала локалізація тромботичного процесу.

Єдиною характерною ознакою для всіх хворих була локалізація тромбу в ВПВ. У більшості хворих спостерігали тромбовані притоки ВПВ на стегні і гомілці. Лише у 14 (19,45 %) хворих тромботичний процес проходив без

залучення СФЗ, але, незважаючи на проведення антикоагулянтної терапії і призначення нестероїдних протизапальних засобів, тромботичний процес у цих хворих мав прогресуючий висхідний характер розповсюдження по ВПВ і складав загрозу для поширення в глибоку венозну систему. З наведених в табиці даних видно, що у 41 (56,94%) хворого тромботичний процес досягав рівня СФЗ, або проходив з залученням СФЗ, а у 17 (23,61%) хворих тромботичний процес через СФЗ вже розповсюджувався на глибоку венозну систему. Такимм чином, у 58(80,56%) прооперованих нами хворих з гострим висхідним тромбофлебітом ВПВ, шляхом проведеної кросектомії, поєднаної з ЕВЕЗ тромбованої ВПВ, і тромбектомією в комбінації з кросектомією і з ЕВЕЗ тромбованої ВПВ, була усунута пряма загроза виникнення ТЕЛА.

Тромботтичні маси в варикозно змінених притоках були видалені методом флебоцентеза.

Тромбовані ПВ усувались з застосуванням методу ЕЗЖТ.

На вид і обсяг комбінованої операції також впливало наявність вено-венозних рефлюксів в поверхневій венозній системі (табл. 3.2).

Таблиця 3.2

Вид операцій у хворих основної групи, залежно від локалізації вено - венозних рефлюксів

Локалізації вено-венозних рефлюксів	Вид операції	Кількість	%
Неспроможні ПВ на гомілці	ЕЗЖТ неспроможних ПВ	8	11,11
Варикозно розширені підшкірні вени на стегні і гомілці	мініфлебектомія	47	65,28

За умови збереження задовільного стану хворого під час операції проводили усунення вено-венозних рефлюксів з метою радикального одномоментного лікування ХЗВНК, яке було причиною виникнення ГВТФ.

Горизонтальний рефлюкс усували за допомогою ЕЗЖТ неспроможних ПВ, варикозно змінені притоки – за допомогою мініфлебектомії.

Хворим зі станом, обтяженим наявними хронічними захворюваннями чи похилим віком, усунення вено-венозних рефлюксів проводили у відтермінованому порядку.

3.2 Показання до кросектомії і її особливості при тромбозі сафено-феморального з'єднання

Показанням до проведення кросектомії було наявність II, III і IV типу захворювання за класифікацією F. Verrel, F. Stollman et al. (1998), а також наявність I типу, при якому в наших спостереженнях спостерігався прогресуючий висхідний характер розповсюдження тромботичного процесу по ВПВ на фоні антикоагулянтної терапії в поєднанні з нестероїдними протизапальними засобами.

Кросектомію виконували з застосуванням ЕВЕЗ за методикою, розробленою на кафедрі хірургії та судинної хірурургії НМАПО імені П.Л.Шупика на базі КМКЛ №8 [Паламарчук В.І., Горбовець В.С., Балацький Р.О., Власенко О.О. Спосіб кросектомії великої підшкірної вени. Патент України на корисну модель № 100424. МПК (2015) A61B17/12 (2006.01) A61B18/12 (2006.01). Опубл. 27.07.2015, Бюл. № 14.]. Техніка кросектомії з застосувнням ЕВЕЗ полягала у наступному. Для виділення СФЗ виконували доступ по Брунеру, як оптимальний в плані мінімального ризику пошкодження лімфатичних колекторів. Всі пригирлові притоки ВПВ затискались затискачами, робочі поверхні якого були споряджені біполярною парою. Далі виконували зварювання приток з формуванням зварного шву на протязі 2 - 3 мм (рис.3.1), після чого, виконували перетин вен по центру зварного шву. Наступним кроком було виділення гирла ВПВ. На відстані 5 - 6 мм від передньої стінки загальної стегнової вени на гирло ВПВ накладали затискач з електродами. Далі виконували зварювання ВПВ з формуванням зварного шву на протязі 3 - 4 мм (рис. 3.2).

Рис. 3.1 Зварювання притоків з формуванням зварного шву

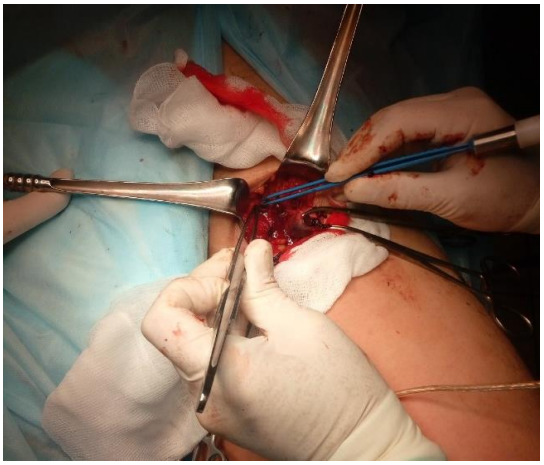

Рис. 3.2 Зварювання великої підшкірної вени з формуванням зварного шву

Після цього виконували перетин гирла ВПВ по центру зварного шву. Герметичність зварного шва перевіряли на стимульованій пробі Вальсальви.

3.3 Техніка виконання ендовенозного електрозварювання тромбованої великої підшкірної вени

Після виконання кросектомії в тромбований сегмент ВПВ вводили ЕЗК і поступово просували його ретроградно в дистальному напрямку до нижньої межі тромбу (рис. 3.3 та рис. 3.4).

Рис.3.3 Ретроградне введення електрозварювального катетера

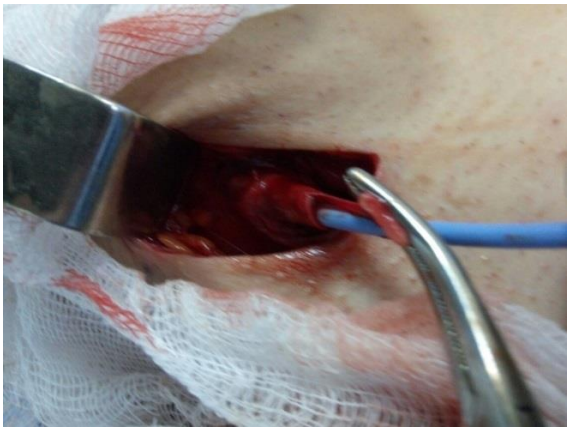

Рис. 3.4 Робоча частина електрозварювального катетера введенна ретроградно в тромбовану вену

Залежно від анатомічних особливостей і локалізації тромбу в окремих випадках введення та просування ЕЗК проводили із доступу у верхній третині гомілки або у нижній третині стегна в антеградному напрямку. Просування і розташування ЕЗК в цільовому сегменті вени проводили під контролем УЗДС в В-режимі (рис. 3.5). Далі під контролем УЗДС проводили тумесцентну анестезію цільового сегменту ВПВ по стандартній методиці (рис. 3.6).

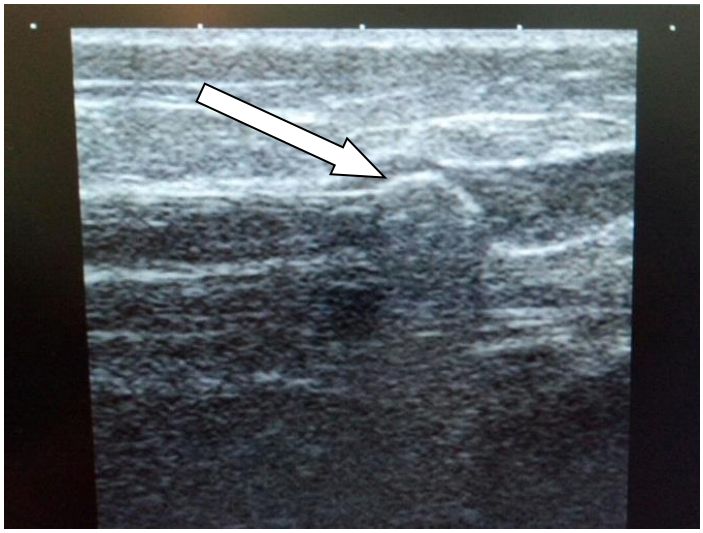

Рис. 3.5 Просування і розташування електрозварювального катетеру (↑↓)

Рис. 3.6 Виконання тумесцентної анестезії під ультразвуковим дуплекс-сканування контролем (↑↓)

Після УЗДС локації робочої частини ЕЗК в заданій ділянці активували апарат для ЕВЕЗ за допомогою педалі керування, про що свідчив звуковий

сигнал, який продовжувався протягом всього часу активної фази роботи апарата. Процес зварювання в окремій ділянці вени довжиною 2 см відбувався протягом 5 - 20 секунд та супроводжувався утворенням характерної гіперехогенної «піни» (рис. 3.7). Після видалення з просвіту вени ЕЗК вену заварювали за допомогою зварювального затискача (рис. 3.8), рану пошарово зашивали.

Рис. 3.7 Гіпоехогенна «Піна» (↑↓)

Рис. 3.8 Заварювання вени за допомогою зварювального затискача

Поширення тромбозу через СФЗ на стегнову вену було показанням для проведення тромбектомії. (рис. 3.9) У всіх випадках довжина флотуючої

верхівки тромбу за даними попереднього УЗДС не перевищувала 2 см. Обережно виділяли передню стінку стегнової вени, в якій знаходилась флотуюча верхівка тромбу.

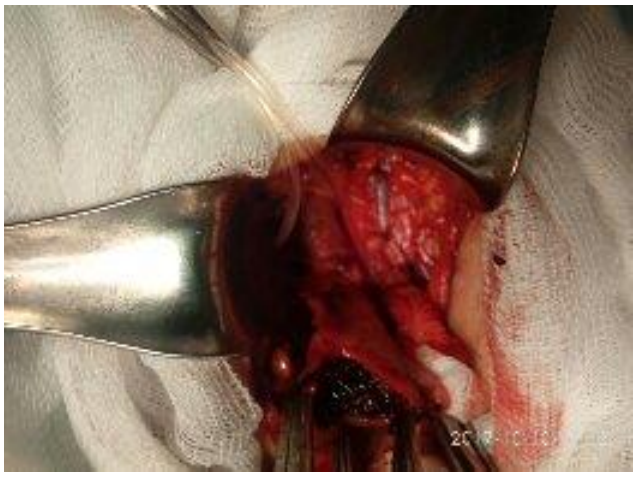

Рис. 3.9 Тромбоване сафено-феморальне зєднання

Рис. 3.10 Тромбоване сафено-феморальне зєднання, пряма тромбектомія

Після ЕВЕЗ коагуляції тромбованих пригирлових притоків між лігатурурами-тримальками проводили подовжній розріз ВПВ, через який за допомогою вікончатого затискача (рис. 10), або за допомогою катетера Фогарті на висоті проби Вальсальве проводили екстракцію тромбу. Поява интенсивного ретроградного кровотоку свідчила про адекватність, виконаної тромбектомії. Після тромбектомії за допомогою зварювального затискача виконували заварювання кукси ВПВ.

3.4 Особливості лікування тромбованих перфорантних вен

Розповсюдження тромботичного процесу на глибоку венозну систему гомілки через неспроможні тромбовані ПФ слугувало показанням для поведення надфасціальної дисекції тромбованих перфорантних вен (рис. 3.11), яку в наших дослідженнях ми проводили з застосуванням методики ЕЗЖТ, розробленої на кафедрі хірургії та судинної хірурургії НУОЗ імені П.Л.Шупика на базі КМКЛ №8. В наших спостереженнях у всіх хворих тромботичний

процес був локалізований в неспроможних ПВ Коккета 3. У всіх випадках за даними УЗДС діаметр тромбованих перфорантних вен складав 4,5 ± 1,05 (M ± m) в діаметрі. Суть полягала в тому, що, на відмінну від традиційного методу, перетин та герметизація тромбованої ПВ проводилась методом ЕЗЖТ без використання лігатур (рис. 3.12).

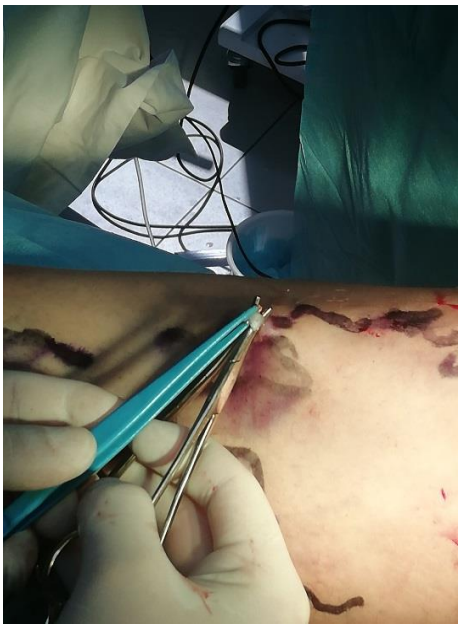

Рис. 3.11 Заварювання тромбованих перфорантних вен тримаючи затискачем

Рис. 3.12 Заварювання тромбованих перфорантних вен тримаючи на флебекстракторі

Техніка виконання була наступною: під місцевою інфільтраційною анестезією гострокінцевим лезом для скальпеля №11 проводили прокол-розріз довжиною 2 - 3 мм в проекції тромбованої ПВ. Через виконаний розріз обережно виділяли тромбовану ПВ до місця її впадіння під фасцію. Далі виконували подовжній розріз тиромбованої ПВ, після чого методом пальцьової компресії м'язів гомілки з боків ПВ витискали через флеботомічну інцизію субфасціальну частину тромбу. Далі, безпосередньо над фасцією на вену накладали біполярний затискач, за допомогою якого, виконували зварювання ПВ з формуванням зварного шву. На місце проколу-розрізу накладали марлевий тампон, який фіксували до шкіри гіпоалергенним пластирем.

3.5 Особливості лікування тромбованих варикозних притоків

Для усунення тромботичного процесу в варикозно змінених притоках ВПВ/МПВ ми застосовували флебоцентез – технологію, яка поєднувала в собі радикальний і мініінвазивний характер лікування (рис. 3.13), (рис. 3.14).

Рис. 3.13 Флебоцентез притоків ВПВ Рис. 3.14 Флебоцентез стовбуру ВПВ

За допомогою УЗДС визначали тромбований сегмент вени і маркували місця для виконання флебоцентезу. Під локальною анестезією розчином лідокаїну 0,25% в ділянці тромбованого сегмента вени в місці найбільшого розм'якшення тромбу гострокінцевим скальпелем № 11 виконували флебоцентез на глибину до 1 см. Далі, обережними рухами по ходу вени, починаючи з самої дистальної і самої проксимальної межі тромбу і в напрямку інцизії, витискали через міні-розрізи з її просвіту тромботичні маси. Тромби знаходились у вигляді гелю і витискались з просвіту досить вільно. Важливо відзначити, що застосування флебоцентезу з мануальною компресією можливо тільки після попереднього визначення за допомогою УЗД відсутності зв'язку тромбованого конгломерату з перфорантною веною, який може привести до виникнення тромбоемболічниих ускладнень.

Ефективність тромбекстракціі підтверджувалась появою венозної крові з флеботомічного отвору.

В разі відсутності вираженого перифлебиту з цих же інцизій за допомогою мініфлебектомічних гачків Varady або Oesch виконували мініфлебектомі.

Флебоцентез легко переносився всіми хворими, не мав негативного впливу на супутні захворювання, значно зменшував больовий синдром в післяопераційному періоді, покращував подальший перебіг тромбофлебіту і ефективно усував його прояви.

3.6 Особливості ведення післяопераційного періоду

Основним завданням післяопераційного періоду після комбінованого хірургічного лікування ГВТФ ВПВ з застосуванням ЕВЕЗ було створення умов до швидкого повернення пацієнта до звичного способу життя. Для цього призначали активний рухомий режим в умовах еластичної компресії. Призначали медичний трикотаж у вигляді панчохи другого класу компресії.

Больовий синдром в першу добу після операції був незначним і ефективно усувався таблетованими формами нестерїдних протизапальних засобів.

Всім пацієнтам призначали низькомолекулярні гепарини в лікувальних дозах. Еноксапарин призначали підшкірно 1 раз на добу в дозі 1,5 мг/кг (150 анти-Ха МО/кг); або двічі на добу, в разовій дозі 1,0 мг/кг (100 анти-Ха МО/кг), кожні 12 годин. У пацієнтів з масою тіла більше 100 кг призначали не більше 180 мг на добу. З тривалістю лікування еноксапарином не більше 10 діб.

Наступної доби після операції виконували перев'язку оперованої кінцівки, інструктували пацієнта про правила поводження з медичними трикотажем.

З метою системного впливу на порушення венозного і лімфатичного відтоку з нижніх кінцівок всім хворим в післяоперційному періоді призначали вітчизняний препарат діосміну/гесперидину, який підвищує венозний тонус, збільшує венозний відтік, зменшує венозний застій, стимулює лімфовідтік та поліпшує мікроциркуляцію, зменшує набряк тканин, знижує підвищену проникність капілярів.

Виписували пацієнта при повному відновленні фізичних і психомоторних функцій. Зняття швів після кросектомії здійснювали на 7 - 10 добу після операції.

Висновки.

1. Ендовенозне електрозварюванн тромбованої великої підшкірної вени слід застосоввати як складову частину в комплексному хірургічному лікуванні гострого висхідного тромбофлебіту магістральних підшкірних вен.

2. Хірургічна тактика і обсяг операції при лікуванні гострого висхідного тромбофлебіту з застосуванням метода ендовенозного електрозварювання визначається на основі даних передопераційного ультразвукового дуплексного ангіосканування венозної системи нижніх кінцівок.

Основні результати даного розділу висвітлено в наступних публікаціях:

1. Саволюк СІ, Ходос ВА, Геращенко РА, Горбовець ВС. Перший досвід використання ендовенозного електрозварювання в комплексному хірургічному лікуванні гострого висхідного тромбофлебіту великої підшкірної вени. Хірургія України. 2018:67(3):63-7.

2. Саволюк СІ, Ходос ВА, Геращенко РА, Горбовець ВС. Використання методу ендовенозного електрозварювання в комплексному хірургічному лікуванні гострого висхідного тромбофлебіту великої підшкірної вени. В: Матеріали XIII наук.-практ. конф. Зварювання та термічна обробка живих тканин. Теорія. Практика. Перспективи. 2018 Лист-Груд 30-01; Київ. Київ: ІЕЗ ім. Є. О. Патона НАН України; 2018, с. 93.

3. Саволюк СІ, Геращенко РА, Горбовець ВС. Лікування варикозної хвороби нижніх кінцівок, ускладненої тромбофлебітом, з використанням ендовазальної електрозварювальної облітерації. В: Матеріали XI наук.-практ. конф. Зварювання та термічна обробка живих тканин. Теорія. Практика. Перспективи. 2016 Лист. 25-26; Київ. Київ: ІЕЗ ім. Є. О. Патона НАН України; 2016, с. 63-4.

4. Застосування ендовенозного електрозварювання в лікуванні гострого висхідного тромбофлебіту [CD]. В: Матеріали III наук.-практ. конф. Актуальні питання флебології. 2018 Лип 05-07; Яремче. Яремче: Івано-Франківський національний медичний університет; 2018. 1 CD зі збірником тез.

5. Саволюк СІ, Ходос ВА, Геращенко РА, Горбовець ВС, винахідник. Геращенко Роман Анатолійович, патентовласник. Спосіб хірургічного лікування гострого висхідного тромбофлебіту великої підшкірної вени. Пат. України на корисну модель № 128122. 2018 Верес 10.

РОЗДІЛ 4
МОРФОЛОГІЧНІ ЗМІНИ В ВЕЛИКІЙ ПІДШКІРНІЙ ВЕНІ ПРИ ГОСТРОМУ ВИСХІДНОМУ ТРОМБОФЛЕБІТІ ДО ТА ПІСЛЯ ВПЛИВУ ЕНДОВЕНОЗНОГО ЕЛЕКТРОЗВАРЮВАННЯ

4.1 Морфологічні зміни в тромбованому сегменті великої підшкірної вени до впливу ендовенозного електрозварювання

При морфологічному дослідженні препаратів вен групи контролю в просвіті вен виявлені тромботичні маси, в деяких місцях маси інтимно з'єднані з ендотелієм; тромби змішані: складаються з еритроцитів, лейкоцитів та фібрину. Ендотелій венозної стінки циркулярно рівномірно вкриває останню (рис. 4.1).

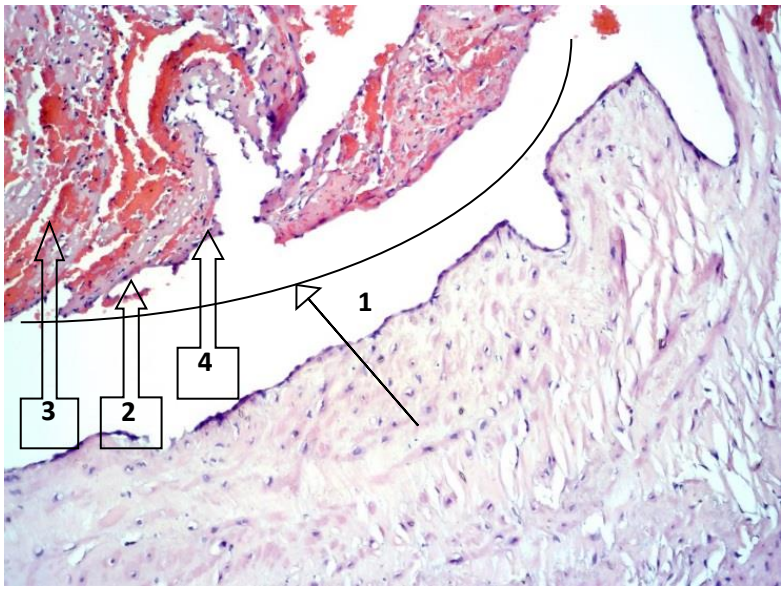

Рис. 4.1 Контрольна група: В просвіті вени тромботичні маси[1↑], які складаються з фібрину[2↑], еритроцитів[3↑], лейкоцитів[4↑]. Ендотелій рівномірно вкриває внутрішню поверхню стінки вени. Забарвлення гематоксилін-еозин. Збільшення х100

Наявні ділянки дрібних крововиливів в середньому шарі стінки вени, поодинокі запальні клітинні інфільтрати, які складаються з лейкоцитів, еозинофілів, гістіоцитів (рис. 4.2).

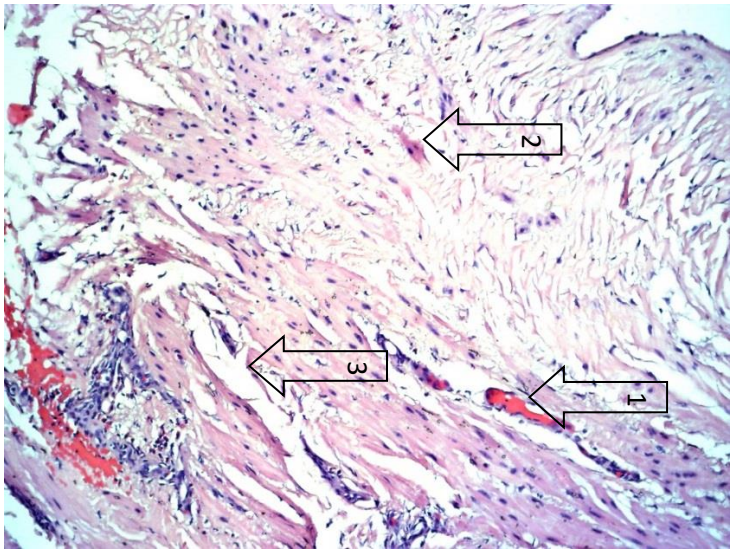

Рис. 4.2 Контрольна група: В стінці вени наявні повнокровні судини-судин[1↑], дрібні крововиливи[2↑], клітинні інфільтрати навколо vasa vasorum та в ділянках крововиливів[3↑]. Забарвлення гематоксилін-еозин. Збільшення х100

При специфічному забарвленні за Ван-Гізоном чітко визначаються пучки колагенових волокон та гладеньком'язові клітини (рис.4.3), які формують пучки, оплетені тонким прошарком з колагенових, ретикулінових та еластичних волокон (рис. 4.4).

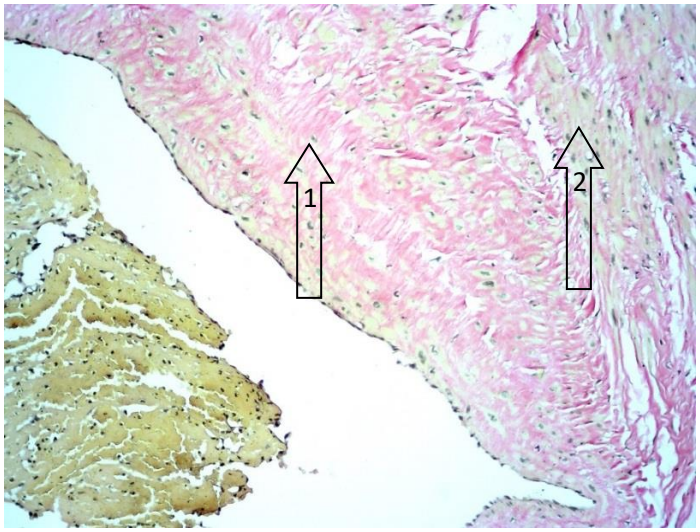

Рис. 4.3 Контрольна група: в просвіті вени тромботичні маси, в стінці візуалізуються колагенові (забарвлені рожевим кольором) [1↑] та гладко м'язові волокна (забарвлені світло-зеленим кольором) [2↑]. Забарвлення за Ван-Гізоном. Збільшення х100

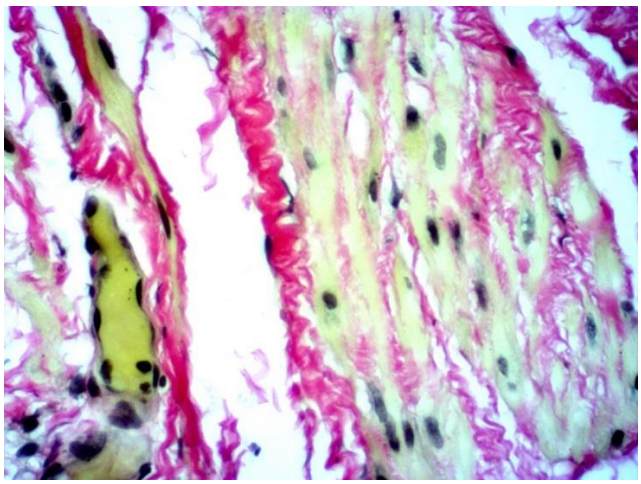

Рис. 4.4 Контрольна група: в стінці вени чітко визначається межа між гладеньком'язовими клітинами та колагеновими волокнами. Прослідковується будова колагенових волокон – хвилясті, спіралеподібні фібрилярні структури. В судині судин – еритроцитарний стаз, набряк. Забарвлення за Ван-Гізоном. Збільшення х200

При специфічному забарвленні за Вегертом виявлено, що еластичні волокна розташовуються рівномірно: субендотеліально та в середньому шарі стінки вени; в адвентиційній оболонці знайдені еластичні волокна в незначній кількості. Прилеглі до вен м'які тканини з незначною вогнищевою лімфо-гістіоцитарною інфільтрацією (рис. 4.5).

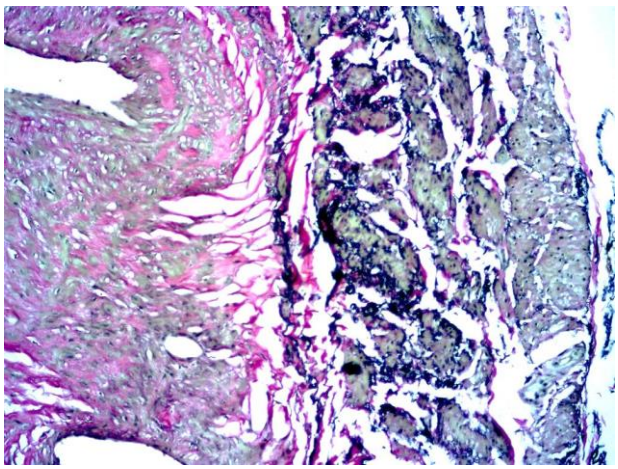

Рис. 4.5 Контрольна група: еластичні волокна визначаються у всіх шарах стінки вени (забарвлені фіолетовим кольором), набряк прилеглих до адвентиції м'яких тканин . Забарвлення на еластичні волокна, «Elastic Stain Kit». Збільшення х100

4.2 Морфологічні зміни в тромбованому сегменті великої підшкірної вени після впливу різних параметрів ендовенозного електрозварювання

При морфологічному дослідженні препаратів вен основної групи (експозиція 5 секунд), (6 біоптатів) при стандартному забарвленні гематоксиліном та еозином має місце сплощення та часткова деструкція ендотеліальних клітин, дистрофічні зміни у вигляді переважно гідропічної дистрофії; з боку середньої оболонки вени - перицеллюлярний набряк, балонна дистрофія гладких м'язових клітин; зазначені зміни охопили переважно внутрішню оболонку вени, та частково поширились на внутрішньо-розташовані гладкі м'язові волокна середньої оболонки вени (рис. 4.6).

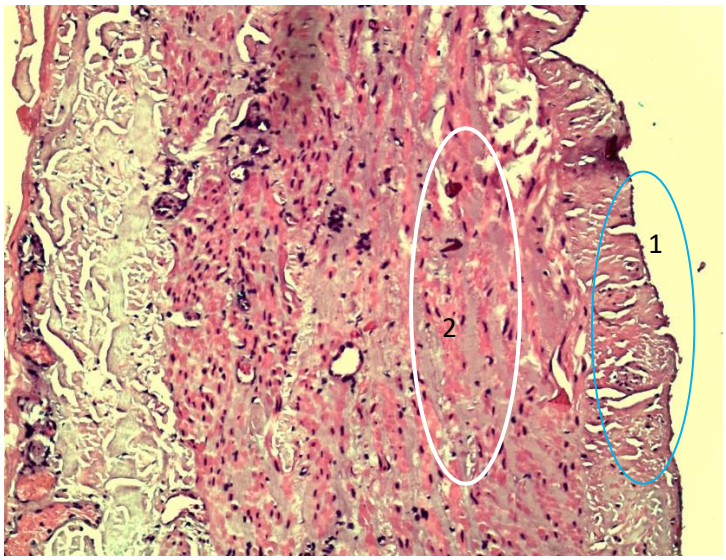

Рис. 4.6 Основна група (експозиція 5 секунд): Сплощення ендотеліальних клітин, часткова їх деструкція. Дистрофічні зміни внутрішньої оболонки стінки вени[1о], набряк внутрішнього шару гладких м'язових волокон середньої оболонки вени[2о]. Забарвлення гематоксиліном та еозином. Збільшення х100

Виявлені ділянки гомогенізації тромботичних мас (які були в просвіті вени на момент дії високочастотного електрозварювання) та інтимне їх зварювання з ендотелієм досліджуваних вен з утворенням єдиної структури (рис. 4.7).

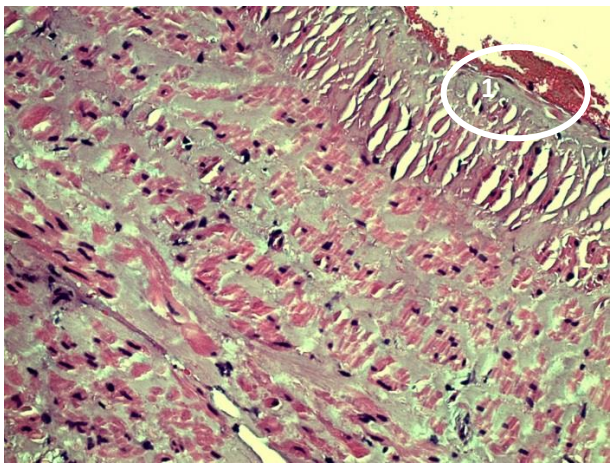

Рис. 4.7 Основна група (експозиція 5 секунд): Гомогенізація тромботичних мас, інтимне їх зварювання з ендотелієм[1о]. Дистрофічні зміни внутрішньої оболонки стінки вени, набряк внутрішнього шару гладких м’язових волокон середньої оболонки вени. Забарвлення гематоксиліном та еозином. Збільшення х100

Клітини ендотелія, в свою чергу, на різних ділянках стінки вен відрізняються за формою: деякі сплощені та щільно зв’язані із базальною мембраною, деякі зв’язані з останньою лише частиною своєї базальної поверхні або мають видовжену форму. Місцями інтима утворює вигини в просвіт судини, також наявні ділянки інтими, які не вкриті ендотелієм, за рахунок деструкції та десквамації останнього. Зазначені зміни можуть свідчити про частковий спазм венозної стінки (рис. 4.8).

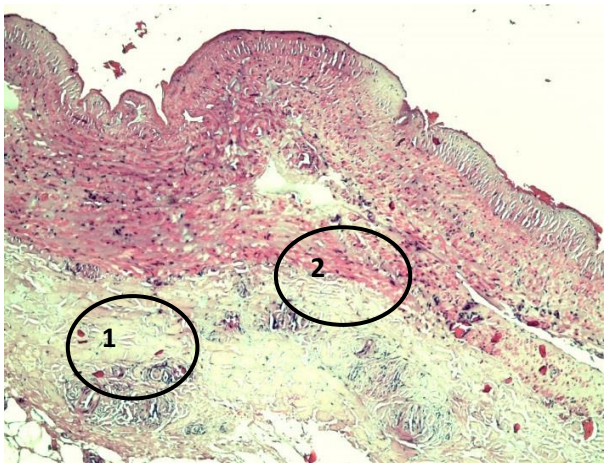

Рис. 4.8 Основна група (експозиція 5 секунд): Частковий спазм стінки вени: спазм внутрішньої оболонки з утворенням вигинів внутрішньої оболонки

судини в просвіт вени[1о]; коагуляція тромботичних мас, зварювання її з ендотелієм[2о]. Забарвлення гематоксиліном та еозином. Збільшення х50

Також виявлені субендотеліально - розташовані оптично порожні бульозні структури, які були присутні в усіх досліджуваних препаратах та утворились на місці виходу і накопичення цитоплазматичної рідини з клітин при проходженні високочастотного електричного струму, з подальшим випарюванням зазначеної рідини (рис. 4.9).

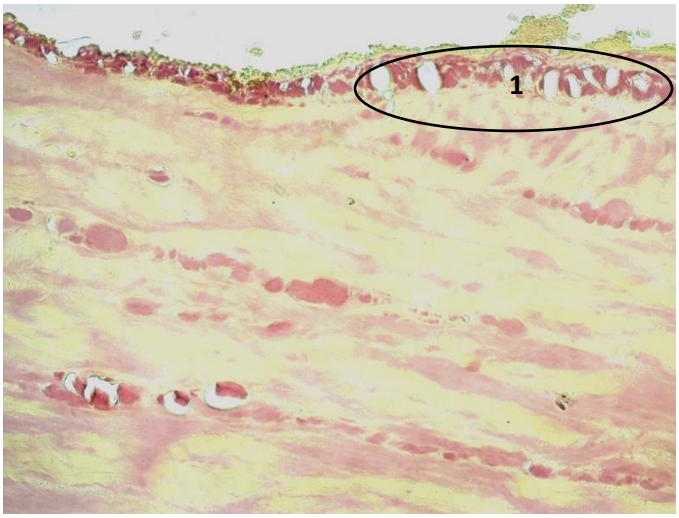

Рис. 4.9 Основна група (експозиція 5 секунд): оптично порожні бульозні структури розташовані субендотеліально[1о]; ендотеліальні клітини видовженої форми; коагуляція тромботичних мас, зварювання її з ендотелієм. Забарвлення за Ван-Гізоном. Збільшення х100

При морфологічному дослідженні препаратів (9 біоптатів) основної групи (експозиція 10 секунд) при рутинному забарвленні виявлений спазм венозної стінки (рис. 4.10), коагуляція тромботичних мас, зварювання їх з ендотелієм (рис. 4.11). Субендотеліально, в середньому та зовнішньому шарах між гладкими м’язовими клітинами та еластичними волокнами наявні «були» переважно малого розміру, тканини стінки вени навколо бульозних структур коагульовані (рис. 4.11, 4.12, 4.13). При стандартному забарвленні гематоксиліном та еозином та при специфічному забарвленні за Ван-Гізоном виявлено, що крім внутрішнього шару стінки судини, гомогенізовано

2/3 гладких м’язових клітин, еластичних волокон середньої оболонки стінки вени, а структури стінки судини, які розташовані більш периферично (в тому числі, трофічні) -інтактні (рис. 4.14, 4.15).

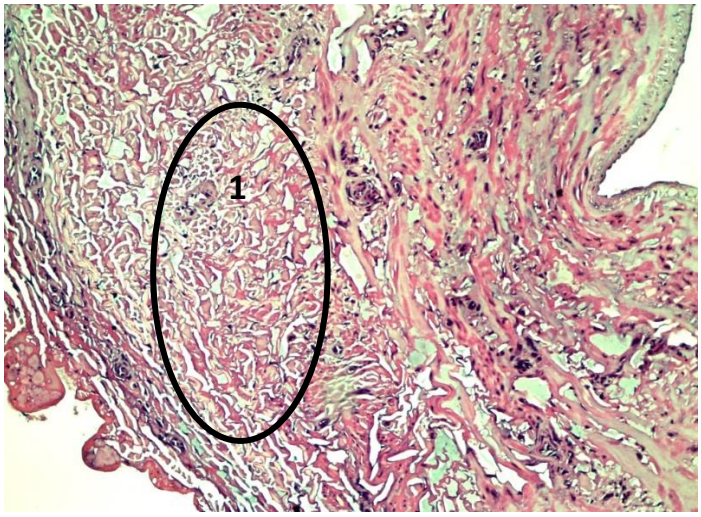

Рис. 4.10 Основна група (експозиція 10 секунд): спазм внутрішньої стінки вени, субендотеліально - дрібні оптично порожні бульозні структури; в середньому та зовнішньому шарах між гладкими м’язовими клітинами та еластичними волокнами наявні «були» переважно малого розміру[1о]. Забарвлення гематоксиліном та еозином. Збільшення х50

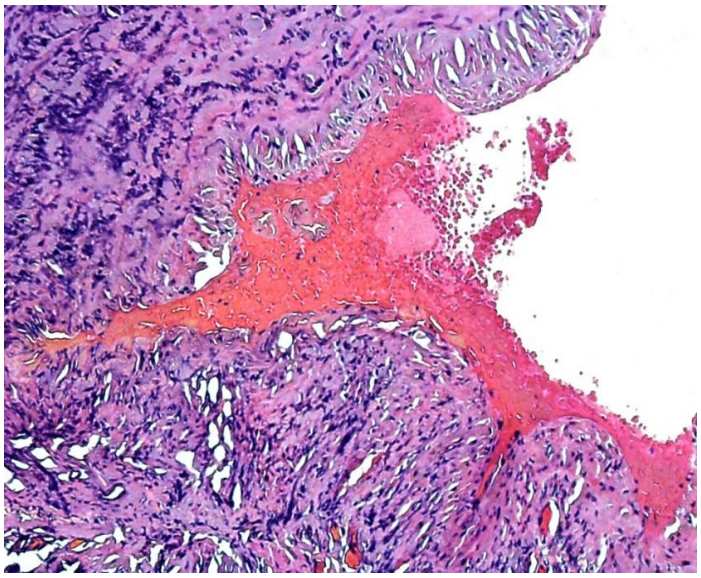

Рис. 4.11 Основна група (експозиція 10 секунд): коагуляція тромботичних мас, зварювання їх з ендотелієм, субендотеліальні дрібні оптично пусті бульозні структури. Виражений спазм стінки вени, гомогенізація внутрішнього

та частково середнього шару оболонки вени. Забарвлення гематоксиліном та еозином. Збільшення х50

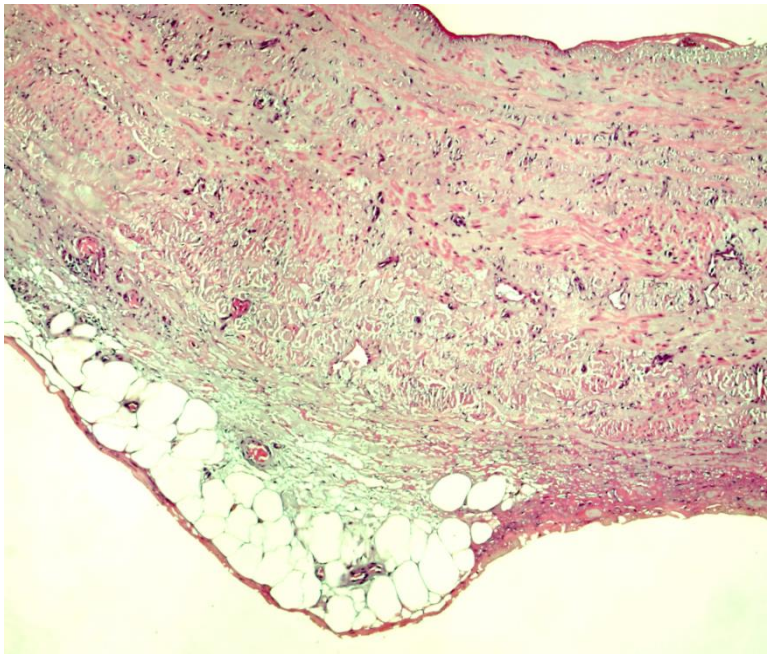

Рис. 4.12 Основна група (експозиція 10 секунд): коагуляція тромботичних мас, зварювання їх з ендотелієм. Гомогенізація внутрішнього та частково середнього шарів оболонки вени. Прилегла жирова клітковина, трофічні структури інтактні. Забарвлення гематоксиліном та еозином. Збільшення х50

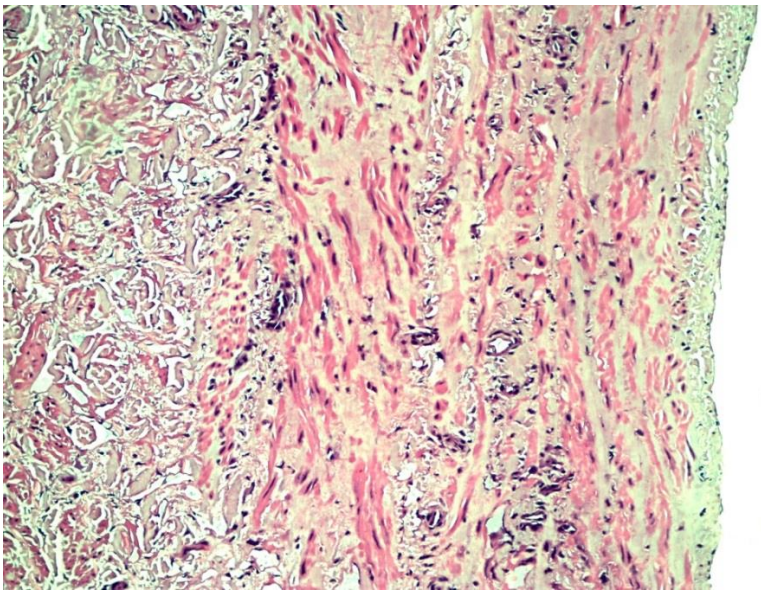

Рис. 4.13 Основна група (експозиція 10 секунд): Гомогенізація тканин навколо дрібних оптично порожніх бульозних структур. Збільшення х50

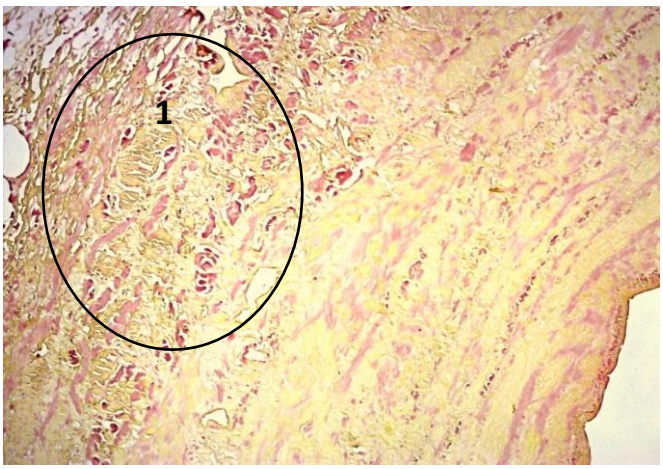

Рис. 4.14 Основна група (експозиція 10 секунд): Гомогенізація внутрішнього та частково середнього шарів оболонки вени[1о]. Забарвлення за Ван-Гізоном. Збільшення х100

Слід звернути увагу, що в ділянках стоншення стінки вени «бульозні» структури визначаються в середньому та зовнішньому шарах стінки, але трофічні структури венозної стінки (судини судин, нервові стовпчики) не пошкоджені (рис. 4.15).

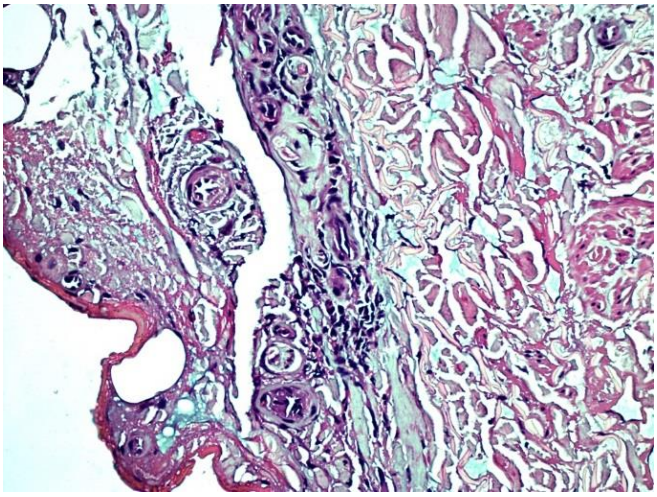

Рис. 4.15 Основна група (експозиція 10 секунд): «бульозні» структури в середньому та зовнішньому шарах стінки, містять гомогенну базофільну рідину; трофічні структури венозної стінки збережені. Забарвлення гематоксиліном та еозином. Збільшення х400

При морфологічному дослідженні препаратів вен (18 біоптатів) Основна група (експозиція 15 секунд): при стандартному забарвленні виявлена

гомогенізація тромботичних мас в просвіті вени, інтимне зварювання останніх із ендотелієм (рис. 4.16); всі шари стінки вени- внутрішній, середній, зовнішній – зливаються у єдиний гомогенний комплекс (рис. 4.17). В препаратах судин, крім дрібних бульозних структур, які розташовуються в усіх шарах стінки вени, наявні «були» більшого розміру, зливні (рис. 4.18, 4.19); та ділянки розшарування стінки судини з утворенням аневризм (рис. 4.20). Прилеглі до судини м'які тканини з трофічними структурами переважно збережені (рис. 4.21).

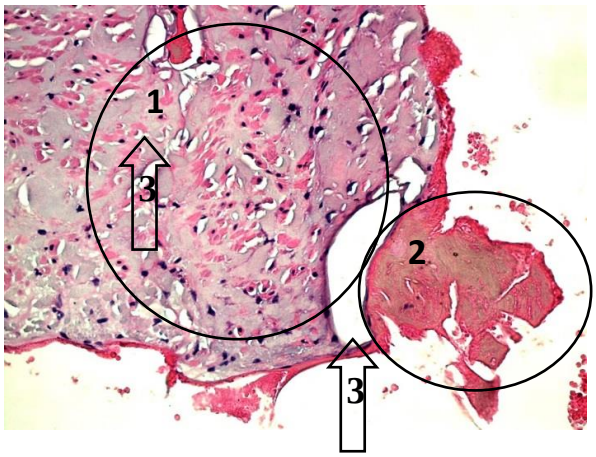

Рис. 4.16 Основна група (експозиція 15 секунд): Внутрішній шар стінки вени гомомгенізований[1о]; тромботичні маси коагульовані, зварені з ендотелієм[2о]. Велика судендотеліальна була та дрібні бульозні структури навколо м'язових клітин[3↑]. Забарвлення гематоксиліном та еозином. Збільшення х200

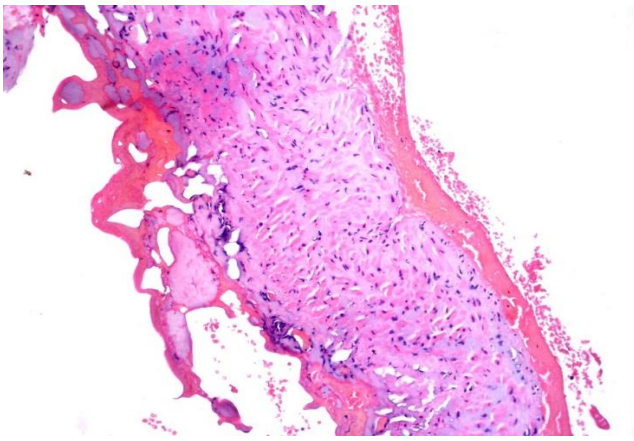

Рис. 4.17 Основна група (експозиція 15 секунд): Внутрішній шар стінки вени коагульований з тромботичними масами. Всі шари стінки вени

гомогенізовані, утворюють єдиний конгломерат. Забарвлення гематоксиліном та еозином. Збільшення х50

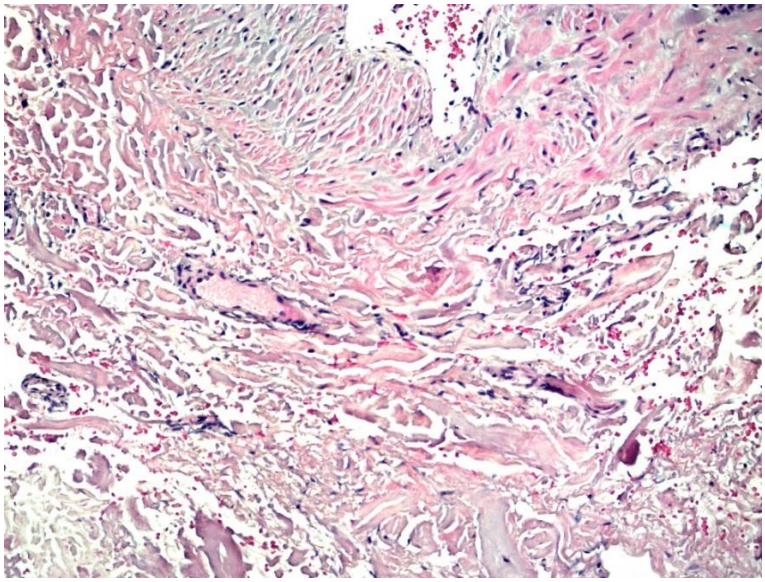

Рис. 4.18 Основна група (експозиція 15 секунд): Дрібні та зливні бульозні структури, які розташовуються в усіх шарах стінки вени. Забарвлення гематоксиліном та еозином. Збільшення х50

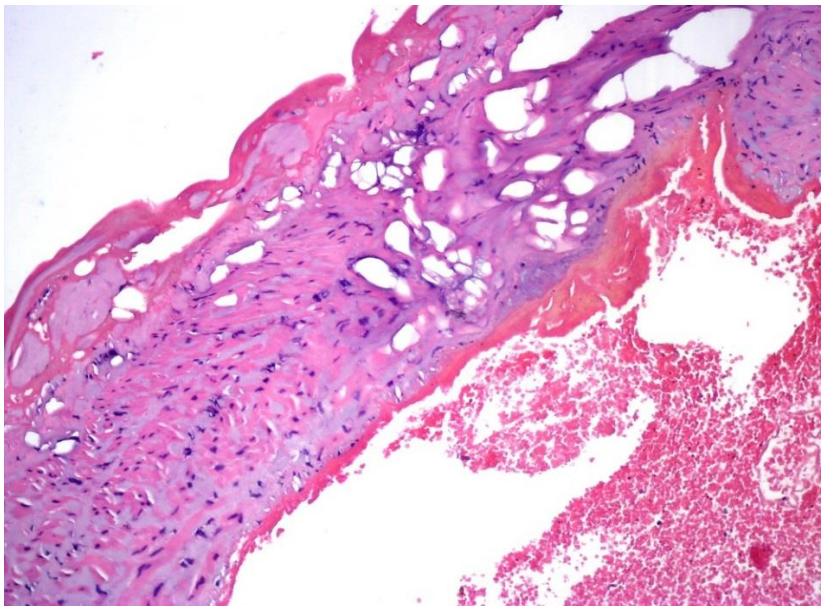

Рис. 4.19 Основна група (експозиція 15 секунд): Тромботичні маси коагульовані, зварені з ендотелієм. зливні «були» великого розміру в усіх шарах стінки вени. Забарвлення гематоксиліном та еозином. Збільшення х50

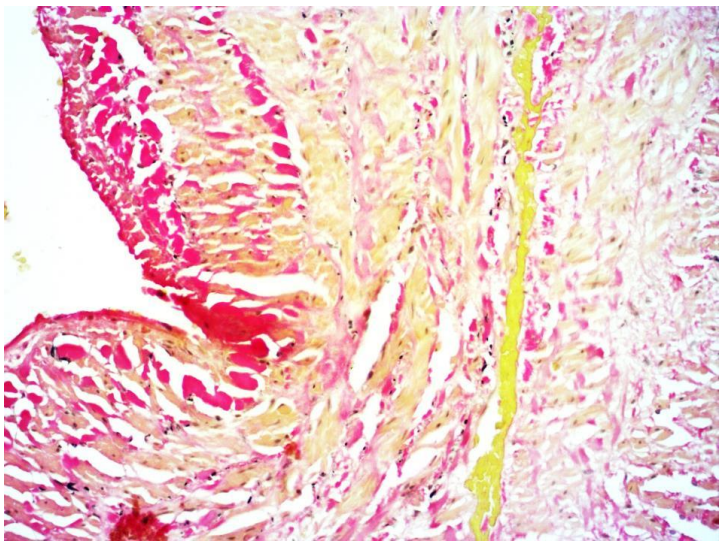

Рис. 4.20 Основна група (експозиція 15 секунд): Шари стінки вени – внутрішній, середній, зовнішній - зливаються у єдиний гомогенний комплекс; дрібні бульозні структури розташовуються в усіх шарах стінки вени; розшарування стінки вени з утворенням аневризми. Деструкція еластичних волокон внутрішньої та середньої оболонки вени (волокна не візуалізуються). Забарвлення на еластичні волокна, «Elastic Stain Kit». Збільшення х200

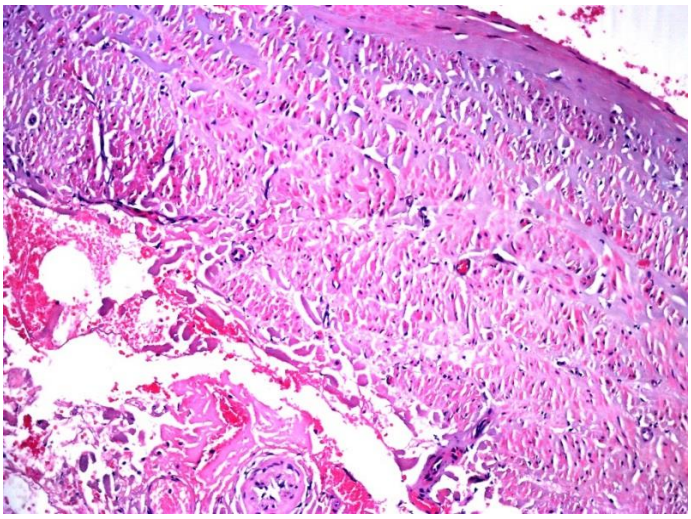

Рис. 4.21 Основна група (експозиція 15 секунд): Прилеглі до судини м’які тканини з трофічними структурами збережені. Забарвлення гематоксиліном та еозином. Збільшення х100

При специфічному забарвленні за Ван-Гізоном виявлена гомогенізація колагенових та гладких м’язових волокон (рис. 4.22).

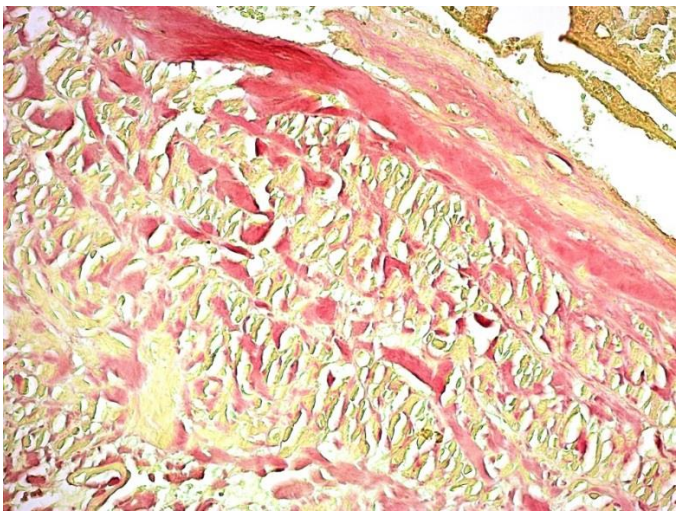

Рис. 4.22 Основна група (експозиція 15 секунд): Шари стінки вени зливаються у єдиний гомогенний комплекс; дрібні бульозні структури розташовуються навколо волокон; гомогенізація колагенових та гладких м’язових волокон. Забарвлення за Ван-Гізоном. Збільшення х200

При морфологічному дослідженні препаратів основної групи (4 біоптатів) (експозиція 20 секунд): при стандартному забарвленні виявлена гомогенізація тромботичних мас в просвіті вени та гомогенізація всіх шарів стінки вени без можливості диференціювати їх (рис. 4.23, 4.24). В деяких випадках розрив зливних «бул» призвів до розшарування стінки вен (рис.4.25). Оточуючі вену м’які тканини та трофічні структури коагульовані.

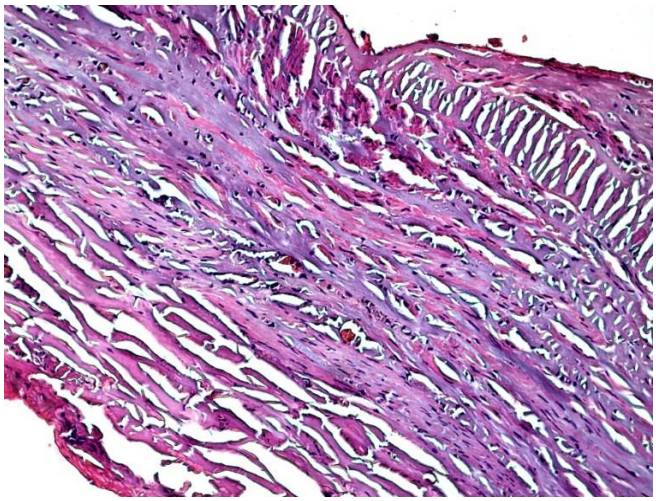

Рис. 4.23 Основна група (експозиція 20 секунд): гомогенізація всіх шарів стінки вени. Бульозні структури розшаровують стінку вени. Забарвлення гематоксиліном та еозином. Збільшення х100

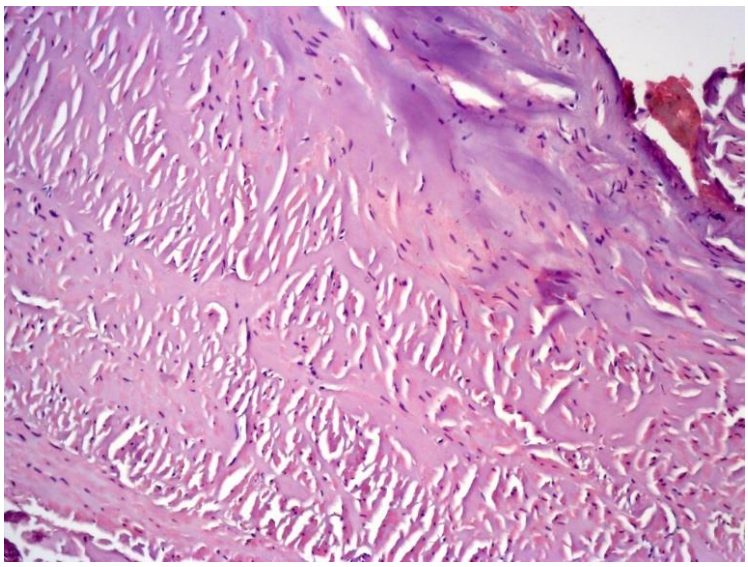

Рис. 4.24 Основна група (експозиція 20 секунд): коагуляція тромботичних мас з ендотелієм. Зварювання шарів стінки вени з утворенням єдиного гомогенного конгломерату. Забарвлення гематоксиліном та еозином. Збільшення х100

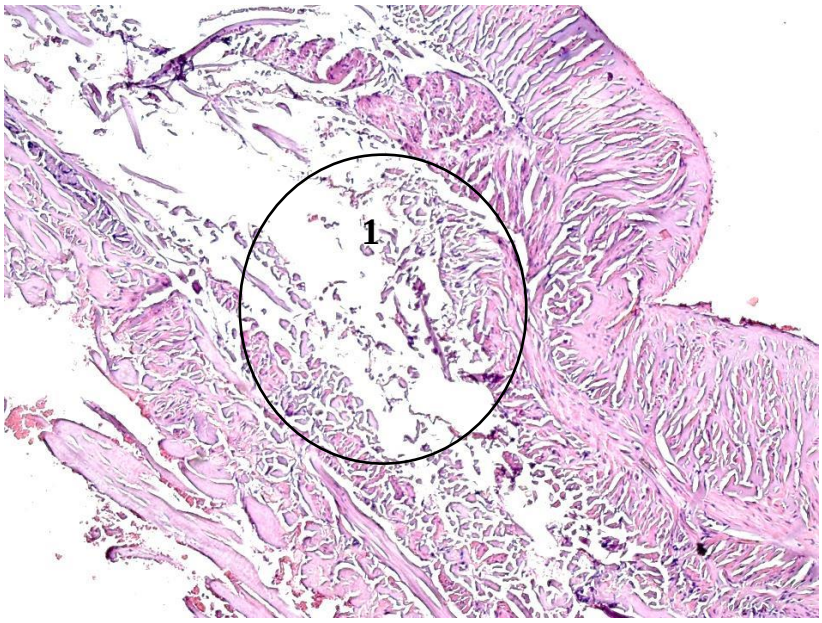

Рис. 4.25 Основна група (експозиція 20 секунд): гомогенізація всіх шарів стінки вени; розрив стінки вени в ділянки злиття декількох великих «бул»[1о]. Забарвлення гематоксиліном та еозином. Збільшення х50

При специфічному забарвленні за Ван-Гізоном виявлена гомогенізація колагенових та еластичних волокон з утворенням єдиного конгломерату,

облітерація дрібних бульозних структур різного ступеня вираженості (рис. 4.26).

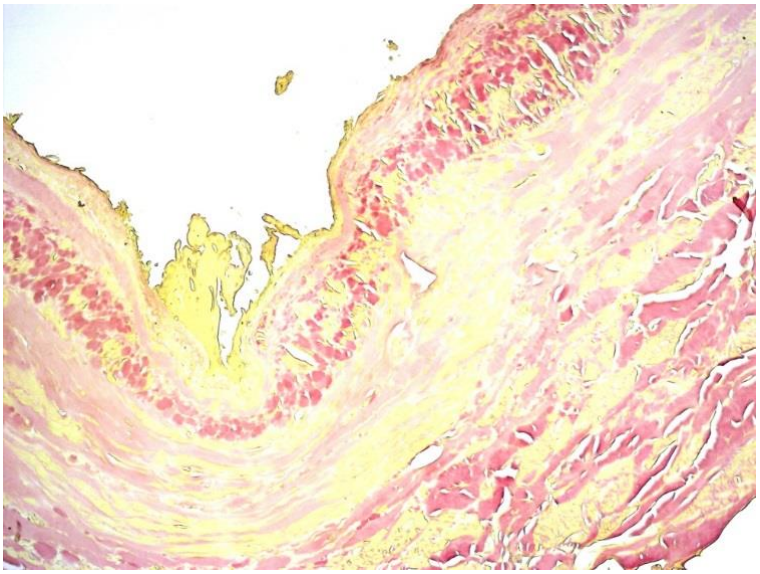

Рис. 4.26 Основна група (експозиція 20 секунд): гомогенізація тромботичних мас, всіх шарів стінки вени; спазм стінки вени. Деструкція трофічних струкур. Забарвлення за Ван-Гізоном. Збільшення х100

При специфічному забарвленні на еластичні волокна виявлено, що еластичний компонент зруйнований та в стінці вени не визначається (рис.4.27).

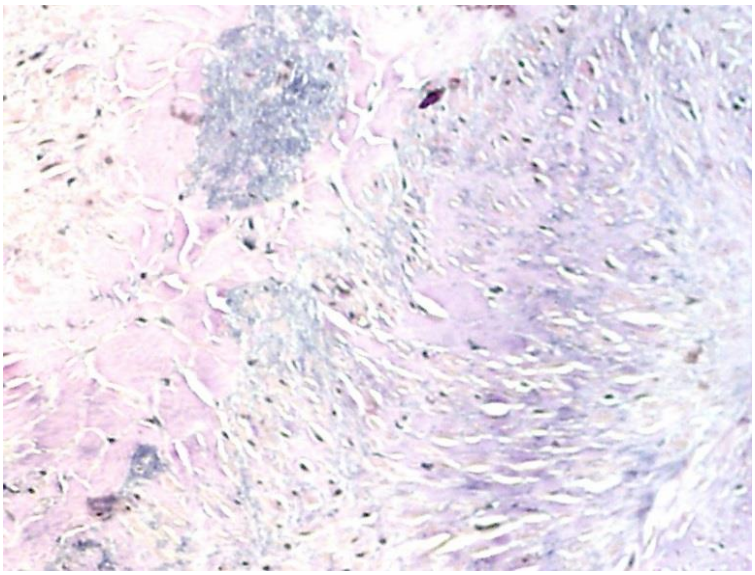

Рис. 4.27 Основна група (експозиція 20 секунд): гомогенізація стінки вени з деструкцією еластичного компонента. Облітерація бульозних структур.

Забарвлення на еластичні волокна, «Elastic Stain Kit». Збільшення х100. Оточуючі вену м’які тканини та трофічні структури коагульовані

Глибина деструктивних змін в стінці тромбованої ВПВ після дії різних режимів ендовенозного електрозварювання представлена в табл. 4.1.

Таблиця 4.1

Глибина деструктивних змін в стінці тромбованої великої підшкірної вен після дії різних режимів ендовенозного електрозварювання

Експозиція / Секунди/глибина	Експозиція глибина	Експозиція глибина	Експозиція глибина	Експозиція глибина
Режими ендовенозного електрозварювання, секунди	5	10	15	20
Глибина деструктивних змін*	2/5	3/5	4/5 ++++	5/5 +++++

*Традиційно в стінці вени виділяють три шари: внутрішній (ендотеліальний), середній (м’язовий), зовнішній (адвентиційний). Для зручності та наочності умовно поділили стінку вени на п’ять шарів: перший шар, внутрішній – ендотеліальний шар. Другий - четвертий шар (м’язовий шар) умовно поділений на три частини, відповідно: другий шар (2) – внутрішня третина м’язового шару; третій (3) – середня третина м’язового шару; четвертий (4) – зовнішня третина м’язового шару; п’ятий (5) – адвентиційний шар.

Площа оптично порожніх бульозних структур в стінці тромбованої великої підшкірної вени після дії ендовенозного електрозварювання в різних режимах прредставлена в табл. 4.2.

Таблиця 4.2

Площа оптично порожніх бульозних структур в стінці тромбованої великої підшкірної вени після дії ендовенозного електрозварювання в різних режимах

Експозиція / Секунди/площа	Експозиція / площа	Експозиція / площа	Експозиція / площа
Режими ендовенозного електрозварювання, сек	5	10	15
Площа оптично порожніх бульозних структур в стінці вени, μm²*	від 977 до 2427 M (95%ДІ) 1610 (1435-1786)	від 10478 до 17484 M (95%ДІ) 13655 (12915-14396)	від 29769 до 38245 M (95%ДІ) 34508 (33604-35412)

*Вимірювання надані в мікрометрах M (95%ДІ) – середня арифметична та 95% довірчий інтервал.

Таким чином, за даними патоморфологічних та гістохімічних досліджень в групі контролю було виявлено присутність в просвіті вени тромботичних мас, до складу яких входять еритроцити, лейкоцити, фібрин, присутність ділянок дрібних крововиливів в стінці вени, запальних клітинних інфільтратів, що свідчило про наявність в ВПВ гострого тромботичного процесу.

При дії різних режимів впливу ЕВЕЗ на тромбовану ВПВ в стінці вени виникали різні патоморфологічних зміни – від часткового руйнування тканин до повної, деструкції венозних і паравазальних структур.

Проведені морфологічі дослідження та статистичні розрахунки порівнянь площі оптично порожніх бульозних структур в стінці вени (μm²*) для різних робочих режимів впливу ЕВЕЗ на стінку вени відповідають рівню значущості 0,05. На основі отриманих даних можна стверджувати, що застосування ЕВЕЗ

в режимі 5-10 секунд приводить до не повної деструкції всієї стінки тромбованої вени.

Застосування ЕВЕЗ в режимі 15 секунд викликає повну диструкцію всієї стінки вени без залучення в процес паравазальних тканин, запускаються незворотні зміни у вигляді гомогенізації та коагуляції всіх шарів венозної стінки, що в подальшому призводить до фіброзної трансформації ВПВ.

Застосування режиму 20 секунд супроводжується термічним пошкодженням тканин оточуючих вену, що в подальшому моде привести до змін у вигляді опіку, оточуючих вену тканин.

Таким чином, при патоморфологічному та гістохімічному дослідженні доведено, що у порівнянні з групою контролю дія ендовенозного електрозварювання призводить до наступних патоморфологічних змін:

- до тотальної (субтотальної) облітерації просвіту вени коагульованими тромботичними масами, які під дією струму «зливаються» з ендотелієм, утворюючі єдиний комплекс;

- до дегенеративних змін у всіх шарах стінки вени (окрім адвентиції) у вигляді набряку з утворенням бульозних структур різного діаметру, деструкції еластичного каркасу вени при збереженні паравазальних трофічних структур.

- морфологічно та гістохімічно доведено, що при лікуванні гострого висхідного тромбофлебіту великої підшкірної вени найбільш ефективною є експозиція дії ендовенозного електрозварювання протягом 15 секунд, при якій наступають виражений спазм стінки вени, дезорганізація еластичних волокон, запускаються незворотні зміни у вигляді гомогенізації та коагуляції всіх шарів венозної стінки. - основні трофічні структури при експозиції 15 секунд залишаються інтактними, що в подальшому призводить до фіброзної трансформації стінки вени без ускладнень з боку оточуючих тканин.

Висновки.

1. Рівень деструктивних змін в стінці тромбованої великої підшкірної вени залежить від режиму ендовенозного високочастотного ектрозварювання і досягає повного руйнування в режимі 15-20 секунд ($\alpha_{крит} = 0,05$).

2. Ендовенозне високочастотне електрозварювання тромбованої вени в режимі впливу 15 секунд не супроводжується термічним пошкодженням паравазальних тканин і є оптимальним робочим режимом для лікування висхідного тромбофлебіту великої підшкірної вени.

Основні результати даного розділу висвітлено в наступних публікаціях:

1. Дядик ОО, Саволюк СІ, Геращенко РА, Ходос ВА, Козлова К.С. Морфологічне обґрунтування вибору оптимальних параметрів ендовенозного електрозварювання для лікування висхідного тромбофлебіту великої підшкірної вени. Art of medicine. 2018:7(3): 49-53.
2. Саволюк СІ, Ходос ВА, Геращенко РА, Горбовець ВС. Віддалені результати після дії високочастотного ендовенозного електрозварювання на тромбовані магістральні підшкірні вени нижніх кінцівок за даними морфологічних і ультразвукових досліджень. Хірургія України. 2019;71(3):46-50.
3. Dyadyk OO, Savolyuk SI, Herashchenko RA, Khodos VA, Horbovets VS. Development of obliteration in the great saphenous vein after influence of high-frequency endovenous welding by data of morphological and ultrasonic studies. Wiad. Lek. 2019;31;72(8):1447-52.
4. Дядик ОО, Саволюк СІ, Геращенко РА, Ходос ВА, Горбовець ВС, Козлова КС. Розвиток облітерації в тромбованій великій підшкірній вені після впливу ендовенозного електрозварювання. Світ медицини та біології. 2019;69(3):181-4.
5. Саволюк СІ, Ходос ВА, Геращенко РА, Горбовець ВС. Ультразвукові зміни в тромбованій великій підшкірній вені до та після впливу ендовенозного високочастотного електрозварювання. Вісник Вінницького нац. мед. ун-ту [Інтернет]. 2018;22(3):489-93. DOI: 10.31393/reports-vnmedical-2018-22(3)-19.
6. Саволюк СІ, Ходос ВА, Геращенко РА, Горбовець ВС. Динаміка ультразвукових

змін в тромбованій великій підшкірній вені до та після лікування гострого висхідного тромбофлебіта методом ендовенозного високочастотного електрозварювання. Клін. флебол. 2019;11(1):41-2.

РОЗДІЛ 5
РЕЗУЛЬТАТИ ЛІКУВАННЯ ГОСТРОГО ВИСХІДНОГО ТРОМБОФЛЕБІТУ ВЕЛИКОЇ ПІДШКІРНОЇ ВЕНИ МЕТОДОМ ЕНДОВЕНОЗНОГО ЕЛЕКТРОЗВАРЮВАННЯ

5.1 Результати впливу ендовенозного електрозварювання на тромбовану велику підшкірну вену за даними ультразвукового дуплексного сканування

При УЗДС дослідженні тромбованої ВПВ середній діаметр вени до впливу ЕВЕЗ складав 9,6 ± 0,4 мм. В просвіті вени візуалізувалися множинні тромботичні маси підвищеної ехогенності (рис. 5.1).

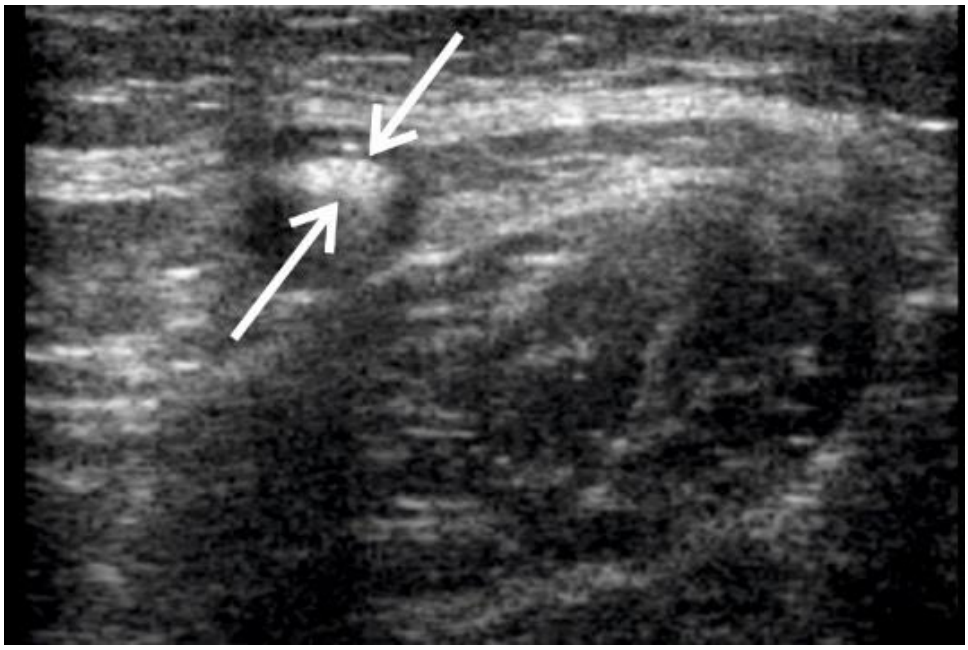

Рис. 5.1 До впливу ендовенозного електрозварювання. Поперековий скан. Упросвіті вени виражені ехогенні утворення (↑↓)

При компресії датчиком просвіт вени не стискався. Венозна стінка була потовщена, мала гіперехогенний характер і виглядала як «біла смуга», в просвіті вени визначались множинні тромботичні маси (рис 5.2).

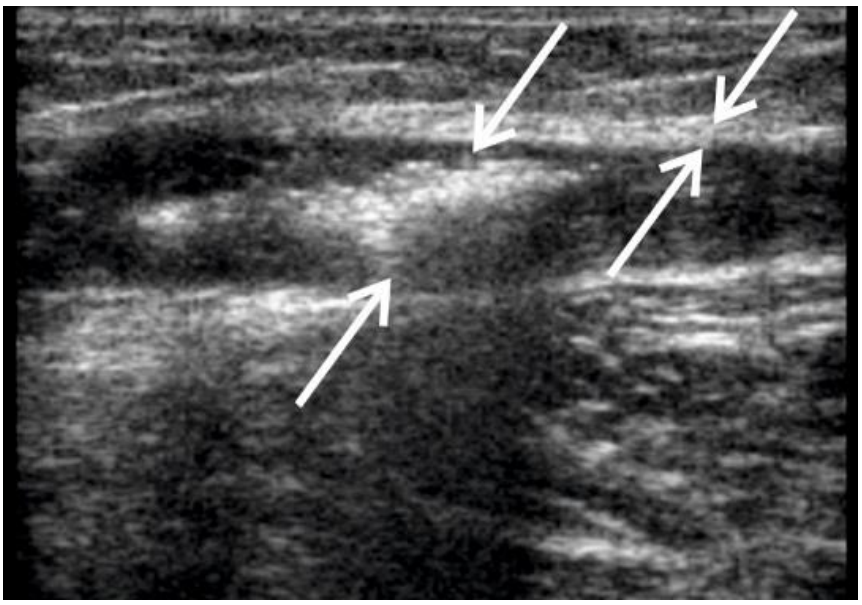

Рис. 5.2 До вливу ендовенозного електрозварювання. Подовжній скан. Венозна стінка потовщена, гіперехогенна, у вигляді «Білої смуги» (↑↓), в просвіті множинні тромботичні маси (↑↓)

Навколишні тканин були змазаними і розмитими за рахунок наявності перифокальної запальної реакції. Дослідження в режимі кольорового доплеровського картування (КДК) показало повну відсутність кровотоку при окклюзивному тромбі. При наявності неоклюзивного тромбу в просвіті між тромботичними масами і венозною стінкою визначався ослаблений кровотік (рис. 5.3).

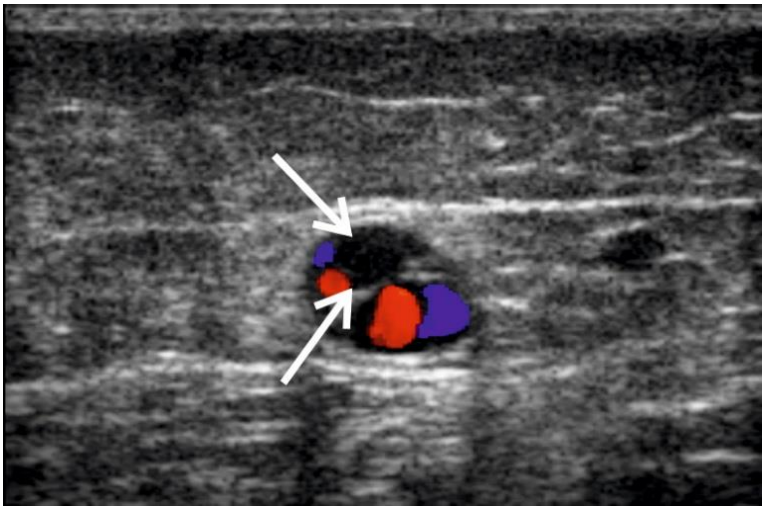

Рис. 5.3 До впливу ендовенозного електрозварювання. Поперековий скан. Неоклюзивний тромб (↑↓). В просвіті між тромботичними масами і венозною стінкою ослаблений кровотік

При поширенні тромбу на СФЗ було встановлено обмеження функції клапана. У більшості випадків його стулки були нерухомі, провисали в просвіт стегнової вени, верхівка тромбу визначалася по лінії СФЗ (рис. 5.4).

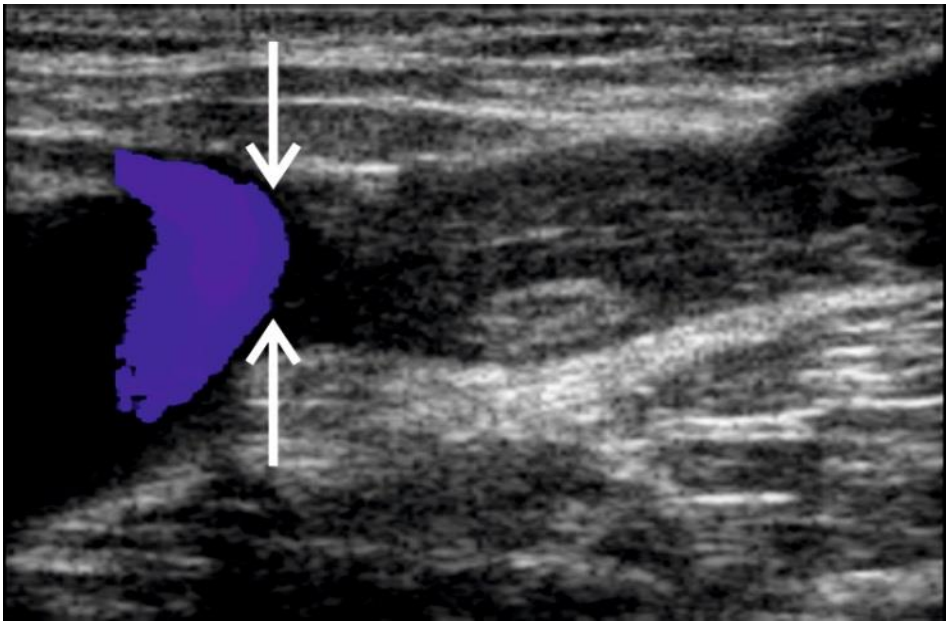

Рис. 5.4 До впливу ендовенозного електрозварювання. Подовжній скан. Верхівка тромбу визначається по лінії сафено-феморального з'єднання (↑↓)

В інших випадках верхівка тромбу злегка провалювалася в просвіт стегнової вени. При флотуючому тромбі кровотік огинав його верхівку, яка коливалася в просвіті вени і на відмінну від інших відділів тромбу відрізнявся підвищеною ехо-щільністю.

На першу добу після ЕВЕЗ діаметр стовбура ВПВ був збільшений в 1,3 рази і в середньому складав 12,2 ± 0,4 мм ($p < 0,05$). Діаметр вени збільшувався за рахунок набряку венозної стінки після впливу ЕВЕЗ. Також спостерігали набряк паравазального простору, адвентиція та субінтимальний шар не мали чіткої межі ні між собою ні з прилеглими тканинами, ендотелій не визначався. В «В» режимі просвіт вени був анехогенним, не стискався при компресії датчиком (рис. 5.5).

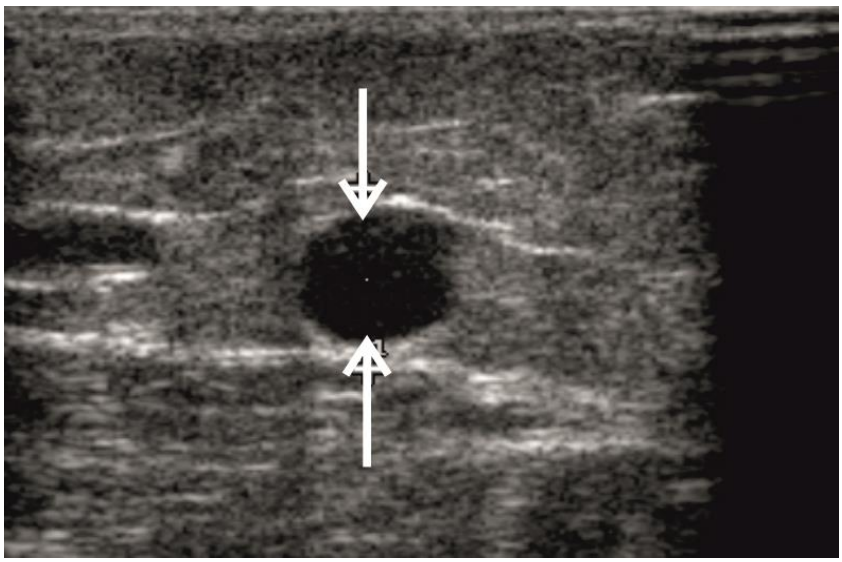

Рис. 5.5 Після впливу ендовенозного електрозварювання 1 доба. Поперековий скан. Просвіт вени анехогенний, не стискається при компресії датчиком, в режимі кольрового дуплексного картування кровотік не визначався, що свідчило про збереження на цей термін повної окклюзії вени

Через 1 місяць вена значуще зменшувалася в діаметрі в порівнянні з попереднім показником і в середньому її діаметр склав 7,4 ± 0,5 мм ($p<0,05$). Набряк паравазальних тканин на цей час не спостерігався, стінка вени була більш чіткою, але чіткої її пошарової диференціації не спостерігалось, просвіт вени мав гіпоехогенний характер (рис. 5.6).

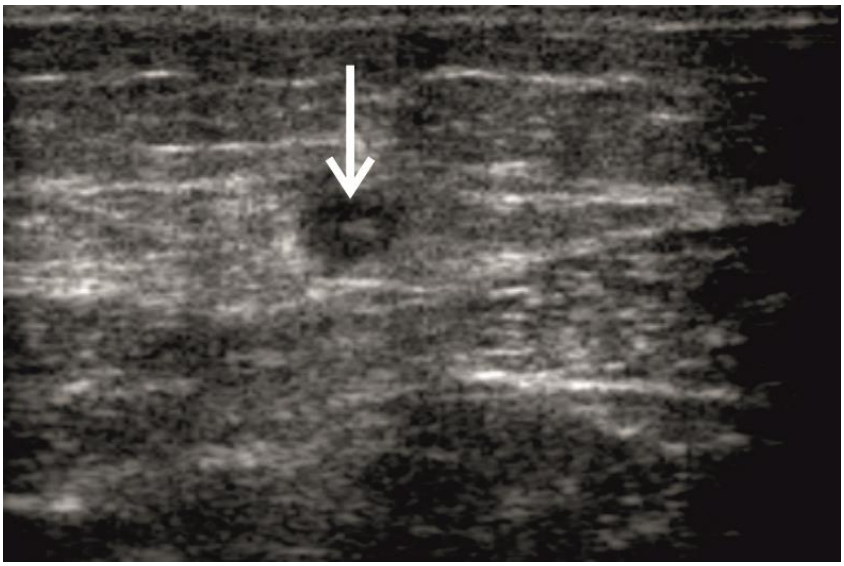

Рис. 5.6 Після впливу ендовенозного електрозварювання 1 місяць. Поперековий скан. Вена зменшилась в діаметрі, просвіт вени має гіпоехогенний характер

З'являлися лінійні структури більш високої щільності, що свідчило про початок формування фіброзу.

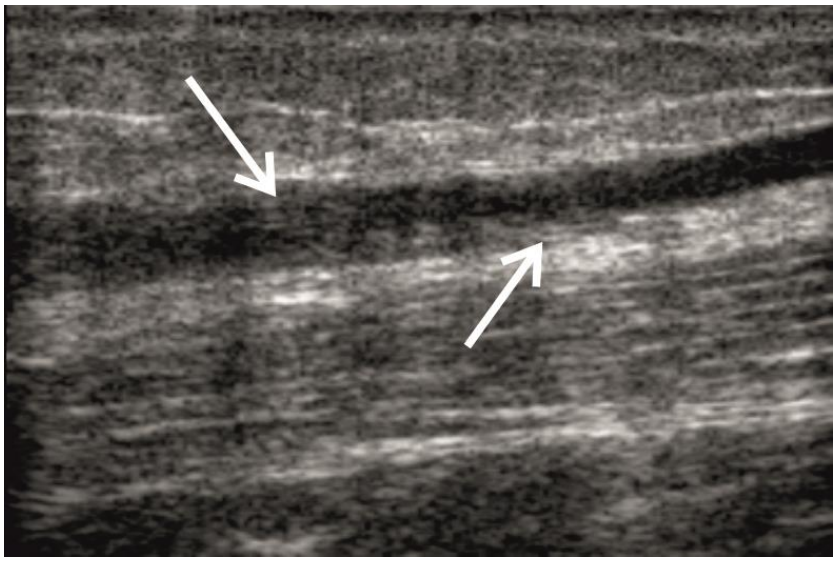

Рис. 5.7 Після впливу ендовенозного електрозварювання 1 місяць. Подовжний скан. Поява лінійних структур, початок формування фіброзу

В термін 3 місяці в порівнянні з терміном 1 місяць після впливу ЕВЕЗ, діаметр вени продовжував зменшуватися до 4,7 ± 0,5 мм ($p<0,05$). Просвіт ставав ехогенним (рис. 5.8).

Рис. 5.8 Після впливу ендовенозного електрозварювання 3 місяці. Поперековий скан. Діаметр вени продовжує зменшуватися (↑↓), просвіт став ехогенним, подальший розвиток фіброзного процесу

В деяких місцях ще зберігалася диференціація з навколишніми тканинами. На цей термін ультразвукові зміни свідчили про подальший розвиток фіброзного процесу індукованого ЕВЕЗ.

Через 6 місяців з моменту впливу ЕВЕЗ діаметр вени в порівнянні з терміном 3 місяці був ще більш зменшеним – 2,4 ± 0,4 мм ($p<0,05$). Диференціація стінки вени з навколишніми тканинами не визначалася, просвіт вени мав гомогенний ехогенний характер, що вказувало на повну облітерація просвіту вени (рис. 5.9).

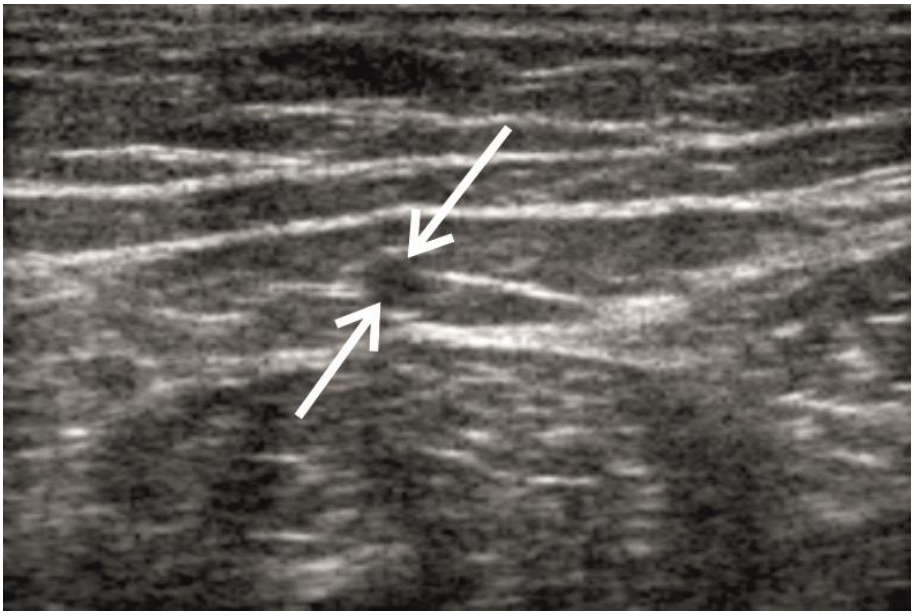

Рис 5.9 Після впливу ендовенозного електрозварювання 6 місяців. Поперековий скан. Діаметр вени значно зменшився, просвіт вени має гомогенний ехогенний характер, повна облітерація просвіту вени (↑↓)

В термін 1 рік і більше за даними наших УЗДС досліджень у 67 (93,06 %) випадках з 72 в окремих ділянках сафенового простору облітерована вена виглядала як щільний сполучнотканинний тяж, в інших же ділянках не визначалася зовсім, що свідчило про завершення процесу облітерації повною абляцією вени (рис. 5.10).

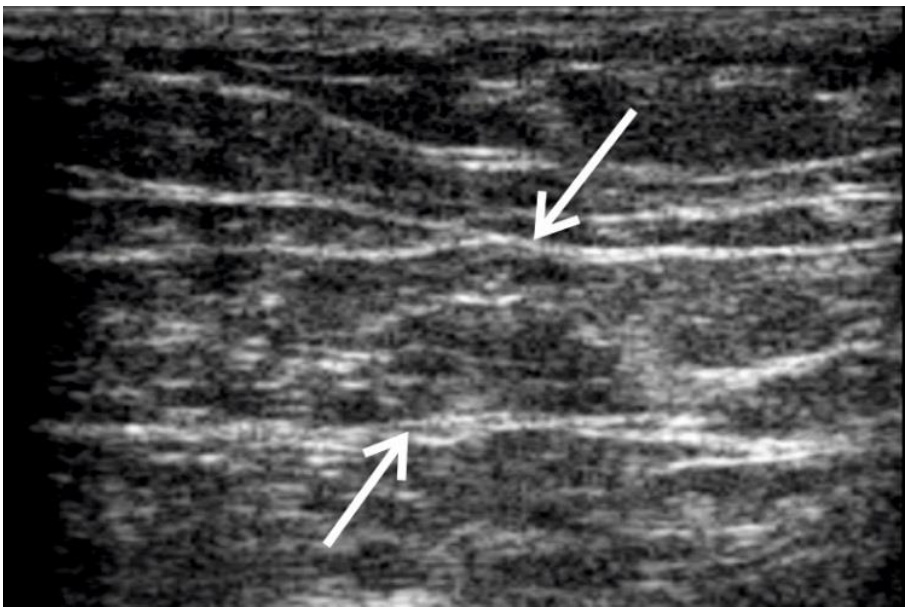

Рис. 5.10 Після впливу ендовенозного електрозварювання 12 місяців і більше. Поперековий скан. Сафеновий простір вільний, повна абляція вени (↑↓)

Однак, у 5 (6,94 %) випадках з 72 в термін 2-7 днів після проведеної ЕВЕЗ в просвіті завареної вени, були виявлені ділянки пристінкового кровотоку на протязі 1 - 2 см. Пристінковий кровоток в 1 випадку був зафіксований в верхній третині стегна в місці впадіння притока ВПВ, в 3 випадках в місці локалізації перфорантної вени Hunter і в 1 випадку в місті локалізації перфорантної вени Dodd.

У віддаленому періоді в термін 3-6 місяців в режимі КДК у даних 5 (6,94 %) випадках була виявлена часткова реканалізація. В просвіті зменшеної в діаметрі вени визначались ділянки гемодинамічно незначимого кровотоку протяжністю від 1 до 5 см. Кровотік визначався в обсязі до двох третин венозного просвіту з гіперехогенними пристінково фіксованими залишками тромбу.

В 3 випадках реканалізований сегмент був пов'язаний з функціонуючою перфорантною веною Hunter, в другому – з перфорантною веною Dodd і в третьому – з функціонуючим притоком ВПВ в верхній третині стегна (рис. 5.11).

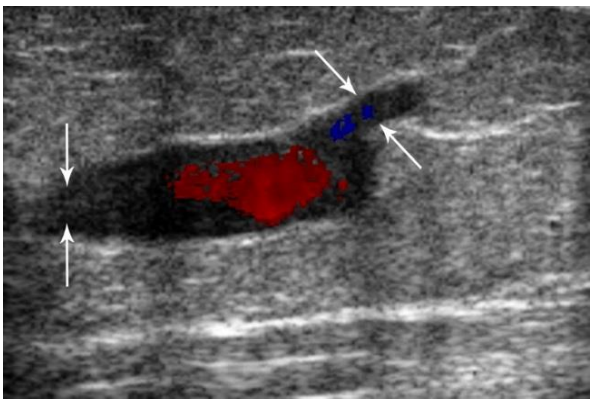

Рис. 5.11 Режим кольорлвого дуплексного картування. Частково реканалізований сегмент великої підшкірної вени після впливу ендовенозного електрозварювання в термін 3-6 місяців, кровотік протяжністю до 3см, гіперехогенні залишки тромбу (↓↑), функціонуючий приток пов'язаний з реканалізованим сегментом (↓↑). Подовжний скан

В термін 9 - 12 місяців в 2 випадках (2,78 %) при кольоровому картуванні виявлено збереження часткової гемодинамічно незначимої реканалізації на протязі 1 - 3 см. Кровотік визначався в верхній та середній третині стегна: в 1 випадку в місці впадіння притока ВПВ, в другому випадку в місці локалізаціїї пронизної вени Dodd. В 3 випадках (4,16 %) зафіксована повна, гемодинамічно значима реканалізація всього звареного сегмента ВПВ від пахової ділянки до рівня коліна. Реканалізований сегмент ВПВ був пов'язаний з функціонуючою пронизною веною Hunter (рис. 5.12).

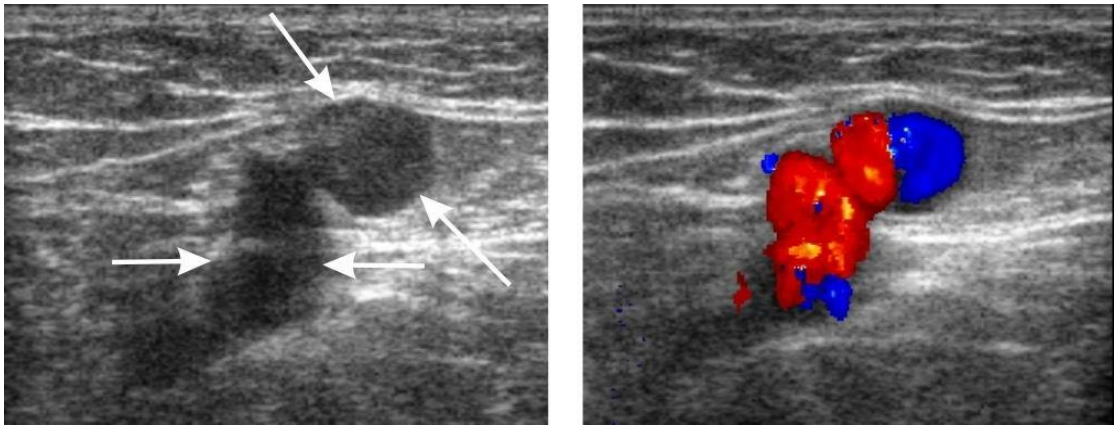

А Б

Рис. 5.12 А. Режим «В» (двохмірне сірошкальне сканування). Велика підшкірна вена після впливу ендовенозного електрозварювання в термін 12

місяців (↓↑), пов'язана з ПВ Hunter (↓↑). Б. Режим кольорлвого дуплексного картування. Рефлюкс в ПВ Hunter пов'язаний з реканалізованим сегментом ВПВ. Поперековий скан

При подовжньому скануванні стінка вени в реканалізованій ВПВ потовщена, в «В»-режимі спостерігалась неоднорідна ехогенність стінки, в режимі КДК відмічалось омивання пристінкових утворень, виступаючих в просвіт вени, реканалізований канал візуалізувався в центрі судини (рис 5.13).

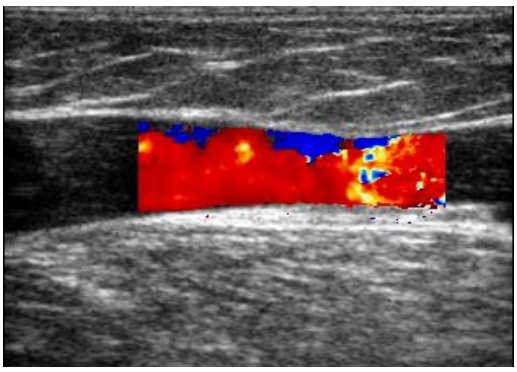

Рис. 5.13 Режим кольорового дуплексного картування. Велика підшкірна вена після впливу ендовенозного електрозварювання в період 12 місяців. Реканалізований канал в центрі судини (повна реканалізація). Подовжний скан

5.2 Оцінка якості життя у хворих на гострий висхідний тромбофлебіт великої підшкірної вени після лікування методом ендовенозного електрозварювання

Сумарні показники ЯЖ в основній групі хворих при госпіталізації в клініку і в різні терміни після ЕВЕЗ представлені на рис. 5.14.

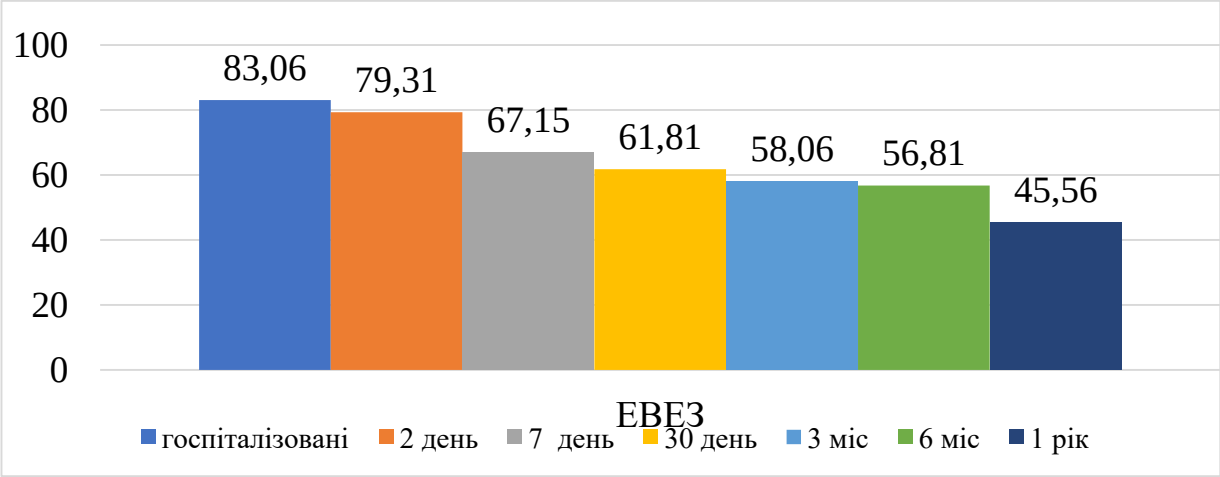

Рис. 5.14 Загальний показник сукупності чинників якості життя у пацієнтів в різні строки після лікування гострого висхідного тромбофлебіту методом ендовенозного електрозварювання (в балах).

Порівняльні сумарні показники ЯЖ в основній і контрольній групі при госпіталізації в клініку і в різні терміни після операції представлені в табл. 5.1 і на рис. 5.15.

Таблиця 5.1.

Сумарні показники якості життя в основній і контрольній групі при госпіталізації в клініку і в різні терміни після операції

Періоди / групи	Основна (ЗОНД) (n=72)	Контрольна (ЕВЕЗ) (n=33)	P (M-U)
Поступили	88,67±14,68	83,06±16,76	0,109
2 день	88,3±14,96	78,23±16,92	0,001*
7 день	81,49±15,23	63,39±17,77	0,001*
30 день	76,38±15,02	61,46±16,13	0,001*
3 міс	74,22±15,74	58,77±17,18	0,0003*
6 міс	72,35±15,69	56,84±16,63	0,001*
1 рік	68,27±16,44	45,67±17,08	0,0001*

* Примітка: P (M-U) – оцінка суттєвості різниці між групами за критерієм Манна-Уітні (* - різниця статистично значима (p<0,05).

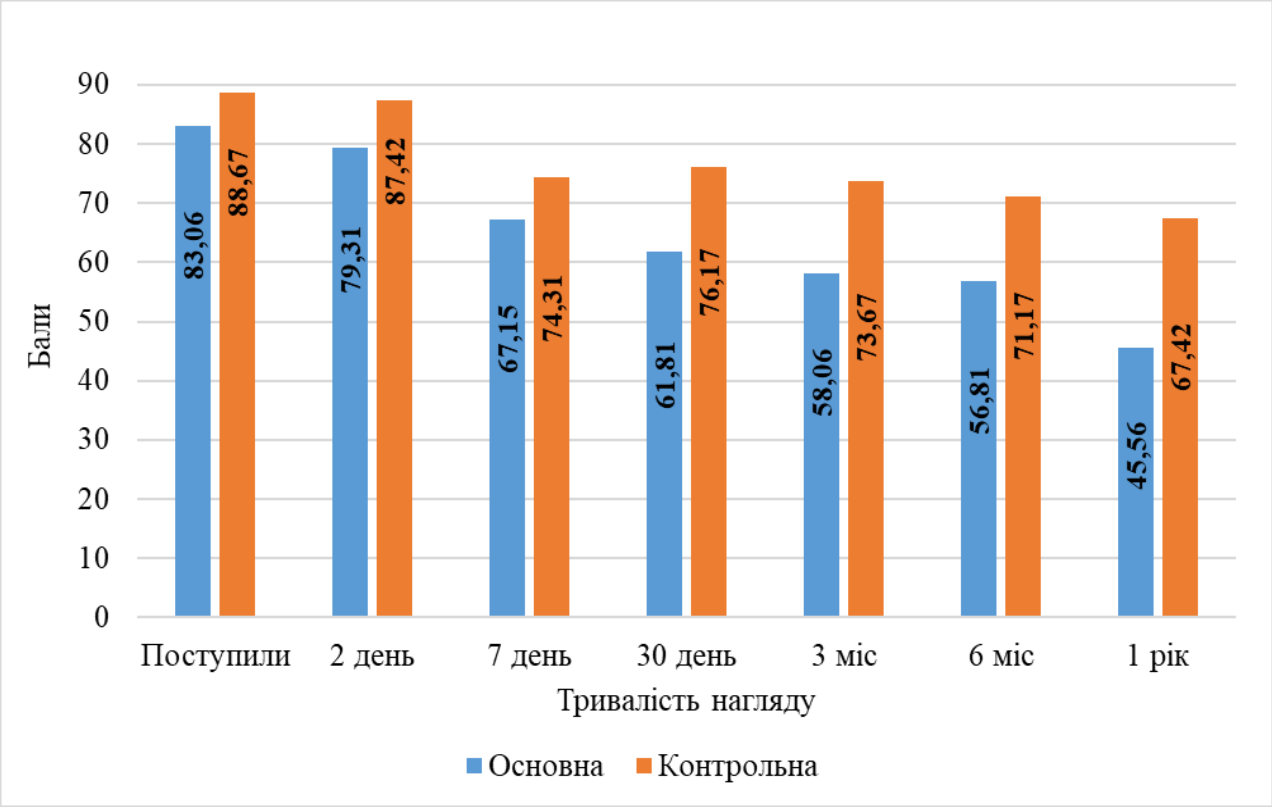

Рис. 5.15 Сумарні показники якості життя у хворих з гострим висхідним тромбофлебітом великої підшкірної вени в основній та контрольній групі в різні терміни після операції.

Оцінка сумарних показників ЯЖ за шкалою CIVIQ2 після лікування гострого висхідного тромбофлебіту ВПВ методом ЕВЕЗ свідчила про чіткі позитивні зміни. Так, у всіх пацієнтів основної групи вже на 2 день сумарний показник ЯЖ за всіми чинниками (больовий, фізичний, соціальний, психологічний) значно перевищував доопераційне значення ($p < 0,05$). При подальшому спостереженні показники ЯЖ у всі терміни спостереження продовжували покращуватися в порівнянні до базового терміна ($p < 0,05$). Через 1 рік після ЕВЕЗ відбулася суттєва корекція порушень венозного кровоплину, що сприяло значному поліпшенню ЯЖ. Обмеження ЯЖ у зв’язку з больовим, соціальним та психологічним чинниками після ЕВЕЗ зменшилося у 2,1 рази ($p < 0,05$).

Порівняння сумарних показників ЯЖ в основній і контрольній групах по всім чинникам показало перевагу ЕВЕЗ над стандартною флебектомією ($p < 0,05$).

5.3 Клінічна оцінка результатів лікування гострого висхідного тромбофлебіту великої підшкірної вени методом ендовенозного електрозварювання і порівняння з традиційною флебектомією

Порівняльна клінічна оцінка побічних дій і ускладнень в двох групах хвори представлена в табл. 5.2.

Таблиця 5.2

Порівняльна клінічна оцінка побічних дій і ускладнень в двох групах хворих

Побічні дії і ускладнення	Основна (n= 72)	Контрольна (n=33)	Відносний ризик RR (95%ДІ)	p	Оцінка ризику в основній групі (%)
Виражена інтенсивність больового синдрому	0	30 (90,91%)	0,03 (0,005-0,22)	0,0001*	Зниження (-97%)
Кровотеча з ложа ВПВ	0	3 (9,09%)	0,28 (0,04-1,65)	0,189	Зниження (-72%)
Гематома ложа ВПВ	0	9 (27,27%)	0,13 (0,02-0,86)	0,016*	Зниження (-87%)
Інфільтрат	3 (4,16%)	12 (36,36%)	0,26 (0,09-0,72)	0,0001*	Зниження (-74%)
Післяопераційний набряк	4 (5,56)	19 (57,58%)	0,21 (0,09-0,51)	0,0001*	Зниження (-79%)
Парестезія	5 (6,94%)	13 (39,39%)	0,36 (0,17-0,76)	0,0001*	Зниження (-64%)
Реканалізація ВПВ	5 (6,94%)	0	1,28 (0,92-1,8)	0,296	Підвищення (+128%)

* Примітка: Оцінка p за критерієм хі-квадрат, оцінка відносного ризику з поправкою Haldane-Anscombe при значеннях частоти ускладнень в групі 0%.

В основній групі післяопераційний ліжко-день склав 2-5 днів, в середньому 3,2 ± 0,2 дня. У контрольній групі, в порівнянні з першою, тривалість перебування хворого в стаціонарі коливалася від 6 до 10 днів і склала в середньому 7,8 ± 0,8 (p<0,001).

В основній групі у жодного хворого в післяопераційному періоді не зафіксована наявність больового синдрому вираженої інтенсивності (p = 0,0001). Помірну біль хворі відзначали в ділянці рани в паховій області і по ходу коагульованого сегмента ВПВ. Помірну біль усували за допомогою пігулкових анальгетиків протягом 12 - 24 годин. Відсутність інтенсивного болю в основній групі давало можливість проводити активацію цих пацієнтів вже в першу годину після операції.

На відміну від основної групи, у контрольній групі інтенсивність больового синдрому була вираженою. У зв’язку з цим в післяопераційному періоді виникала необхідність застосування наркотичних засобів.

На відміну від ЕВЕЗ, традиційна флебекстракція ВПВ приводила до утворення раньового каналу. У низки хворих виникала кровотеча і утворення гематом по ходу видаленої вени.

Інфільтрат по ходу коагульованих сегментів ВПВ в основній групі спостерігали у значно меншої кількості хворих - 3 (4,16%), в порівнянні з хворими контрольної групи 12 (36,36%) (p = 0,0001), що відповідає зниженню відносного ризику на 74 % - RR = 0,26 (0,09-0,72).

Післяопераційний набряк в основній групі спостерігали – у 4 (5,56%) хворих, в той час, як в контрольній – у 19 (57,58%) (p = 0,0001) – зниження відносного ризику на 79% - RR = 0,21 (0,09-0,51).

В контрольній групі парестезії виникали значно частіше - 13 (39,39%), ніж в основній групі хворих - 4 (6,64%) (p=0,0001), що відповідає зниженню відносного ризику в основній групі на 64 % - RR = 0,36 (0,17-0,76).

У всіх хворих обох груп з С5-С6 функціональним класом відзначали регрес клінічних проявів хронічної венозної недостатності (ХВН) і повну епітелізацію

трофічних виразок в термін до 30 днів після проведеного хірургічного лікування.

Аналіз результатів лікування показав значні відмінності в термінах перебування в стаціонарі. Мала травматичність ЕВЕЗ в більшості випадків дозволила виписати зі стаціонару хворих основної групи через 2 - 5 днів після операції. Якщо в основній групі післяопераційний ліжко-день склав 3,2 ± 0,2 дня, то в контрольній групі термін перебування хворого в стаціонарі коливалася від 6 до 10 днів і склав в середньому 7,8 ± 0,8 дня ($p<0,001$).

Аналіз отриманих результатів лікування показав, що коагуляція тромбованої ВПВ методом ЕВЕЗ протягом усього періоду УЗДС контролю приводила до стійкої оклюзії з подальшим розвитком сполучнотканинної інволюції електрозвареної вени.

Вивчення ЯЖ після застосування ЕВЕЗ в лікуванні ГВТФ ВПВ свідчить про його значне поліпшення, як в порівнянні різних термінів в післяопераційному періоді в основній групі, так і в порівнянні з групою контролю.

Покращення клінічних результатів лікування гострого висхідного тромбофлебіту великої підшкірної вени при застосуванні метода ендовазального високочастотного електрозварювання досягається за рахунок зменшення травматичності хірургічної операції в порівнянні з традиційною флебектомією,

Висновки.

1. Діаметр тромбованої великої підшкірної вени після ендовенозного високочастотного електрозварювання в терміни 1- 6 місяців за даними УЗДС зменшується з 12,2 ± 0.4 мм до 2,4± 0.4 мм ($p < 0,05$) і до повної абляції в термін 12 місяців.

2. Ультразвукова картина в тромбованій вені після дії ендовенозного електрозварювання зазнає змін від анехогенного, гіпоехогенного до ехогенного характеру, відображає процес окклюзії, облітерації і повної абляції судини.

3. Ендовенозне високочастотне електрозварювання тромбованої великої підшкірної вени при гострому висхідному тромбофлебіті викликає повну деструкцію тромботичних мас та всіх шарів стінки вени і в 93,06 % випадків дозволяє досягти повної облітерації звареної вени.

4. Наявність функціонуючих приток і перфорантних вен після ендовенозного високочастотного електрозварювання тромбованої великої підшкірної вени у віддаленому періоді в 2,78% випадків приводить до часткової, в 4,16% випадків до повної реканалізації.

5. ЯЖ після лікування гострого висхідного тромбофлебіту ВПВ методом високочастотного ендовенозного електрозварювання по всім показникам за шкалою CIVIQ 20 постійно покращується у всі терміни спостереження ($p < 0,05$).

6. Метод ендовенозного високочастотного електрозварювання при лікуванні гострого висхідного тромбофлебіту великої підшкірної вени дозволяє зменшити травматичність хірургічної операції в порівнянні з традиційною флебектомією, приводить до значного зменшення побічних дій і ускладнень ($p<0,01$).

7. Усунення тромбованої ВПВ методом ендовенозного високочастотного електрозварювання приводить до скорочення терміна перебування хворого в стаціонарі з 7,8±0,8 до 3,2±0,2 дня ($p < 0,001$).

Основні результати даного розділу висвітлено в наступних публікаціях:

1. Savolyuk SI, Gerashchenko RA, Khodos VA, Gorbovets VS. Comparative evalution of the results of surgical treatment of acute ascending thrombophlebitis of the great saphenous vein using the endovascular high-frequency welding technique and traditional technique. Wiad. Lek. [Internet]. 2020;73(4):638-41. DOI: 10.36740/WLek202004 103.
2. Savolyuk S, Gerashchenko R, Khodos V, Gorbovets V. Assessment of quality of life in patients after the treatment of acute ascending thrombophlebitis of the great saphenous vein with of high-frequency endovenous welding. Georgian Med. News.

2020;298;(1):13-6.

3. Саволюк СІ, Ходос ВА, Геращенко РА, Горбовець ВС. Динаміка ультразвукових змін в тромбованій великій підшкірній вені до та після лікування гострого висхідного тромбофлебіта методом ендовенозного високочастотного електрозварювання. Клінічна флебологія. 2019;11(1):41-2.
4. Саволюк СІ, Ходос ВА, Геращенко РА, Горбовець ВС, Глаголєва АЮ. Оцінка ефективності та безпечності ендовенозного електрозварювання при гострому тромбофлебіті великої підшкірної вени. В: Матеріали IV наук.-практ. конф. Актуальні питання флебології: венозний тромбоемболізм та його наслідки [CD]. 2019 Лип 04-06; Яремче. Яремче: Івано-Франківський національний медичний університет; 2019. 1 CD зі збірником тез.
5. Саволюк СІ, Ходос ВА, Геращенко РА, Горбовець ВС. Віддалені результати після дії високочастотного ендовенозного електрозварювання на тромбовані магістральні підшкірні вени нижніх кінцівок за даними морфологічних і ультразвукових досліджень. Хірургія України. 2019;71(3):46-50.

РОЗДІЛ 6
АНАЛІЗ І УЗАГАЛЬНЕННЯ ОТРИМАНИХ РЕЗУЛЬТАТІВ ДОСЛІДЖЕНЬ

Аналізуючи стан проблеми лікування ГВТФ ВПВ, можна зробити висновок, що в плані тактики лікування даного захворюваня до останнього часу існує низка дискусійних питань.

Прихильники консервативного лікування не виключають можливості пошириння тромботичного процесу на глибоку венозну систему і виникнення ТЕЛА навіть на фоні антикоагулянтної терапії [181]. Проблема полягає також в тому, що консервативна протизапальна терапія і тривала антикоагуляція не усувають основну причину виникнення ГВТФ – ХЗВНК.

Інші автори віддають перевагу радикальній тактиці лікування ГВТФ [6, 10, 23, 33, 35, 51, 80, 122, 148, 151, 159]. Безумовно, що стандартна флебектомія є радикальним методом усунення гострого висхідного тромбофлебіту і ХЗВНК, але, в той же час, має такі протипоказання, як похилий вік, важкі захворювання, а сама операція є високотравматичним методом і супроводжується низкою інтра і післяопераційних ускладнень.

Наведені протиріччя і недоліки в лікуванні гострого висхідного тромбофлебіту ВПВ, вказують на невирішеність цієї проблеми, і тому визначили мету нашої роботи, для досягнення якої нами обстежено і проведено лікування 105 хворих на ГВТФ ВПВ.

Відповідно до поставленої мети, виділили 2 групи хворих: основну і контрольну. В основну групу увійшли 72 хворих (чоловіків – 44 (61,11 %), жінок – 28 (38,89 %), у яких комплексне хірургічне лікування включало кросектомію з наступною коагуляцією тромбованої ВПВ за допомогою ЕВЕЗ. За наявністю показів виконували тромбектомію, коагуляцію неспроможних, або тромбованих ПВ методом ЕЗЖТ, флебоцентез конгломератів тромбованих підшкірних вен, мініфлебектомію.

У контрольну групу увійшли 33 хворих (чоловіків – 9 (27,27 %), жінок – 24 (72,73 %), яким був проведений ретроспективний аналіз історій хвороби з вивченням безпосередніх та віддалених результатів лікування. В контрольній групі хворих комплексне УЗДС дослідження з вивченням гемодинамики також проводилося. Діагноз ставився на підставі клінічної картини захворювання, а лікування полягало в проведенні стандартної флебектомії ВПВ за Бебкокком, доповненою операцією за Наратом.

У хворих обох груп ГВТФ виник на тлі ХЗВНК. Абсолютна більшість хворих обох груп надходили в стаціонар пізніше 4 діб від початку захворювання. Це підтверджує, що консервативне лікування, яке проводиться амбулаторно, досить рідко буває ефективним. Середній термін з моменту розвитку перших симптомів тромбофлебіту до надходження в стаціонар склав 8,33 ± 3,63(M±m) дня.

Для клінічної характеристики представлених в дослідженні хворих ми користувалися клінічним розділом міжнародної класифікації CEAP. За нашими даними найбільш часто ГВТФ ВПВ зустрічався у хворих з С3 - С4 функціональним класом і серед всіх досліджених переважали особи працездатного віку. Цей фактор підкреслює актуальність проблеми пошуку менш травматичного методу лікування цієї категорії хворих, який дасть можливість прискорити відновлення працездатності.

Відсутність статистично значущих відмінностей в основній і контрольній групі хворих на ГВТФ ВПВ по таким показникам, як стать, середній вік, функціональний клас ХЗВНК, та терміни надходження в стаціонар (всі $p > 0,05$) дало нам можливість порівнювати результати досліджень.

Визначення лікувальної тактики і ефективність хірургічного лікування багато в чому залежить від точної передопераційної діагностики тромботичного процесу, а саме: характер тромбозу (оклюзивний, пристінковий, флотуючий), межа проксимального рівня тромбу. За даними наших УЗДС досліджень в більшості випадків, тромботичний процес локалізувався в ВПВ на рівні СФЗ,

або з залученням СФЗ, що розцінювалось нами, як показання до кросектомії і співпадало з рекомендаціями інших авторів [12, 22, 35, 53, 72, 73, 76].

Результати ультразвукового дослідження дозволили нам виділити чотири типи розповсюдження тромботичного процесу згідно класифікації за Verrel F., Stollman F. et al. (1998). Наявність II і III типу захворювання , а також наявність I типу, при якому спостерігався прогресуючий висхідний характер розповсюдження тромботичного процесу по ВПВ на фоні консервативної і антикоагулянтної терапії слугувало показом для усунення тромбованої ВПВ. Наявність у хворих на ГВТФ супутнього асимптоматичного ТГВ (IV тип) вказує на те, що в комплекс хірургічного лікування ГВТФ ВПВ повинен включати антикоагулянтну терапію.

Для усунення тромбованої ВПВ ми застосували один із сучасних малоінвазивних термічних методів ЕЗЖТ, модифікований для проведення ендовенозного електрозварювання. Система для ЕВЕЗ включала апарат ЕК 300 М (СВАРМЕД, Україна) та CEI, що представляє собою ендовенозний ЕЗК оригінальної конструкції з різними калібрами робочої частини.

Механізм «зварювання» полягає в тому, що під дією високочастотного електричного струму виникає денатурація білка, який знаходиться в клітинах і міжклітинному просторі живої тканини. Високочастотний електричний струм подається від апарату на тканини через електроди, між якими затиснуті тканини. Це приводить до їх нагрівання, часткової руйнації мембрани клітин, денатурації білкових молекул, яка виражається в розпрямленні молекул білка і їх переплутуванні - коагуляції. Завдяки цьому стінки судини з'єднуються, що отримало назву «зварювання» [28, 42].

При аналізі літературних даних нами не виявлено повідомлень про морфологчні дослідження після дії ЕВЕЗ на тромбовану ВПВ. Тому, для вивченя впливу високочастотного електрозварювання на тромбовану ВПВ і визначення оптимальних режимів ЕВЕЗ для лікування ГВТФ були проведені дослідження морфоструктурних змін в стінці тромбованої вени, тромботичних масах та оточуючих тканинах до та після впливу різних режимів

ЕВЕЗ. Матеріалом для вивчення морфологічних змін слугували висічені під час кросектомії сегменти тромбованої ВПВ довжиною до 2 см. Всі біоптати були розподілені на дві групи: контрольну – до впливу ЕВЕЗ і основну – після впливу ЕВЕЗ. Контрольну групу склали 5 біоптатів. В основній групі біоптати відрізнялись по експозиції дії ЕВЕЗ: 5 секунд - 6 біоптатів, 10 секунд – 9, 15 секунд – 18, 20 секунд – 4. Зміни у запальній стінці варикозно змінених тромбованих венах вивчали пошарово.

В результаті проведених досліджень нами було встановлено, що при дії різних режимів впливу ЕВЕЗ на тромбовану ВПВ в стінці вени виникали різні патоморфологічні зміни – від часткового руйнування тканин до повної, деструкції венозних і паравазальних структур.

Результати показали, що застосування ЕВЕЗ в режимі 5 - 10 секунд приводить до не повної деструкції всієї стінки тромбованої вени. Це значить, що використання даного режиму в приктичній роботі приведе до не повної коагуляції тромбованої ВПВ і в подальшому приведе до її реканалізаціїї.

Застосування ЕВЕЗ в режимі 15 секунд викликало повну диструкцію всієї стінки вени без залучення в процес паравазальних тканин. При такому режимі запускались незворотні зміни у вигляді гомогенізації та коагуляції всіх шарів венозної стінки, що в подальшому призводить до фіброзної трансформації ВПВ.

Застосування режиму 20 секунд супроводжувалось термічним пошкодженням тканин оточуючих вену, що в подальшому може привести до змін у вигляді опіку, оточуючих вену тканин.

Статистичні розрахунки порівнянь площі оптично порожніх бульозних структур в стінці вени (μm^2*) для різних робочих режимів впливу ЕВЕЗ на стінку вени відповідають рівню значущості 0,05.

Отже, за даними патоморфологічних та гістохімічних досліджень нами було доведено, що при лікуванні ГВТФ ВПВ найбільш ефективною є експозиція дії ЕВЕЗ протягом 15 секунд, при якій наступають виражений спазм стінки вени, дезорганізація еластичних волокон, запускаються незворотні

зміни у вигляді гомогенізації та коагуляції всіх шарів венозної стінки – основні трофічні структури при експозиції 15 секунд залишаються інтактними, що в подальшому призводить до фіброзної трансформації стінки вени без ускладнень з боку оточуючих тканин.

Таким чином, отримані нами дані свідчать про те, що вплив ЕВЕЗ в режимі 15 секунд є оптимальним для коагуляції тромбованої ВПВ. Семе цей режим ЕВЕЗ ми і використовували в подальшій нашій роботі при лікуванні хворих на ГВТФ ВПВ.

Застосування в доопераційному періоді ретельного УЗДС обстеження дало нам можливість визначати показання до застосування ЕВЕЗ при ГВТФ та побудувати індивідуальний план хірургічної операції для кожного хворого. Він залежав від поширеності тромботичного процесу по магістральних підшкірних венах, їх притоках, залучення до тромботичного процесу перфорантних вен.

Єдиною характерною ознакою для всіх хворих була локалізація тромбу в ВПВ. У більшості хворих спостерігали тромбовані притоки ВПВ на стегні і гомілці. Лише у 14 (19,45 %) хворих тромботичний процес проходив без залучення СФЗ, але, на фоні консервативної терапії мав прогресуючий висхідний характер розповсюдження по ВПВ і складав загрозу для поширення в глибоку венозну систему.

В наших дослідженнях, в порівнянні з [17], у 41 (56,94%) хворого тромботичний процес досягав рівня СФЗ, або проходив з залученням СФЗ, а у 17 (23,61%) хворих тромботичний процес через СФЗ вже розповсюджувався на глибоку венозну систему. Такимм чином, у 58 (80,56%) прооперованих нами хворих з гострим висхідним тромбофлебітом ВПВ, шляхом проведеної кросектомії, поєднаної з ЕВЕЗ тромбованої ВПВ, і кросектомії в комбінації з тромбектомією і з ЕВЕЗ тромбованої ВПВ, була усунута пряма загроза виникнення ТЕЛА.

Залежно від локалізації рівня тромботичного процесу в ВПВ кросектомія мала свої особливості, на відмінну від стандартної техніки. Так, при I типу

захворювання за класифікацією F. Verrel, F. Stollman et al. (1998), кросектомію виконували з застосуванням ЕЗЖТ за методикою, розробленою на кафедрі хірургії та судинної хірурургії НМАПО імені П. Л. Шупика на базі КМКЛ № 8 [45]. Особливості її полягали в тому, що всі пригирлові притоки ВПВ і сама ВПВ зварювались за допомогою методу ЕЗЖТ з наступним перетином зварених приток і ВПВ по центру зварного шву.

При II і III типу захворювання, на відмінну від [45], кросектомія відрізнялась тим, що після зварювання і перетину пригирлових приток, між лігатурурами-трималками проводили подовжню флеботомію ВПВ, з подальшою екстракцією тромбу і вже потім за допомогою зварювального затискача виконували заварювання кукси ВПВ.

Застосування ЕЗЖТ для виконання кросектомії при лікуванні ГВТФ ВПВ дало нам можливість зменшити травматичність маніпуляцій в паховій рані, скоротити час цього етапу операції, а відсутність використання шовного матеріалу зменшувало реакцію тканин і сприяло покращенню загоєння пахової рани в післяопераційному періоді.

Недоліки стандартні флебектомії полягають в великій травматичності методу і наявності низки інтра і післяопераційних ускладнень. Тому ми вирішили підвищити ефективність комплексного хірургічного лікування ГВТФ ВПВ за рахунок усунення тромбованої ВПВ методом ЕВЕЗ. Особливості технології полягали в тому, що після виконання кросектомії, в тромбований сегмент ВПВ під контролем УЗДС вводили ЕЗК і поступово просували його через тромботичні маси ретроградно в дистальному напрямку до нижньої межі тромбу. Далі, в умовах тумесцентної анестезії, проводили зварюванн тромбованої ВПВ. Завдяки застосуванню визначенго нами оптимального режиму впливу ЕВЕЗ на тромбовану ВПВ, процес зварювання тромбованої ВПВ, на відмінну від стандартної флебектомії, проходив атравматично, без термічного пошкодження паравазальних тканин, що в післяопераційному періоді приводило до швидкого зникнення симтомів ГВТФ і прискоренню одужання хворих.

Покращити результати комплексного хірургічного лікування ГВТФ нам вдалося за рахунок застосуванням методики ЕЗЖТ неспроможних тромбованих ПВ. Суть полягала в тому, що, на відмінну від традиційного методу, після евакуації з просвіту ПВ тромботичних мас, перетин та герметизація ПВ проводилась методом ЕЗЖТ без використання лігатур. Метод дозволив, зменшити травматичність операції та покращити процес загоєння.

Тромботичні маси в варикозно змінених притоках були видалені методом флебоцентезу. Флебоцентез легко переносився всіми хворими, не мав негативного впливу на супутні захворювання, значно зменшував больовий синдром в післяопераційному періоді, покращував подальший перебіг тромбофлебіту і ефективно усував його прояви.

Зменшення травматичності всіх етапів комплексного хірургічного лікування ГВТФ за рахунок застосування технологій ЕВЕЗ і ЕЗЖТ дало нам можливість створити умови для швидкого повернення пацієнта до звичного способу життя. Прискоренню одужання сприяли активний рухомий режим в умовах еластичної компресії, призначення медикаменьозної терапії, яка включала нестероїдні протизапальні засоби та лімфофлеботропні препарати.

Зняття швів після кросектомії здійснювали на 7 - 10 добу після операції. Оцінку безпосередніх та віддалених результатів ЕВЕЗ тромбованої ВПВ ми проводили за даними УЗДС досліджень. Нами було встановлено, що середній діаметр тромбованої ВПВ до впливу ЕВЕЗ складав 9,6 ± 0,4 мм. В просвіті вени візуалізувалися множинні тромботичні маси підвищеної ехогенності. На перший день після ЕВЕЗ діаметр стовбура ВПВ був збільшений в 1,3 рази і в середньому складав 12,2 ± 0,4 мм ($p < 0,05$). Діаметр вени збільшувався за рахунок набряку венозної стінки після впливу ЕВЕЗ. Через 1 місяць вена значуще зменшувалася в діаметрі в порівнянні з попереднім показником і в середньому її діаметр склав 7,4± 0,5 мм ($p < 0,05$), просвіт вени мав гіпоехогенний характер. В термін 3 місяці в порівнянні з терміном 1 місяць після впливу ЕВЕЗ, діаметр вени продовжував зменшуватися до 4,7± 0,5 мм

(p <0,05). Просвіт ставав ехогенним, що свідчило про активний розвиток фіброзного процесу в звареній вені. Через 6 місяців з моменту впливу ЕВЕЗ діаметр вени в порівнянні з терміном 3 місяці був ще більш зменшеним – 2,4± 0,4 мм (p <0,05). В термін 1 рік і більше УЗДС картина свідчила про завершення процесу облітерації повною абляцією вени.

Аналіз ультразвукових досліджень також показав, що, не зважаючи на повну деструкцію всієї стінки вени, в перші дні після впливу ЕВЕЗ все ж таки можуть бути виявлені ділянки пристінкового кровотоку. В наших спостереженнях такі зміни були зафіксовані у 5 (5,94 %) хворих. Причиною виникнення пристінкового кровотоку було впадіння в зварену ВПВ функціонуючих приток ВПВ та наявність функціонуючої перфорантної вени Dodd. В результаті цих змін, у періоді спостереження від 3 до 6 місяців у цих хворих виникла часткова гемодинамічно незначима реканалізація.

При подальшому спостереженні, в термін 9 - 12 місяців в 2 випадках (2,78 %) часткова реканалізація на протязі 1 - 3 см зберігалась, але залишалась гемодинамічно не значимою, що потребувало подальшого спостереження. В 3 випадках (4,16 %) зафіксована повна, гемодинамічно значима реканалізація всього звареного сегмента ВПВ від пахової ділянки до рівня коліна. В одному випадку реканалізований сегмент був пов'язаний з функціонуючою перфорантною веною Hunter, в другому - з перфорантною веною Dodd і в третьому – з функціонуючим притоком ВПВ в верхній третині стегна. У всіх цих хворих реканалізація ефективно була усунута методом мікропінної ехосклеротерапії, оскільки, за даними УЗДС, деформований просвіт ВПВ в результаті рубцевих змін окремих сегментів вени після попереднього ендовенозного зварювання не давав можливості завести ендовенозний катетер для повторного проведення ЕВЕЗ.

Виявлені причини реканалізації свідчать про те, що необхідно подальше удосконалення методики ЕВЕЗ для більш ефективного зварювання місць впадіння в тромбовану ВПВ її приток, а також місць локалізації ПВ Hunter і Dodd.

Ефективність застосування методу ЕВЕЗ в хірургічному лікуванні ГВТФ ВПВ ми вивчили шляхом оцінки ЯЖ за допомогою клінічного опитувальника CIVIQ2. З метою динамічної оцінки та перевірки значущості дії незалежної змінної під час опитування визначено вихідний рівень залежної змінної за допомогою середнього показника балів оцінки ЯЖ. Через визначені проміжки часу в період спостереження після операції також вираховувався вказаний показник.

Для визначення ефективності лікування було використано Т-критерій Wilcoxon для залежних вибірок з незначною кількістю порівнюваних пар. При спостережені та порівнянні результатів пацієнтів виявлено провідну роль больового, соціального та психологічного чинника ЯЖ хворих на ГВТВПВ, для яких визначалась достовірна різниця у рівнях залежної змінної до лікування і в кожний з термінів спостеження після операції з застосуванням ЕВЕЗ ($p < 0,05$). При опитуванні через 1 рік після операції, обмеження ЯЖ у пацієнтів у зв'язку з больовим, соціальним та психологічним чинниками після хірургічного лікування з застосуванням ЕВЕЗ зменшилося у 2,1 рази ($p<0,05$).

Клінічно біль в ногах турбував менше, зменшився його вплив на трудову активність, спосіб життя, відпочинок; пацієнти більше часу проводили на ногах, ніж до хірургічного лікування. Окрім того, виявлено позитивний вплив хірургічного лікування з застосуванням ЕВЕЗ на ЯЖ за фізичним чинником. Через 1 рік після лікування відбулося суттєве покращення венозного кровоплину, що сприяло значному поліпшенню ЯЖ. Середній бал за шкалою CIVIQ2 зменшився вдвічі порівняно з доопераційними даними ($p<0,05$). Пацієнти відмічали покращення при підніманні сходами, присіданні, швидкій ходьбі, виконанні домашньої роботи. При оцінці динаміки соціального чинника було виявилено його суттєвий вплив на ЯЖ. Обмеження ЯЖ у зв'язку із соціальним чинником через рік після хірургічного лікування з застосуванням ЕВЕЗ порівняно з доопераційним періодом зменшилося в 1,8 рази ($p<0,05$). Даний показник свідчить про те, що, після хірургічного лікування з застосуванням ЕВЕЗ ЯЖ за соціальним чинником суттєво покращилась.

Вивчення ролі психологічного чинника до та після хірургічного лікування також свідчить про значний вплив даного фактора на ЯЖ (p<0,05). До операції пацієнти приховували завнішній вигляд своїх ніг. Проте через рік після хірургічного лікування з застосуванням ЕВЕЗ показник ЯЖ в аспекті психологічного чинника покращився у 2,3 рази (p<0,05).

Порівняння сумарних показників ЯЖ в основній і контрольній групах по всім чинникам показало перевагу ЕВЕЗ над стандартною флебектомією (p<0,05).

З метою вивчення ефективності застосування ЕВЕЗ в хірургічному лікуванні ГВТФ ВПВ нами проведена порівняльна клінічна оцінка даного методу з традиційною флебектомією.

В основній групі у жодного хворого в післяопераційному періоді не зафіксована наявність больового синдрому вираженої інтенсивності (p = 0,0001). Помірну біль хворі відзначали в ділянці рани в паховій області і по ходу коагульованого сегмента ВПВ. Помірну біль усували за допомогою пігулкових анальгетиків протягом 12 - 24 годин. Відсутність інтенсивного болю в основній групі давало можливість проводити активацію цих пацієнтів вже в першу годину після операції.

На відміну від основної групи, в контрольній інтенсивність больового синдрому була вираженою. У зв’язку з цим в післяопераційному періоді виникала необхідність застосування наркотичних засобів.

На відміну від ЕВЕЗ, традиційна флебекстракція ВПВ приводила до утворення раньового каналу. У 3 (9,09 %) хворих виникала кровотеча і утворення гематом по ходу видаленої вени.

Інфільтрат по ходу коагульованих сегментів ВПВ в основній групі спостерігали у значно меншої кількості хворих – 3 (4,16 %), в порівнянні з хворими контрольної групи 12 (36,36 %) (p = 0,0001), що відповідає зниженню відносного ризику на 74 % – RR = 0,26 (0,09 - 0,72). Післяопераційний набряк в основній групі спостерігали – у 4 (5,56 %) хворих, в той час, як в контрольній –

у 19 (57,58 %) (p = 0,0001) – зниження відносного ризику на 79% – RR = 0,21 (0,09 - 0,51).

В контрольній групі парестезії виникали значно частіше – 13 (39,39 %), ніж в основній групі хворих – 6 (6,94 %) (p = 0,0001), що відповідає зниженню відносного ризику в основній групі на 64% – RR = 0,36 (0,17 - 0,76).

У всіх хворих обох груп з С5 - С6 функціональним класом відзначали регрес клінічних проявів хронічної венозної недостатності (ХВН) і повну епітелізацію трофічних виразок в термін до 30 днів після проведеного хірургічного лікування.

Аналіз результатів лікування показав значні відмінності в термінах перебування в стаціонарі. Мала травматичність ЕВЕЗ в більшості випадків дозволила виписати зі стаціонару хворих основної групи через 2 - 5 днів після операції. Якщо в основній групі післяопераційний ліжко-день склав 3,2 ± 0,2 дня, то в контрольній групі термін перебування хворого в стаціонарі коливалася від 6 до 10 днів і склав в середньому 7,8 ± 0,8 дня (p<0,001).

Таким чином, порівняння результатів лікування ГВТФ ВПВ методом ЕВЕЗ з традиційною флебектомією показало, що застосування ЕВЕЗ має значні переваги над традиційною флебектомією, оскільки істотно зменшує травматичність операції, підвищує її ефективність, скорочує терміни лікування без втрати радикальності самої операції.

ВИСНОВКИ

1. Рівень деструктивних змін в стінці тромбованої великої підшкірної вени залежить від режиму ендовенозного високочастотного ектрозварювання і досягає повного руйнування в режимі 15-20 секунд ($\alpha_{крит} = 0,05$).
2. Ендовенозне високочастотне електрозварювання тромбованої вени в режимі впливу 15 секунд не супроводжується термічним пошкодженням паравазальних тканин і є оптимальним робочим режимом для лікування гострого висхідного тромбофлебіту великої підшкірної вени.
3. Ендовенозне високочастотне електрозварювання тромбованої великої підшкірної вени при гострому висхідному тромбофлебіті викликає повну деструкцію тромботичних мас та всіх шарів стінки вени і в 93,06 % випадків дозволяє досягти повної облітерації звареної вени.
4. Діаметр тромбованої великої підшкірної вени після ендовенозного високочастотного електрозварювання в терміни 1-6 місяців за даними УЗДС зменшується з 12,2 ± 0,4 мм до 2,4± 0.4 мм ($p < 0,05$) і приводить до повної абляції в термін 12 місяців.
5. Метод ендовенозного високочастотного електрозварювання при лікуванні гострого висхідного тромбофлебіту великої підшкірної вени дозволяє зменшити травматичність хірургічної операції в порівнянні з традиційною флебектомією, приводить до значного зменшення побічних дій і ускладнень ($p<0,01$), дає можливість скоротити термін перебування хворого в стаціонарі з 7,8±0,8 до 3,2±0,2 дня ($p <0,001$).
6. Якість життя після лікування гострого висхідного тромбофлебіту ВПВ методом високочастотного ендовенозного електрозварювання по всім показникам за шкалою CIVIQ 20 постійно покращується у всі терміни спостереження ($p <0,05$).

ПРАКТИЧНІ РЕКОМЕНДАЦІЇ

1. Гострий висхідний тромбофлебіт великої підшкірної вени є ургентним захворюванням, потребує динамічного спостереження та хірургічного лікування, тому всі хворі з таким діагнозом повинні бути госпіталізовані до хірургічних відділень, незалежно від локалізації тромбу та давності захворювання.
2. Всім хворим з клінічними проявами гострого варикотромбофлебіту для уточнення характеру та локалізації тромботичного процесу, а також для визначення подальшої тактики лікування необхідно виконувати ультразвукове дуплексно-тріплексне ангіосканування.
3. При висхідній формі гострого тромбофлебіту великої підшкірної вени з локалізацією тромботичних мас на стегні дистальніше СФЗ рекомендуємо проводити адекватну протизапальну та антикоагулянтну терапію з динамічним ультразвуковим контролем за розвитком тромботичного процесу.
4. При відсутності ефекту протизапальної і антикоагулянтної терапії ми рекомендуємо виконувати хірургічне лікування гострого висхідного тромбофлебіту великої підшкірної вени в обсязі: кросектомія, ендовенозне електрозварювання тромбованої великої підшкірної вени за методикою, розробленою і запатентованою в нашій клініці (патент України на корисну модель № 128122. 2018 Верес 10., патент України на корисну модель № 120462. 2017 Лист 10., патент України на корисну модель № 100424. МПК (2015) A61B17/12 (2006.01) A61B18/12 (2006.01). Опубл. 27.07.2015, Бюл. № 14.)
5. При локалізації тромботичного процесу на рівні сафено-феморального з'єднання і при залученні в тромботичний процес сафено-феморального з'єднання, ми рекомендуємо виконувати хірургічне лікуванн гострого висхідного тромбофлебіту великої підшкірної вени в обсязі: кросектомія в поєднанні з малотравматичним методом усунення тромбованої великої

підшкірної вени - методом ендовенозного високочастотного електрозварювання.

6. В випадках, коли тромбоз поширюється через сафено-феморальне з'єднання в загальностегнову вену, ми рекомендуємо проводити пряму тромбектомію, кросектомію, як основний метод хірургічного лікування, спрямований на профілактику тромбоемболії легеневої артерії з подальшим малотравматичним способом усунення тромбованої великої підшкірної вени методом ендовенозного високочастотного електрозварювання, що буде важливою складовою в швидкій реабілітації пацієнта.
7. При залученні в тромботичний процес перфорантних вен на гомілці рекомендуємо усування тромбованих перфорантних вен методом електрозварювання живих ткани за методикою розробленою і запатентованою в нашій клініці (патент України на корисну модель № 100724. 2015 Серп 10).
8. У 6,95% хворих на гострий висхідний тромбофлебіт великої підшкірної вени при ультразвуковому дослідженні виявляється тромбоз суральних та гомілкових вен, тому до проведення УЗДС всім хворим з таким діагнозом ми рекомендуємо призначення низькомолекулярних гепаринів в лікувальних дозах.

Основні результати даного розділу висвітлено в наступних публікаціях:

1. Саволюк СІ, Ходос ВА, Горбовець ВС, Музь МІ, Геращенко РА. Інноваційні малоінвазивні технології в хірургічному лікуванні хронічних захворювань вен нижніх кінцівок. Київ - Вінниця: ПП Балюк І. Б.; 2020. 146 с.

СПИСОК ВИКОРИСТАНИХ ДЖЕРЕЛ

1. Бабий АМ, Шевченко БФ, Ратчик ВМ, Кункин ДД. Опыт применения отечественной высокочастотной электросваривающей технологии в хирургическом лечении больных с абдоминальной патологией. Гастроентерол. 2014;52(2):61-8.
2. Башеев ВХ, Борота АВ, Бондаренко НВ, Мирошниченко ЕЮ. Функциональные результаты хирургического лечения больных, оперированных по поводу рака прямой кишки с применением электросварки. Новообразование. 2009;3-4(1-2):55-9.
3. Білянський ЛС, Захараш МП, Захараш ЮМ, Шамсія РН Абу, Дубенко ЄМ. Досвід використання методу електрозварювання біологічних тканин у невідкладній та плановій хірургії. Клін. хір. 2017;(2):5-6.
4. Борота АВ, Седаков ИЕ, Гончар АГ, Чистяков АА, Темниченко ДП, Дьячков ОН. Опыт применения высокочастотной электросварки в хирургическом лечении рака щитовидной железы. Новообразование. 2010;5(1):74-7.
5. Болдіжар ПО, Левчак ЮА, Горленко ФВ. Інструментальні способи діагностики хронічної венозної недостатності та оклюзійних уражень магістральних вен. Львівський мед. часопис (Acta medica leopoliensia). 2008;4(4):58-62.
6. Болдіжар ПО, Левчак ЮА, Корсак ВВ, Русин ВІ. Хірургічне лікування гострого варикотромбофлебіту. В: Наук. вісн. Ужгородського ун-ту. Сер. Медицина. Вип. 39. Ужгород; 2010, с.122-4.
7. Ващенко МА, Безпалько ЮМ, Морський ГС. Сучасні методи діагностики та комплексного хірургічного лікування хворих із гострими тромбозами вен таза та тромбофлебітами поверхневих вен нижніх кінцівок. Медицина транспорту України. 2007;(4):54-7.

8. Гаврилов СГ, Золотухин ИА, Пустовойт АА. Приустьевая перевязка магистральных подкожных вен по поводу острого восходящего тромбофлебита: гарантия от легочной эмболии? Флеболог. 2011;(4):88-90.
9. Гончар МГ, Сабадош РВ, Ризюк МД, Скрипко ВД. Прогнозування перебігу гострого тромбофлебіту нижніх кінцівок. Харківська хірургічна школа. 2006;(1):102-4.
10. Гончар МГ, Сабадош РВ, Ризюк МД. Радикалізація операційного лікування хворих з гострим тромбофлебітом нижніх кінцівок. Клін. хір. 2006;(4-5):66-7.
11. Гудз ІМ. Тромбоемболізм, тромбоз глибоких вен та легеневий емболізм: узгодження консенсусів. Клін. флеболог. 2008;1(1):81-2.
12. Гудз ІМ. Стратегія лікування гострого тромбофлебіту нижніх кінцівок. Клін. флеболог. 2009;(1):150-1.
13. Гудз ІМ, Гудз ОІ. Медикаментозне лікування хронічної венозної недостатності з позицій доказової медицини. Клін. флеболог. 2010; 3(1):66-9.
14. Горбовець ВС, Кункін ДД, Косаковський АЛ, Крестьянов МЮ, Любченко АС, винахідники. Національна медична академія післядипломної освіти імені П. Л. Шупика, патентовласник. Пристрій для ендовенозної облітерації. Патент України на корисну модель № 120462. 2017 Лист 10.
15. Дрюк НФ, Чернуха ЛМ, Никишин НФ, Гуч АА, Альтман ИВ. Современные возможности диагностики и хирургического лечения острого тромбофлебита и тяжелых форм варикозной болезни. Клін. хір. 2003;(2):35-40.
16. Иванова ОН, Зельниченко АТ, Кункин ДД, Перекрест ВВ, Тодоренко ВА. Опыт применения ВЧ-электросварочного аппарата ЕК-300М1 в хирургии. Автомат. сварка. 2012;715(11):58-60.
17. Калинин РЕ, Нарижный МВ, Сучков ИА. и др. Эмболоопасность острого восходящего тромбофлебита поверхностных вен нижних конечностей

Российский медико-биологический вестник им. Академика И.П.Павлова.- 2011.- Том 19, № 2 С. 19-19.

18. Корсак ВВ, Русин ВВ. Комплексне лікування варикозної хвороби нижніх кінцівок. Практ. мед. 2008;14(5):121-4.
19. Кобза ІІ, Ткаченко ЮВ, Гаврилів БМ. Частота тромбозів глибоких вен після оперативних втручань на поверхневих венах нижніх кінцівок. Клін. флеболог. 2009;2(1):79-81.
20. Константинова ГД, Зубарев АР, Градусов ЕГ. Флебология. Москва: Изд-во Видар; 2000. 154 с.
21. Кочмарь ОМ. Лікування гострого варикотромбофлебіту у хворих із декомпенсованою венозною недостатністю [дисертація]. Ужгород: ДВНЗ Ужгородський національний університет; 2018. 262 с.
22. Ковальчук ЛЯ, Венгер ІК, Гощинський ВБ, Ковальчук ЛЯ. Клінічна флебологія. Тернопіль: ТДМУ Укрмедкнига; 2008. 288 с.
23. Костів СА. Післяопераційний гострий висхідний тромбофлебіт – хірургічне лікування [Інтернет]. Шпитальна хірургія. Журн. ім. Л. Я. Ковальчука. 2014;(1):43-4. Доступно на: https://doi.org/10.11 603/1681-277 8.2014.1.4360.
24. Криса ВМ, Дмитрів ЛІ. Лікування гострого тромбофлебіту варикозно-змінених поверхневих вен нижніх кінцівок в умовах загально-хірургічного відділення. Клін. хір. 2005;(4-5):84-5.
25. Кириенко АИ, Матюшенко АА, Андрияшкин ВВ. Острый тромбофлебит. Москва: Литерра; 2006. 108 с. (Сер. Опыт клинической практики).
26. Кириенко АИ, Панченко ЕП, Андрияшкин ВВ. Венозный тромбоз в практике терапевта и хирурга. Москва: Планида; 2012. 336 с.
27. Кириенко АИ, Чернявского АМ, Андрияшкина ВВ, редакторы. Тромбоэмболия легечных артерий. Как лечить и предотвращать. Москва: Медицинское информационное агенство; 2015. 280 с.
28. Лебедев АВ, Дубко АГ, Лопаткина ЕГ. Основные биофизические свойства мягких живых тканей при электросварке В: Віс. Нац. технічного

ун-ту України Київський політех. ін-т. Сер. Машинобудування. Вип. 2(61). Київ; 2011, с. 130-3.

29. Литвиненко АН, Гулько ОН, Лукеча ИИ. Лапароскопическая спленэктомия с применением метода электросварки биологических тканей. Укр. журн. малоинваз. и эндоскоп. хир. 2010;14(3):51-2.
30. Лисенко ВМ, Крестянов МЮ, Балацький РО, Потапов ОА, Дзюба ЄД, Перекрест ВВ, та ін. Електромагнітні і теплові процеси в перетворювачах при зварюванні очеревини в експерименті [Інтернет]. Шпитальна хірургія. Журн. імені Л. Я. Ковальчука. 2015;(3):9-13. Доступно на: https://doi.org/ 10.11603/2414-4533.2015.3.5019.
31. Лурін ІА, Охонько ОВ. Нова сторінка в історії впровадження інноваційної технології високочастотного зварювання м’яких живих тканин в клінічну хірургію [Інтернет]. Наук. журн. МОЗ України. 2013;2(1):31-6. Доступно на: http://nbuv.gov.ua/ UJRN/njmoz_2013_1%282%29__4.
32. Маєтний ЄМ. Оперативне лікування релаксації діафрагми з застосуванням зварювання біологічних тканин [Інтернет]. Клін. хір. 2015;(10):50-1. Доступно на: http://nbuv.gov.ua/UJRN/KlKh_2015_10_16.
33. Мишалов ВГ, Маркулан ЛЮ, Бейчук СВ, Миргородский ДС. О целесообразности активной хирургической тактики при лечении острого варикотромбофлебита. Клин. флеболог. Clinical phlebology. 2013; 6(1): 154-5.
34. Мишалов ВГ, Маркулан ЛЮ, Бейчук СВ, та ін. Роль активной хирургической тактики в лечении острого варикотромбофлебита нижних конечностей. Клін. флеболог. 2015;8(1):99-100.
35. Никульников ПИ, Ликсунов АВ, Ратушнюк ВТ. Лечение острого варикотромбофлебита. Клін. хір. 2005;(4-5):88.
36. Нікульніков ПІ, Влайков ГГ, Гуч АА. Лікування хронічної венозної недостатності нижніх кінцівок. Нові альтернативи [Інтернет]. Кровообіг та гемостаз. Кровообращение и гемостаз. Circulation and haemostasis. 2008;(1):76-8. Доступно на: http://circhem.org.ua/journal/j-2008_1.pdf.

37. Никоненко ОС, Никоненко АО, Іващук ДО, Осауленко ВВ, Матерухін АМ, Баранецький ВВ. Сучасні методи діагностики тромбофлебітичних станів та комплексне лікування тромбозів глибоких вен і тромбоемболії легеневої артерії. В: Наук. вісн. Ужгородського ун-ту. Сер. Медицина. Вип. 3(45). Ужгород: Видавництво УжНУ; 2012, с. 62-4.

38. Ничитайло МЮ, Литвиненко ОМ, Чорний ВВ, Гулько ОМ, Іжовський ОЙ. Метод електрозварювання біологічних тканин під час виконання лапароскопічних втручань на органах гепатопанкреатодуоденальної зони. Клін. хір. 2008;(8):37-9.

39. Ничитайло МЮ, Литвиненко ОМ, Гулько ОМ, Кваченюк АМ, Супрун ІС, Негрієнко КВ, та ін. Досвід застосування високочастотного електрозварювання в ендокринній хірургії. Клін. хір. 2013;(8):5-8.

40. Ничитайло МЮ, Гуцуляк АІ, Булик ІІ, Дибенко ІВ. Використання ВЧ-електрозварювання при лапароскопічній холецистектомії з причини гострого холециститу, ускладненого паравезикальним інфільтратом [Інтернет]. Шпитальна хірургія. Журн. імені Л. Я. Ковальчука. 2016;(4): 27-9 Доступно на: https://doi.org/10.11603/2414-4533.20 16.4.7181.

41. Ничитайло МЮ, Гуцуляк АІ, Булик ІІ, Гоман АВ, Гуцуляк ВІ. Принципи формування гепатикоєюноанастомозів методом ВЧ-електрозварювання м’яких тканин в клінічній практиці. Клін. хір. 2017;(2):48-9.

42. Патона БЕ, Ивановой ОН, редакторы. Тканесохраняющая высокочастотная электросварочная хирургия: атлас. Киев: Ин-т электросварки им. Е. О. Патона НАН Украины; 2009. 197 с.

43. Паламарчук ВІ, Горбовець ВС, Крестьянов МЮ, Шуляренко ОВ, Музь МІ, винахідники. Національна медична академія післядипломної освіти імені П. Л. Шупика, патентовласник. Спосіб дисекції перфорантних вен. Патент на корисну модель № 100724. 2015 Серп 10.

44. Паламарчук ВІ, Крестьянов МЮ, Лисенко ВМ, Балацький РО, Гвоздяк ММ, Потапов ОА. Трансабдомінальна преперитонеальна безфіксаційна

та безшовна герніопластикапахвинного каналу з використанням методу зварювання живих біологічних тканин. Хір. України. 2015;(2):14-7.

45. Паламарчук ВІ, Сморжевський ВЙ, Горбовець ВС, Власенко ОО. Спосіб кросектомії із застосуванням електричного зварювання. В: Вороненко ЮВ, редактор. Зб. наук. праць співробітників НМАПО ім. П.Л. Шупика. Вип. 24(1). Київ; 2015, с. 80-5.

46. Паламарчук ВІ, Горбовець ВС, Ходос ВА, Балацький РО, Бондаренко ЮІ, винахідники. Національна медична академія післядипломної освіти імені П. Л. Шупика, патентовласник. Спосіб облітерації великої підшкірної вени. Патент України на винахід № 113093. 2016 Груд 12.

47. Подпрятов С.С., Подпрятов С.Е, Вазина А.А, та ін. Биофизические эффекты применения высокочастотной электросварки мягких тканей и перспективы их использования в хирургической практике. В: Материалы IV семинара с междунар. участием Новые направления исследований в области сварки живых мягких тканей. 2009 Октяб 23; Киев. Киев: Институте электросварки им. Е. О. Патона НАНУ; 2009, с. 5-9.

48. Подпрятов СЕ, Подпрятов СС, Маринский ГС, Гичка СГ, Чернец АВ, Дубко АГ, та ін. Применение электросварки живых тканей для выполнения колопроктологических оперативных вмешательств. Колопроктология. 2011;37(S3):108.

49. Подпрятов СЄ, Гичка СГ, Подпрятов СС, Маринський ГС, Ткаченко ВА, Чернець ОВ. Структура електрозварювального шва як основа нового розвитку хірургії. Клін. хір. 2012;(11):51.

50. Подпрятов СС, Маринський ГС, Уманець ОІ. Електрозварювання і нестандартні ситуації в проктології [Інтернет]. Шпитальна хірургія. Журн. імені Л. Я. Ковальчука. 2014;(1):89-90. Доступно на: https://doi.org/10.11603/1681-2778.2014.1.

51. Пиптюк ОВ, Сабадош РВ. Тромбози сафено-стегнового та сафено-підколінного з’єднань. Укр. журн. хір. 2014;24(1):30-5.

52. Пасечникова НВ, Науменко ВА, Малецкий АП, Вит ВВ, Чеботарев ЕП, Пухлик ЕС. Применение высокочастотной электросварки мягких тканей при энуклеации глазного яблока по поводу увеальной меланомы. Офтальмолог. журн. 2012;447(4):62-5.

53. Прасол ВА. Двухэтапное хирургическое лечение восходящего острого варикотромбофлебита нижних конечностей у пациентов старшего возраста. Серце і судини. 2010;(4):47-54.

54. Русин ВІ, Левчак ЮА, Горленко ФВ, Русин ВВ. Методи профілактики тромбоемболії легеневої артерії при тромбозі магістральних вен системи нижньої порожнистої вени. Клін. хір. 2007;(2-3):119.

55. Русин ВІ, Левчак ЮА, Болдіжар ПО. Хірургічні втручання при тромботичних ураженнях поверхневих та глибоких вен гомілки. Укр. журн. хір. 2009;(3):120-4.

56. Русин ВІ, Корсак ВВ, Левчак ЮА, Болдіжар ПО. Ендовідеоскопічні втручання в лікуванні гострого тромбофлебіту. Шпитальна хірургія. Журн. ім. Л. Я. Ковальчука 2010;52(4):9-12.

57. Русин ВІ, Корсак ВВ, Болдіжар ПО, Левчак ЮА. Варикотромбофлебіт: монографія. Ужгород: Карпати; 2012. 288 с.

58. Русин ВІ, Корсак ВВ, Болдіжар ПО, Ряшко МІ. Склерооблітерація в лікуванні гострого варикотромбофлебіту. Клін. флеболог. 2013; 6(1):171-2.

59. Русин ВІ, Корсак ВВ, Болдіжар ПО, Краснопольська ОС, Сірчак СС, Лопіт ВМ. Венозна гемодинаміка в умовах гострого варикотромбофлебіту великої підшкірної вени. Укр. журн. хір. 2014;25(2):15-21.

60. Русин ВІ, Горленко ФВ, Болдіжар ПО, Борсенко МІ. Ультразвукова діагностика гострого варикотромбофлебіту. Наук. вісн. Ужгород. ун-ту. Сер. Медицина. Вип. 37. Ужгород; 2015, с. 164-9.

61. Сабадош РВ. Тромбози пронизних вен різних анатомічних підгруп при гострому варикотромбофлебіті нижніх кінцівок. Галицький лікар. вісн. 2014;21(1):65-8.

62. Сабадош РВ. Тромбози сафеностегнового та сафенопідколінного з'єднань. Укр. журн. хір. 2014;24(1):30-4.

63. Сабадош РВ. Неспроможність пронизних вен різних підгруп при гострому варикотромбофлебіті нижніх кінцівок [Інтернет]. Шпитальна хірургія. Журн. імені Л.Я. Ковальчука. 2014;(1):12-5. Доступно на: https://doi. org/10.11603/1681-2778.2014.1.4350.

64. Савельев ВС, Гологорский ВА, Кириенко АИ. Флебология: рук-во для врачей. Москва: Медицина; 2001. 664 с.

65. Саволюк СІ, Балацький РО. Поєднання лапароскопічних та електрозварювальних технологій у лікуванні хворих з гострим апендицитом як фактор профілактики інтраабдомінальних ускладнень [Інтернет]. Шпитальна хірургія. Журн. імені Л.Я. Ковальчука. 2016;(3): 89-93 Доступно на: https://doi.org/10.11603/2414-4533.2016.3.6802.

66. Саволюк СІ, Горбовець ВС, Кункін ДД. Експериментальне обґрунтування ендовенозного електрозварювання великої підшкірної вени у лікуванні варикозної хвороби. В: Вороненко ЮВ, редактор. Зб. наук. праць співробітників НМАПО ім. П.Л. Шупика. Вип. 25. Київ; 2016, с. 515-21.

67. Саволюк СІ, Крестянов МЮ, Глаголєва АЮ. Вдосконалення хірургічного лікування первинних пахвинних гриж шляхом застосування модифікованої методики преперитонеальної алогерніопластики. Вісн. Вінницького нац. мед. ун-ту. 2017;21(1ч.1):62-5.

68. Саволюк СІ, Балацький РО, Зубаль ВІ. Оптимізація техніки лапароскопічної апендектомії. Вісн. Вінницького нац. мед. ун-ту. 2017;21(1ч.1):138-42.

69. Сапелкин СВ, Тимина ИЕ, Дударева АС. Хронические заболевания вен: функция клапанов и лейкоцитарно-эндотелиальное взаимодействие, возможности фармакотерапии. Ангиолог. и сосуд. хир. 2017;23(3):89-97.

70. Середницкий АВ. Диагностика и склерохирургическое лечение острого поверхностного варикотромбофлебита нижних конечностей [диссертация]. Курск: Курский государственный медицинский университет Федерального агентства по здравоохранению и социальному развитию; 2005. 162 с.

71. Смовженко ВІ. Хірургічне лікування гостроговарикотромбофлебіту на тлі рецидиву варикозної хвороби у людей літньогота старечого віку. Медицина транспорту України. 2010;(4):15-9.

72. Смовженко ВІ. Діагностика та лікування гострого варикотромбофлебіту у людей похилого та старечого віку. Серце і судини. 2010;(2):105-13.

73. Смовженко ВІ. Особливості оперативного лікування гострого варикотромбофлебіту у пацієнтів похилого і старечого віку. Клін. хір. 2010;(11-12):41-4.

74. Сморжевский ВИ, Костылев МВ, Таранов МА. Хирургическая тактика при остром тромбофлебите поверхностных и глубоких вен нижних конечностей у беременных. Клін. хір. 2004;(4-5):107-8.

75. Сухін ІА, Остапенко ОМ, Качан СГ, Білиловець ОМ, Гончар ІВ. Мобілізація шлунка та товстої кишки з використанням апарата високочастотного електричного зварювання тканин. Клін. хір. 2012;(8): 46-8.

76. Стойко ЮМ, Кириенко АИ, Илюхин ЕА, Лобастов КВ, Чаббаров РГ, Париков МА, и др. Диагностика и лечение тромбофлебита поверхностных вен конечностей. Рекомендации Ассоциации флебологов России. Флеболог. 2019;13(2):78-97.

77. Сірчак СС. Хірургічні способи лікування гострого варикотромбофлебіту великої підшкірної вени [дисертація]. Ужгород: Ужгородський національний університет; 2016. 175 с.

78. Тамм ТИ, Решетняк ОМ, Захарчук АП. Обоснование способа хирургического лечения варикотромбофлебита у больных с тяжелыми формами варикозной болезни. Вісн. Укр. мед. стомат. академії: Актуальні

проблеми сучасної медицини. Т. 11, Вип. 1(33). Полтова: Українська медична стоматологічна академія; 2011, с. 214-6.

79. Тамм ТИ, Решетняк ОМ, Захарчук АП. Миниинвазивные технологии в хирургическом лечении варикотромбофлебита у больних с варикозной болезнью, осложненной трофическими нарушениями. В: Савицький ВЛ, редактор. Проблеми військової охорони здоров'я: зб. наук. пр. М-во оборони України, Військово-мед. департамент, Укр. військ.-мед. акад. Т. 1., Вип. 38. Київ; 2013, с. 301-7.

80. Тамм ТИ, Решетняк ОМ. Хирургическое лечение варикозной болезни, осложненной варикотромбофлебитом, в сочетании с трофическими язвами. Клін. хір. 2015;(6):39-40.

81. Тураев ПИ, Бобров ОЕ, Семенюк ЮС, Мендель НА. Венозный тромбоз нижних конечностей и тромбоэмболия легочной артерии: учебно-методическое пособие. Киев: Феникс; 2002. 118 с.

82. Усенко ОЮ, Артеменко МО, Варга АВ, Унімець ГМ. Досвід застосування ендовенозної лазерної коагуляції в хірургічному лікуванні варикотромбофлебіту підшкірних вен нижніх кінцівок. Клін. хір. 2017;(9):41-3.

83. Фурманов ЮА, Савицкая ИМ, Гейленко ОА. Изучение метода электросварки органов и тканей на моделях клинических операций в эксперименте. В: Вестн. хир. им. И.И. Грекова. 2012;171(1):75-9.

84. Чернуха ЛМ, Щукін СП, Гуч АО. Діагностика та хірургічне лікування хворих з тромботичними ускладненнями важких форм варикозної хвороби нижніх кінцівок. В: Матер. съезда Ассоциации сосуд. хирургов и ангиологов Украины; 2010 Октяб 6-8; Донецк. Вестн. неотложной и восстановит. медицины. 2010;11(прилож.):3-8.

85. Чернуха ЛМ, Щукін СП. Тромботичні ускладнення важких форм варикозної хвороби: хірургічне лікування та профілактика тромбоемболії легеневої артерії. В: Наук. вісн. Ужгород. ун-ту. Сер. Медицина. Вип. 3(45). Ужгород; 2012, с. 128-32.

86. Чернуха ЛМ, Щукин СП, Тодосьев АВ, Арчакова ТН. Варикотромбофлебит как предиктор тромбоза глубоких вен нижних конечностей – закономерность или случайность? Клін. флеболог. 2013;6(1):180-2.

87. Чернуха ЛМ, Щукін СП, Арчакова ТМ. Тромботичні ускладнення тяжких форм варикозної хвороби: сучасний підхід до діагностики й лікування пацієнтів за спадкової тромбофілії та імуногістохімічних особливостей стінки судин. Клін. хір. 2014;(10):31-6.

88. Чернуха ЛМ, Щукін СП. Тромботичні ускладнення тяжких форм варикозної хвороби: діагностика, хірургічне лікування з застосуванням мініінвазивних методів Клін. хір. 2015;(1):35-7.

89. Шалимов АА, Сухарев ИИ. Хирургия вен. Киев: Здоровье; 1984. 255 с.

90. Шевченко ЮЛ, Стойко ЮМ. Клиническая флебология. Москва: ДПК Пресс; 2016. 256 с.

91. Шуляренко ВА, Гвоздяк ММ, Сіряченко ВГ, Ігнатов ІМ, Шуляренко ОВ, Геращенко РА. Електрозварювання при однопортовій та трипортовій лапароскопічній холецистектомії. Клін. хір. 2015;880(11.2):12.

92. Швальб ПГ, Качмнский АЕ, Нарижный МВ. Флебоцентез – миниинвазивный способ лечения острого тромбофлебита подкожных вен. Флеболог. 2009;(3):23-5.

93. Щукін СП. Хірургічне лікування хворих з тромботичними ускладненнями при тяжких формах варикозної хвороби [дисертація]. Київ: ДУ Національний інститут хірургії та трансплантології імені О. О. Шалімова НАМН України; 2017. 142 с.

94. Ades S, Kumar S, Alam M, Goodwin A, Weckstein D, Dugan M, Ashikaga T, et al. Tumor oncogene (KRAS) status and risk of venous thrombosis in patients with metastatic colorectal cancer [Internet]. J Thromb Haemost. 2015;13(6): 998-1003. Available from: https://doi.org/10.1111/jth.12910.

95. Almeida MJ, Guillaumon AT, Miquelin D, Joviliano EE, Hafner L, Sobreira ML, et al. Guidelines for superficial venous thrombosis [Internet]. J Vasc Bras.

2019;18:e20180105. Available from: https://doi.org/10.1590/ 1677-5449. 180105.

96. Almgren B, Eriksson I. Valvular incompetence in superficial, deep and perforator veins of limbs with varicose veins. Acta Cliir Scand. 1990;156(1): 69-74.

97. Ageno W, Mantovani LG, Haas S, Kreutz R, Monje D, Schneider J, et al. Safety and effectiveness of oral rivaroxaban versus standard anticoagulation for the treatment of symptomatic deep-vein thrombosis (XALIA): an international, prospective, non-interventional study [Internet]. Lancet Haematol. 2016;3(1):e12-21. Available from: https://doi.org/10.1016/S2352-3026(15)00257-4.

98. Attaran RR, Ochoa Chaar CI. Compression therapy for venous disease [Internet]. Phlebology. 2017;32(2):81-8. Available from: https://doi.org/10.1177/0268355516633382.

99. Bakker NA, Schieven LW, Bruins RMG, van den Berg M, Hissink RJ. Compression stockings after endovenous laser ablation of the great saphenous vein: A prospective randomized controlled trial [Internet]. Eur. J. Vasc. Endovasc. Surg. 2013;46(5):588-92. Available from: https://doi.org/10. 1016/j.ejvs.2013.08.001.

100. Barrellier MT. Thrombose veineuse superficielle. Phlebologie. 1996;(49):169.

101. Barrellier MT, Samama CM. [Benefit/risk Ratio Analysis From a Possible Anticoagulation of Asymptomatic Deep Venous Thrombosis in Major Orthopedic Surgery] [Internet]. J Mal Vasc. 2013;38(3):178-84. Available from: https://doi.org/10.1016/j.jmv.2013.01.002.

102. Barrett S, Cassidy I, Graham MM. National survey of Irish community nurses leg ulcer management practices and knowledge [Internet]. J Wound Care. 2009;18(5): 181-2, 184,186 passim. Available from: https://doi.org/10. 12968/jowc.2009.18.5.42172.

103. Beyer-Westendorf J, Schellong SM, Gerlach H, Rabe E, Weitz JI, Jersemann K, et al. Prevention of thromboembolic complications in patients with

superficial-vein thrombosis given rivaroxaban or fondaparinux: the open-label, randomised, non-inferiority SURPRISE phase 3b trial [Internet]. Lancet Haematol. 2017;4(3):e105-e113. Available from: https://doi.org/10.1016 /S2352-3026 (17)30014-5.

104. Bell D, Kane PB, Liang S, Conway C, Tornos C. Vulvar varices: an uncommon entity in surgical pathology [Internet]. Int J Gynecol Pathol. 2007;26(1):99-101. https://doi.org/10.1097/01.pgp.0000215304.62771.19.

105. Blättler W, Frick E. [Complications of Superficial Thrombophlebitis]. Schweiz Med Wochenschr. 1993;123(6):223-8.

106. Bishara RA, Taha W, Grace AI. Endovenous great saphenous vein ablation for the treatment of superficial thrombophlebitis complicated by pulmonary embolism [Internet]. European Journal of Vascular and Endovascular Surgery. 2014;27(2):e10-e12. Available from: https://doi.org/10.1016/j.ejvsextra.2013. 11.007.

107. Bosque JJr, Coleman SI, Cesare PD. Relationship between deep vein thrombosis and pulmonary embolism following THA and TKA [Internet]. Orthopedics. 2012;35(3):228-33. Available from: https://doi.org/10.3928/01 477447-20120222-12.

108. Boehler K, Kittler H, Stolkovich S, Tzaneva S. Therapeutic effect of compression stockings versus no compression on isolated superficial vein thrombosis of the legs: a randomized clinical trial [Internet]. Eur J Vasc Endovasc Surg. 2014;48(4):465-71. Available from: https://doi.org/ 10.1016/j.ejvs. 2014. 06.047.

109. Bouman AC, Ten Cate-Hoek AJ, Dirksen CD, Joore MA. Eliciting patients' preferences for elastic compression stocking therapy after deep vein thrombosis: potential for improving compliance [Internet]. J Thromb Haemost. 2016;14(3):510-7. Available from: https://doi.org/10.1111/jth.13228.

110. Campello E, Spiezia L, Simioni P. Diagnosis and management of factor V Leiden [Internet]. Expert Rev Hematol. 2016;9(12):1139-49. Available from: https://doi.org/10.1 080/17474086.20 16.1249364.

111. Cesarone MR, Belcaro G, Agus G, Georgiev M, Errichi BM, Marinucci R. Management of superficial vein thrombosis and thrombophlebitis: status and expert opinion document [Internet]. Angiology. 2007;58(1):7S-15S. Available from: https://doi.org/10.1177/00033197062 97643.

112. Casella MC, Ferrara G, Calvano L. Deficit sensitivi: una frequente complicanza dello stripping longo della safena interna. Chirurgia. 1992;5:96-8.

113. Clement DL. Superficial vein thrombosis: more dangerous than anticipated. Phlebolymphology. 2013;20(4):188-92.

114. Cosmi B, Filippini M, Tonti D, Avruscio G, Ghirarduzzi A, Bucherini E, et al. A randomized double-blind study of low-molecular-weight heparin (parnaparin) for superficial vein thrombosis: STEFLUX (Superficial Thrombo-Embolism and Fluxum) [Internet]. J Thromb Haemost. 2012;10(6):1026-35. Available from: https://doi.org/10.1111/j.1538-7836.2012.04 727.x.

115. Cosmi B. Management of superficial vein thrombosis [Internet]. J Thromb Haemost. 2015;13(7):1175-83. Available from: https://doi.org/10.1111/jth. 12986.

116. Cronenwett J, Jonhston, W, editors. Superficial Thrombophlebitis. Rutherford's Vascular Surgery, 2-Volume Set 8th Edition. Elsevier; 2014. 2784 p.

117. Dalsin MC. The case against anticoagulation for superficial venous thrombosis. Disease-a-Month [Internet]. 2010;56(10):582-9. Available from: https://doi.org/10.1016/j.disamonth.2010.06.009.

118. Darwood RJ, Gough MJ. Endovenous laser treatment for uncomplicated varicose veins [Internet]. Phlebology. 2009;24(Suppl)1:50-61. Available from: https://doi.org/10.1258/phleb.2009. 09s006.

119. De Maeseneer MG; Thrombosis Guidelines Group of the Belgian Society on Thrombosis and Haemostasis; Belgian Working Group on Angiology. Superficial thrombophlebitis of the lower limb: practical recommendations for diagnosis and treatment. Acta. Chir. Belg. 2005;105(2):145-7.

120. Dewar C, Panpher S. Incidence of deep vein thrombosis in patients diagnosed with superficial thrombophlebitis after presenting to an emergency department

outpatient deep vein thrombosis service [Internet]. Emerg. Med. J. 2010;27(10):758-61. Available from: https://doi.org/10.1136/emj.2009.079517.

121. De Sancho MT, Choe HK. Thrombosis in Pregnancy. Oncology. 2017; 12(3):1-13.
122. Di Nisio M, Wichers IM, Middeldorp S. Treatment for superficial thrombophlebitis of the leg. Cochrane Database Syst Rev. 2018;(2):CD004982.
123. Di Nisio M, Wichers IM, Middeldorp S. Treatment for superficial thrombophlebitis of the leg [Internet]. Cochrane Database of Systematic Reviews. 2013(4):CD0049. Available from: https://doi.org/10.1002/14651858. CD0049 82.pub5.
124. Decousus H, Leizorovicz A. Superficial thrombophlebitis of the legs: still a lot to learn [Internet]. J Thromb Haemost. 2005;3(6):1149-51. Available from: https://doi.org/10.1111/j.1538-7836.2005.01 445.x.
125. Decousus H, Quéré I, Presles E, Becker F, Barrellier M-T, Chanut M, et. al. Superficial venous thrombosis and venous thromboembolism: a large, prospective epidemiologic study [Internet]. Ann Int Med. 2010;152(4):218-24. Available from: https://doi.org/10.7326/0003-4819-152-4-201002160-0 0006.
126. Decousus H, Prandoni P, Mismetti P, Bauersachs RM, Boda Z, Brenner B, et al. Fondaparinux for the treatment of superficial-vein thrombosis in the legs [Internet]. N Engl J Med. 2010;363(13):1222-32. Available from: https://doi.org/10.1056/NEJMoa0912072.
127. Decousus H, Frapp_e P, Accassat S, Bertoletti L, Buchmuller A, Seffert B, et al. Epidemiology, diagnosis, treatment and management of superficial-vein thrombosis of the legs [Internet]. Best Pract Res Clin Haematol. 2012;25(3):275-84. Available from: https://doi.org/10.1016/j.beha.2012.07.005.
128. Di Minno MND, Ambrosino P, Ambrosini F, Tremoli E, Di Minno G, Dentali F. Prevalence of deep vein thrombosis and pulmonary embolism in patients with superficial vein thrombosis: a systematic review and meta-analysis

[Internet]. J Thromb Haemost. 2016;14:964-72. Available from: https://doi.org/10. 1111/jth.13279.

129. Dua A, Patel B, Heller J, Kuy S, DuBose J, Tomasek JS, et al. Variability in the management of superficial venous thrombophlebitis among phlebologists and vascular surgeons [Internet]. Perspect Vasc Surg Endovasc Ther. 2013; 25(1-2):5-10. https://doi.org/10.1177/15 31003513506 266.

130. Dra MBA. Tromboflebitis superficial [Internet]. Revista Médica Sinergia. 2019;4(3):50-7. Available from: https://doi.org/10.31434/rms.v4i3.175.

131. Enzler MA, Russell D, Schimmelpfennig J. Thermal ablation in the management of superficial thrombophlebitis [Internet]. Eur J Vasc Endovasc Surg. 2012;43(6):726-8. Available from: https://doi.org/10. 1016/j.ejvs.2012.02.012.

132. Fernandes CJ, Luciana TK. Alves Morinaga JL, Jr, Castro MA, Calderaro D, Carlos VP,et. al. Cancer-associated thrombosis: the when, how and why [Internet]. Eur Respir Rev. 2019;28:180119. Available from: https://doi.org/ 10.1183/16000617.0119-2018.

133. Ferrari E, Pratesi C, Scaricabarozzi I. A comparison of nimesulide and diclofenac in the treatment of acute superficial thrombophlebitis [Internet]. Drugs. 1993;46(1):197-9. Available from: https://doi.org/10.2165/00003495-199300461-00050.

134. Frappé P, Buchmuller-Cordier A, Bertoletti L, Bonithon-Kopp C, Couzan S, Lafond P, et al. Annual diagnosis rate of superficial vein thrombosis of the lower limbs: the STEPH community-based study [Internet]. J Thromb Haemost. 2014;12(6):831-8. Available from: https://doi.org/10.1111/jth.12575.

135. Frappé P, Brosse Q, Seffert B, Décousus H, Bertoletti L; STEPH Study Group. Ruling out deep vein thrombosis in patients with superficial vein thrombosis: external validation of the ICARO score [Internet]. J Thromb Thrombolysis. 2019;47(1):96-101. Available from: https://doi.org/10.1007/s11239-018-17 54-7.

136. Gade IL, Braekkan SK, Naess IA, Hansen J-B, Cannegieter SC, Overvad K, et al. The impact of initial cancer stage on the incidence of venous thromboembolism: the Scandinavian Thrombosis and Cancer (STAC). Cohort [Internet]. J Thromb Haemost. 2017;15(8):1567-75. Available from: https://doi.org/10.1 111/jth.13752.

137. Gary T, Steidl K, Belaj K, F Hafner, H Froehlich, H Deutschmann, et al. Unusual deep vein thrombosis sites: magnetic resonance venography in patients with negative compression ultrasound and symptomatic pulmonary embolism [Internet]. Phlebology. 2014;29(1):25-9. Available from: https://doi.org/10.125 8/phleb.2012.012054.

138. Galanaud J, Genty C, Sevestre M, Brisot D, Lausecker M, Gillet J-L, et al. Predictive factors for concurrent deep-vein thrombosis and symptomatic venous thromboembolic recurrence in case of superficial venous thrombosis: The OPTIMEV study [Internet]. Thromb Haemost. 2011;105(1):31-9. Available from: https://doi.org/10.1160/TH10-06-0406.

139. Giannoukas AD. Current management of superficial thrombophlebitis of the lower limb. Phlebolymphology. 2013;20(3):127-32.

140. Gillet JL, Perrin M, Cayman R. Thromboses veineuses superficielles des members inferieurs. Etude prospective portant sur 100 patients [Internet]. J Mai Vase. 2001;26(1): 16-22. Available from: https://doi.org/JMV-02-2001-26-1-0398-0499-101019-ART2.

141. Gillet JL. Management of superficial vein thrombosis of the lower limbs: update and current recommendations. Phlebolymphology. 2015;22(2):82-9.

142. Goldhaber SZ. Clinical overview of venous thromboembolism [Internet]. Vase. Med. 1998;3:35-40 Available from: https://doi.org/10.1177/1358836X9800 300108.

143. Gradman WS. Endovenous saphenous vein ablation in patients with acute isolated superficial-vein thrombosis [Internet]. Phlebology. 2015;30(3):204-9. Available from: https://doi.org/10.1177/02683555135 14047.

144. Heit JA, Spencer FA, White RH. The epidemiology of venous thromboembolism [Internet]. J Thromb Thrombolysis. 2016;41(1):3-14. Available from: https://doi.org/10.1007/s11239-015-1311-6.

145. Jones L, Braithwaite BD, Selwyn D, Cooke S, Earnshaw JJ. Neovascularisation Is the Principal Cause of Varicose Vein Recurrence: Results of a Randomised Trial of Stripping the Long Saphenous Vein [Internet]. Eur J Vase Endovasc Surg. 1996;12(4):442-5. Available from: https://doi.org/10.1016/s1078-5884 (96)80011-6.

146. Kakkos SK et al., European Society for Vascular Surgery (ESVS) 2021 Clinical Practice Guidelines on the Management of Venous Thrombosis Eur J Vasc Endovasc Surg. 2021 Jan;61(1):9-82.//doi/10.1016/j.ejvs. 2020.09.023. Epub 2020 Dec 15.

147. Karathanos Ch, Sfyroeras G, Drakou A, Roussas N, Exarchou M, Kyriakou D, et. al. Superficial vein thrombosis in patients with varicose veins: Role of thrombophilia factors, age and body mass [Internet]. Eur. J. Vasc. Endovasc. Surg. 2012;43(3):355-8. Available from: https://doi.org/10.1016/j.ejvs. 2011. 12.019.

148. Karathanos C, Spanos K, Lachanas V, Athanasoulas A, Giannoukas AD. Patterns in the management of superficial vein thrombosis [Internet]. Phlebology. 2017;32(3):207-13. Available from: https://doi.org/10.1177/0268355516641003.

149. Kalný J, Tomášková L, Pažin J. [Superficial thrombophlebitis of the lower limbs from the surgeons point of view]. Rozhl Chir. 2014;93(5):260-2, 264-70.

150. Kalodiki E, Stvrtinova V, Allegra C, Andreozzi G, Antignani P-L, Avram R, et al. Superficial vein thrombosis: a consensus statement. Int Angiol. 2012;31(3):203-16.

151. Kearon C, Akl EA, Comerota AJ, Prandoni P, Bounameaux H, Goldhaber SZ, et al. Antithrombotic therapy for VTE disease: Antithrombotic Therapy and Prevention of Thrombosis, 9th ed: American College of Chest Physicians Evidence-Based Clinical Practice Guidelines [Internet]. Chest. 2012;

141(2 Suppl):e419S-96S. Available from: https://doi.org/10.1378/chest.11-2301.

152. Kim SH, Patel N, Thapar K, Pandurangadu AV, Bahl A. Isolated proximal greater saphenous vein thrombosis and the risk of propagation to deep vein thrombosis and pulmonary embolism [Internet]. Vasc Health Risk Manag. 2018;14:129-35. Available from: https://doi.org/10.2147/VHRM.S164190.

153. Kreutz R, Mantovani LG, Haas S, Monje D, Schneider J, Bugge JP, et al. XALIA-LEA: An observational study of venous thromboembolism treatment with rivaroxaban and standard anticoagulation in the Asia-Pacific, Eastern Europe, the Middle East, Africa and Latin America [Internet]. Thromb Res. 2019;176:125-32. Available from: https://doi.org/10.1016/j.thromres.2019.02.010.

154. Lane TR, Sritharan K, Herbert JR, Franklin IJ, Davies AH. The disparate management of superficial venous thrombosis in primary and secondary care [Internet]. Phlebology. 2015;30(3):172-9. Available from: https://doi.org/:10.1177/0268355514521184.

155. Lassen MR, Ageno W, Borris LC, Lieberman JR, Rosencher N, Bandel TJ, et al. Rivaroxaban versus enoxaparin for thromboprophylaxis after total knee arthroplasty [Internet]. N Engl J Med. 2008;358(26):2776-86. Available from: https://doi.org/10.1056/NEJMoa076016.

156. Launois R., Reboul Marty J, Henry B. Construction and validation of a quality of life questionnaire in chronic lower limb venous insuffi ciency (CIVIQ) // Qual. Life Res.— 1996.— N 5.— P. 539—554.

157. Leon L, Giannoukas AD, Dodd D, Chan P, Labropoulos N. Clinical significance of superficial vein thrombosis [Internet]. Eur J Vasc Endovasc Surg. 2005;29(1):10-7. Available from: https://doi.org/10.1016/j.ejvs.2004.09.021.

158. Lutter KS, Kerr TM, Roedersheimer LR, Lohr JM, Sampson MG, Cranley JJ. Superficial thrombophlebitis diagnosed by duplex scanning. Surgery. 1991;100(1):42-6.

159. Lozano FS, Almazan A. Low-molecular-weight heparin versus saphenofemoral disconnection for the treatment of above-knee greater saphenous thrombophlebitis: a prospective study [Internet]. Vasc Endovascular Surg. 2003;37(6):415-20. Available from: https://doi.org/10.1177/15 3857440303700605.

160. Mardy AH, Siddiq Z, Ananth CV, Wright JD, D'Alton ME, Friedman AM. Venous Thromboembolism Prophylaxis During Antepartum Admissions and Postpartum Readmissions [Internet]. Obstet Gynecol. 2017;130(2):270-8. Available from: https://doi.org/10.1097/AOG.000000000 0002099.

161. Manzoli L, De Vito C, Marzuillo C, Boccia A, Villari P. Oral contraceptives and venous thromboembolism; a systematic review and meta-analisis [Internet]. Drug Saf. 2012;35(3):191-205. Available from: https://doi.org/10.2165/1159 8050-000000000-00000.

162. Marchiori A, Mosena L, Prandoni P. Superficial vien thrombosis: risk factors, diagnosis, and treatment [Internet]. Semin. Thromb. hemost. 2006;32(7):737-43. Available from: https://doi.org/10.10 5 5/s-2006-951459.

163. Meng QY, Li XQ, Yu XB, Lei FR, Jiang K, Li CY. Transplantation of VEGF165-gene-transfected endothelial progenitor cells in the treatment of chronic venous thrombosis in rats. Chin Med J (Engl). 2010;123(4):471-7.

164. Myers DD Jr. Pathophysiology of venous thrombosis [Internet]. Phlebology. 2015;30(1): 7-13. Available from: https://doi.org/10.1177/0268355515569424.

165. Nasr H, Scriven JM. Superficial thrombophlebitis (superficial venous thrombosis) [Internet]. BMJ. 2015;350:h2039. Available from: https://doi.org/10.1136/bmj.h2039.

166. Nisio DiM, Peinemann F, Porreca E, Rutjes AW. Treatment for superficial infusion thrombophlebitis of the upper extremity [Internet]. Cochrane Database of Systematic Reviews. Cochrane Database Syst Rev. 2015(11):CD011015. Available from: https://doi.org/10.1002/1465 1858.CD011015. pub2.

167. Nikolakopoulos KM, Kakkos SK, Papageorgopoulou CP, Tsolakis IA. Extended-Duration Treatment of Superficial Vein Thrombosis of the Lower

Limbs with Tinzaparin [Internet]. Vasc Specialist Int. 2018;34(1):1-9. Available from: https://doi.org/10.5758/vsi.2018.34.1.1.

168. Oktar GL, Ergul EG, Kiziltepe U. Occult malignancy in patients with venous thromboembolism: risk indicators and a diagnostic screening strategy [Internet]. Phlebology. 2007;22(2):75-9. Available from: https://doi.org/10.1258/026835 507780346114.

169. Partsch B, Partsch H. Calf compression pressure required to achieve venous closure from supine to standing positions [Internet]. J. Vasc. Surg. 2005;42(4):734-8. Available from: https://doi.org/10.1016/j.jvs.200 5.06.030.

170. Prandoni P, Tormene D, Pesavento R, Vesalio Investigators Group. High vs. low doses of low-molecular-weight heparin for the treatment of superficial vein thrombosis of the legs: a doubleblind, randomized trial [Internet]. J Thromb Haemost. 2005;3(6):1152-7. Available from: https://doi.org/10.1111/j.1538-7836. 2005.01391.x.

171. Puurunen MK, Gona PN, Larson MG, Murabito JM, Magnani JW, O'Donnell CJ, et al. Epidemiology of venous thromboembolism in the Framingham Heart Study [Internet]. Thromb Res. 2016;145:27-33. Available from: https://doi.org/ 10.1016/j.thromres.2016.06.033.

172. Quéré I, Leizorovicz A, Galanaud J-P, Presles E, Barrellier M-T, Becker F, et al. Superficial venous thrombosis and compression ultrasound imaging [Internet]. J Vasc Surg. 2012;56(4):1032-8.e1. Available from: https://doi.org/10.1016/j.jvs. 2012.03.014.

173. Raffetto JD, Eberhardt RT. Benefit of anticoagulation for thetreatment of lower extremity superficial venous thrombosis [Internet]. J Vasc Surg Venous Lymphat Disord. 2015;3(2):236-41. Available from: https://doi.org/10.101 6/j.jvsv.2014.11.005.

174. Ruskin KJ. Deep vein thrombosis and venous thromboembolism in trauma [Internet]. Curr Opin Anaesthesiol. 2018;31(2):215-8. Available from: https://doi.org/10.1097/ACO.0000000000000567.

175. Rühle F, Witten A, Barysenka A, Huge A, Arning A, Heller C, et al. Rare genetic variants in SMAP1, B3GAT2, and RIMS1 contribute to pediatric venous thromboembolism [Internet]. Blood. 2017;129(6):783-90. Available from: https://doi.org/10.1182/blood-2016-07-728840.

176. Sándor T. [Superficial venous thrombosis. A state of art] [Internet]. Orv Hetil. 2017;158(4):129-38. Available from: https://doi.org/10.1556/650.2017.30618.

177. Savolyuk SI, Khodos VA, Herashchenko RA. Horbovets VS. Effective use of various minimally invasive Technologies eliminating vertical reflux in the treatment of chronic diseases of the lower limb veins. Wiad Lek. 2020;73(2):329-31.

178. Shaya SA, Westrick RJ, Gross PL. Thrombus stability explains the factor V Leiden paradox: a mouse model [Internet]. Blood Adv. 2019;3(21):3375-8. Available from: https://doi.org/10.1182/bloodadvances.2019031112.

179. Schulman S, Eriksson H, Goldhaber S. Dabigatran or warfarin for extended maintenance therapy of venous Thromboembolism, Abstract O-TH-033; Abstracts of the XXIII Congress of the International Society on Thrombosis and Haemostasis with the 57th Annual SSC (Scientific and Standardization Committee) Meeting. July 23-28 2011. Kyoto, Japan. J Thrombosis and Haemostasis. 2011;9:731-2.

180. Spinedi L, Stricker H, Staub D, Uthoff H. Endovenous Laser Ablation for Treatment
of a Partially Thrombosed Proximal Great Saphenous Vein [Internet]. Case Rep Vasc Med. 2019;2019:1726978. Available from: https://doi.org/10.1155/2019/1726978

181. Scott G, Mahdi AJ, Alikhan R. Superficial vein thrombosis: a current approach to management [Internet]. Br J Haematol. 2015;168(5):639-45. Available from: https://doi.org/10.1111/bjh.13255.

182. Scovell SD, Ergul EA, Conrad MF. Medical management of acute superficial vein thrombosis of the saphenous vein [Internet]. J Vasc Surg Venous Lymphat

Disord. 2018;6(1):109-17. Available from: https://doi.org/10.1016/j.jvsv. 2017.08.016.

183. Sorensen HT, Riis AH, Diaz LJ, Andersen EW, Baron JA, Andersen PK. Familial risk of venous thromboembolism: a nationwide cohort study [Internet]. J Thromb Haemost. 2011;9(2):320-4. Available from: https://doi.org/10.1111/j. 1538-7836.2010.04129.x.

184. Soether J, Jensen HP, Sjol NB. Saphenous nerve injury caused by stripping of the long saphenous vein. Acta. Orthop. Scand. 1987;58:332-42.

185. Schonauer V, Kyrle PA, Weltermann A, Minar E, Bialonczyk C, Hirschl M, Quehenberger P, et al. Superficial thrombophlebitis and risk for recurrent venous thromboembolism [Internet]. J Vasc Surg. 2003;37(4):834-8. Available from: https://doi.org/10.1067/mva.2003.157.

186. Tchaikovski SN, Rosing J. Mechanisms of estrogen-induced venouthromboembolism [Internet]. Thromb Res. 2010;126(1):5-11. Available from: https://doi.org/10.1016/j.thromres.2010.01.045.

187. Trégouët DA, Morange PE. What is currently known about the genetics of venous thromboembolism at the dawn of next generation sequencing technologies [Internet]. Br J Haematol. 2018;180(3):335-45. Available from: https://doi.org/10.1111/bjh.15004.

188. Townsend C, Beauchamp DE, Mattox K, editors. Sabiston Textbook of Surgery – 20th. Elsevier; 2016. 2176 p.

189. Turpie AGG, Mantovani LG, Haas S, Kreutz R, Monje D, Schneider J, et al. Analysis of patients with deep vein thrombosis switched from standard therapy to rivaroxaban in the non-interventional XALIA study [Internet]. Thromb. Res. 2017;155:23-7. Available from: https://doi.org/10.1016/j.thromres.2017.04. 001.

190. Uncu H. A comparison of low-molecular-weight heparin and combined therapy of low-molecular-weight heparin with an anti-inflammatory agent in the treatment of superficial vein thrombosis [Internet]. Phlebology. 2009;24(2): 56-60. Available from: https://doi.org/10.1258/phleb.2008.008025.

191. van Vlijmen EF, Veeger NJ, Middeldorp S, Hamulyák K, Prins MH, Kluin-Nelemans HC, et. al. The impact of a male or female thrombotic family history on contraceptive counseling: a cohort study [Internet]. J Thromb Haemost. 2016;14(9):1741-8. Available from: https://doi.org/10.1111/jth.13393.

192. Villardell M, Sabat D, Arnaiz J, Bled M, Castel, J, Laporte J, et al. Topical heparin for the treatment of acute superficial phlebitis secondary to indwelling intravenous catheter A double-blind, randomized, placebo-controlled trial [Internet]. Eur J Clin Pharmacol. 1999;54(12):917-21. Available from: https://doi.org/10.1007/s002280050575.

193. Vecchio C, Frisinghelli A. Topically applied heparins for the treatment of vascular disorders: a comprehensive review [Internet]. Clin Drug Investig. 2008;28(10):603-14. Available from: https://doi.org/10.2165/0004 4011-200828100-00001.

194. Virchow R. Neuer fall von todlicher emboli der lungenarterie. Arch. Pathol. Anat. 1856;10:225-228.

195. Wasan S. Superficial Thrombophlebitis and Its Management. In: Perler B, Sidaway A, editors. Rutherford’s Vascular Surgery and Endovascular Therapy. Elsevier; 2019, p. 1971-7.

196. Whilatch NL, Orfel TL. Thrombophilias: When should we test and how does it help? [Internet]. Semin Respir Crit Care Med. 2008;29(1):27-36. Available from: https://doi.org/10.1055/s-2 008-1047560.

197. Wen T, Wright JD, Goffman D, D'Alton ME, Mack WJ, Attenello FJ, Friedman AM. Postpartum venous thromboembolism readmissions in the United States [Internet]. Am J Obstet Gynecol. 2018;219(4):401.e1-401.e14. Available from: https://doi.org/10.1016/j.ajog.2018.07.001.

198. Werth S, Bauersachs R, Gerlach H, Rabe E, Schellong S, Beyer-Westendorf J. Superficial vein thrombosis treated for 45 days with rivaroxaban versus fondaparinux: rationale and design of the SURPRISE trial [Internet]. J Thromb Thrombolysis. 2016;42(2):197-204. Available from: https://doi.org/10.1007/ s112 39 -016-1354-3.

199. Wrona M, Jockel KH, Pannier F, Bock E, Hoffmann B, Rabe E. Association of Venous Disorders with leg symptoms: results from the Bonn vein study 1 [Internet]. Eur J Vasc Endovasc Surg 2015;50(3):360-7. Available from: https://doi.org/10.1016/j.ejvs.2015.05.013.

200. Whilatch NL, Orfel TL. Thrombophilias: When should we test and how does it help? [Internet]. Semin Respir Crit Care Med. 2008;29(1):25-39. Available from: https://doi.org/10.1055/s-2008-1047560.

201. Zöller B, Li X, Ohlsson H, Ji J, Sundquist J, Sundquist K. Family history of venous thromboembolism as a risk factor and genetic research tool [Internet].https://www.ncbi.nlm.nih.gov/pubmed/26305449 Thromb Haemost. 2015;114(5):890-900. Available from: https://doi.org/10. 1160/ TH15-04-0306.

Додаток А

Акти впровадження результатів роботи у науковій та практичній діяльності

2

«ЗАТВЕРДЖУЮ»
Директор КНП
«Київської міської клінічної лікарні №8»,
д.м.н., професор
_____А.М. Пілецький

«09» грудня 2020 р

АКТ ВПРОВАДЖЕННЯ

1. Найменування пропозиції для впровадження: Спосіб хірургічного лікування гострого висхідного тромбофлебіту великої підшкірної вени

2. Установа-розробник, його поштова адреса, п.і.п. авторів: Національна медична академія післядипломної освіти імені П.Л. Шупика, м. Київ, вул. Дорогожицька, 9 кафедра хірургії та судинної хірургії: зав. кафедри, професор, д.м.н. Сергій Іванович Саволюк; доцент, д.м.н. Ходос Валентин Андрійович; асистент, к.м.н. Горбовець Владислав Сергійович; аспірант Геращенко Роман Анатолійович

Київська міська клінічна лікарня №8, м. Київ, вул. Кондратюка, 8: заступник Головного лікаря з хірургії, завідувач хірургічного відділення №2 Валерій Гаврилович Сіряченко; завідувач хірургічного відділення №1, к.м.н. Володимир Іванович Зубаль; завідувач відділення малоінвазивної хірургії та флебології Рейзін Володимир Ілліч

3. Джерело інформації: Деклараційний патент України на корисну модель №128122 від 10.09.2018 р., бюл. №17

4. Місце впровадження: перше, друге та відділення малоінвазивної хірургії та флебології Київської міської клінічної лікарні №8

5. Строки впровадження: 2020 р.

6. Загальна кількість спостережень: 23 хворих

7. Ефективність впровадження відповідно до критеріїв, що викладені в джерелі інформації:

Показники	по даним	
	Розробника	установи, в якій впроваджено пропозицію
тривалість операції, хвилин	39 ± 6	32 ± 5
інтраопераційна крововтрата, мл	25 ± 5	5 ± 5
знеболення	епідуральне	Інфільтраційне
перебування в стаціонарі	14 ± 5 діб	7 ± 5 діб

8. Зауваження, пропозиції: Запропонований авторами спосіб хірургічного лікування гострого висхідного тромбофлебіту великої підшкірної вени прискорює виконання операції, дозволяє виконати втручання під інфільтраційним знечуленням зменшити час перебування в стаціонарі зменшити час реабілітації

«09» грудня 2020р.

Відповідальний за впровадження:
Завідувач кафедри хірургії та судинної хірургії НМАПО імені П.Л. Шупика,
Д.м.н., професор
_____С.І. Саволюк

Заступник головного лікаря з хірургії Київської міської клінічної лікарні № 8, зав. хірургічного відділення №2
_____В.Г. Сіряченко

«ЗАТВЕРДЖУЮ»
Директор КНП «КМКЛ №7»
_____ О.Я. Щербина
«20» 01 2021 р.

АКТ ВПРОВАДЖЕННЯ

1. Найменування пропозиції для впровадження: Спосіб хірургічного лікування гострого висхідного тромбофлебіту великої підшкірної вени.

2. Установа-розробник, його поштова адреса, п.і.п. авторів: Національна медична академія післядипломної освіти імені П.Л. Шупика, м. Київ, вул. Дорогожицька 9, кафедра хірургії та судинної хірургії: зав. кафедри, професор, д. мед. н. Сергій Іванович Саволюк; аспірант Геращенко Роман Анатолійович; доцент, д. мед. н. Валентин Андрійович Ходос; асистент Владислав Сергійович Горбовець.
КОМУНАЛЬНЕ НЕКОМЕРЦІЙНЕ ПІДПРИЄМСТВО «КИЇВСЬКА МІСЬКА КЛІНІЧНА ЛІКАРНЯ №7» , місто Київ, вулиця Котельникова будинок 95; завідувач відділенням малоінвазивної хірургії та ендоскопічних досліджень з ПІТ Кривобок Леонід Вікторович; аспірант кафедри хірургії та судинної хірургії НМАПО імені П.Л. Шупика Геращенко Роман Анатолійович.

3. Джерело інформації:

Патент України на корисну модель № 128122 від 10.09. 2018 р., Бюл. № 17.

4. Місце впровадження: відділення малоінвазивної хірургії та ендоскопічних досліджень з ПІТ КНП «КМКЛ №7»

5. Строки впровадження: 2021 р.

6. Загальна кількість спостережень: 36 хворих

7. Ефективність впровадження відповідно до критеріїв, що викладені в джерелі інформації:

Показники	по даним	
	розробника	установи, в якій впроваджено пропозицію
тривалість операції, хвилин	30 ± 6	55 ± 5
частота розвитку гематом	зниження на 97%	зниження на 95,8%
частота розвитку лімфореї	зниження на 96%	зниження на 93,7%
частота розвитку екхімозів	зниження на 82%	зниження на 58,5%
частота розвитку парестезій	зниження на 93%	зниження на 88,7%

3 **8. Зауваження, пропозиції**: Запропонований авторами спосіб хірургічного лікування гострого висхідного тромбофлебіту великої підшкірної вени у порівнянні з флебектомією зменшує час проведення операції, значно знижує травматичність втручання та частоту розвитку післяопераційних ускладнень – гематом, запальних інфільтратів, екхімозів та парестезій.

«20» 01 2021 р.

Відповідальний за впровадження:
Аспірант кафедри хірургії та судинної
хірургії НМАПО імені П.Л. Шупика

_____ Р.А. Геращенко

завідувач відділенням малоінвазивної хірургії та
ендоскопічних досліджень з ПІТ «КМКЛ №7»

_____Л.В. Кривобок

Продовження додатку А

«ЗАТВЕРДЖУЮ»
Директор КНП БМР
«Білоцерківська міська лікарня 1»
_____ Яценко Г. М.
«24» вересня 2020р

АКТ ВПРОВАДЖЕННЯ

1. Найменування пропозиції для впровадження: Спосіб хірургічного лікування гострого висхідного тромбофлебіту великої підшкірної вени

2. Установа-розробник, його поштова адреса, п.і.п. авторів: Національна медична академія післядипломної освіти імені П.Л. Шупика, м. Київ, вул. Дорогожицька, 9 кафедра хірургії та судинної хірургії: зав. кафедри, професор, д.м.н. Сергій Іванович Саволюк; доцент, д.м.н. Ходос Валентин Андрійович; асистент, к.м.н. Горбовець Владислав Сергійович; аспірант Геращенко Роман Анатолійович
КНП БМР «Білоцерківська міська лікарня 1», м. Біла Церква, вул. Ярослава Мудрого, 49; завідувач хірургічним відділення, Шкіренко Юрій Олексійович; аспірант кафедри хірургії та судинної хірургії НМАПО імені П.Л. Шупика, Геращенко Роман Анатолійович.

3. Джерело інформації: Деклараційний патент України на корисну модель №128122 від 10.09.2018 р., бюл. №17

4. Місце впровадження: Відділення хірургії, КНП БМР «Білоцерківська міська лікарня 1»

5. Строки впровадження: 20__ р.

6. Загальна кількість спостережень: 17 хворих

7. Ефективність впровадження відповідно до критеріїв, що викладені в джерелі інформації:

Показники	по даним	
	Розробника	установи, в якій впроваджено пропозицію
тривалість операції, хвилин	45 ± 6	30 ± 5
інтраопераційна крововтрата, мл	35 ± 5	5 ± 5
перебування в стаціонарі	14 ± 5 діб	5 ± 5 діб
частота розвитку гематом	зниження на 96%	зниження на 87,8%
частота розвитку запальних інфільтратів	зниження на 92%	зниження на 82,4%

8. Зауваження, пропозиції: Запропонований авторами спосіб хірургічного лікування гострого висхідного тромбофлебіту великої підшкірної вени прискорює виконання операції, дозволяє виконати втручання під інфільтраційним знечуленням зменшити час перебування в стаціонарі зменшити час реабілітації

«24» вересня 2020р.

Відповідальний за впровадження:
Аспірант кафедри хірургії та судинної хірургії НМАПО імені П.Л. Шупика

_____ Р.А. Геращенко

Завідувач відділенням хірургії,
КНП БМР «Білоцерківська міська лікарня 1»

_____ Ю.О. Шкіренко

Продовження додатку А

5

«ЗАТВЕРДЖУЮ»
Директор КНП
«Білоцерківська центральна районна лікарня»,
Мала Вільшанська сільська рада
_____ Лопот О. А.

«01» 03 2020 р

АКТ ВПРОВАДЖЕННЯ

1. Найменування пропозиції для впровадження: Спосіб хірургічного лікування гострого висхідного тромбофлебіту великої підшкірної вени

2. Установа-розробник, його поштова адреса, п.і.п. авторів: Національна медична академія післядипломної освіти імені П.Л. Шупика, м. Київ, вул. Дорогожицька, 9 кафедра хірургії та судинної хірургії: зав. кафедри, професор, д.м.н. Сергій Іванович Саволюк; доцент, д.м.н. Ходос Валентин Андрійович; асистент, к.м.н. Горбовець Владислав Сергійович; аспірант Геращенко Роман Анатолійович
Комунальне некомерційне підприємство «Білоцерківська центральна районна лікарня», Мала Вільшанська сільська рада, с. Озерна, вул. Богдана Хмельницького, 39; завідувач хірургічним відділення, Ольховик Генадій Кирилович.

3. Джерело інформації: Деклараційний патент України на корисну модель №128122 від 10.09.2018 р., бюл. №17

4. Місце впровадження: Відділення хірургії, комунального некомерційного підприємства «Білоцерківська центральна районна лікарня»

5. Строки впровадження: 2020 р.

6. Загальна кількість спостережень: 18 хворих

7. Ефективність впровадження відповідно до критеріїв, що викладені в джерелі інформації:

Показники	по даним	
	Розробника	установи, в якій впроваджено пропозицію
тривалість операції, хвилин	30 ± 6	35 ± 5
частота розвитку гематом	зниження на 96%	зниження на 94,8%
частота розвитку лімфореї	зниження на 98%	зниження на 96,7%
частота розвитку парестезій	зниження на 91%	зниження на 90,7%

8. Зауваження, пропозиції: Запропонований авторами спосіб хірургічного лікування гострого висхідного тромбофлебіту великої підшкірної вени прискорює виконання операції, дозволяє виконати втручання під інфільтраційним знечуленням зменшити час перебування в стаціонарі зменшити час реабілітації

«01» 03 2020р.

Відповідальний за впровадження:
Аспірант кафедри хірургії та судинної хірургії НМАПО імені П.Л. Шупика

_____ Р.А. Геращенко

Завідувач відділенням хірургії,
комунального некомерційного підприємства
«Білоцерківська центральна районна лікарня»

_____ Г.К. Ольховик

Продовження додатку А

«ЗАТВЕРДЖУЮ»
Головний лікар КНП «ДОЛ» ООР
_____В.М. Гайдуков
«08» 06 2019 р.

АКТ ВПРОВАДЖЕННЯ

1. Найменування пропозиції для впровадження: Спосіб хірургічного лікування гострого висхідного тромбофлебіту великої підшкірної вени.

2. Установа-розробник, його поштова адреса, п.і.п. авторів: Національна медична академія післядипломної освіти імені П.Л. Шупика, м. Київ, вул. Дорогожицька 9, кафедра хірургії та судинної хірургії: зав. кафедри, професор, д. мед. н. Сергій Іванович Саволюк; аспірант Геращенко Роман Анатолійович; доцент, д. мед. н. Валентин Андрійович Ходос; асистент Владислав Сергійович Горбовець.

Комунальне некомерційне підприємство Одеської обласної ради «Дунайська обласна лікарня» Одеська обл.., м. Ізмаїл, вул. Телеграфна 182: завідувач відділення хірургії Летінський Генадій Дмитрійович; аспірант кафедри хірургії та судинної хірургії НМАПО імені П.Л. Шупика Геращенко Роман Анатолійович.

3. Джерело інформації:

Патент України на корисну модель № 128122 від 10.09. 2018 р., Бюл. № 17.

4. Місце впровадження: хірургічне відділення КНП «Дунайська обласна лікарня» ООР

5. Строки впровадження: 2019 р.

6. Загальна кількість спостережень: 12 хворих

7. Ефективність впровадження відповідно до критеріїв, що викладені в джерелі інформації:

Показники	по даним	
	розробника	установи, в якій впроваджено пропозицію
тривалість операції, хвилин	30 ± 6	35 ± 5
частота розвитку гематом	зниження на 96%	зниження на 94,8%
частота розвитку лімфореї	зниження на 98%	зниження на 96,7%
частота розвитку екхімозів	зниження на 70%	зниження на 68,5%
частота розвитку парестезій	зниження на 91%	зниження на 90,7%

8. Зауваження, пропозиції: Запропонований авторами спосіб хірургічного лікування гострого висхідного тромбофлебіту великої підшкірної вени у порівнянні з флебектомією зменшує час проведення операції, значно знижує травматичність втручання та частоту розвитку післяопераційних ускладнень – гематом, запальних інфільтратів, екхімозів та парестезій.

«08» 06 2019 р.

Відповідальний за впровадження:
Аспірант кафедри хірургії та судинної
хірургії НМАПО імені П.Л. Шупика

_____ Р.А. Геращенко

Зав. хірургічного відділення КНП «ДОЛ»ООР

_____ Г.Д. Летінський

Додаток Б

Список публікацій здобувача за темою дисертації

1. Дядик ОО, Саволюк СІ, Геращенко РА, Ходос ВА, Козлова К.С. Морфологічне обґрунтування вибору оптимальних параметрів ендовенозного електрозварювання для лікування висхідного тромбофлебіту великої підшкірної вени. Art of medicine. 2018:7(3): 49-53.
2. Саволюк СІ, Ходос ВА, Геращенко РА, Горбовець ВС. Перший досвід використання ендовенозного електрозварювання в комплексному хірургічному лікуванні гострого висхідного тромбофлебіту великої підшкірної вени. Хірургія України. 2018:67(3):63-7.
3. Саволюк СІ, Ходос ВА, Геращенко РА, Горбовець ВС. Віддалені результати після дії високочастотного ендовенозного електрозварювання на тромбовані магістральні підшкірні вени нижніх кінцівок за даними морфологічних і ультразвукових досліджень. Хірургія України. 2019;71(3):46-50.
4. Dyadyk OO, Savolyuk SI, Herashchenko RA, Khodos VA, Horbovets VS. Development of obliteration in the great saphenous vein after influence of high-frequency endovenous welding by data of morphological and ultrasonic studies. Wiad Lek. 2019;31;72(8):1447-52.
5. Дядик ОО, Саволюк СІ, Геращенко РА, Ходос ВА, Горбовець ВС, Козлова КС. Розвиток облітерації в тромбованій великій підшкірній вені після впливу ендовенозного електрозварювання. Світ медицини та біології. 2019;69(3):181-4.
6. Саволюк СІ, Ходос ВА, Геращенко РА, Горбовець ВС. Ультразвукові зміни в тромбованій великій підшкірній вені до та після впливу ендовенозного високочастотного електрозварювання. Вісник Вінницького нац. мед. ун-ту [Інтернет]. 2018;22(3):489-93. Доступно на: https://doi.org/10.31393/reports-vnmedical-2018-22(3)-19.

7. Savolyuk SI, Gerashchenko RA, Khodos VA, Gorbovets VS. Comparative evalution of the results of surgical treatment of acute ascending thrombophlebitis of the great saphenous vein using the endovascular high-frequency welding technique and traditional technique. Wia Lek [Internet]. 2020;73(4):638-41. Available from: https://doi.org/10.36740/WLek202004103.

8. Savolyuk S, Gerashchenko R, Khodos V, Gorbovets V. Assessment of quality of life in patients after the treatment of acute ascending thrombophlebitis of the great saphenous vein with of high-frequency endovenous welding. Georgian Med News. 2020;298;(1):13-6.

9. Саволюк СІ, Горбовець ВС, Дембіцький АР, Геращенко РА. Ендовенозна електрозварка у лікуванні варикозної хвороби нижніх кінцівок та їїускладнень. В: Матеріали XVI міжнар. наук.-практ. конф. Зварювання та термічна обробка живих тканин. Теорія. Практика. Перспективи; 2019 Лист. 29; Київ. Київ: ІЕЗ ім. Є. О. Патона НАН України; 2019, с. 21.

10. Саволюк СІ, Ходос ВА, Геращенко РА, Горбовець ВС. Використання методу ендовенозного електрозварювання в комплексному хірургічному лікуванні гострого висхідного тромбофлебіту великої підшкірної вени. В: Матеріали XIII наук.-практ. конф. Зварювання та термічна обробка живих тканин. Теорія. Практика. Перспективи. 2018 Лист-Груд 30-01; Київ. Київ: ІЕЗ ім. Є. О. Патона НАН України; 2018, с. 93.

11. Саволюк СІ, Геращенко РА, Горбовець ВС. Лікування варикозної хвороби нижніх кінцівок, ускладненої тромбофлебітом, з використанням ендовазальної електрозварювальної облітерації. В: Матеріали XI наук.-практ. конф. Зварювання та термічна обробка живих тканин. Теорія. Практика. Перспективи. 2016 Лист. 25-26; Київ. Київ: ІЕЗ ім. Є. О. Патона НАН України; 2016, с. 63-4.

12. Саволюк СІ, Ходос ВА, Геращенко РА, Горбовець ВС. Динаміка ультразвукових змін в тромбованій великій підшкірній вені до та після лікування гострого висхідного тромбофлебіта методом ендовенозного

високочастотного електрозварювання. Клінічна флебологія. 2019; 11(1):41-2.

13. Саволюк СІ, Ходос ВА, Геращенко РА, Горбовець ВС. Застосування ендовенозного електрозварювання в лікуванні гострого висхідного тромбофлебіту [CD]. В: Матеріали III наук.-практ. конф. Актуальні питання флебології. 2018 Лип 05-07; Яремче. Яремче: Івано-Франківський національний медичний університет; 2018. 1 CD зі збірником тез.
14. Саволюк СІ, Ходос ВА, Геращенко РА, Горбовець ВС, Глаголєва АЮ. Оцінка ефективності та безпечності ендовенозного електрозварювання при гострому тромбофлебіті великої підшкірної вени. В: Матеріали IV наук.-практ. конф. Актуальні питання флебології: венозний тромбоемболізм та його наслідки [CD]. 2019 Лип 04-06; Яремче. Яремче: Івано-Франківський національний медичний університет; 2019. 1 CD зі збірником тез.
15. Саволюк СІ, Ходос ВА, Геращенко РА, Горбовець ВС, винахідник. Геращенко Роман Анатолійович, патентовласник. Спосіб хірургічного лікування гострого висхідного тромбофлебіту великої підшкірної вени. Пат. України на корисну модель № 128122. 2018 Верес 10.

Додаток В

Відомості про апробація результатів дисертації

Основні положення дисертаційної роботи представлені та обговорені на науково-практичних конференціях різного рівня:

1. XI наук.-практ. конф. «Зварювання та термічна обробка живих тканин. Теорія. Практика. Перспективи» (25-26 листопада 2016 року, м. Київ) (*форма участі:* тези).
2. III наук.-практ. конф. «Актуальні питання флебології» (05-07 липня 2018 року, м. Яремче) (*форма участі:* тези).
3. XIII наук.-практ. конф. «Зварювання та термічна обробка живих тканин. Теорія. Практика. Перспективи»; (30-01 листопада-грудня 2018 року, м. Київ) (*форма участі:* устна доповідь, тези).
4. XVI міжнар. наук.-практ. конф. «Зварювання та термічна обробка живих тканин. Теорія. Практика. Перспективи» (29 листопада 2019 року, м. Київ). (*форма участі:* устна доповідь, тези).
5. IV наук.-практ. конф. «Актуальні питання флебології: венозний тромбоемболізм та його наслідки» (04-06 липня 2019 року, м. Яремче) (*форма участі:* тези).