МІНІСТЕРСТВО ОХОРОНИ ЗДОРОВ'Я УКРАЇНИ
ЛЬВІВСЬКИЙ НАЦІОНАЛЬНИЙ МЕДИЧНИЙ УНІВЕРСИТЕТ
імені ДАНИЛА ГАЛИЦЬКОГО
НАЦІОНАЛЬНИЙ УНІВЕРСИТЕТ ОХОРОНИ ЗДОРОВ'Я УКРАЇНИ
імені П. Л. ШУПИКА

Кваліфікаційна наукова
праця на правах рукопису

ЛЕРЧУК ОРЕСТ МИХАЙЛОВИЧ

УДК 617.555-007.43-089.844-089.85-089.855.

ВЕНТРАЛЬНІ ПІСЛЯОПЕРАЦІЙНІ ГРИЖІ: ХІРУРГІЧНІ ПЛАСТИЧНІ ВІДКРИТІ І ЛАПАРОСКОПІЧНІ МЕТОДИ ЛІКУВАННЯ

14.01.03 – хірургія

Дисертація на здобуття наукового ступеня
кандидата медичних наук

Дисертація містить результати власних досліджень. Використання ідей, результатів і текстів інших авторів мають посилання на відповідне джерело

О. М. Лерчук

Науковий керівник
доктор медичних наук, професор
Фелештинський Ярослав Петрович

Львів-2021

АНОТАЦІЯ

Лерчук О. М. Вентральні післяопераційні грижі: хірургічні пластичні відкриті і лапароскопічні методи лікування. – Кваліфікаційна наукова праця на правах рукопису.

Дисертація на здобуття наукового ступеня кандидата медичних наук за спеціальністю 14.01.03. «Хірургія» – Львівський національний медичний університет імені Данила Галицького, Національний університет охорони здоров'я України імені П. Л. Шупика МОЗ України, Київ 2021 р.

Дисертація присвячена вирішенню актуального завдання покращенню результатів хірургічного лікування пацієнтів з післяопераційними вентральними грижами шляхом розробки та впровадження алгоритму вибору удосконалених лапароскопічних та відкритих способів алогерніопластики з врахуванням розміру дефекту черевної стінки, діастазу прямих м'язів живота та внутрішньочеревного тиску.

Проведено аналіз хірургічного лікування 508пацієнтів з ПВГ, середній вік 54,7 ± 3,3 роки. Основна група 255 (50,1 %) пацієнтів вибір способу алопластики виконували за розробленим алгоритмом. В групі порівняння 253(49,9 %) вибір операцій був традиційним.

Відповідно до розробленого алгоритму в І групі у 109 (21,5 %) пацієнтів при ПВГ малого та середнього розмірів з діастазом до 5 см виконували лапароскопічну алогерніопластику, зокрема, у 63 пацієнтів лапароскопічну преперитонеальну (патент України на корисну модель № 142342 від 25.05.2020 р.) та у 46 лапароскопічну ретромускулярну алопластику. Групу порівняння Іа склали 108 (21,2 %) пацієнтів, яким виконували відкриту ретромускулярну алогерніопластику.

В ІІ групі у 64 (12,6 %) пацієнтів при ПВГ великих розмірів та діастазом прямих м'язів живота від 5 до 10 см виконували відкриту алогерніопластику

методикою «sublay». Групу порівняння IIа склали 63 (12,4 %) пацієнти, яким виконували відкриту методику «onlay».

В III групі у 82 (16,1 %) пацієнтів при ПВГ гігантських розмірів та діастазом прямих м’язів живота більше 10 см виконували передню методику роз’єднання анатомічних компонентів черевної стінки у поєднанні з алопластикою з інтраабдомінальним розміщенням сітчастого імплантату з антиадгезивним покриттям за удосконаленим способом. Групу порівняння IIIа складали 82 (16,1%) пацієнта, яким виконували передню методику роз’єднання анатомічних компонентів черевної стінки в поєднанні з алопластикою за методикою «onlay».

При ПВГ малого та середнього розмірів та діастазом прямих м’язів живота до 5 см оптимальною є лапароскопічна алогерніопластика з преперитонеальним та ретромускулярним розміщенням сітчастого імплантата та ліквідацією діастазу, яка у порівнянні з відкритою ретромускулярною алогерніопластикою сприяє значному зниженню частоти сером з 35,2 % до 3,7 %, гнійного запалення післяопераційної рани – з 6,5 % до 0 %, запального інфільтрату – з 4,6 % до 0 %, хронічного післяопераційного болю – з 6,4 % до 2,6 %, рецидиву грижі – з 6,4 % до 0 %.

У пацієнтів з ПВГ великих розмірів та діастазом прямих м’язів живота від 5 до 10 см оптимальною є відкрита методика «sublay», що забезпечує в порівнянні з відкритою методикою «onlay» зниження частоти сером з 23,8 % до 6,3 %, гнійного запалення післяопераційної рани – з 4,8 % до 1,6 %, інфільтрату в ділянці післяопераційної рани з 7,9 % до 1,6 %, хронічного післяопераційного болю – з 4,8 % до 1,6 %, рецидиву грижі – з 7,9 % до 3,1 %.

При ПВГ гігантських розмірів використання удосконаленої комбінованої передньої методики роз’єднання анатомічних компонентів черевної стінки поєднаної з ІРОМ у пацієнтів III групи порівняно з використанням роз’єднання анатомічних компонентів у поєднанні з «onlay» досягнуто суттєвого покращення

результатів лікування, а саме, відсутністю АКС у пацієнтів ІІІ групи проти 6,1 % у пацієнтів ІІІа групи ($p < 0,05$), відповідно зменшення частоти сером – з 21 (25,6 %) до 6 (7,3 %) ($p < 0,05$), інфікування післяопераційної рани – з 4 (4,9 %) до 2 (2,4 %) ($p > 0,05$), інфільтрату післяопераційної рани – з 11 (13,4 %) до 2 (2,4 %) ($p < 0,05$), хронічного післяопераційного болю – з 5 (8,1 %) до 1 (1,6 %) ($p > 0,05$), рецидиву ПВГ з 4 (6,5 %) до 1 (1,6 %) ($p > 0,05$).

Ключові слова: післяопераційні вентральні грижі, вибір способу алопластики, лапароскопічна алопластика, відкрита алопластика sublay, роз'єднання анатомічних компонентів, IPOM.

ANNOTATION

Lerchuk OM Ventral postoperative hernias: surgical plastic open and laparoscopic methods of treatment. – Qualifying scientific work on the rights of the manuscript.

The dissertation on competition of a scientific degree of the candidate of medical sciences on a specialty 14.01.03. "Surgery" – Lviv National Medical University named after Danylo Halytsky, National University of Health of Ukraine named after P. L. Shupyk of the Ministry of Health of Ukraine, Kyiv 2021

The dissertation is devoted to solving the urgent problem of improving the results of surgical treatment of patients with postoperative ventral hernias by developing an algorithm for selecting advanced laparoscopic and open methods of algernioplasty, taking into account the size of the anterior abdominal wall defect, rectal diastase and intraperitoneal diastase.

Scientific novelty of the obtained results. For the first time it was determined that the results of surgical treatment of PVH using open and laparoscopic methods of allogeneic plasticity, which were studied in patients of comparison groups indicate a high frequency of both local and general postoperative complications and a high recurrence rate due to lack of justification for surgery.

For the first time, an algorithm for selecting the method of laparoscopic and open PVH alloplasty depending on the size of the defect of the anterior abdominal wall, the width of diastase of the rectus abdominis and IAP that closes hernial defects without significant tissue tension, does not increase intra-abdominal local and general postoperative complications.

Improved preperitoneal laparoscopic allogernioplasty in postoperative ventral hernias of small and medium size using transfascial sutures, which provides higher efficiency of postoperative results compared to open preperitoneal plastics.

It has been determined that in the case of giant-sized PVHs, the optimization of the choice of the method of allogeronioplasty is based on intraoperative measurement of IAP during the reduction of the edges of the defect and the rectus abdominis muscles.

It is substantiated that the use of an advanced combined anterior technique to separate the anatomical components of the abdominal wall in combination with intra-abdominal alloplasty (IPOM) in giant postoperative hernias with dosed contraction of the rectus abdominis significantly reduces the likelihood of intra-abdominal hypertension.

The efficiency of using the developed algorithm for selecting the method of open and laparoscopic alloplasty in PVH, taking into account the size of the hernia defect and the width of the diastase of the rectus abdominis and intra-abdominal pressure.

The analysis of surgical treatment of 508 patients with PVH, mean age 54.7 ± 3.3 years. The main group of 255 (50.1 %) patients chose the method of alloplasty according to the developed algorithm. In the comparison group 253 (49.9 %) the choice of operations was traditional.

According to the developed algorithm, the main group was divided into three groups of patients. In group I, 109 (21.5 %) patients with small and medium-sized PVH with a diastase of up to 5 cm underwent laparoscopic algernioplasty, in particular, 63 patients underwent laparoscopic preperitoneal (Ukrainian patent for utility model № 142342 dated 25.05.2020) and in 46 laparoscopic retromuscular alloplasty. The

comparison group Ia consisted of 108 (21.2 %) patients who underwent open retromuscular allogeneic plastic surgery.

In group II, 64 (12.6 %) patients with large PVH and diastase of the rectus abdominis from 5 to 10 cm underwent open allohernioplasty by sublay. Comparison group IIa consisted of 63 (12.4 %) patients who performed the open method "onlay".

In group III, 82 (16.1 %) patients with giant PVHs and diastase of rectus abdominis more than 10 cm performed an anterior technique of separation of anatomical components of the abdominal wall in combination with alloplasty with intra-abdominal placement of a mesh implant with anti-adhesive coating way. Comparison group IIIa consisted of 82 (16.1 %) patients who underwent anterior separation of the anatomical components of the abdominal wall in combination with alloplasty onlay.

For small and medium-sized PVH and diastasis of the rectus abdominis up to

r

a In patients with large PVH and diastasis of the rectus abdominis from 5 to 10 cm is optimal open technique "sublay", which provides in comparison with the open method "onlay" to reduce the incidence of seroma from 23.8 % to 6.3 %, purulent inflammation of the postoperative wound – from 4.8 % to 1.6 %, infiltrate in the postoperative wound from 7.9 % to 1.6 %, chronic postoperative pain – from 4.8 % to 1.6 %, recurrence of hernia – from 7.9 % to 3.1 %.

w Giant-sized PVH using an improved combined anterior technique for separating the anatomical components of the abdominal wall combined with IPOM in patients of group III compared with the use of separating the anatomical components in combination with "onlay" achieved a significant improvement in treatment results, namely the absence of ACS in patients Group III versus 6.1 % in patients of group IIIa ($p < 0.05$), respectively, a decrease in the frequency of seroma – from 21 (25.6 %) to 6 (7.3 %) ($p < 0.05$), postoperative infection wounds – from 4 (4.9 %) to 2 (2.4 %) ($p > 0.05$), postoperative wound infiltrate – from 11 (13.4 %) to 2 (2.4 %) ($p < 0 , 05$),

–

–

chronic postoperative pain – from 5 (8.1 %) to 1 (1.6 %) ($p > 0.05$), recurrence of PVH – from 4 (6.5 %) to 1 (1.6 %)) ($p > 0.05$).

Key words: postoperative ventral hernias, choice of alloplasty method, laparoscopic alloplasty, open sublay alloplasty, separation of anatomical components, IPOM.

СПИСОК СТАТЕЙ ЗА ТЕМОЮ ДИСЕРТАЦІЇ

1. Efficiency assessment of laparoscopic vs open alloplasty for incisional ventral hernias / Feleshtynsky Ya. P., Lerchuk O. M., Smishchuk V. V. // Journal of Education, Health and Sport. – 2021. – 5(11). P. 223–228. *(Дисертанту належить клінічний матеріал, аналіз результатів, написання основної частини роботи, та оформлення статті до друку).*

2. Оптимізація вибору лапароскопічної та відкритої алопластики при післяопераційних вентральних грижах / Фелештинський Я. П., *Лерчук О. М.,* Сміщук В. В. // Клінічна та експериментальна патологія. – 2021. – Т. 20, 2(76). – С. 91–98. *(Дисертанту належить клінічний матеріал, написання основної частини роботи, оформлення статті до друку).*

3. Лапароскопічна преперитонеальна алопластика післяопераційних вентральних гриж / Фелештинський Я. П., Лерчук О. М., Сміщук В. В., Гудима // Клінічна хірургія. – 2020. – 5–6(87). – С. 50–54. *(Дисертанту належить клінічний матеріал, написання основної частини роботи, оформлення статті до друку)*

4. Intraperitoneal alloplasty combined with the anterior component separation in giant incisional hernias / Y. Feleshtynsky, O. Lerchuk, V. Smishchuk et al. / Polish Journal of Surgery. – 2019. – 1(91). – С. 1–5. *(Дисертанту належить клінічний матеріал, аналіз результатів, написання основної частини роботи, та оформлення статті до друку).*

5. Лапароскопічна герніопластика рубцевих вентральних гриж / Гавриш Я. І., Лерчук М. О., Павловський М. П. та ін. // Галицький лікарський вісник. – 2002. – № 3. – С. 179–180. *(Дисертанту належить клінічний матеріал, аналіз результатів, написання основної частини роботи)*

6. *Лерчук О. М.* Діагностика і лікування защемлених післяопераційних вентральних гриж / О. М. Лерчук// Науковий вісник ужгородського університету.

Серія медицина. – 2001. – № 14. – С. 210–212. *(Дисертанту належить клінічний матеріал, аналіз результатів, написання основної частини роботи)*

7. *Lerchuk O.,* Lukavetskyy O. Laparoscopic treatment of patients with incisional hernias / *O. Lerchuk,* O. Lukavetskyy, Y. Shavarov, A. Porytskyy // Abstract book of 41 International congress of the European hernia society. – Hamburg, 2019. *(Дисертанту належить клінічний матеріал, аналіз результатів, написання основної частини роботи).*

8. *Lerchuk O.,* Feleshtynskyi Y. Combined Ramirez plastics for patients with large and giant incisional hernias / O. Lerchuk, Y. Feleshtynskyi, V. Khomyak, A. Porytskyy // Abstract book of 41 International congress of the European hernia society. – Hamburg, 2019. *(Дисертанту належить клінічний матеріал, аналіз результатів, написання основної частини роботи).*

9. Лукавецький О. В., *Лерчук О. М.* Лапароскопічне лікування хворих з післяопераційними вентральними грижами / О. В. Лукавецький, О. М. Лерчук, Ю. І. Шаваров, А. М. Порицький // Матеріали науково-практичної конференції з міжнародною участю «Сучасні технології в алопластичній та лапароскопічній хірургії гриж живота» (Київ, 14–15 листопада 2019). – С. 63 *(Дисертанту належить клінічний матеріал, аналіз результатів, написання основної частини роботи).*

10. Фелештинський Я. П., *Лерчук О. М.* Комбінована герніопластика за Ramirez у хворих з великими та гігантськими післяопераційними грижами / Я. П. Фелештинський, О. М. Лерчук, Ю. І. Шаваров, А. М. Порицький // Матеріали науково-практичної конференції з міжнародною участю «Сучасні технології в алопластичній та лапароскопічній хірургії гриж живота» (Київ, 14–15 листопада 2019). – С. 103. *(Дисертанту належить клінічний матеріал, аналіз результатів, написання основної частини роботи).*

11. Lukavetskyy O., *Lerchuk O.* Laparoscopic treatment of patients with incisional hernias / O. Lukavetskyy, *O. Lerchuk,* V. Khomyak, A. Porytskyy // Abstract book of Monothematic conference on the state of art in hernia repaire under the

auspices of the European hernia society. – Lviv 9–11 September 2018. (*Дисертанту належить клінічний матеріал, аналіз результатів, написання основної частини роботи*).

12. Lukavetskyy O., *Lerchuk O.* Combined Ramirez plastics for patients with large and giant incisional hernias / O. Lukavetskyy, *O. Lerchuk,* V. Khomyak, Y. Shavarov, A. Porytskyy // Abstract book of Monothematic conference on the state of art in hernia repaire under the auspices of the European hernia society. – Lviv 9–11 September 2018. (*Дисертанту належить клінічний матеріал, аналіз результатів, написання основної частини роботи).*

13. *Лерчук О. М.,* Лукавецький О. В. Комбінована пластика за Ramirez у хворих з великими та гігантськими післяопераційними грижами / *О. М. Лерчук,* О. В. Лукавецький, Ю. І. Шаваров, А. М. Порицький // Збірник наукових робіт IX науково-практичної конференції з міжнародною участю «Сучасні способи та технології у хірургічному лікуванні гриж живота» (Коблеве, 29–30 вересня 2016) – С. 55. *(Дисертанту належить клінічний матеріал, аналіз результатів, написання основної частини роботи).*

14. *Лерчук О. М.,* Лукавецький О. В. / Симультанна горизонтальна абдомінопластика у пацієнток із пупковою грижею та діастазом прямих м’язів живота / *О. М. Лерчук,* О. В. Лукавецький, В. Ю. Федоров, А. М. Порицький // Збірник наукових робіт IX науково практичної конференції з міжнародною участю « Сучасні способи та технології у хірургічному лікуванні гриж живота» (Коблеве, 29–30 вересня 2016). – С. 56 *(Дисертанту належить клінічний матеріал, аналіз результатів, написання основної частини роботи).*

15. I. Gerych, A. Barvinska. Drain or no drain after incisional hernia surgery / I. Gerych, A. Barvinska, H. Gerych, *O. Lerchuk* // Abstract book of 36 International congress of the European hernia society. – Edinburgh, 2014. – P. O56. *(Дисертанту належить клінічний матеріал, аналіз результатів, написання основної частини роботи).*

16. *Lerchuk O. M.,* Gerych I. D. Ramirez operation for the giant postoperative hernias: our expirieance / *O. M. Lerchuk,* I. D. Gerych, Y. I. Shavarov, V. V. Khomyak, A. O. Dvorakevych // Abstract book of 36 International congress of the European hernia society. – Edinburgh, 2014. – P. 123. (*Дисертанту належить клінічний матеріал, аналіз результатів, написання основної частини роботи)*

17. *Lerchuk O.,* Lukavetskyj O. Laparoskopic treatment of patient with incisional abdominal hernias / *O. Lerchuk,* O. Lukavetskyj, V. Khomyak et al. // The world journal of hernia and abdominal wall surgery. – 2013. – 2(17). – P. 63. (Gdansk, Poland). *(Дисертанту належить клінічний матеріал, аналіз результатів, написання основної частини роботи)*.

18. Markevich Y. O., *Lerchuk O. M.* New laparoscopic method of incisional hernia repair by technique “sublay” using polypropylene mesh. 10th World Congress of Endoscopic Surgery / Y. O. Markevich, *O. M. Lerchuk,* Y. I. Havrysh, M. O. Lerchuk, M. V. Grokchovska, M. P. Pavlovsky // 14th International Congress of European Association for Endoscopic Surgery (EAES) (13–16 September 2006, Berlin). – P. 060. *(Дисертанту належить клінічний матеріал, аналіз результатів, написання основної частини роботи).*

Markewich, *O. M. Lerchuk*, I. Y. Havrysh, O. V. Bereskyi, M. P. Pavlovsky // 12th internacional congress of the EAES (Barcelona, Spain 2004). – P. 038 (*Дисертанту належить клінічний матеріал, аналіз результатів, написання основної частини роботи)*.

20. Пат. № 142342 UAMПК (2020.01) A61B17/00 Спосіб лапароскопічного лікування післяопераційної вентральної грижі / Я. П. Фелештинський, *О. М. Лерчук*, В. В. Сміщук / заявник Національна медична академія післядипломної освіти імені П. Л. Шупика. – № u202000255; заявл. 16.01.2020; опубл. 25.05.2020, Бюл. № 10, 2020. *(Дисертанту належить ідея, клінічний матеріал, написання основної частини роботи, аналіз результатів та оформлення заявки до розгляду).*

21. Пат. №71703 UAA 7 A61B 17/00 Спосіб лапароскопічного лікування післяопераційної вентральної грижі / Павловський М. П, Гавриш Я. І, *Лерчук О. М.* / заявник Львівський державний медичний університет ім. Данила Галицького. – № u2003065051; заявл. 02.06.2003; опубл. 15.02.2004, Бюл. № 12, 2004. *(Дисертанту належить ідея, клінічний матеріал, написання основної частини роботи, аналіз результатів та оформлення заявки до розгляду).*

ЗМІСТ

ПЕРЕЛІК УМОВНИХ СКОРОЧЕНЬ 15
ВСТУП 16
РОЗДІЛ 1. ХІРУРГІЧНЕ ЛІКУВАННЯ ПІСЛЯОПЕРАЦІЙНИХ ВЕНТРАЛЬНИХ ГРИЖ (Огляд літератури) 22
1.1 Відкриті способи алопластики вентральних післяопераційних гриж 23
1.2 Лапароскопічні методи лікування вентральних післяопераційних гриж 32
1.3 Післяопераційні ускладнення відкритих і лапароскопічних втручань у пацієнтів з післяопераційними вентральними грижами 39
РОЗДІЛ 2. МАТЕРІАЛИ І МЕТОДИ ДОСЛІДЖЕННЯ 47
2.1 Загальна характеристика хворих 51
2.2 Способи хірургічного лікування післяопераційних вентральних гриж 59
2.2.1 Лапароскопічна преперитонеальна алопластика післяопераційної вентральної грижі 59
2.2.2 Лапароскопічна ретромускулярна алопластика післяопераційної вентральної грижі 60
2.2.3 Відкрита преперитонеальна алопластика післяопераційної вентральної грижі 61
2.2.4 Відкрита ретромускулярна алопластика післяопераційної вентральної грижі. (sublay) 61
2.2.5 Відкрита субкутанна алопластика (onlay) 62
2.2.6 Метод роз’єднання анатомічних компонентів передньої черевної стінки у поєднанні з інтраабдомінальною алопластикою «inlay» (ACST+IPOM) 63
2.2.7 Метод роз’єднання анатомічних компонентів передньої черевної стінки у поєднанні з субкутанною алопластикою «onlay» (ACST+onlay) 64

РОЗДІЛ 3. ОБҐРУНТУВАННЯ ВИБОРУ ОПТИМАЛЬНОГО СПОСОБУ ВІДКРИТОЇ ТА ЛАПАРОСКОПІЧНОЇ АЛОПЛАСТИКИ ПІСЛЯОПЕРАЦІЙНИХ ВЕНТРАЛЬНИХ ГРИЖ 65
РОЗДІЛ 4. ХІРУРГІЧНЕ ЛІКУВАННЯ ПІСЛЯОПЕРАЦІЙНИХ ВЕТРАЛЬНИХ ГРИЖ РІЗНОГО РОЗМІРУ З ВИКОРИСТАНЯМ ЛАПАРОСКОПІЧНИХ І ВІДКРИТИХ МЕТОДІВ АЛОПЛАСТИКИ..... 68
4.1. Лапароскорічне лікування хворих із післяопераційними вентральними грижами..... 68
4.2. Відкриті методи хірургічного лікування хворих із післяопераційними вентральними грижами 81
4.2.1 Відкрита ретромускулярна алопластика післяопераційної вентральної грижі (sublay)..... 83
4.2.2. Відкрита субкутанна алопластика (onlay) 87
РОЗДІЛ 5. АНАЛІЗ ТА УЗАГАЛЬНЕННЯ РЕЗУЛЬТАТІВ ДОСЛІДЖЕННЯ..... 99
ВИСНОВКИ..... 109
СПИСОК ВИКОРИСТАНИХ ДЖЕРЕЛ 112
ДОДАТКИ..... 141

ПЕРЕЛІК УМОВНИХ СКОРОЧЕНЬ, ПОЗНАЧЕНЬ, СИМВОЛІВ, ОДИНИЦЬ І ТЕРМІНІВ

АКС	Абдомінальний компартмент синдром
АТ	Артеріальний тиск
ВЧТ	Внутрішньочеревний тиск
ГІМ	Гострий інфаркт міокарду
ЖЄЛ	Життєва ємкість легень
ІАГ	Інтраабдомінальна гіпертензія
ІМТ	Індекс маси тіла
ІРОМ	Інтраабдомінальна алопластика (intraperitoneal onlay mesh)
КТ	Комп’ютерна томографія
ЛЛВГ	Лапароскопічне лікування вентральних гриж
CST	Методика розділення анатомічних компонентів передньої черевної стінки (component separation technique)
ПВГ	Післяопераційна вентральна грижа
ПТІ	Протромбіновий індекс
СВ	Серцевий викид
УЗД	Ультразвукове дослідження
ФЖЄЛ	Форсована життєва ємкість легень
ФЛГ	Флюорографія
ШВЛ	Штучна вентиляція легень

ВСТУП

Актуальність теми. Хірургічне лікування післяопераційних вентральних гриж (ПВГ), не дивлячись на впровадження сучасних лапароскопічних та нових удосконалених відкритих алопластичних операцій залишається актуальною проблемою. Частота місцевих ранових ускладнень у вигляді сером складає 30,8–60,4 %, гнійне запалення післяопераційної рани – 1,5–4,8 %, нориці черевної стінки – 3 %, хронічний післяопераційний біль – 4,5–6 %, рецидиви ПВГ – 10–25 % (Фелештинський Я. П., 2012; LeBlank A. K. et al., 2018). Серед загальних ускладнень, зокрема при ПВГ великого та гігантського розмірів домінуючим є абдомінальний компартмент синдром (АКС) – 2,4–6,8 % (Білянський Л. С., 2018; Millboirn D., 2011; Gronnier G. et al., 2012). Однією із причин незадовільних результатів хірургічного лікування ПВГ є неадекватний вибір способу як лапароскопічної так і відкритої алогерніопластики. Часто при лапароскопічній алогерніопластиці у пацієнтів із ПВГ малих та середніх розмірів за наявності діастазу більше 5 см зшивання країв дефекту супроводжується великим натягом тканин, що згодом може призводити до рецидиву грижі (Огородник П. В., 2017). Використання передніх методик роз’єднання анатомічних компонентів черевної стінки при гігантських дефектах з контрактурою прямих м’язів живота також супроводжується підвищенням внутрішньочеревного тиску (ВЧТ), що призводить до АКС.

Широке впровадження в хірургічне лікування ПВГ різних видів алопластичних операцій («sublay», «onlay», преперитонеальна алопластика) значно покращило результати лікування. Водночас, при ПВГ гігантських розмірів класичні методики алогерніопластики часто можуть викликати зменшення об’єму черевної порожнини та підвищення внутрішньочеревного тиску (ВЧТ), що призводить до АКС (2,4–3,6 %) та летальності (1,2–3,4 %) (Huang H., 2015; Smietanski M., 2016). Це вимагає спеціальної методики закриття гігантського дефекту черевної стінки, яка б не підвищувала ВЧТ.

Використання методики розділення анатомічних компонентів передньої черевної стінки за Ramirez у поєднанні з алопластикою «onlay» сприяє збільшенню площі черевної стінки та об'єму черевної порожнини і покращує результати лікування, зокрема, зменшується частота АКС (Novitsky Y., 2016; LeBlank A. K. et al., 2018). Водночас, використання такої поєднаної операції при гігантських ПВГ не виключає підвищення ВЧТ та виникнення АКС. На наш погляд використання інтраабдомінальної алопластики у поєднанні з операцією Ramirez дасть змогу покращити результати хірургічного лікування ПВГ.

В зв'язку з цим вибір способу алогерніопластики при ПВГ в залежності від розмірів грижі, діастазу прямих м'язів живота та внутрішньочеревного тиску буде сприяти покращенню результатів лікування.

Зв'язок роботи з науковими програмами, планами, темами.

Дисертація є фрагментом науково-дослідної роботи кафедри хірургії № 1 Львівського національного медичного університету імені Данила Галицького «Дослідити ефективність застосування сучасних технологій в лікуванні пацієнтів із хірургічною патологією органів черевної порожнини, ендокринної системи та гнійно-септичними захворюваннями м'яких тканин та визначити критерії прогнозування ускладнень» (номер державної реєстрації – 0120U002133 термін виконання – 01.2020–12.2024 роки) та НДР кафедри хірургії та проктології НУОЗ України імені П. Л. Шупика « Розробка нових методів діагностики та хірургічного лікування захворювань передньої черевної стінки та органів черевної порожнини» (№ державної реєстрації 0110U000994, термін до 31.12.2021)

Мета дослідження. Покращити результати хірургічного лікування пацієнтів з ПВГ шляхом обгрунтування, розробки та впровадження алгоритму вибору удосконалених лапароскопічних та відкритих способів алогерніопластики.

Завдання лосліджения:

1. Вивчити ретроспективно результати хірургічного лікування пацієнтів з ПВГ з використанням відкритих та лапароскопічних способів алопластики.

2. Обгрунтувати та розробити алгоритм вибору оптимального способу лапароскопічної та відкритої алопластики при ПВГ у пацієнтів основної групи.

3. Вдосконалити лапароскопічну преперитонеальну алопластику при ПВГ та оцінити її ефективність у порівнянні з відкритою преперитонеальною алопластикою.

4. Оптимізувати вибір способу відкритої алогерніопластики при ПВГ великого та гігантського розміру.

5. Оцінити ефективність хірургічного лікування пацієнтів з ПВГ з використанням запропонованого алгоритму вибору лапароскопічної та відкритої алогерніопластики.

Об'єкт дослідження – післяопераційні вентральні грижі.

Предмет дослідження – способи алопластики післяопераційних вентральних гриж: лапароскопічні, відкриті.

Методи дослідження – загальноклінічні, лабораторні та біохімічні дослідження крові, ультрасонографія черевної стінки, комп'ютерна томографія, ехокардіографія, спірографія, вимірювання внутрішньочеревного тиску.

Наукова новизна одержаних результатів. Вперше визначено, що результати хірургічного лікування ПВГ з використанням відкритих та лапароскопічних способів алогерніопластики, які були вивчені у пацієнтів груп порівняння свідчать про наявність високої частоти як місцевих так і загальних післяопераційних ускладнень а також високої частоти рецидивів, що зумовлено неадекватним вибором способу операції.

Вперше обґрунтовано та розроблено алгоритм вибору способу лапароскопічної та відкритої алопластики ПВГ у залежності від розміру дефекту передньої черевної стінки, ширини діастазу прямих м'язів живота та ВЧТ що забезпечує закриття грижових дефектів без значного натягу тканин, не підвищує внутрішньо-черевний тиск та мінімізує частоту як місцевих, так і загальних післяопераційних ускладнень.

Удосконалено преперитонеальну лапароскопічну алогерніопластику при післяопераційних вентральних грижах малого та середнього розміру з використанням трансфасціальних швів, що забезпечує більш високу ефективність

післяопераційних результатів у порівнянні з відкритою преперитонеальною пластикою.

Визначено, що при ПВГ гігантських розмірів оптимізація вибору способу алогерніопластики грунтується на передопераційному та інтраопераційному вимірюванні ВЧТ при зведені м’язово-апоневротичних країв дефекту передньої черевної стінки.

Обґрунтовано, що використання удосконаленої комбінованої передньої методики роз’єднання анатомічних компонентів черевної стінки у поєднанні з інтраабдомінальною алопластикою (IPOM) при гігантських післяопераційних грижах з дозованим зведенням прямих м’язів живота значно знижує вірогідність виникнення інтраабдомінальної гіпертензії.

Доведено ефективність використання розробленого алгоритму вибору способу відкритої та лапароскопічної алопластики при ПВГ з врахуванням розміру грижового дефекту та ширини діастазу прямих м’язів живота та внутрішньочеревного тиску.

Практичне значення одержаних результатів Розроблений спосіб преперитонеальної лапароскопічної алопластики при ПВГ малого та середнього розмірів (патент України № 142342 на корисну модель від 25.05.2020) сприяє зниженню частоти сером з 35,2 % до 3,7 %, гнійного запалення післяопераційної рани 6,5 % до 0 %, запального інфільтрату черевної стінки з 4,6 % до 0 %, хронічного болю з 6,4 % до 2,6 %, рецидиву грижі з 6,4 % до 0 %.

Використання удосконаленої комбінованої передньої методики роз’єднання анатомічних компонентів передньої черевної стінки у поєднанні з IPOM при ПВГ гігантського розміру зменшує ймовірність виникнення АКС з 6,1 % до його відсутності у пацієнтів основної групи, відповідно зменшення частоти сером – з 21 (25,6 %) до 6 (7,3 %) ($p < 0,05$), інфікування післяопераційної рани – з 4 (4,9 %) до 2 (2,4 %) ($p > 0,05$), інфільтрату післяопераційної рани – з 11 (13,4 %) до 2 (2,4 %) ($p < 0,05$), хронічного післяопераційного болю – з 5 (8,1 %) до 1 (1,6 %) ($p > 0,05$), рецидиву ПВГ – з 4 (6,5 %) до 1 (1,6 %) ($p > 0,05$).

Впровадження в практику розробленого алгоритму до вибору відкритої та лапароскопічної алопластики післяопераційних вентральних гриж з врахуванням розміру грижового дефекту, діастазу прямих м'язів живота, внутрішньочеревного тиску зменшує частоту місцевих та загальних ускладнень.

Результати дисертаційної роботи впроваджені в клінічну практику хірургічних відділень КНП ЛОР «Львівська обласна клінічна лікарня», Київської міської клінічної лікарні № 5, КНП «Центральної міської клінічної лікарні Івано-Франківської міської ради», Івано–Франківської міської клінічної лікарні № 1 та в учбовий процес кафедри хірургії № 1 ЛНМУ імені Данила Галицького та кафедри хірургії і проктології НУОЗ України імені П. Л. Шупика,

Особистий внесок здобувача. Дисертаційна робота виконана особисто автором під керівництвом завідувача кафедри хірургії і проктології НУОЗ України імені П. Л. Шупика д. мед. н., проф. Я. П. Фелештинського. Автор проаналізував літературні джерела за темою дисертації, визначив невирішені питання. Спільно з науковим керівником визначено мету та завдання дисертаційного дослідження. Здобувач самостійно проводив набір клінічного матеріалу, моніторинг ВЧТ в передопераційному періоді, під час операції та у післяопераційному періоді. Самостійно або в якості асистента автором виконана більшість хірургічних втручань. Автором проведено аналіз та узагальнення отриманих результатів, написано усі розділи дисертації. В опублікованих у співавторстві працях здобувач систематизував результати клінічних досліджень, проводив їх аналіз. Співавторство інших дослідників полягало у консультативній допомозі та їх участі в розробці окремих фрагментів наукової роботи.

Апробація результатів дисертації

Матеріали дисертації доповідалися і були обговорені на: Третій українській школі-семінарі «Мініінвазивні технології в сучасній хірургії» (Славсько – Львів 2002), 2nd international Hernia Congress (EHS) (London, 19–20 June 2003), Другій всеукраїнській науково-практичний конференції з участю закордонних спеціалістів «Хірургічне лікування ожиріння й супутніх метаболічних порушень» (Львів 2003), на симпозіумі «Українсько-Польські хірургічні дні» (Львів 2004),

Сьомій українській школі-семінарі «Мініінвазивні технології в сучасній хірургії» (Славсько – Львів 2006), 12 Zjazd Polskiego klubu przepuklinowego (Maciejewo 2012), 36th International Congress of the European Hernia Society (Edinburg, Scotland 2014). Miedzynarodowy Kongres Przepuklinowy (Krakow, Poland 2015). IX науково-практичній конференції з міжнародною участю «Сучасні способи та технології в хірургічному лікуванні гриж живота (смт. Коблево, 2016), 41-st Annual International Congress of the European Hernia Society (Hamburg 2019), 19-ій Українській школі-семінарі з міжнародною участю «Мініінвазійні технології в сучасній хірургії» (Львів-Славське, 2021)

Публікації

За результатами дисертаційного дослідження опубліковано 19 друкованих праць (4 статті у наукових фахових виданнях України, 2 статті в іноземних наукових виданнях, в тому числі 1- в науково-метричній базі Scopus; 13 тез у збірниках доповідей з’їздів, конгресів і конференцій України, та в іноземних збірниках). Отримано 2 деклараційних патенти України на корисну модель.

РОЗДІЛ 1
ХІРУРГІЧНЕ ЛІКУВАННЯ ПІСЛЯОПЕРАЦІЙНИХ ВЕНТРАЛЬНИХ ГРИЖ
(Огляд літератури)

Незважаючи на особливу увагу до проблеми післяопераційних вентральних гриж (ПВГ), термінологія, яка використовується для визначення таких гриж, має дуже широкі варіації. Термін «післяопераційна грижа – hernia» визначає будь-який дефект черевної стінки у ділянці післяопераційного рубця з наявним, або без нього, випинанням, яке визначається під час огляду пацієнта [72]. У Європі терміни вентральна і післяопераційна грижа часто взаємозамінюються, натомість у США термін вентральна грижа описує всі грижі, окрім пахвинних [222].

У 2000 році V.Schumpelick відмітив, що не існує простої та загально прийнятої класифікації ПВГ [224]. На даний час, більшість хірургів користуються класифікацією ПВГ, яка запропанована Європейською герніологічною асоціацією (European Hernia Society) у 2009 році, згідно якої ПВГ поділяють на серединні (M1-M5), бокові (L1-L4) грижі та за шириною – W1(<4 см), W2 (4-10 см) і W3 (> 10 см). За даними літератури, серед усіх пацієнтів із ПВГ у 15 % – 47 % грижа кваліфікується як велика [166]. Крім того, виділяють складні або комплексні ПВГ, яких визначають за наступними критеріями: наявність дефекту передньої черевної стінки понад 10 см (площею понад 100 см^2), що поєднується із суттєвими втратами тканин, інтра-абдомінальною інфекцією або рецидивом та інфікуванням сітки [82].

До впровадження в 1846 році загального знечулення ПВГ були рідкісними [219], а на сьогодні вони є одним із найчастіших ускладнень абдомінальної хірургії. За даними літератури частота виникнення ПВГ сягає 33 % [89, 124]. ПВГ виникають у 2 % – 20 %, після серединної підреберної, параректальної лапаротомії або лапаротомії за Пфанненштілем [44], або після лапароскопічних втручань [64]. Справжню частоту розвитку ПВГ достатньо важко визначити, що

зумовлено відсутністю стандартного визначення, недотовірністю даних, зокрема відомості про самих пацієнтів, результати рутинного клінічного обстеження і дані страхових компаній, коротким періодом спостереження (найчастіше до одного року) і субєктивізмом клінічного обстеження [222]. Неприпустимо високою є частота виникнення рецидиву ПВГ 14 % – 63 %, а також життєво небезпечних ускладнень, зокрема защемлення 6 % - 15 % і кишкової непрохідності до 2 % [89, 113, 142, 140].

1.1. Відкриті способи алопластики післяопераційних вентральних гриж

Протягом останніх років відмічається тенденція до зростання частоти ПВГ, зокрема у США щорічно діагностується 500000 пацієнтів з ПВГ [53]. Це зумовлено збільшенням числа хірургічних втручань на органах черевної порожнини, в тому числі у пацієнтів, які мають високий ризик розвитку післяопераційних ускладнень. Це пацієнти похилого і старечого віку, з морбідним ожирінням, цукровим діабетом, патологією сполучної тканини, тощо [8, 80].

Показаннями до відкритих втручань у пациєнтів із ПВГ вважають:

- наявність первинної або рецидивної пупкової грижі [128];
- наявність великих невправимих або защемлених гриж, особливо при наявності симптомів гангрени кишки [44];
- після невдалої первинної імплантації сітки або у випадках неодноразових рецидивів, за наявності зрощення петель кишок із сіткою [44];
- у пацієнтів з ознаками інфікування сітки, що потребують ретельної санації черевної порожнини, видалення інфікованих тканин і сітки, необхідності дренування скупчень рідини [189];
- наявність у пацієнта кардіореспіраторних порушень, коагулопатії, що не піддається корекції, та асциту [83].

Незадоволення результатами хірургічного лікування пацієнтів із ПВГ спонукала до пошуку нових методів лікування цієї категорії хворих. Використання синтетичних сіток для закриття дефекту передньої черевної стінки стало наступним кроком у лікуванні хворих з вентральними та рецидивними грижами, хоча деякі дослідники вважають, що такі методи не зменшують

кількість рецидивів, а тільки відтерміновують його розвиток [192]. Тоді як більшість хірургів погоджуються, що використання сітки для закриття дефету передньої черевної стінки зменшує кількість ускладнень, то техніка накладання сітки і взаємозв'язок між місцем її розташування і результатами хірургічного лікування залишається предметом дискусій [86].

Першими для лікування пацієнтів з ПВГ були впроваджені методи J. Rives (ретромускулярне), R. Stoppa (ретрофасціальне/преперітонеальне) та G. Wantz [146, 232, 257]. У подальшому комбінований метод Rives-Stoppa був визнаний як «золотий стандарт» у лікуванні ПВГ хоча він не запобігає виникненню післяопераційних ускладнень, у першу чергу, ранових ускладнень [219, 161]. Окрім цього, така техніка закриття грижового дефекту не завжди є прийнятною, зокрема у пацієнтів із великими ПВГ, у яких первинне закриття дефекту неможливе без значного натягу тканин та зменшення об'єму черевної порожнини, що вимагає мобілізації латеральних компонентів черевної стінки [167].

При розгляді питання про найкраще розміщення сітки треба приймати до уваги наступні особливості. По-перше, взаємодія сітка-тканина повинно зменшити частоту рецидивів у віддаленому періоді, теоритично за рахунок збільшення перекриття дефекту комбінацією сітка-тканина [102]. По-друге, ранові ускладнення збільшують ризик рецидиву, тому технічно необхідно уникати формування деваскуляризованих клаптів [155]. По-третє, сітка повинна покриватися тканинами з метою мінімізації впливу поверхневого інфікування хірургічної рани та впливу вмісту черевної порожнини на імплантат. Ці вимоги до імплантації сітки повинні впливати на вибір хірурга щодо методу оперпаційного втручання, тим самим зменшуючи ризик післяопераційних ускладнень [53, 155].

При відкритих хірургічних втручаннях з приводу ПВГ з використанням сітки існують наступні методи її розміщення – inlay, onlay, sublay та underlay, кожен з яких має свої переваги та недоліки [53, 86, 155,222].

При техніці «inlay» сітка розміщується між м'язами, з'єднуючи їх подібно містку (bridging position або bridging mesh) і контактуючи з очеревиною, що у багатьох пацієнтів зумовлює розвиток масивного спайкового процесу та у 26 %

хворих супроводжується різноманітними ускладненнями [27, 86]. Використовувати цю техніку не рекомендують, оскільки незначна поверхня контакту між сіткою та апоневрозом не забезпечує надійного захисту, що зумовлює значну частоту рецидивів а окрім того «гострі» краї сітки можуть спричинити ушкодження кишки з формування нориці [53, 214]. Проте, деякі автори використовують таке розташування сітки при хірургічному лікуванні великих (W3) та гігантських ПВГ з високим ступенем інтра-абдомінальної гіпертензії в передопераційному періоді [2, 3].

Техніка «onlay» (операція Chevrel) передбачає підшкірне надапоневротичне розміщення сітки над закритим дефектом передньої черевної стінки, за рахунок зашивання передньої піхви прямих м’язів живота [155, 107]. З технічної точки зору, таке розміщення сітки надапоневротично достатньо просте, тим більше що у пацієнтів зі складними ПВГ це простір, для імплантації сітки створюється під час виділення грижового мішка або при формуванні переднього м’язово-апоневротичного клаптя [171]. За даними T.S. de Vries Reilingh зі співавторами (2004 р.) частота виникнення ускладнень при такій хірургічній техніці сягає майже 70 % [214]. При подальшому спостереженні, протягом майже семи років, рецидив грижі виявляли ще у 15 % пацієнтів [222]. Для зменшення кількості ускладнень при цьому методі N. Stoikes та співавтори у 2013 році запропанували безшовну фіксацію сітки за допомогою фібринового клею [190].

Вважається, що встановлення сітки за методами «onlay» та «inlay» доцільно використовувати у пацієнтів з ускладненим перебігом ПВГ [125].

Пластика за методом «sublay» (операція Rives-Stoppa) передбачає ретромускулярне, за прямим м’язом, або преперитонеальне розміщення сітки [155]. Ретромускулярне розміщення сітки також поєднують з операцією за методом Ramirez [170]. Більшість хірургів не спостерігають технічних труднощів при закритті заднього листка апоневрозу піхви прямого м’яза живота після розкриття ретромускулярного простору. Під час операційного лікування з приводу великих гриж W_2, коли дефект поширюється нижче дугоподібної лінії де немає заднього листка апоневрозу піхви прямого м’язу живота, сітка частково

розміщується у передочеревинному просторі [53]. M. J. Rosen зі співавторами ширше препарують ретромускулярний простір за рахунок розсічення заднього листка піхви прямого м’яза, відразу медіальніше півмісяцевої лінії і розміщують сітку між очеревиною та поперечним м’язом живота [46]. Імплантація сітки у ретромускулярному просторі при лікуванні ПВГ зменшує кількість рецидивів до 0 % – 15 % [213, 227]. Зашивання апоневрозу по серединній ліній з дорзальним розташуванням сітки по відношенню до грижового дефекту, посилює ефективність пластики з функціональної точки зору [216]. Водночас, застосування ретромускулярного доступу може супроводжуватись технічними труднощами, зокрема у пацієнтів, яких неодноразово оперували з приводу ПВГ а також збільшує ймовірність розвитку компартмент-синдрому [58, 125, 177].

Адгезіолізіс та відділення органів черевної порожнини від черевної стінки є першим етапом хірургічного лікування пацієнтів із ПВГ. У 2010 році P. Nau зі співавторами запропанували модифікацію метода Rives-Stoppa без розкриття очеревини, екстраперитонеальний доступ, та без проведення адгезіолізісу, що суттєво скорочує час втручання, зменшує післяопераційний біль та покращує якість життя пацієнтів [163]. При використанні екстраперитонеального доступу, у пацієнтів з ПВГ не обов’язково видаляти сітку, яка була встановлена попередньо і не має ознак інфікування. Це стосується післяопераційних рецидивних вентральних гриж [42].

Можливим є поєднання розміщення сіток «onlay» та «sublay» метод сендвіча, які з’єднуються між собою черезм’язовими швами, що посилює піхви прямих м’язів живота, додаткові шви по краях дефекту при відновленні білої лінії живота запобігають зміщенню протезів.

Інтраперитонеальне розташування сітки IPOM – Intra-Peritoneal Onlay Mesh частіше використовується при лапароскопічних втручаннях, проте ця методика знайшла своє місце і при відкритих операціях з приводу великих та гігантських ПВГ [99, 123, 236].

Незважаючи на прогрес у технології виготовлення та запровадження нових сіток, які змешують адгезію між ними та кишками, проблема потенційного ризику

інтраперитонеального стороннього тіла залишається не вирішеною [105]. Окрім того, техніка IPOM зазвичай потребує використання дороговартістних фіксуючих пристроїв. Фіксація такерами або швами викликає гострий або хронічний больовий синдром. З метою уникнення цих недоліків відкритих і лапароскопічних втручань у 2015 році запропанований метод MILOS (mini/less open sublay) [210]. Перевагою цього нового методу є можливість розмістити сітку великого розміру у ретромускулярному просторі через невеликі від 2 до 8 см розрізи шкіри. При використанні методу MILOS, як відкритого втручання, застосовують ендоскопічні інструменти для диссекції тканин та спеціально розроблені легкі канюлі, які полегшують виділення, візуалізацію та ретракцію [210].

На сьогодні хірурги зустрічаються зі значним різномаїттям сіток, різних виробників і з кожним роком їх кількість зростає [221]. Наявність значної кількості сіток, зумовлює певні труднощі у виборі необхідного імпланту, який найбільш придатний для кожного окремого пацієнта.

«Ідеальна» сітка повинна відповідати наступним вимогам [221]:

Біосумістність
Не повинна викликати жодних незручностей
Повинна посилювати і бути резистентною до механічного напруження
Не порушувати фізіологічних функцій
Повинна бути фізично і хімічно інертною
Повинна викликати контрольовану/передбачувану біологічну відповідь
Не мати канцерогенних властивостей
Не повинна викликати алергічних реакцій
Не повинна мігрувати/переміщуватись з місця фіксації
Не повинна мати адгезивних властивостей
Ризик інфікування
Повинна бути резистентною до інфікування
Не повинна передавати інфекційні чинники
Імплантація
Повинна легко імплантуватись

Не повинна обмежувати наступні втручання
Соціальна економічність Легка у виготовленні Легко стерилізується Повинна бути легкодоступною Не повинна бути дороговартістною
Довговічність Повинна зберігати свої властивості протягом тривалого часу

Реакція організму на імплантацію сітки є природньою реакцією на стороннє тіло. За даними G. Guerin та F. Turquier (2013), ступінь цієї реакції залежить від величини дефекту та наскільки сітка перекриває цей дефект але не залежить від глибини фіксації сітки [102]. Надмірна «жорсткість» імпланту погіршує його інтерграцію з тканинами, що може зумовлювати виникнення ускладнень, зокрема сером, кишкових нориць або відторгнення імпланту. При імплантації сітки її максимальна жорсткість повинна співпадати з напрямком сухожильних волокон, що сприяє покращенню результатів хірургічного лікування [13].

На сьогодні у розпорядженні хірургів є наступні типи сіток: синтетичні некомпозитні, композитні та біологічні [221].

Найпоширенішими є синтетичні некомпозитні сітки – поліпропіленові (PP – polypropylene), поліефірні, розширені політетрафлюороетиленові (ePTFE – expanded polytetrafluoroethylene), конденсовані PTFE (cPTFE – condensed PTFE) та полівініліден флюоридні (PVDF – polyvinylidene fluoride), які не розсмоктуються, а також сітки на основі поліглактину 910 та поліглікольєвої кислоти, що не розсмоктуються [221].

У лікуванні пацієнтів з ПВГ найчастіше використовуються PP сітки [150], яких за вагою поділяють на легкі LW – lightweight, середні MW – midweight та важкі HW – heavyweight, що залежить як від маси полімера, так і кількості матеріалу, що використовується [205]. У клінічній практиці найчастіше використовують LW та HW сітки. Встановлення HW сіток як монофіламентних,

так і біфіламентних, достатньо часто поєднується із розвитком ускладнень і побічних ефектів, зокрема утворення кишкових нориць, спайкового процесу, формування грубих рубців та хронічного болю, при чому це може спостерігатись як за методою IPOM, так і при «onlay» та «sublay» [46, 70]. Розвиток таких ускладнень зумовлений тим, що HW сітки мають маленькі пори (< 75 μм) тим самим мають більшу поверхню, та спричинють більш інтенсивну запальну реакцію. Окрім того, ці сітки мають з часом тенденцію до зморщення та збільшення жорсткості, порушуючи нормальні рухи передньої черевної стінки [221]. Незважаючи на це, HW сітки найчастіше використовуються для закриття грижового дефекту, оскільки їх легко імплантувати та вони забезпечують відчуття «надійного» відновлення [56].

До LW сіток, переважно відносять сітки, що мають пори великого розміру (> 75 μм), що зменшує їх поверхню і як наслідок, зменшення реакції на стороннє тіло та розвиток фібротичних процесів [162]. Також більша гнучкість цих сіток, у порівнянні з HW сітками, сприяє кращим функціональним наслідкам після операції [63]. Проте, при великих грижах існує ризик прорізування швів при використанні LW сіток [205].

Питання щодо використання PP сіток за методою IPOM достатньо суперечливе – за даними одних авторів, імплантація цих сіток супроводжується частим утворення зовнішніх кишкових нориць та їх встановлення доцільне лише за екстремальних умов а інші заперечують формування нориць при використанні цього типу сіток [122, 169, 212].

Поліефірні сітки, у порівнянні з PP сітками, є більш пластичними, мають менші адгезивні властивості [74], менше піддаються впливу оксидаційного стресу та зморщуванню після імплантування [211].

Необхідно зазначити, що стандартні PP та поліефірні сітки мають межу міцності на розрив, яка перевищує фізіологічну потребу, що у післяопераційному періоді може призвести до небажаних наслідків, зокрема втрати еластичності черевної стінки, надмірного фіброзу з формуванням щільної рубцевої тканини в оточуючих тканинах [242].

Сітки ePTFE на основі флюрокарбонного полімеру мають макропористу сторону, яка сприяє проростанню тканин і високу міцність на розрив, тоді як гладка мікропориста вісцеральна частина запобігає адгезії, резистентні до інфікування та можуть розміщуватись безпосередньо на кишки [70]. Окрім того, сіткі ePTFE м'які та гнучкі, що викликає мінімальний дискомфорт у пацієнта [179]. При встановленні таких сіток за методом IPOM суттєво зменшується запальна відповідь та частота розвитку ускладнень у порівнянні з PP і поліефірними сітками [94, 184].

Використання сітки cPTFE зумовлює формування більш зрілої фіброзної капсули навколо неї, не викликає помітної запальної відповіді та реакції на стороннє тіло, що покращує репаративні процеси у порівнянні з іншими типами сіток [256].

Сітки PVDF більш стійкі до гідролізу, деградації та менш жорсткі, у порівнянні з PP та поліефірними сітками [202].

Хірургічні втручання при грижах з імплантацією сітки не є абсолютною гарантією відсутності рецидиву захворювання, а наявність сітки, зокрема PP або поліефірної, при повторних втручаннях зумовлює значні технічні труднощі та підвищує ризик необхідності резекції кишки, розвитку нагноєння, формування кишкових нориць, тощо [121]. Все це зумовило необхідность у створенні нових типів сіток, зокрема композитної або «барьєрної», яка могла би запобігти деяким ускладненням, що спостерігаються при використанні синтетичних матеріалів. Композитні сітки поділяють на два типи: перший – сітки із тимчасовим захисним покриттям (**LW PP** сітки із додаванням регенерованої целюлози, яка розкладається протягом 28 діб; **PP** сітка, яка вкрита ґіалуронат карбоксиметил-целюлозним шаром, що розкладається за один тиждень; **PP** сітка, яка вкрита полідіаксоном, який розкладається протягом 240 діб) і другий тип це – двобічні з постійним захисним шаром LW або HW PP сітка, у який вісцеральна поверхня представлена ePTFE; двобічна ePTFE з паріетальною текстурованою поверхньою, яка сприяє проростанню тканин, і вісцеральною гладкою поверхньою, що зменшує адгезію тканин [70, 237]. Імплантати з тимчасовими захисними

барьєрами достатньо часто викликають тривалу запальну реакцію, осідання на них фібробластів і, як наслідок, сприяють формуванню зростів [85, 245]. Обидва типи композитних сіток переважно утворюють зрости в місцях фіксації до черевної стінки або по обрізаних краях сітки, зокрема у випадках коли кінці сітки прилягають або знаходяться у черевній порожнині [40, 183].

Композитні сітки нового покоління при встановленні за методом IPOM дозволяють проводити безнатягову пластику з мінімальним формуванням зростів [237].

Потенційне або наявне інфікування хірургічної рани, викликає питання щодо використання синтетичної сітки, яка зумовлює зростання ризиків гнійних ускладнень та необхідність видалення сітки [54]. Біологічні сітки стали наступним матеріалом для закриття дефектів передньої черевної стінки. Отримані із біологічного матеріалу, ці сітки теоретично з'єднуються з нативними тканинами та є резистентними до інфікування [54]. За походженням біологічні сітки можуть бути людськими авто- або алотрансплантатами, чи ксенотрансплантатами тваринного походження [70]. До складу біологічних сіток входить колагенові волокна, які забезпечують цілісну міцність та структуру. Еластин, що надає еластичності трансплантату, а також глікопротеїни та фактори росту, які є важливими для опосередкування імунної відповіді організму [70]. Крім того, біологічні сітки можуть бути хімічнозв'язаними, що запобігає розщепленню колагену колагеназою, та хімічнонезв'язані, що складаються із чистого колагену і можуть розсмоктуватись упродовж трьох місяців [185]. Теоритично, біологічні сітки не викликають імунної відповіді, а стимулюють ріст нових колагенових волокон, є стійкими до інфікування та зберігають свою міцність протягом тривалого часу [70]. Біологічні сітки частіше сприяють регенерації, а не формуванню рубця і, крім того можуть використовуватись на інфікованих тканинах [57].

Встановлення біологічної сітки у положенні «underlay» сприяє реваскуляризації сітки і дозволяє використовувати методи консервативного

лікування післяопераційної рани, зокрема метод від'ємного тиску, при розвитку ускладнень з боку рани [194].

Необхідно зазначити, що більшість досліджень щодо використання сіток для закриття грижових дефектів проводилось при неінфікованих вентральних грижах, а у випадках гриж з високим ризиком інфікування або наявним інфікуванням рандомізовані дослідження із визначенням способу пластики є поодинокими [238].

На жаль, на сьогодні відсутні ґрунтовні, з високим рівнем достовірності клінічні дослідження, які могли би спрямувати хірурга у виборі найбільш ефективного і безпечного матеріалу для пластики грижового дефекту.

1.2. Лапароскопічні методи лікування вентральних післяопераційних гриж

В 1993 році K. A. LeBlanc і W. V. Booth вперше застосували лапароскопічне лікування вентральних гриж (ЛЛВГ), з використанням техніки «underlay» розміщення сітки поверх грижового дефекту з боку черервної порожнини [144]. Завдяки мінімальним розрізам, безпосередньому доступі до черевної порожнини, добрій візуалізації суттєво покращились результати лікування пацієнтів із вентральними грижами, зокрема зменшився час перебування у клініці, зменшився рівень інфікування та післяопераційних ускладнень, та пришвидшилось післяопераційне одужання у порівнянні з відкритою пластикою [131, 176].

Абсолютними протипоказами до лапароскопічного втручання у пацієнтів з ПВГ є защемлена грижа з ознаками гангрени кишки, неконтрольована коагулопатія та нестабільність гемодинаміки [44]. До відносних протипоказань належать численні попередні втручання з імплантацією сітки, невправима грижа, наявність «вторинного живота» та контамінація операційного поля [44, 83].

У лікуванні пацієнтів з ПВГ визначають наступні переваги лапароскопічних втручань перед традиційною хірургією [158]:

- кращий естетичний ефект;
- скорочення терміну перебування у клініці;
- швидке відновлення;

- уникнення ускладнень, які пов’язані з операційною раною;
- однакова частота рецидивів.

Незважаючи на помітні переваги мало-інвазійних втручань, на сьогодні лише ≈17 % – 25 % хірургів використовують лапароскопію для лікування пацієнтів з вентральними грижами, в тому числі й з ПВГ [71]. Серед хірургів немає одностайної думки щодо критеріїв визначення методу корекції (відкрита чи лапароскопічна) у цих пацієнтів. Більшість хірургів залишають лапароскопічні втручання для пацієнтів з ПВГ, у яких поперечний діаметр грижового випинання не перевищує 10 см, а у деяких випадках 15 см [87]. Також на вибір методу хірургічної корекції впливають наявність ожиріння, старечий вік, куріння, хронічні обстуруктивні захворювання легень, імунодефіцитні стани та локалізація дефекту [98, 134]. Наявність ожиріння вважають одним із показань до проведення лапароскопічної пластики ПВГ, оскільки при такому доступі уникають значних розрізів, що сприяє покращенню післяопераційного перебігу [141].

Необхідно зазначити, що на початкових стадіях впровадження мало-інвазійної хірургії ПВГ, існували деякі непорозуміння у твердженнях стосовно лапароскопії, зокрема, що лапароскопічна корекція є аналогом безнатяжної пластики за Stoppa [215] або при інтраперитонеальному встановленні сітки, природній ВЧТ сприяє підтисканню сітки назовні та утримує її на місці [218]. ВЧТ формує постійні сили, які притискають сітку до дефекту тканин, а основними чинниками, що утримують сітку на місті, є її фіксація та проростання тканинами [50].

Основними етапами лапароскопічного лікування пацієнтів з вентральними та післяопераційними грижами є безпечне входження у черевну порожнину, створення пневмоперитонеуму, ретельне роз’єднання внутрішньочеревинних зрощень, вправлення грижового вмісту, імплантація, частіше за методом IPOM, сітки та її фіксація [44, 98]. Наявність зрощень і проведення лапароскопічного адгезіолізісу подовжує тривалість операції та ризик ятрогенного ушкодження кишок [92].

У продовж останніх років техніка мало-інвазійного лікування ПВГ суттєво покращилась завдяки зміні моделі втручання: від «bridget-IPOM», запропанованої K. A. LeBlanc і W. V. Booth у 1993 році до «IPOM плюс», концепції, яку було запропановано майже через 20 років і яка дозволяє відновити функціональність передньої черевної стінки та зменшити кількість рецедивів та інших післяопераційних ускладнень [103, 144].

Окрім інтра-перитонеального розміщення сітки (IPOM), пропонується пре-перитонеальна імплантація (PPOM), яка запобігає виникненню сітко-індукованих ускладнень при лапароскопічних втручаннях, проте суттєво подовжує час операції [161, 259] та під прямий м’яз живота – метод eMILOS [225].

При лапароскопічному лікуванні ПВГ, розмір яких не перевищує 5 см, можлива безнатягова пластика грижі без використання сітки з накладанням інтра-екстракорпоральних швів або комбінована техніка [83].

Існує декілька методів лапароскопічної реконструкції білої лінії живота при її діастазі, з використанням великих сіток без значних шкірних розрізів [90, 246]. При цих втручаннях використовується повний підшкірний доступ. Недоліками є те, що в одному випадку сітка розміщується підшкірно [90], а в іншому – рекомендується проводити сітку у преперитонеальний простір через грижовий дефект [246], що обмежує розмір сітки, яку необхідно імплантувати. Така техніка операція часто супроводжується розвитком сероми [246].

Операцію Ramirez та її модифікації використовують і при ЛЛВГ. Мало-інвазійне розділення компонентів передньої черевної стінки потребує меншого вивільнення м’язово-фасциального лоскуту і, відповідно, зберігає перфорантні судини передньої черевної стінки [91].

Для розміщення сітки преперитонеально або ретромускулярно також пропонується трансабдомінальний доступ. До недоліків такої техніки можна віднести зростання ризику ушкодження кишки, суттєві технічні труднощі, використання кількох лінійних стаплерів, для накладання міжкишкового анастомозу, суттєво збільшує вартість втручання, а численні такери збільшують ризик больового синдрому [133, 247].

Для лапароскопічного адгезіолізісу, який проводиться перед імплантацією сітки, використовують ультразвукові ножниці або біполярні коагулятори, проте переваги цих пристроїв один перед одним не мають ґрунтовних підтверджень [98].

Як і при відкритій пластиці, при лапароскопічному лікуванні ПВГ використовують різні типи сіток і першими з них були синтетичні (PP та поліефірні), яких згодом відкинули у зв'язку з високою частотою формування зростів і, як наслідок, численних ускладнень: утворення кишкових нориць, кишкової непрохідності, тощо [198]. Синтетичні сітки не часто використовують при лапароскопічних втручаннях, хоча за повідомленнями деяких авторів, її імплантація не супроводжується запальними процесами протезування сіткою PVDF за методом IPOM супроводжується розвитком рицидиву лише у 0,3 % пацієнтів а при використанні сітки ePTFE частота рецидиву становить близько 9 % [4, 58, 130].

При лапароскопічній пластиці найчастіше використовують композитні сітки [1,98]. Вважають, що використання композитної сітки показане при серединних та параректальних грижах, грижовому дефекті розмірами 5–15 см, грижах у вигляді «швейцарського сиру» та ожирінні [136].

Протягом останніх років у клінічну практику впроваджено сітки з титановим покриттям, які зменшують больовий синдром, реакцію на стороннє тіло та прояви запалення після лапароскопічної пластики [127]. Також розроблено сітки з гачками, які розсмоктуються, що має на меті запобігти мігруванню та зменшення точок її фіксації і, як наслідок, зменшення післяопераційного хронічного болю [226].

Типи сіток, які використовують для лапароскопічної пластики, відрізняються у різних країнах і клініках.

Дискусійним питанням залишається на скільки сітка повинна перекривати грижовий дефект. Згідно рекомендацій K. LeBlanc, розмір сітки повинен перекривати грижовий дефект як мінімум на 5 см [145]. Проте, такий розмір ґрунтується лише на емпіричних даних, без біомеханічного підґрунтя [50].

Ґрунтуючись на моделі C. Hollinsky та K. H. Hollinsky, хірург повинен використовувати сітку, діаметр якої втричі перевищує розмір дефекту [108], а за теорією M. Lyons зі співавторами, діаметр повинен бути вдівічі більший плюс додаткові 2,5 см [62]. За даними Р. Б. Лисенко обов'язковим є перекриття сіткою на 6–8 см країв дефекту в усіх напрямках [14]. Для визначення необхідного розміру сітки, також пропонується використовувати співвідношення сітки до дефекту передньої черевної стінки [249], проте дані про мінімальне та оптимальне значення цього співвідношення відсутні [50].

Після вибору та визначення оптимального розміру сітки, її вводять у черевну порожнину через 10–12-мм троакар, попередньо прошивши її краї для правильної орієнтації сітки під час її імплантації [83]. Для проведення сітки через троакар її скручують у «трубочку», а S. A. Canton зі співавторами запропанували скручувати сітку у вигляді «тонкої сигарети» («slim-cigarette like»), що на їхню думку полегшує введення імпланту в черевну порожнину та її фіксацію [64].

Фіксація сітки на місці дефекту є одним із важливих етапів хірургічного лікування ПВГ, оскільки з ним зв'язано одне з частих ускладнень – виникнення хронічного больового синдрому [19, 132, 139, 255]. Протягом тривалого часу дискусійними залишаються питання кількості швів/такерів які використовують для фіксації сітки та з якого матеріалу вони зроблені,. Основною метою при визначені кількості фіксаторів (швів або такерів) потрібно знайти баланс між адекватною фіксацією, яка б запобігала дислокацію сітки проти надмірної фіксації, яка може спричинити розвиток больового синдрому [83]. Важливим є мінімізувати кількість фіксаторів сітки без зменшення перекриття грижового дефекту, оскільки великі розміри сітки вимагають численних додаткових точок фіксації, що збільшує ризик реакції організму на стороннє тіло [135]. Використання трансфасіальних швів дозволяє зменшити розмір перекриття дефекту до 3-х см, тоді як при використанні такерів, він повинен бути не менше 5-ти см [143]. Теоритично, трансфасціальні шви є більш надійними, оскільки вони добре захоплюють черевну стінку, водночас при цьому зростає ризик прошивання нервів передньої черевної [135]. Необхідно зазначити, що кількість такерів, які

використовують для фіксації, суттєво перевищує кількість швів. За даними E. J. Schoenmaeckers зі співавторами, зменшення кількості такерів з 40 до 20 суттєво знижує больові відчуття, яких визначали за візуальною аналоговою шкалою [110]. При порівнянні техніки фіксації сітки швами і фіксації такерами виявлено що останній спосіб фіксації супроводжується меншими больовими відчуттями [206]. Техніка фіксації сітки (шви, такери або їх поєднання) не впливає на частоту виникнення рецидиву грижі [135, 143].

З метою зменшення больового синдрому запропонована фіксація сітки за допомогою фібринового клею [253] або цианоакрілату [203]. При порівнянні фібринового клею та титанових такерів виявило, що протягом короткого періоду (до чотирьох тижнів) больові відчуття були меншими при використанні клею, а при подальшому спостереженні ця різниця зникала, а кількість рецидивів грижі була вищою при використанні клею [100].

Жодний із методів фіксації сітки не має чітко доведених переваг перед іншими стосовно рецидиву грижі або післяопераційного больового синдрому.

Частина хірургів вважає доцільним перед імплантацією сітки провести закриття грижового дефекту, оскільки відновлення передньої черевної стінки є більш фізіологічним і забезпечує більшу поверхню апоневротичних тканин для контакту з сіткою [73, 195]. Існують і протилежні думки – зашивання грижового дефекту збільшує натяг, а накладання додаткових швів може призвести до больового синдрому [98].

Частота рецидиву грижі є основним критерієм за яким оцінюють результати ЛЛВГ. За даними мета-аналізу, частота рецидивів складає 5 % – 9 % [139, 157]. Проте, приймаючи до уваги, що період спостереження за хворими був достатньо коротким, то справжня частота рецидивів є вищою. Це підтверджують групові дослідження з тривалим періодом спостереження, де частота рецидиву була у межах 29 % [130, 209].

У клінічній практиці існують випадки, коли ПВГ мають дуже великий грижовий мішок або його вміст постійно защемлювався, що ускладнює лапароскопічну операцію. У цих пацієнтів можливе використання гібридної

техніки закриття грижового дефекту [231]. Пропонується два варіанти такої техніки: перший, коли втручання починається з лапароскопії, а при виявленні щільних зростів виконується конверсія для відкритого адгезіолізісу. Після роз'єднання зростів і вправлення вмісту грижового мішка в черевну порожнину, імплантується сітка за методом IPOM, зашивається грижовий дефект, а фіксація сітки проводиться лапароскопічно. Другий варіант передбачає первинний відкритий адгезіолізіс та імплантацію сітки, з наступною лапароскопічною фіксацією імплантату [231].

Як перший етап гібридних втручань може використовуватись метод MILOS, а ендоскопічне втручання продовжується із застосуванням однопортової техніки [210]. Оригінальна техніка MILOS дозволяє хірургу проводити виділення грижового мішка з добрим візуальним контролем, проте для асистента візуалізація обмежена. Крім цього, використання одно-портової техніки додає у вартості та може бути технічно складнішим. З метою попередження цих недоліків була розроблена техніка ендоскопічної MILOS (eMILOS – endoscopic mini less open sublay), яка за суттю є зворотньою тотальною екстраперитонеальною операцією [225]. Перші етапи eMILOS ідентичні операції MILOS, а після розкриття піхв прямих м'язів, операція продовжується ендоскопічно – виділяється ретромускулярний простір.

Операція eMILOS переважно може бути показаною у пацієнтів, які потребують пластики білої лінії живота після серединної лапаротомії [225].

При використанні гібридної техніки, з метою відновлення структури передньої черевної стінки, запропанована нова 3-D конфігурація сітки – гребінцева сітка («finned» mesh) [71]. Гребінець сітки фіксується між краями грижового дефекту, що дозволяє зменшити натяг між краями дефекту і розмістити сітку по центру дефекту, а також дещо спростити лапароскопічний етап пластики [71].

Таким чином, мало-інвазійні методи достатньо широко використовуються для лікування пацієнтів з ПВГ, проте багато питань щодо техніки фіксації та

розміру сітку, тактики пластики грижового дефекту залишаються предметом дискусій.

1.3. Післяопераційні ускладнення відкритих і лапароскопічних втручань у пацієнтів з післяопераційними вентральними грижами

Незалежно від методу лікування пацієнтів із ПВГ (відкрите чи лапароскопічне, без використання сітки або пластика із сіткою), всі вони можуть супроводжуватись тими чи іншими ускладненнями, які погіршують якість життя і зумовлюють зростання витрат на лікування [47, 233].

Рецидив грижі є найпоширінішим ускладненням хірургічного лікування пацієнтів з вентральними грижами як при використанні аутопластичних так і алопластичних методів операційних втручань[187, 228, 230, 111,180, 234] .

За даними Cohrane звичайне трансфасциальне зашивання супроводжується рецидивом у 54 % пацієнтів у порівнянні з 32 % при використанні сітки [174].

При пластіці грижі без використання сітки основними чинниками розвитку рецидиву є значний натяг при зашиванні грижового дефекту [208], що зумовлює прорізування швів, а також розвиток інфікування післяопераційної рани [67].

Зморщування сітки та її дислокація, раннє її видалення (у випадках інфікування), невідповідний розмір або неспроможність самої сітки зумовлюють розвиток рецидиву [5, 57, 60]. До ускладнень при застосуванні сітки відносять розриви її центральної частини, найчастіше при використанні LW сіток [68, 147], а також прорізування швів чи такерів в місцях її фіксації [106].

Інтра-операційне зміщення сітки як при відкритих, так і лапароскопічних втручаннях, зумовлено, в першу чергу, технічними помилками під час операції – недостатнє перекриття грижового дефекту, невідповідність первинних швів, тощо. Післяопераційне зміщення є наслідком тих самих інтра-операційних помилок і чинників, які пов’язані із самим пацієнтом (ожиріння, куріння, тощо) [115]. З метою уникнення дислокації сітки під час її встановлення, у клінічну практику впроваджені щупальце-подібні сітки (tentacle-shaped mesh), які мають овальну форму та 8 радіарних стрічок по краях сітки, які після імплантації сітки (переважно преперитонеально або ретромускулярно) спеціальним провідником

проводяться через апоневроз у підшкірно-жирову клітковину [101]. Така форма сітки забезпечує адекватне перекриття грижового дефекту, запобігає дислокації та не потребує фіксації, що призвело до відсутністі рецидиву у всіх пацієнтів при спостереженні протягом трьох років [101].

Більшість рецидивів виникає на межі тканина-сітка частіше у краніальній частині серединної рани або по латеральних краях у випадках бокових вентральних гриж [182]. Це підтверджує, що причиною рецидиву грижі є технічні проблеми, які переважно зумовлені недостатнім розміром імпланту, за допомогою якого ліквідовано грижовий дефект, а не матеріалом з якого виготовлена сітка [114].

Встановлено, що при лапароскопічному лікуванні ПВГ частота розвитку рецидиву чітко корелює з розміром грижового дефекту – при грижовому дефекті < 10 см частота рецидиву не перевищує 0,4 %, при розмірі 10–12 см – 20 % і при розмірі > 15 см – 41,2 % [165].

Частота розвитку рецидиву грижі також залежіть від місця розташування та типу сітки та методів її фіксації. За даними літератури розміщення сітки за методою «onlay» супроводжується рецидивом у 30 – 35 % пацієнтів [166, 170, 213]. При порівнянні різних методів розміщення сітки виявлено, що імплантація сітки за методом «sublay» супроводжується найнижчою ймовірністю розвитку рецидиву, при методі «underlay» частота рецидивів дещо вища, а найгірші результати стверджено при методах «onlay» та «inlay» [155]. Імплантація PP сітки в положенні «onlay» найчастіше (8 %) супроводжується розвитком сероми та інфікування, а частота рецидивів є достатньо низькою (3,3 %) [58]. Використання композитної сітки в положенні IPOM супроводжується низьким ризиком розвитку рецидиву та інфікування [127, 235], а крім того у жодного пацієнта не відмічено формування кишкової нориці при чотирьохрічному спостереженні [169].

При ретромускулярному розміщенні імпланту частота рецидиву становила 17 % [173] та змінювалась залежно від типу сітки – 16 % при використанні синтетичної сітки, 17 % – при сітках, що розсмоктуються і 25 % – при використанні біосіток [173]. Водночас, частота рецидиву вища при використанні

LW сітки у порівнянні з MW сіткою (23 % і 10,6 %, відповідно). Загальна кількість ускладнень вища при імплантації HW, ніж при застосуванні MW та LW сіток (26,3 %, 3,8 % та 9,6 %, відповідно) [201].

Незалежно від типу сітки, метод «sublay» супроводжується незначною кількістю рецидивів до 7 %, проте достатньо високою частотою інфікування післяопераційної рани, утворенням сероми, нориць та виникнення хронічного бою [94, 217, 242, 258].

Розвиток хронічного больового синдрому, що спостерігається у 24–44 % хворих, ще одне із ускладнень хірургічного лікування ПВГ, а його розвиток не залежить від методу закриття грижового дефекту [83, 135, 156, 199]. Технічні аспекти хірургічного втручання можуть мати вплив на розвиток післяопераційного больового синдрому. Так, використання менших за розмірами сіток, ніж при класичному методі Rives-Stoppa, незважаючи на черезм'язові шви, супроводжується меншим больовим синдромом [172]. При лапароскопічних операціях використання трансфасціальних швів з інтервалом 2–3 см, а також фіксація сітки такерами, у значної частини пацієнтів супроводжується хронічним больовим синдромом протягом перших шести місяців [104]. Збільшення кількості швів для фіксації сітки також чітко корелює із розвитком хронічного больового синдрому [201], а використання сітки з властивостями самостійного фіксування (self-gripping mesh) зменшує частоту цього ускладнення [170]. За даними M. Pawlak зі співавторами на частоту післяопераційного болю впливає еластичність сітки та спосіб її фіксації, зокрема використання еластичної (LW) сітки та її фіксація з допомогою такерів, які розсмоктуються (SorbaFix^{TM}), супроводжується меншим больовим синдромом у порівнянні до важкої сітки яку фіксували з допомогою системи SecureStrap^{TM} [76]. При порівнянні частоти виникнення болю у залежності від типу такерів, що використовувались, доведено що більш виражений больовий синдром спостерігається при використанні металевих такерів [188]. Можна припустити, що хронічний біль є наслідком втягнення нервових закінчень у шви, якими фіксують сітку.

Гострий післяопераційний біль, який визначався за візуальною аналоговою шкалою, немає суттєвої різниці серед пацієнтів, у яких використовувалась безнатягова пластика і сітка [197]. За даними О. Ю. Іоффе та співавторів інтенсивність больового синдрому залежить від вивільнення медіаторів болю, зокрема фактору некрозу пухлин α та інтерлекінів 1, 6 та 10, вміст яких у сироватці крові суттєво зростає при використанні методу «sublay» у порівнянні з методом IPOM [19].

Пацієнти з ПВГ, які мали виражений больовий синдром до операції, після операції відзначають суттєве зменшення його проявів (інтенсивність, частота, тощо) [172].

Необхідність у повторних госпіталізаціях після хірургічного лікування ПВГ переважно зумовлена розвитком ранових ускладнень у пацієнтів, яких оперували відкрито, та шлунково-кишковими розладами у пацієнтів, яких оперували лапароскопічно [67]. Раннє виявлення хворих із ризиком ранових ускладнень протягом їх перебування у стаціонарі, навчання догляду за післяопераційною раною, з адекватною терапією після виписки зі стаціонару сприяють зниженню кількості повторних госпіталізацій [67].

Ожиріння, цукровий діабет, прийом кортикостероїдів, попередні епізоди розвитку ранової інфекції, тривалість хірургічного втручання та куріння сприяють розвитку гнійних ускладнень з боку операційної рани [77, 96]. Чинниками, що сприяють розвитку інфікування у цих випадках, вважають зменшення перфузії крові та елементи імуносупресії [81]. Найчастіше хірургічна інфекція при лікуванні пацієнтів з ПВГ включає інфікування, утворення сероми, зовнішньої кишкової нориці та розходження країв рани [119].

З метою зменшення частоти розвитку хірургічної інфекції та рецидиву грижі Робоча група з вивчення вентральних гриж (Ventral Hernia Working Group – VHWG) розробила критерії вибору тактики лікування ПВГ у залежності від ризику розвитку хірургічної інфекції [119]. Ця ступенева класифікація є підґрунтям для оцінки ризику розвитку хірургічної інфекції на основі характеристик пацієнта та грижового дефекта. Проте, ця класифікація не дозволяє

чітко визначити тип сітки, який необхідно обрати у кожному конкретному випадку і це рішення повністю залежить від хірурга [258].

Частота ускладнень з боку післяопераційної рани при відкритих втручаннях може сягати майже 30 % [240], тоді як при лапароскопічних операціях ці показники суттєво ніжче – 2–3 % [137]. Водночас, мета-аналіз частоти виникнення інфекційних ускладнень при відкритих і лапароскопічних втручаннях показав подібні результати [157].

Метод розділення анатомічних компонетів передньої черевної стінки (метод Ramirez та його модифікації) суттєво порушує нормальну анатомію черевної стінки, що може пояснювати чому ці методики асоціюються з високим (понад 30 %) рівнем ранових ускладнень, зокрема частоти інфікування [65, 95, 173]. Необхідно зазначити, що частота ускладнень при такій пластиці чітко корелює з розмірами та локалізацією грижового дефекту [79]. Ретромускулярне розміщення сітки зменшує кількість рецидивів грижі, проте зумовлює розвиток ускладнень, які асоційовані із сіткою, зокрема інфікування, утворення сероми, нориць та хронічного болю [95, 213, 217].

Операція Chevrel зі встановленням сітки за технікою «onlay» супроводжується значною кількістю (4 % – 72 %) ранових ускладнень, зокрема інфікування, некротичні зміни шкіри та утворення сероми [86, 107]. При цьому необхідно зазначити, що частота розвитку ранової інфекції не корелює з частотою виникнення рецидиву [107]. Значну частоту ранових ускладнень можна пояснити наступними чинниками: створенням великих підшкірних клаптів за рахунок виділення великого грижового мішка та відносно поверхневого розміщення сітки [86]. Натомість інші дослідники відмічають протилежні результати – зашивання передньої передньої черевної стінки сприяє зниженню ускладнень з боку операційної рани (з 58 % до 36 %), розвитку хірургічної інфекції (з 26 % до 19 %) та частоти рецидивів (0–6 % і 5–17%, відповідно) у порівнянні з пацієнтами, у яких зведення прямих м’язів (Bridged repair) не проводили [173, 194]. Одним із можливих шляхів зменшення ранової інфекції, при такому способі пластики ПВГ, вважають зменшення або уникнення інтра-абдомінального адгезіолізісу [107].

При порівнянні методів «onlay» та «sublay» виявлено, що ускладнення з боку операційної рани виникають частіше при першому методі (49 % і 24 %, відповідно) і також серома діагностується частіше при методі «onlay» (45 % і 24 %, відповідно) [254].

Ризик інфікування менший при використанні поліефірних у порівнянні з PP сітками [118], а використання біологічних сіток супроводжується ще нижчим (4–11 %) рівнем інфікування [61, 75]. Проте, за даними A. M. Warwick та співавторів частота розвитку хірургічної ранової інфекції не відрізняється при використанні синтетичних і біологічних сіток [258].

Зменшенню кількості випадків хірургічної інфекції при лікуванні пацієнтів із ПВГ може сприяти введення потужних антибіотиків широкого спектру дії і додаткова обробка операційного поля перед імплантацією сітки [125]. Для зменшення кількості хірургічної інфекції використовують метод лікування ран з допомогою від'ємного тиску (negative pressure wound therapy – NPWT), яке у більшості пацієнтів сприяє одужанню і зменшує ризик необхідності видалення сітки при її інфікуванні [168].

Поруч із рецидивом і розвитком хірургічної інфекції, серома є достатньо частим ускладненням хірургічного лікування ПВГ (4–18 %) [116]. При серомах невеликого розміру найчастіше використовується очікувальна тактика, тоді як при її збільшенні або наявності ознак інфікування, необхідним є аспірація вмісту або навіть хірургічне дренування [193]. Показанням до хірургічного дренування є наявність великої симптомної сероми, яка може ускладнитись розвитком інфікування післяопераційної рани та/або імплантованої сітки [115]. Водночас, підшкірне дренування післяопераційної рани не попереджує виникнення сероми [97].

Одним із чинників виникнення сероми може бути наявність інтактної очеревини, при екстраперитонеальній імплантації сітки, що перешкоджає відтоку рідини у черевну порожнину і сприяє накопиченню рідини у підшкірній клітковині [42]. З іншого боку, вважається що зашивання грижового дефекту

сприяє зменшенню «мертвого простору» і, відповідно, зменшенню формування сером і ранових ускладнень [195].

Частота виникнення сером вища при використанні класичного методу Ramirez у порівнянні до методу TAR [186]. Використання self-gripping mesh супроводжується незначним збільшенням кількості випадків утворення сером (до 18 %), проте вони не потребують хірургічного втручання [170]. Використання гібридної техніки закриття грижового дефекту не призводить до зменшення випадків утворення сероми [138].

З метою попередження розвитку сероми у післяопераційному періоді пропонують використовувати системи вакуумного закриття ран, тальк [151, 48] або спеціальний фібриновий клей для фіксації сітки [193]. При використанні фібринового клею відмічають зменшення частоти як поверхневої, так і глибокої ранової інфекції при встановленні сітки «onlay» і при операції за методом Ramirez [171]. Зменшенння утворення сероми і гематоми при застосуванні фібринового клею можна пояснити тим, що фібриновий клей попереджує просочування плазми з ушкоджених судин мікроциркуляторного русла та прискорює процеси загоєння завдяки прискоренню реваскуляризації. Частота виникнення сероми залежить від типу сітки (синтетична чи біологічна), що використовується для пластики, а характеристики клею також впливають на матеріал, з якого виготовлена сітка [193]. Доцільність використання тальку для попередження утворення сероми є дискусійним: одні дослідники відмічають, що тальк зменшує кількість сером у післяопераційному періоді [48], а за іншими – він суттєво збільшує кількість сером та ранової інфекції при встановленні сітки за методом «onlay» [178].

Інтра-операційне пошкодження кишки є одним із типових ускладнень мало-інвазійної хірургії, яке виявляється в 1,7–4,3 % пацієнтів [78, 139]. Досвідчений хірург може лапароскопічно зашити таке пошкодження, проте контамінація черевної порожнини кишковим вмістом, переважно вимагає конверсії або відміни пластики [84]. Використання гібридної техніки не супроводжується ятрогенним ушкодженням кишок на відміну від лапароскопії [138].

Ще одним із ускладнень ЛЛВГ є утворення післяопераційної гематоми, яку виявляють у 0,4–4,0 % хворих [154, 157]. Гематома найчастіше виникає при ятрогенному пошкодженні епігастральної артерії під час фіксації сітки трансфасциальними швами або такерами [188]. Ожиріння також сприяє можливості розвитку цього ускладнення [188]. Утворення гематоми свідчить про труднощі інтра-операційної ідентифікації положення епігастральної артерії у пацієнтів з ожирінням, а можливим лікуванням є селективна емболізація епігастральної артерії [188].

Аналіз даних літератури засвідчив числені дискусійні питання щодо тактики, методів лікування (відкриті чи лапароскопічні), місця розміщення та вид сітки, яку використовують для лікування пацієнтів з ПВГ, особливо у хворих з великими та гігантськими ПВГ. Також остаточно не визначені чинники та шляхи попередження інтра- та післяопераційних ускладнень у пацієнтів із ПВГ. На вирішення цих питань і спрямоване дане дослідження.

РОЗДІЛ 2
МАТЕРІАЛИ І МЕТОДИ ДОСЛІДЖЕННЯ

Робота ґрунтується на результатах хірургічного лікування 508 хворих з післяопераційними вентральними грижами, які перебували на лікуванні у хірургічних відділеннях КНП ЛОР «Львівської обласної клінічної лікарні» та в клініці кафедри хірургії і проктології Національного університету охорони здоров'я України імені П. Л. Шупика протягом 2009–2019 років.

Критеріями включення у дослідження були:

- згода хворого на включення в дослідження;
- наявність підписаної інформованої згоди на передбачуваний метод операції;
- наявність у пацієнта післяопераційної вентральної грижі малого, великого або гігантського розмірів.

Критеріями виключення із дослідження були:

- наявність супутньої соматичної патології, яка не піддається корекції та компенсації;
- відмова хворого від участі у дослідженні;
- не дотримання лікування, що призначалось, рекомендацій щодо поводження у післяопераційному періоді, а також не явка пацієнта на повторний огляд.

Середній вік пацієнтів склав 54,7 ± 3,3 роки (межі коливань від 30 до 75 років включно). Використання вікової класифікації Всесвітньої Організації Охорони Здоров'я дозволило виявити однорідність груп, які досліджувались (табл. 2.1). У нашому дослідженні не було пацієнтів, вік яких перевищував 75 років.

Серед усіх пацієнтів переважали жінки – 339 (66,7 %), а чоловіків було 169 (33,3 %). При цьому, жінки суттєво переважали у всіх вікових групах ($p < 0,05$).

Таблиця 2.1

Розподіл хворих за віком і статтю (*n* = 508)

№ п/п	Вікові групи	Жінки		Чоловіки		Разом	
		n	%	n	%	n	%
1	25–44 років	58	11,4	34	6,7	92	18,1
2	44–60 років	157	30,9	72	14,2	229	45,1
3	60–75 років	124	24,4	63	12,4	187	36,8
Всього:		339	66,7	169	33,3	508	100

Найбільшу кількість грижоносіїв спостерігали серед пацієнтів середнього (45,1 %) та похилого (36,8 %) віку. Це, ймовірно, пов’язано з наявністю набутої слабкості передньої черевної стінки, яка зумовлена способом життя, супутньої патології, перенесеними раніше хірургічними втручаннями і, як наслідок, цього рубцеве та жирове переродження сполучної тканини на фоні атрофічних процесів тканин, у першу чергу, м’язів передньої черевної стінки.

Основним чинником виникнення ПВГ були лапаротомні втручання з приводу калькульозного холециститу (31,1 %) (табл. 2.2).

Таблиця 2.2

Операції, після яких виникнули післяопераційні вентральні грижі

Вид операції	Кількість пацієнтів (*n* = 508)
Відкрита холецистектомія (серединна лапаротомія)	158 (31,1 %)
Гінекологічні операції	65 (12,8 %)
Операції з приводу перфорації виразки шлунку або ДПК	61 (12,1 %)
Лапаротомія з приводу перитоніту	60 (11,9 %)
Операції з приводу аневризми черевного відділу аорти	47 (9,3 %)

Закінчення табл. 2.2

Вид операції	Кількість пацієнтів (n = 508)
Автопластика пупкової грижі та грижі білої лінії живота	43 (8,5 %)
Лапаротомія з приводу панкреонекрозу	37 (7,2 %)
Операції на кишківнику	21 (4,1 %)
Закрита травма живота	16 (3,1 %)
Всього:	508 (100 %)

Таким чином, найчастіше (у 87,2 % пацієнтів) діагностували грижі серединної локалізації. Це пояснюється тим, що при абдомінальних операціях серединний доступ виконується найчастіше. З іншого боку, це свідчить про те, що біла лінія живота – найбільш вразливе місце у відношенні утворення ПВГ.

Рецидивні грижі були виявлені у 43 (8,5 %) пацієнтів. Серед них у 34 (79,1 %) в анамнезі виконувалася аутопластична герніопластика, а у 9 (20,9 %) – герніопластика з використанням сітчастого імплантата. Це свідчить про значно вищу частоту рецидивування після аутогерніопластики. Потрібно враховувати, що з кожним наступним рецидивом, стає складнішою анатомічна диференціація змінених тканин передньої черевної стінки. Це ускладнює техніку виконання розповсюджених алопластичних методик.

Контрактура прямих м’язів живота зустрічалася у 172 (33,8 %) пацієнтів. Вона спостерігалася при тривалому грижоносійстві, після повторних операцій з приводу панкреонекрозів, перитонітів.

З метою чіткого розподілу пацієнтів використовували класифікацію Європейської асоціації хірургів-герніологів (EHS classification, Гент, Бельгія, 2009 р.) (табл. 2.3).

ПВГ розподілялись наступним чином: $M_1W_1R_0$ діагностовано у 10(4,8 %), $M_2W_1R_0$ – у 21 (9,5 %), $M_2W_2R_0$ – у 24 (11,1 %), $M_3W_1R_0$ – у 17 (7,9 %), $M_3W_2R_0$ – у 19 (8,7 %), $M_3W_3R_0$ – у 14 (6,3 %), $M_4W_1R_0$ – у 12 (5,6 %), $M_4W_2R_0$ – у 5 (2,4 %), $M_4W_3R_0$ – у 9 (4,0 %), $M_5W_1R_0$ – у 14 (6,3 %), $M_5W_2R_0$ – у 7 (3,2 %), $M_{2\text{-}3}W_2R_0$ –

у 33 (15,1 %), $M_{3-4}W_2R_0$ – у 13 (6,3 %), $M_{3-4}W_3R_0$ – у 7 (3,2 %), $M_{1-4}W_3R_0$ – у 7 (3,2 %), $M_{3-5}W_3R_0$ – у 5 (2,4 %), $M_{1-2}W_2R_0$ у 18 (14.1 %), $M_2W_2R_0$ – у 9 (7,2 %), $M_2W_2R_1$ – у 12 (9,5 %), $M_{2-3}W_2R_0$ – у 25 (19,6 %), $M_{2-3}W_2R_1$ – у 24 (18,9 %), $M_{3-4}W_2R_0$ – у 19 (14,9 %), $M_{3-4}W_2R_0$ – у 9 (7,2 %), $M_4W_2R_0$ – у 11 (8,6 %), $M_{1-4}W_3R_0$, – у 52 (31,7 %), $M_{1-4}W_3R_1$ – у 10 (6,1 %), $M_{1-5}W_3R_0$ – у 63 (38,4 %), $M_{1-5}W_3R_1$ – у 13 (7,9 %), $M_{4-5}W_3R_0$ – у 20 (12,2 %), $M_{4-5}W_3R_1$ – у 6 (3,7 %).

Таблиця 2.3

Розподіл пацієнтів за величиною грижового дефекту

№	Параметри класифікації	Кількість
1	$M_1W_1R_0$	10(4,8 %)
2	$M_2W_1R_0$	21 (9,5 %)
3	$M_2W_2R_0$	24 (11,1 %)
4.	$M_3W_1R_0$	17 (7,9 %)
5	$M_3W_2R_0$	19 (8,7 %)
6	$M_3W_3R_0$	14 (6,3 %)
7	$M_4W_1R_0$	12 (5,6 %)
8	$M_4W_2R_0$	5 (2,4 %)
9	$M_4W_3R_0$	9 (4,0%)
10	$M_5W_1R_0$	14 (6,3 %)
11	$M_5W_2R_0$	7 (3,2 %)
12	$M_{2-3}W_2R_0$	33 (15,1 %)
13	$M_{3-4}W_2R_0$	13 (6,3 %)
14	$M_{3-4}W_3R_0$	7 (3,2 %)
15	$M_{1-4}W_3R_0$	7 (3,2 %)
16	$M_{3-5}W_3R_0$	5 (2,4 %)
17	$M_{1-2}W_2R_0$	18 (14.1 %)
18	$M_2W_2R_0$	9 (7,2 %)
19	$M_2W_2R_1$	12 (9,5 %)
20	$M_{2-3}W_2R_0$	25 (19,6 %)

Закінчення табл. 2.3

№	Параметри класифікації	Кількість
21	$M_{2-3}W_2R_1$	24 (18,9 %)
22	$M_{3-4}W_2R_0$	19 (14,9 %)
23	$M_{3-4}W_2R_0$	9 (7,2 %)
24	$M_4W_2R_0$	11 (8,6 %)
25	$M_{1-4}W_3R_0$	52 (31,7 %)
26	$M_{1-4}W_3R_1$	10 (6,1 %)
27	$M_{1-5}W_3R_0$	63 (38,4 %)
28	$M_{1-5}W_3R_1$	13 (7,9 %)
29	$M_{4-5}W_3R_0$	20 (12,2 %)
30	$M_{4-5}W_3R_1$	6 (3,7 %)

Клінічне обстеження пацієнтів включало в себе збір скарг, анамнезу захворювання та життя, трудовий анамнез. При цьому з'ясовували терміни виникнення грижі та грижоносійства, вид перенесеної раніше операції, наявність хронічних захворювань, шкідливих звичок, алергічний анамнез. Проводили фізикальне обстеження з метою оцінки функції всіх органів та систем і виявлення супутньої патології. Оцінювали локальний статус пацієнта у вертикальному та горизонтальному положенні в стані спокою, при напруженні та покашлюванні. Оцінювали форму, величину грижового випинання та грижових воріт, наявність та розмір діастазу прямих м'язів живота, контрактуру прямих м'язів, стан передньої черевної стінки, вправимість грижового вмісту в черевну порожнину, наявність кашльового поштовху, стан шкірних покривів над грижею, розміщення, довжину та форму післяопераційного рубця.

2.1 Загальна характеристика хворих

Проведено аналіз хірругічного лікування 508 пацієнів з післяопераційними вентральними грижами. Пацієнти були поділені на основну групу 255 (50,1 %) пацієнта, які були прооперовані з використання розробленого алгоритму. Групу

порівняння (ретроспетивну) склали 253 (49,9 %) пацієнти. Яким виконувались традиційні методи алогерніопластики. В залежності від розміру грижі, ширини діастазу прямих м'язів живота та розробленого алгоритму вибору способу алогерніопластики основну групу було поділено на три групи.

В І групі у 109 (21,5 %) пацієнтів з ПВГ малого та середнього розмірів з діастазом до 5 см виконували лапароскопічну алогерніопластику, зокрема, у 63 пацієнтів лапароскопічну преперитонеальну (патент України на корисну модель № 142342 від 25.05.2020 р.) та у 46 лапароскопічну ретромускулярну алопластику. Групу порівняння Іа склали 108 (21,2 %) пацієнтів, яким виконували відкриту ретромускулярну алогерніопластику. Разом 217 пацієнтів.

Жінок було 138 (63,5 %), чоловіків – 79 (36,5 %), без суттєвої різниці за окремими віковими групами ($\chi^2 = 0,3$; $p = 0,84$).

Відповідно до класифікації Європейської асоціації хірургів-герніологів (EHS classification, Гент, Бельгія, 2009 р.) ПВГ розподілялись наступним чином: $M_1W_1R_0$ діагностовано у 10(4,8 %), $M_2W_1R_0$ – у 21 (9,5 %), $M_2W_2R_0$ – у 24 (11,1 %), $M_3W_1R_0$ – у 17 (7,9 %), $M_3W_2R_0$ – у 19 (8,7 %), $M_3W_3R_0$ – у 14 (6,3 %), $M_4W_1R_0$ – у 12 (5,6 %), $M_4W_2R_0$ – у 5 (2,4 %), $M_4W_3R_0$ – у 9 (4,0 %), $M_5W_1R_0$ – у 14 (6,3 %), $M_5W_2R_0$ – у 7 (3,2 %), $M_{2-3}W_2R_0$ – у 33 (15,1 %), $M_{3-4}W_2R_0$ – у 13 (6,3 %), $M_{3-4}W_3R_0$ – у 7 (3,2 %), $M_{1-4}W_3R_0$ – у 7 (3,2 %), $M_{3-5}W_3R_0$ – у 5 (2,4 %).

Пацієнти обстежувались амбулаторно і впродовж $10,0 \pm 3,2$ днів проводилася спеціальна передопераційна підготовка, яка включала: безшлакову дієту, дозовану бандажну компресію живота, дихальну гімнастику, корегуючу терапію супутніх захворювань. Безпосередньо перед операцією проводилось очищування кишківника, профілактика тромбоемболічних ускладнень за показами та антибіотикопрофілактика .

В обох групах хворих для алогерніопластики використовували полегшені сітки з екструдованого поліпропілену (вага сітки: 28 гр/м^2, розмір сот: 1,5 мм, товщина сітки: 0,30 мм).

У ранньому післяопераційному періоді лікувальні заходи включали знеболення, стимуляцію функції кишечника, антибактеріальну терапію за необхідністю, антикоагулянтну терапію за показами.

Оцінка результатів у I та Ia групах хворих проводилась із врахуванням частоти післяопераційних ранових ускладнень, частоти хронічного післяопераційного болю та рецидивів у віддаленому післяопераційному періоді. Для оцінки вираженості больового синдрому у ранньому післяопераційному періоді використовували візуальну аналогову шкалу (Visual Analog Scale, VAS)

В II групі у 64 (12,6 %) пацієнтів при ПВГ середніх та великих розмірів та діастазом прямих м'язів живота від 5 до 10 см виконували відкриту алогерніопластику методикою "sublay". Групу порівняння IIa склали 63 (12,4 %) пацієнти, яким виконували відкриту методику "onlay". Разом 127 пацієнтів.

Жінок було 86 (67,7 %), чоловіків – 41 (32,3 %), віком від 32 до 75 років (середній вік 54,7 ± 3,3), які були прооперовані у хірургічних відділеннях Львівської обласної клінічної лікарні за період з 2012 по 2019 рр.

У відповідності до класифікації Європейської асоціації хірургів-герніологів (EHS classification, Гент, Бельгія, 2009 р.) ПВГ розподілялись наступним чином: $M_{1-2}W_2R_0$ діагностовано у 18 (14,1 %), $M_2W_2R_0$ – у 9 (7,2 %), $M_2W_2R_1$ – у 12 (9,5 %), $M_{2-3}W_2R_0$ – у 25 (19,6 %), $M_{2-3}W_2R_1$ – у 24 (18,9 %), $M_{3-4}W_2R_0$ – у 19 (14,9 %), $M_{3-4}W_2R_0$ – у 9 (7,2 %), $M_4W_2R_0$ – у 11 (8,6 %).

Всім пацієнтам амбулаторно впродовж 10,0±3,2 днів проводилася спеціальна передопераційна підготовка, яка включала: безшлакову дієту, дозовану бандажну компресію живота, дихальну гімнастику, корегуючу терапію супутніх захворювань.

Антибактеріальна профілактика проводилась з використанням цефалоспоринів III покоління за 2 години до операції. З метою профілактики тромбоемболічних ускладнень використовували еноксапарин натрію 40 мг підшкірно за 12 годин до операції та один раз на день після операції впродовж 7–9 днів, компресійну білизну для нижніх кінцівок під час операції та впродовж 1 міс. в післяопераційному періоді.

У ранньому післяопераційному періоді лікувальні заходи включали знеболення, корекцію водно-електролітного та білкового обмінів, корекцію порушень з боку серцево-судинної та дихальної систем, стимуляцію функції кишечника, антибактеріальну терапію, антикоагулянтну терапію.

Оцінка результатів клінічного розділу роботи в II і IIа групах пацієнтів проводилась із врахуванням моніторингу ВЧТ, частоти загальних та місцевих ранових ускладнень, а також частоти хронічного післяопераційного болю та рецидивів у віддаленому післяопераційному періоді.

В III групі у 82 (16,1 %) пацієнтів при ПВГ гігантських розмірів виконана методика роз'єднання анатомічних компонентів передньої черевної стінки у поєднанні з субкутанною алопластикою «onlay». В IIIа – групі порівняння 82 (16,1 %) пацієнтам було використано інтраабдомінальну алопластику у поєднанні з передньою методикою роз'єднання анатомічних компонентів передньої черевної стінки у поєднанні з інтраабдомінальною пластикою IPOM. Разом 164 пацієнти.

Жінок було 106 (64,6 %), чоловіків – 58 (35,4 %), без суттєвої різниці за окремими віковими групами ($\chi^2 = 0,3$; $\pi = 0,84$).

Відповідно до класифікації Європейської асоціації хірургів-герніологів (EHS classification, Гент, Бельгія, 2009 р.) ПВГ гігантського розміру розподілялись наступним чином: $M_{1-4}W_3R_0$ діагностовано у 52 (31,7 %), $M_{1-4}W_3R_1$ – у 10 (6,1 %), $M_{1-5}W_3R_0$ – у 63 (38,4 %), $M_{1-5}W_3R_1$ – у 13 (7,9 %), $M_{4-5}W_3R_0$ – у 20 (12,2 %), $M_{4-5}W_3R_1$ – у 6 (3,7 %). Вправимі ПВГ – у 60 (36,6 %), невправимі – у 104 (63,4 %). Рецидивні ПВГ – у 29 (17,7 %) пацієнтів. Контрактура прямих м'язів живота спостерігалась у 72 (43,9 %) пацієнтів. У 8 (4,9 %) пацієнтів мала місце мацерація, виразка шкіри – у 5 (3,0 %) підшкірні лігатурні нориці – у 6 (3,7 %).

Всім пацієнтам амбулаторно впродовж $10,0 \pm 3,2$ днів проводилася спеціальна передопераційна підготовка, яка включала: безшлакову дієту, дозовану бандажну компресію живота, дихальну гімнастику, корегуючу терапію супутніх захворювань.

Антибактеріальна профілактика проводилась з використанням цефалоспоринів III покоління за 2 години до операції. З метою профілактики тромбоемболічних ускладнень використовували еноксапарин натрію 40 мг підшкірно за 12 годин до операції та один раз на день після операції впродовж 7–9 днів, компресійну білизну для нижніх кінцівок під час операції та впродовж 1 міс. в післяопераційному періоді.

У ранньому післяопераційному періоді лікувальні заходи включали знеболення, корекцію водно-електролітного та білкового обмінів, корекцію порушень з боку серцево-судинної та дихальної систем, стимуляцію функції кишківника, антибактеріальну терапію, антикоагулянтну терапію.

Оцінка результатів клінічного розділу роботи в III і IIIа групах пацієнтів проводилась із врахуванням моніторингу ВЧТ, частоти загальних та місцевих ранових ускладнень, а також частоти хронічного післяопераційного болю та рецидивів у віддаленому післяопераційному періоді.

Оскільки середній вік пацієнтів перевищував 50 років і понад 38 % хворих були старше 60 років, то всі вони мали що найменше одну супровідну патологію (табл. 2.4).

Таблиця 2.4

Частота супровідної патології у пацієнтів із післяопераційними вентральними грижами

Супровідна патологія	Кількість пацієнтів (n = 508)
Спайкова хвороба органів черевної порожнини	302 (59,4 %)
Ішемічна хвороба серця (ІХС), зокрема коронаро-кардіосклероз, гіпертонічна хвороба II-III ст. або їх поєднання	201 (39,6 %)
Ожиріння II–III ст.	188 (37,0 %)
Хронічні захворювання органів травного тракту	74 (14,6 %)
Варикозна хвороба нижніх кінцівок	51 (10,0 %)

Закінчення табл. 2.4

Супровідна патологія	Кількість пацієнтів (n = 508)
Захворювання нирок	45 (8,9 %)
Хронічні обструктивні захворювання легень	34 (6,7 %)
Цукровий діабет	30 (5,9 %)

У багатьох пацієнтів було поєднання кількох хронічних захворювань, зокрема у 149 (29,3 %) виявлено хронічну спайкову хворобу, яка поєднувалась з ІХС та хронічними обструктивними захворюваннями легень, у 107 (21,1 %) – поєднання ІХС, ожиріння та варикозної хвороби нижніх кінцівок.

Всі хворі до операції були консультовані терапевтом, кардіологом, анестезіологом, за необхідності ендокринологом та невропатологом, щодо визначення наявності протипоказань, а за їх наявності шляхів передопераційної корекції.

Інструментальні обстеження використовували відповідно до медико-економічних стандартів при даній патології і для виявлення супутніх захворювань. Усім пацієнтам до операції в обов’язковому порядку виконували УЗД черевної порожнини та заочеревинного простору, ЕКГ, ФГДС, рентгенографію грудної клітки та спірографію, за показаннями. При необхідності виконували ЕхоКГ, КТ органів черевної порожнини.

Ультразвукове дослідження передньої черевної стінки виконувалося з використанням апарату Acuson 128 SP, використовували лінійний, поверхневий та секторальний датчиків з частотою сканування 4–10 мГц.

Для УЗД передньої черевної стінки використовували лінійний датчик L10 з частотою 4–10 мГц. Лінійний датчик має особливу цінність при обстеженні поверхневих структур і дозволяє при поступовому стисканні м’яких тканин над грижовим випинанням деталізувати всі складові частини передньої черевної стінки. Лінійний датчик прикладали робочою поверхнею до шкіри спочатку збоку грижового випинання, а після визначення анатомічних орієнтирів – над грижовим

випинанням з переміщенням на 1–2 см. Ехолокацію проводили в положенні хворих на спині шляхом поперечного та поздовжнього сканування на симетричних ділянках передньої черевної стінки. Імпульс ультразвуку відбивається на межі елементів з відмінними акустичними властивостями, вловлюється датчиком, перетворюється на електричні сигнали, які виводяться на монітор у вигляді двомірного або тримірного зображення із різними відтінками сірого кольору. Так гіперехогенними є структури, що складаються з щільної сполучної тканини, мають пучкову будову волокон, добре відбивають ультразвукові промені (дерма шкіри, сухожилки, апоневроз, пластини піхов прямих м'язів живота, біла лінія живота). Гіпоехогенними є структури, що складаються з рихлої сполучної тканини (глікозоаміноглікани), мають волокнисту будову, слабо відображають ультразвукові промені (підшкірна жирова клітковина, поверхнева фасція, власні фасції, очеревина) та рідинні скупчення. Анехогенними вважали структури, що майже не відбивали ультразвукові промені (епідерміс, м'язові волокна), а ізоехогенними називають структури, що відображають ультразвукові промені подібно навколишнім (сусіднім) тканинам. Вивчали контури м'язів, розміри дефектів в опорних тканинах черевної стінки та наявність додаткових дефектів, які не визначались при об'єктивному дослідженні. У хворих визначалася локалізація грижі, справжні розміри та форма грижових воріт, вміст грижового мішку, стан тканин в ділянці грижових воріт. Незмінена м'язова тканина виглядала гіпоехогенною, з добре вираженими гіперехогенними, паралельними структурами при повздовжньому скануванні та дрібними включеннями в поперечній площині сканування, що представляють собою сполучнотканинні прошарки перимізію. Атрофічні зміни були представлені зменшенням об'єму м'язової тканини, зменшенням товщини досліджуваних м'язів менше 10 мм. Підвищення ехогенності м'язової тканини пояснюється її жировою інфільтрацією. Визначення контурів грижових воріт здійснювали таким чином: починаючи від верхнього полюса грижових воріт обстежувалося грижове кільце і на шкіру наносили контур дефекту. Крім цього, виконувалось УЗД черевної порожнини з метою виявлення супутньої патології. В післяопераційному

періоді виконували УЗД передньої черевної стінки з метою виявлення рідинних утворень.

Діагностично важливим критерієм є УЗД передньої черевної стінки та черевної порожнини у пацієнтів, які кваліфікувались до лапароскопічних операційних втручань. В даної категорії пацієнтів важливим є визначення кількості грижових дефектів передньої черевної стінки їх розмір та вміст грижових мішків. Для лапароскопічних втручань необхідна детальна інформація про розмір грижових воріт, вміст грижового мішка, ширини дістазу прямих м'язів живота, наявність супутньої патології в черевній порожнині, що дає можливість за рахунок диференційовоного підходу вибрати оптимальний метод лапароскопічної алогерніопластики. Також за допомогою УЗД визначали можливу фіксацію петель кишок до передньої черевної стінки та визначали так звані «світлі проміжки» з метою безпечного створення пневмоперитонеуму за допомогою голки Вереша та введення в черевну порожнину першого троакару.

КТ черевної порожнини з контрастним підсиленням виконувалась на апараті TOSHIBA AQUILION дегенеративні зміни прямих м'язів характеризувались зменшенням товщини до 6-8 мм з сумарною щільністю 20–40 од/Н за рахунок жирових включень), рубцева деформація, наявність грижових дефектів в передній черевній стінці, та переміщення внутрішніх органів за межі черевної порожнини в грижовий мішок. Проводилось вимірювання об'ємів черевної порожнини та грижового мішка. З метою виявлення супутньої патології вивчався стан органів черевної порожнини, заочеревинного простору і малого тазу,

Внутрішньочеревний тиск (ВЧТ) вимірювали непрямим методом в сечовому міхурі з використанням катетера Фолея. Методика вимірювання полягала в тому, що через катетер Фолея в порожній сечовий міхур вводили 100 мл стерильного фізіологічного розчину, потім використовували прозорий капіляр і лінійку, приймаючи за нуль верхній край лонного зрощення. Висота стовпчика рідини в трубці була величиною ВЧТ в см водного стовпчика (1 см вод.ст. = = 0,735 мм рт.ст.), хворий при цьому повинен знаходитися в положенні лежачи на спині, на горизонтальній поверхні. ВЧТ вимірювали перед операцією, під час

виконання самої операції та у післяопераційному періоді. Контрольну групу (n = 30) склали пацієнти без гриж живота.

Дослідження пасажу по кишечнику виконувалося з використанням рентгенконтрастного дослідження з барієм per os.

2.2. Способи хірургічного лікування післяопераційних вентральних гриж

2.2.1. Лапароскопічна преперитонеальна алопластика післяопераційної вентральної грижі (TAPP)

Удосконалена нами лапароскопічна преперитонеальна алогерніопластика з трансфасціальним зшиванням країв дефекту черевної стінки (патент України № 142342 на корисну модель).

Даний спосіб виконувався наступним чином. Зважаючи на розмір грижі встановлювали від 3 до 4–5 троакарів (5 та 10 мм). Перший троакар встановлювали за Hasson, тим самим уникали можливості ятрогенних пошкоджень органів черевної порожнини. При визначенні під час УЗД так званих «світлих проміжків» між черевною стінкою та черевною порожниною, користувались голкою Вереша. Створювали карбоксипневмоперитонеум із тиском в межах 12–14 мм рт. ст. Для огляду черевної порожнини та виконання лапароскопічної герніопластики використовували – лапароскоп з кутом зору 30°. Зрощення між органами черевної порожнини та черевною стінкою роз'єднували з використанням моноелектрокоагуляції, звільняли грижовий мішок від його вмісту.

Далі виділяли грижовий мішок та розрізали парієтальну очеревину, яку відшаровували від країв дефекту на 6–7 см по периметру. Після формування преперитонеального простору зшивали краї дефекту черевної стінки ниткою пролен 0 трансфасціальними черезшкірними швами, яку вводили в черевну порожнину за допомогою голки “endoclose” через 2 мм розріз шкіри захоплюючи краї грижового дефекту з обох сторін і виводили її на зовні через той самий отвір шкіри. Після зав’язування вузол занурюється в підшкірну клітковину та

обрізається. Передочеревинно розміщували поліпропіленовий сітчастий імплантат відповідних розмірів та фіксували його по периметру герніостеплером ProTack або ReliaTack і зашивали дефект парієтальної очеревини. Перекриття сіткою зшитих країв дефекту черевної стінки по периметру було не менше 5–6 см.

2.2.2. Лапароскопічна ретромускулярна алопластика післяопераційної вентральної грижі

Даний спосіб виконувався наступним чином. Зважаючи на розмір грижі встановлювали від 3 до 4–5 троакарів (5 та 10 мм). Перший троакар встановлювали за Hasson, тим самим уникали можливості ятрогенних пошкоджень органів черевної порожнини. При визначенні під час УЗД так званих «світлих проміжків» між черевною стінкою та черевною порожниною, користувались голкою Вереша. Створювали карбоксипневмоперитонеум із тиском в межах 12–14 мм рт. ст. Для огляду черевної порожнини та виконання лапароскопічної герніопластики використовували - лапароскоп з кутом зору 30°. Зрощення між органами черевної порожнини та черевною стінкою роз'єднували з використанням моноелектрокоагуляції, звільняли грижовий мішок від його вмісту. Далі відступивши від краю грижових воріт 6–7см за допомогою елетрокоагуляції заходили в ретромускулярний простір прямих м’язів живота з обох сторін. Задні листки апоневрозу піхв прямих м’язів виділяли навколо грижевих воріт з заступом від 5 до 7 см в залежності від анатомічних особливостей пацієта. Дефект в черевній стінці зшивали нитками пролен 0 трансфасціальними черезшкірними швами за допомогою голки «endoclose».

Ретромускулярно розміщували поліпропіленовий сітчастий імплантат відповідних розмірів та фіксували його по периметру герніостеплером ProTack або ReliaTack. Зашивали задні листки апоневрозу піхв прямих м’язів живота нерозсмоктуючою ниткою V-Lock 2.0.

2.2.3. Відкрита преперитонеальна алопластика післяопераційної вентральної грижі (underlay)

Відкриту преперитонеальну алогерніопластику виконували наступним чином. Хірургічний доступ з видаленням старого післяопераційного рубця та при надлишках шкіри дермоліпектомія. Виділяли грижовий мішок та мобілізували апоневротичні краї дефекту черевної стінки від підшкірної основи на ширину 5–6 см. Розрізали грижовий мішок та роз'єднували зрощення. Виконували повне або часткове видалення грижового мішка. Розрізали парієтальну очеревину по краях дефекту черевної стінки та мобілізували її від м'язово-апоневротичних країв дефекту живота. Зшивали клапті очеревини безперервним швом (пролен 0, 2.0) та формували преперитонеальний простір. Сітчастий імплантат з поліпропілену відповідних розмірів розміщували преперитонеально та фіксували його безперервним швом або окремими швами (пролен 1 або 0) до м'язово-апоневротичних тканин. Над імплантатом розміщували один або два поліхлорвінілових дренажі. Після чого прямі м'язи з апоневрозом зшивали безперервним або окремими швами (пролен 1.0 або 0). Підшкірну рану дренували вакуумним дренажем і зашивали пошарово.

2.2.4. Відкрита ретромускулярна алопластика післяопераційної вентральної грижі (sublay)

Даний метод виконували наступним чином: розріз шкіри та підшкірної клітковини до апоневрозу з висічення післяопераційного рубця. Розріз має бути адекватним до розміру грижового дефекту і може сягати від мечевидного відростка до лона. Інколи необхідно відсікти надлишок підшкірно-жирової клітковини та виконати абдомінопластику. Рішення про можливість виконання абдомінопластики потрібно приймати до операції при огляді пацієнта і проінформувати його про хід операційного лікування. Виділення грижового мішка проводимо ретельно із збереженням його кровопостачання так як можливе його використання при закритті грижового дефекту. Розкрити грижовий мішок бажано по середині, щоб залишити одинакові за розміром клапті з обох сторін.

В черевній порожнині необхідно ліквідувати зрощення між органами черевної порожнини та передньою черевною стінкою та міжкишкові зрощення. Для виконання ретромускулярної алопластики потрібно приготувати відповідне місце за прямими м'язами, яке має бути відмежоване від вільної черевної порожнини зшитими задніми листками піхв прямих м'язів живота.

При виникненні натягу між задніми листками та проблемному їх зведенні між собою використовуємо частини залишених грижових мішків. Наступний етап – це розміщення поліпропіленового імплантату в ретромускулярному просторі.

Для зміцнення передньої черевної стінки використовували сітку розміром 30 на 30 см, яку адаптували під площу попередньо приготовленого ретромускулярного простору. В сітці вирізали відповідної довжини смужки товщиною до 1см. Кількість смужож з обох сторін сітки залежала від довжини ретромускулярного простору. Відстань між ними 6–7 см. Імплантат розміщували у ретромускулярному просторі. Для фіксації використовували завчасно приготовлені смужки, які виводилися на передню черевну стінку. Зшивали передній листок апоневрозу безперервним або вузловми швами. Потягуючи одночасно за парні смужки в латеральних напрямках з обох сторін досягали адекватного розміщення імплантату в ретромускулярному просторі. Смужки фіксували вузловими швами до передної черевної стінки. Простір над сіткою та субкутанний простір дренували активними дренажами.

Такий метод фіксації дзволяє адекватно без зморщення розмісти сітчастий імплантат в ретромускулярному просторі. Цей метод є досить простий у виконанні і значно змешує кількість фіксуючих лігатур. Застосовуючи макропористі імплантати (від 28g/m^2 до 44 g/m^2 з порами 1,5–2.0 мм) досягаємо доброго проростання сітки , що у свою чергу є додатковою фіксацією.

2.2.5. Відкрита субкутанна алопластика (onlay)

Даний метод виконували наступним чином: розріз шкіри та підшкірної клітковини до апоневрозу з висічення післяопераційного рубця. Розріз має бути адекватним до розміру грижового дифекту і може сягати від мечевидного відростка до лона. Інколи необхідно відсікти надлишок підшкірножирової

клітковини та виконати абдомінопластику. Виділення грижового мішка проводимо ретельно із збереженням його кровопостачання так як можливе його використання при закритті грижового дефекту. Розкрити грижевий мішок бажано по середині, щоб залишити одинакові за розміром клапті з обох сторін. В черевній порожнині необхідно ліквідувати зрощення між органами черевної порожнини та передньою черевною стінкою та міжкишкові зрощення. Черевну порожнину потрібно закривати з врахуванням внутрішньочеревного тиску, який немає перевищувати 14-15мм рт. ст. При неможливості відновлення білої живота для закриття черевної порожнини використовували клапті грижового мішка. При необхідності виконували розділення анатомічних компонентів за Ramirez. На апоневроз м'язів передньої черевної стінки розміщуємо сітчастий імплантат відповідного розміру. Заступ за краї грижового дефекту та лінії швів має бути не менше 7–8 см. Сітку фіксуємо по периметру проленовою никою 2.0, вузловими швами. Субкутанний простір дренуємо активними дренажами.

2.2.6. Метод роз'єднання анатомічних компонентів передньої черевної стінки у поєднанні з інтраабдомінальною алопластикою IPOM

Сутність операції полягала в тому, що після висічення післяопераційного рубця виділяли та розрізали грижовий мішок. Зрощення в черевній порожнині роз'єднували, мобілізували апоневротичні краї грижового дефекту від підшкірної основи на ширину прямих м'язів живота. Від латерального краю піхви прямого м'яза живота відступивши на 0,5 см розрізали апоневроз зовнішнього м'яза, мобілізували його від внутрішнього косого м'яза, що сприяло зміщенню передньої черевної стінки до серединної лінії в середньому на 8–10 см. Розрізання апоневрозу зовнішньо косого мяза виконували з обох боків.

Після цього розміщували та фіксували інтраабдомінально композитну з антиадгезивним покриттям сітку. Фіксація сітки виконувалась при дозованому зведенні прямих м'язів живота так, щоб ВЧТ не перевищував 5–6 мм рт. ст. ВЧТ вимірювали інтраопераційно через катетер Фолея (1см водного стовпчика відповідає 0,735 мм рт. ст.). Операцію завершували вакуумним дренуванням рани двома силіконовими дренажами та пошаровим її зшиванням.

2.2.7. Метод роз'єднання анатомічних компонентів передньої черевної стінки у поєднанні з субкутанною алопластикою "onlay"

Операцію виконували наступним чином: після висічення післяопераційного рубця виділяли та розрізали грижовий мішок. Зрощення в черевній порожнині роз'єднували, мобілізували апоневротичні краї грижового дефекту від підшкірної основи на ширину прямих м'язів живота. По латеральному краю піхви прямого м'яза живота відступивши 0,5 см розрізали апоневроз зовнішнього косого м'яза, мобілізували його від внутрішнього косого м'яза, що сприяло зміщенню прямого м'яза до серединної лінії в середньому на 8–10 см. Таку маніпуляцію виконували з обох боків. Закривали черевну порожнину апоневротичними тканинами передньої черевної стінки, у разі виненкення натягу під час зашивання використовували залишки рубцевих тканин та частини грижового мішка. Після цього виконували алопластику «onlay» з використанням поліпропіленової сітки відповідних розмірів, яку фіксували по периметру до апоневрозу зовнішнього косого м'яза живота.

Отримані результати досліджень обробляли методом варіаційної статистики з використанням стандартних програм "Microsoft Exel 2010" та "Statistika 6,0". Для описової статистики кількісних параметрів використовували середню арифметичну (M) та стандартне відхилення (SD). Розподіл якісних параметрів представлено у відсотках (%). Для порівняння отриманих результатів між групами використовували t-тест, тест Манна-Уітні (кількісні параметри) та критерій Хі-квадрат (Фішера) для якісних параметрів. Для порівняльної оцінки вірогідності розвитку ускладнень визначали відносний ризик (OR) з 95 % довірчим інтервалом.

РОЗДІЛ 3
ОБҐРУНТУВАННЯ ВИБОРУ ОПТИМАЛЬНОГО СПОСОБУ ВІДКРИТОЇ ТА ЛАПАРОСКОПІЧНОЇ АЛОПЛАСТИКИ ПІСЛЯОПЕРАЦІЙНИХ ВЕНТРАЛЬНИХ ГРИЖ

Однією із причин незадовільних результатів хірургічного лікування ПВГ є неадекватний вибір способу як лапароскопічної так і відкритої алогерніопластики. Часто при лапароскопічній алогерніопластиці у пацієнтів із ПВГ малих та середніх розмірів за наявності діастазу більше 5 см зшивання країв дефекту супроводжується великим натягом тканин, що згодом може призводити до рецидиву грижі. Використання передніх методик роз'єднання анатомічних компонентів черевної стінки при гігантських дефектах з контрактурою прямих м'язів живота також супроводжується підвищенням ВЧТ, що призводить до АКС.

Широке впровадження в хірургічне лікування ПВГ різних видів алопластичних операцій ("sublay", "onlay", преперитонеальна алопластика) значно покращило результати лікування. Водночас, при ПВГ гігантських розмірів класичні методики алогерніопластики часто можуть викликати зменшення об'єму черевної порожнини та підвищення ВЧТ, що призводить до АКС (2,4–3,6 %) та летальності (1,2–3,4 %) (Huang H., 2015; Smietanski M., 2016). Це вимагає спеціальної методики закриття гігантського дефекту черевної стінки, яка б не підвищувала ВЧТ.

Використання методики розділення анатомічних компонентів передньої черевної стінки за Ramirez у поєднанні з алопластикою "onlay" сприяє збільшенню площі черевної стінки та об'єму черевної порожнини і покращує результати лікування, зокрема, зменшується частота АКС (Novitsky Y., 2016; LeBlank A. K. et al., 2018). Водночас, використання такої поєднаної операції при гігантських ПВГ не виключає підвищення ВЧТ та виникнення АКС. На наш погляд використання інтраабдомінальної алопластики у поєднанні з операцією Ramirez дасть змогу покращити результати хірургічного лікування ПВГ.

В зв’язку з цим вибір способу алогерніопластики при ПВГ в залежності від розмірів грижі, діастазу прямих м’язів живота та внутрішньочеревного тиску буде сприяти покращенню результатів лікування.

Розроблений алгоритм вибору способу лапароскопічної та відкритої алогерніопластики виконувався із врахуванням розміру дефекту черевної стінки, ширини діастазу прямих м’язів та ВЧТ. Шляхом проведеного дослідження під час хірургічного втручання з приводу ПВГ з діастазом прямих м’язів живота інтраопераційно при зведенні прямих м’язів та вимірюванні ВЧТ було встановлено, що при діастазі прямих м’язів до 5 см ВЧТ підвищується до 1,3 мм рт. ст. і дефект черевної стінки закривається без значного натягу опорних тканин. При діастазі від 5 до 10 см – ВЧТ підвищується до 7,2 ± 1,4 мм рт. ст. без натягу тканин, а при діастазі більше 10 см – 10–20 ± 1,5 мм рт. ст. з натягом тканин черевної стінки, що вимагає регульованого зведення прямих м’язів.

Відповідно до розробленого алгоритму вибору способу лапароскопічної та відкритої алогерніопластики пацієнти основної групи розподілені на три групи.

В І групі у 109 (21,5 %) пацієнтів при ПВГ малого та середнього розмірів з діастазом до 5 см виконували лапароскопічну алогерніопластику, зокрема, у 63 пацієнтів лапароскопічну преперитонеальну (патент України на корисну модель № 142342 від 25.05.2020 р.) та у 46 лапароскопічну ретромускулярну алопластику. Групу порівняння Іа склали 108 (21,2 %) пацієнтів, яким виконували відкриту ретромускулярну алогерніопластику.

В ІІ групі у 64 (12,6 %) пацієнтів при ПВГ великих розмірів та діастазом прямих м’язів живота від 5 до 10 см виконували відкриту алогерніопластику за методикою “sublay”. Групу порівняння ІІа склали 63 (12,4 %) пацієнти, яким виконували відкриту методику “onlay”.

В ІІІ групі у 82 (16,1 %) пацієнтів при ПВГ гігантських розмірів та діастазом прямих м’язів живота більше 10 см виконували передню методику роз’єднання анатомічних компонентів черевної стінки у поєднанні з алопластикою з інтраабдомінальним розміщенням сітчастого імплантату з антиадгезивним покриттям за удосконаленим способом. Групу порівняння ІІІа складали

82 (16,1 %) пацієнта, яким виконували передню методику роз’єднання анатомічних компонентів черевної стінки в поєднанні з алопластикою методом “onlay”.

У пацієнтів III-ої та IIIа групи проводився моніторінг ВЧТ у передопераційному періоді, інтраопераційно та у післяопераційному періоді. Вимірювання ВЧТ виконували непрямим методом за допомогою катетера Фолея та апарату Abdopresure.

У післяопераційному періоді оцінювали частоту виникнення АКС (у пацієнтів з гігантськими ПВГ), ускладнень з боку післяопераційної рани (серома, інфікування, запальний інфільтрат, хронічний післяопераційний біль та частоту рецидиву.

РОЗДІЛ 4
ХІРУРГІЧНЕ ЛІКУВАННЯ ПІСЛЯОПЕРАЦІЙНИХ ВЕНТРАЛЬНИХ ГРИЖ РІЗНОГО РОЗМІРУ З ВИКОРИСТАННЯМ ЛАПАРОСКОПІЧНИХ І ВІДКРИТИХ МЕТОДІВ

Хірургічне лікування післяопераційних вентральних гриж (ПВГ), не дивлячись на впровадження сучасних лапароскопічних та нових удосконалених відкритих алопластичних операцій залишається актуальною проблемою. Частота місцевих ранових ускладнень у вигляді сером складає 30,8–60,4 %, гнійне запалення післяопераційної рани – 1,5–4,8 %, нориці черевної стінки – 3 %, хронічний післяопераційний біль – 4,5–6 %, рецидиви ПВГ – 10–25 %. Серед загальних ускладнень, зокрема при ПВГ великого та гігантського розмірів домінуючим є абдомінальний компартмент синдром (АКС) – 2,4–6,8 %. Однією із причин незадовільних результатів хірургічного лікування ПВГ є неадекватний вибір способу як лапароскопічної так і відкритої алогерніопластики. Часто при лапароскопічній алогерніопластиці у пацієнтів із ПВГ малих та середніх розмірів за наявності діастазу більше 5 см зшивання країв дефекту супроводжується великим натягом тканин, що згодом може призводити до рецидиву грижі. Використання передніх методик роз’єднання анатомічних компонентів черевної стінки при гігантських дефектах з контрактурою прямих м’язів живота також супроводжується підвищенням ВЧТ, що призводить до АКС.

Для лікування пацієнтів з ПВГ застосовували як відкриті, так і лапароскопічні методи втручання. Вибір методу хірургічного лікування залежить від стану пацієнта, особливостей грижового дефекту, розміру грижового дефекту та ширини діастазу прямих м’язів живота, а також досвіду хірурга.

4.1. Лапароскопічне лікування хворих із післяопераційними вентральними грижами

ПВГ складають 20,4–22 % від загальної частоти всіх гриж живота. Впровадження в хірургічне лікування ПВГ сучасних алопластичних матеріалів і лапароскопічних операцій покращило результати лікування, зменшилась частота

як післяопераційних ускладнень так і рецидивів. Водночас, при відкритих хірургічних втручаннях з приводу ПВГ з використанням традиційних преперитонеальної та ретромускулярної методик зберігається висока частота післяопераційних ранових ускладнень, що зумовлено широкою дисекцією та травматизацією підшкірної клітковини та м'язово-апоневротичних тканин. Серома при відкритій алопластиці ПВГ складає (30,8–60,4 %), тривалість якої спостерігається 4–6 тижнів після операції. Це досить часто призводить до її інфікування (8–15 %). Інфікування тканин черевної стінки стає однією з причин рецидивування гриж. Частота рецидивування після відкритих операцій складає 5–25 %. Виконання класичної лапароскопічної алопластики ПВГ, зокрема методики IPOM з сіткою з антиадгезивним покриттям без зведення країв дефекту також супроводжується високою частотою сером, а також залишається так званий «псевдодефект» з визначенням слабкості між прямими м'язами живота. Запропонована методика IPOM+, перед імплантацією сітки, передбачає зведення країв грижового дефекту трансфасціальними черезшкірними швами або лапароскопічним безперервним швом використовуючи нитку 2.0 V-Lock. Застосовуючи цю методику вдалося зменшити кількість післяопераційних ускладнень, але за рахунок високої вартості композитної сітки, цей метод немає широкого застосування серед хірургів.

У лікуванні пацієнтів з ПВГ визначають наступні переваги лапароскопічних втручань перед традиційною хірургією кращий естетичний ефект, скорочення терміну перебування у клініці, швидке відновлення, уникнення ускладнень, які пов'язані з операційною раною.

Незважаючи на помітні переваги мало-інвазійних втручань, на сьогодні лише ≈ 17–25 % хірургів використовують лапароскопію для лікування пацієнтів з вентральними грижами, в тому числі й з ПВГ. Серед хірургів немає одностайної думки щодо критеріїв визначення методу корекції (відкрита чи лапароскопічна) у цих пацієнтів. Більшість хірургів залишають лапароскопічні втручання для пацієнтів з ПВГ, у яких поперечний діаметр грижового випинання не перевищує 10 см, а у деяких випадках 15 см. Також на вибір методу хірургічної корекції

впливають наявність ожиріння, старечий вік, куріння, хронічні обстуруктивні захворювання легень, імунодефіцитні стани та локалізація дефекту. Наявність ожиріння вважають одним із показань до проведення лапароскопічної пластики ПВГ, оскільки при такому доступі уникають значних розрізів, що сприяє покращенню післяопераційного перебігу.

В нашому досдіженні ми порівляли різні методи операційного лікування післяопераційних вентральних з метою обгрунтувати оптимальний метод вибору хірургічного лікування ПВГ відповідно до розробленого алгоритму. Основна група 508 пацієнтів з ПВГ була поділена на три групи в залежності від розміру грижових воріт та ширини діастазу прямих м’язів живота та показників ВЧТ.

В І групі у 109 (21,5 %) пацієнтів при ПВГ малого та середнього розмірів з діастазом до 5 см виконували лапароскопічну алогерніопластику, зокрема, у 63 пацієнтів лапароскопічну преперитонеальну (патент України на корисну модель № 142342 від 25.05.2020 р.) та у 46 лапароскопічну ретромускулярну алопластику. Групу порівняння Іа склали 108 (21,2 %) пацієнтів, яким виконували відкриту ретромускулярну алогерніопластику. Разом 217 пацієнтів.

Жінок було 138 (63,5 %), чоловіків – 79 (36,5 %), без суттєвої різниці за окремими віковими групами ($\chi^2 = 0,3$; $p = 0,84$).

Відповідно до класифікації Європейської асоціації хірургів-герніологів (EHS classification, Гент, Бельгія, 2009 р.) ПВГ розподілялись наступним чином: $M_1W_1R_0$ діагностовано у 10(4,8 %), $M_2W_1R_0$ – у 21 (9,5 %), $M_2W_2R_0$ – у 24 (11,1 %), $M_3W_1R_0$ – у 17 (7,9 %), $M_3W_2R_0$ – у 19 (8,7 %), $M_3W_3R_0$ – у 14 (6,3 %), $M_4W_1R_0$ – у 12 (5,6 %), $M_4W_2R_0$ – у 5 (2,4 %), $M_4W_3R_0$ – у 9 (4,0 %), $M_5W_1R_0$ – у 14 (6,3 %), $M_5W_2R_0$ – у 7 (3,2 %), $M_{2-3}W_2R_0$ – у 33 (15,1 %), $M_{3-4}W_2R_0$ – у 13 (6,3 %), $M_{3-4}W_3R_0$ – у 7 (3,2 %), $M_{1-4}W_3R_0$ – у 7 (3,2 %), $M_{3-5}W_3R_0$ – у 5 (2,4 %). Пацієнти з ПВГ великих розмірів (W_3) у яких ширина діастазу прямих м’язів живота перевищувала 5 см не включались у дослідження.

Удосконалена нами лапароскопічна преперитонеальна алогерніопластика з трансфасціальним зшиванням країв дефекту черевної стінки (патент України № 142342 на корисну модель). Даний спосіб виконувався наступним чином.

Зважаючи на розмір грижі встановлювали від 3 до 4–5 троакарів (5 та 10 мм). Перший троакар встановлювали за Hasson, тим самим уникали можливості ятрогенних пошкоджень органів черевної порожнини. При визначенні під час УЗД так званих «світлих проміжків» між черевною стінкою та черевною порожниною, користувались голкою Вереша. Створювали карбоксипневмо-перитонеум із тиском в межах 12–14 мм рт. ст. Для огляду черевної порожнини та виконання лапароскопічної герніопластики використовували – лапароскоп з кутом зору 30°. Зрощення між органами черевної порожнини та черевною стінкою роз'єднували з використанням моноелектрокоагуляції, звільняли грижовий мішок від його вмісту. Далі виділяли грижовий мішок та розрізали парієтальну очеревину, яку відшаровували від країв дефекту на 6–7 см по периметру. Після формування преперитонеального простору зшивали краї дефекту черевної стінки нитками пролен 0 трансфасціальними черезшкірними швами за допомогою голки “endoclose”. Передочеревинно розміщували поліпропіленовий сітчастий імплантат відповідних розмірів та фіксували його по периметру герніостеплером ProTack або ReliaTack і зашивали дефект парієтальної очеревини. Перекриття зшитих країв дефекту черевної стінки по периметру було не менше 5–6 см.

Метод лапароскопічної ретромускулярної алопластики відрізнявся місцем розміщення імплантату в шарах передної черевної стінки, він розміщувався ретромускулярно. Даний спосіб виконувався наступним чином. Зважаючи на розмір грижі встановлювали від 3 до 4–5 троакарів (5 та 10 мм). Перший троакар встановлювали за Hasson, тим самим уникали можливості ятрогенних пошкоджень органів черевної порожнини. При визначенні під час УЗД так званих «світлих проміжків» між черевною стінкою та черевною порожниною, користувались голкою Вереша. Створювали карбоксипневмоперитонеум із тиском в межах 12–14 мм рт. ст. Для огляду черевної порожнини та виконання лапароскопічної герніопластики використовували - лапароскоп з кутом зору 30°. Зрощення між органами черевної порожнини та черевною стінкою роз’єднували з використанням моноелектрокоагуляції, звільняли грижовий мішок від його

вмісту. Далі відступивши від краю грижових воріт 6–7см за допомогою ножиць та електрокоагуляції заходили в ретромускулярний простір прямих м’язів живота з обох сторін. Задні листки апоневрозу піхв прямих м’язів виділяли навколо грижевих воріт з заступом від 5 до 7 см в залежності від індивідуальних анатомічних особливостей. Дефект в черевній стінці зшивали нитками пролен 0 трансфасціальними черезшкірними швами за допомогою голки «endoclose». Ретромускулярно розміщували поліпропіленовий сітчастий імплантат відповідних розмірів та фіксували його по периметру герніостеплером ProTack або ReliaTack і зашивали задні листки апоневрозу піхв прямих м’язів живота нерозсмоктуючою ниткою v-lock 2.0.

Клінічне спостереження № 1

Пацієнтка М., історія хвороби № 3109:

– знаходилась на лікуванні з 22.02.21по 01.03.21 р.

– маса тіла 88 кг; вік 55 років.

Скарги на випинання в ділянці післяопераційного рубця нижче пупка, періодичні болі в грижовому випинанні особливо під час фізичного навантаження, періодичні закрепи.

Анамнез захворювання: Вважає себе хворою протягом 7 років, коли у 2014 році після операційного втручання – надпіхвової ампутація матки з приводу фіброміоми матки, почало турбувати випинання і болючість в ділянці післяопераційного рубця. Протягом цього часу пацієнтку турбує помірний біль у ділянці післяопераційного рубця особливо під час фізичного навантаження. Випинання за останній місяць значно збільшилось в розмірах. Консультована хірургом, скерована на операційне лікування.

Об’єктивно: На передній поверхні черевної снінки над лоном визначається поперпечний післяопераційний рубець в середній третині якого визначається випинання, яке частково вправляється в черевну порожнину розміром 6 на 8 см. Помірно болюче. При глибокій пальпації визначається дефект передньої черевної стінки 2,5 на 3 см (рис. 4.1.1.).

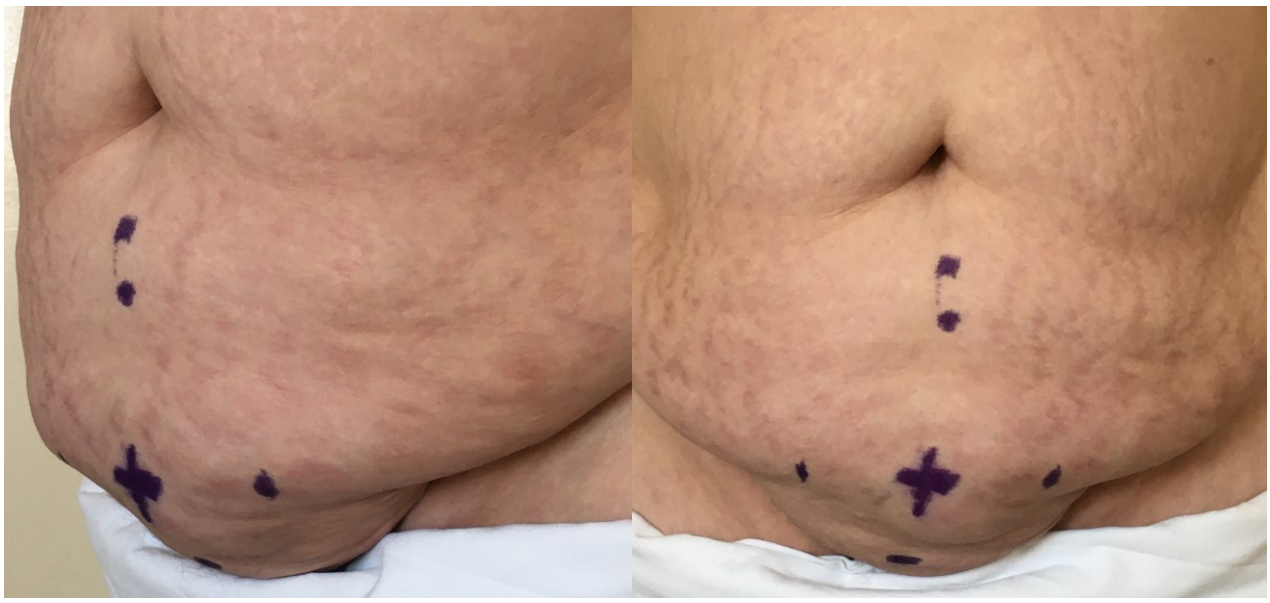

Рис. 4.1.1. Приклад ПВГ ($M_4W_1R_0$)

УЗД черевної порожнини та передньої черевної стінки. Печінка з вираженим гепатозом, не збільшена. Жовчевий міхур середніх розмірів, конкреметів не містить. Підшлункова залоза з чітким контуром, підвищеної ехогенності. Селезінка без особливостей. Нирки крупні, не блоковані. В проекції середньої третини післяопераційного рубця визначається дефект передньої черевної стінки до 25 мм, в якому фіксована тканина великоко сальника.

Консультація терапевта, кардіолога: ІХС. Артеріальна гіпертензія.

ВЧТ – 6 мм рт. ст.

Рентгеноскопія ОГП (д.о. 0,5 $м^3$в.) Легені та серце без патологічних змін.

Заключення ЕКГ: Ритм синусовий, ЧСС 66 уд. за хв.

Дані лабораторних досліджень:

Загальний аналіз крові: Еритроцити: 4.25*1012/л, Hb:133г/л, К.п.: 0.9, Лейкоцити:7.4*109/л, е:1 %, п:12 %, с:52 %, л:29 %, м:6 %, ШОЕ:6мм/год.

Загальний аналіз сечі: питома вага 1014; колір с/ж; Е 0-1 в полі зору; Л 1-2 у полі зору; цукор, білок – не знайдено.

Біохімія: Білірубін: 13.5 мкмоль/л, сечовина: 5.6 ммоль/л, креатинін: 67,3 ммоль/л, АсАТ: 29,4 ммоль/год.л, АлАТ: 21.9 ммоль/год.л.

Коагулограма: ПТІ – 96 %, час згортання крові – $4^{/}40^{//}$, фібриноген – 4,8 г/л, толерантність плазми до гепарину $2^{//}50^{//}$.

Діагноз: Післяопераційна вентральна невправима грижа ($M_4W_1R_0$). ІХС. Артеріальна гіпертензія.

Передопераційна підготовка проводилась амбулаторно та в стаціонарі.

Знеболення: загальний наркоз. Операція: Лапароскопічна преперитонеальна алогерніопластика. За допомогою голки Вереша створено пневмоперитонеум. Перший троакар 10 мм введено в черевну порожнину по білій лінії живота у мезогастрії. Ревізія черевної порожнини, патологічних змін не виявлено. Між лоном та пупком до передньої черевної стінки прирощений великий сальник в місці грижового дефекту. Два додаткові троакари введено в черевну порожнину з обох боків по передньоаксілярних лініях на рівні пупка 10 і 5 мм.

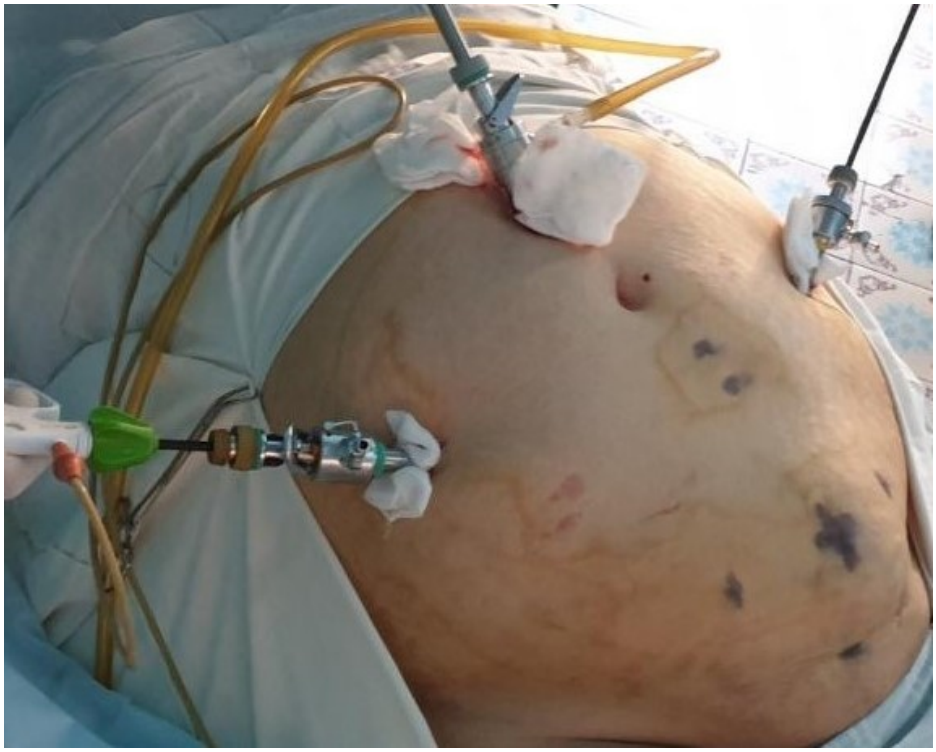

Рис. 4.1.2. Розміщення троакарів під час лапароскопічної алогерніопластики ПВГ ($M_4W_1R_0$)

За допомогою ножиць та монополярної коагулації вміст грижового мішка вправлено в черевну порожнину. Грижовий дефект розміром 3 см на 2,5 см. Мобілізовано переочеревинний простір навколо грижового дефекту на 6–7 см від краю грижі.

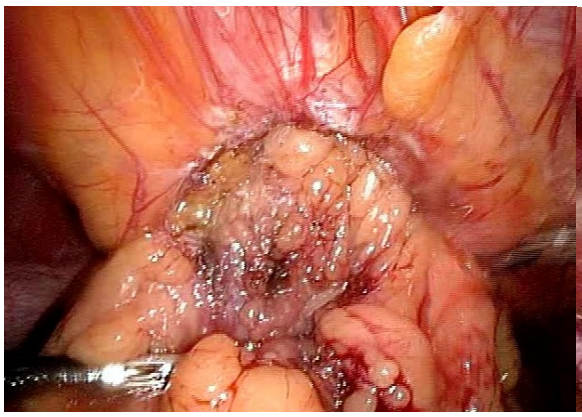

Рис. 4.1.3. Виділення вмісту грижі під час лапароскопічної алогерніопластики ПВГ ($M_4W_1R_0$)

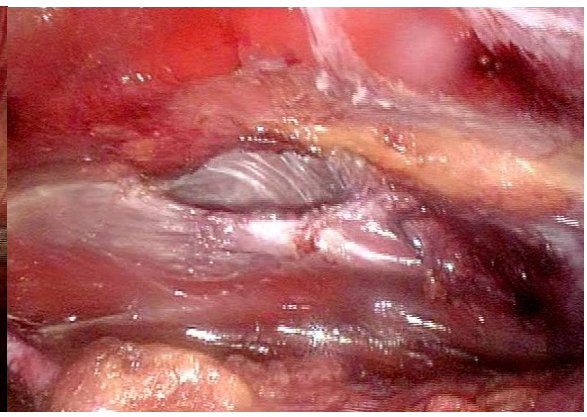

Рис. 4.1.4. Грижові ворота в змобілізованому преперитонеальному просторі

Дефект передньої черевної стінки ліквідовано трансфасціальними швами нерозсмоктуючою ниткою. В передочеревинному просторі розміщено макропористий сітчастий імплантат 12 см на 15 см, який фіксовано до передньої черевної стінки герніостеплером. Відновлено цілісність парієтальної очеревини над сіткою за допомогою герніостеплера або за допомогою розсмоктувальної нитки V-Lock 2.0.

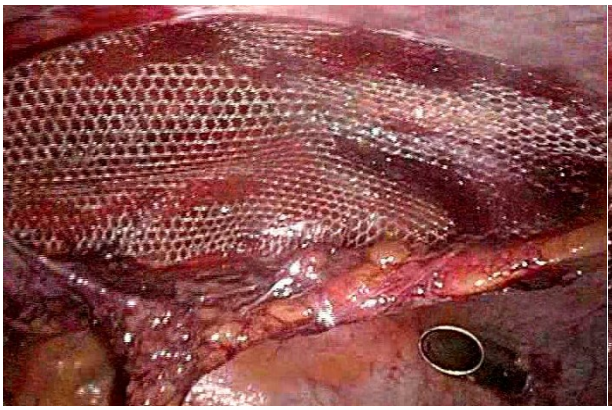

Рис. 4.1.5. Сітчастий імплантат в преперитонеальному просторі

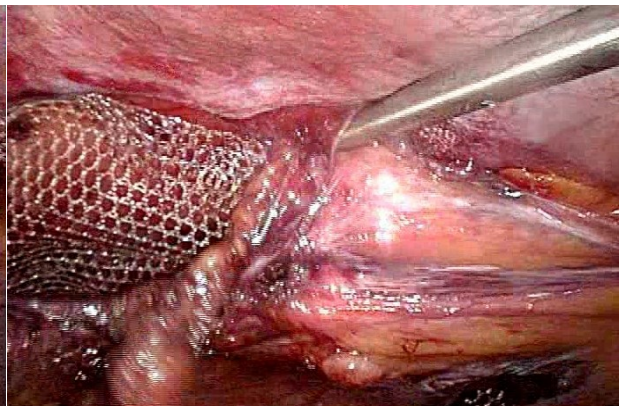

Рис. 4.1.6. Відновленя цілісності парієтальної очеревини за допомогою герніостеплера

Групу порівняння Іа склали 108 (21,2 %) пацієнтів, яким виконували відкриту ретромускулярну алогерніопластику.

Результати хірургічного лікування ПВГ у пацієнтів І групи та Іа групи порівняння представлені в табл. 4.1.1.

Таблиця 4.1.1

Результати хірургічного лікування післяопераційних вентральних гриж малого та середнього розмірів з діастазом прямих м'язів живота до 5 см у пацієнтів І та Іа груп

Ускладнення	Основна група	Група порівняння	OR (95 % ДІ)	Зниження відносного ризику (%)	*p*
Серома	4 (3,7 %)	38 (35,2 %)	0,07 (0,02–0,21)	-93 %	0,001*
Гнійне запалення п/о рани	0 (0 %)	7 (6,5 %)	0,12 (0,01–0,94)	-88 %	0,007*
Інфільтрат п/о рани	0 (0 %)	5 (4,6 %)	0,16 (0,02–1,33)	-84 %	0,023*
Хронічний п/о біль	3 (2,8 %)	7 (6,5 %)	0,41 (0,1–1,62)	-59 %	0,190
Рецидив п/о грижі	0 (0 %)	7 (6,5 %)	0,12 (0,01–0,94)	-88 %	0,007*

Примітка: OR (95 % ДІ) – відносний ризик (відношення шансів та 95 % довірчий інтервал) для частоти ускладнень в основній групі проти групи порівняння (у випадку частоти ускладнень 0 % використано поправку Haldane-Anscombe для визначення відносного ризику); * – різниця достовірна ($p < 0,05$) за критерієм Хі-квадрат.

Як видно з отриманих результатів, лапароскопічна преперитонеальна та ретромускулярна алопластика ПВГ із трансфасціальними швами у І групі пацієнтів має суттєві переваги.

Зменшення частоти сероми з 35,2 % до 3,7 %, гнійного запалення з 6,5 % до 0 % та запального інфільтрату з 4,6 % до 0 % при використанні лапароскопічної преперитонеальної та ретромускулярної алогерніопластики досягається шляхом зменшення площі дисекції та зменшення пошкодження кровоносних та лімфатичних судин в порівнянні з відкритою ретромускулярною методикою алогерніопластики.

Віддалені результати вивчалися впродовж 1–36 місяців шляхом повторних оглядів та анкетування у 78 пацієнтів І групи та у 78 пацієнтів Іа групи. Хронічний біль в ділянці передньої черевної стінки впродовж 6–8 місяців після операції спостерігався у 5 (6,4 %) пацієнтів Іа групи порівняння та у 2 (2,6 %) І групи і був ліквідований шляхом призначення фізіотерапевтичних процедур та

нестероїдних протизапальних препаратів. Рецидиви грижі виявлені у 5 (6,4 %) пацієнтів Іа групи порівняння, а в І групі рецидивів гриж виявлено не було.

З огляду на отримані результати хірургічного лікування ПВГ малого та середнього розмірів та діастазом прямих м'язів живота до 5 см з використанням лапароскопічної преперитонеальної та ретромускулярної алопластики із трансфаціальним зшиваннням країв дефекту (І група пацієнтів) та відкритої ретромускулярної алогерніопластики (Іа група порівняння) необхідно відмітити, що значно кращі як безпосередні так і віддалені результати, отримані у пацієнтів І групи. Зменшення частоти сероми в 9,5 разів, нагноєння післяопераційної рани у 6,5 разів, хронічного інфільтрату у 4,6 рази. У пацієнтів І групи порівнючи з Іа групою, порівняння грунтується на мінімізації площі дисекції тканин черевної стінки, значно меншою мобілізацією підшкірної клітковини від апоневрозу, меншим пошкодженням кровоносних та лімфатичних судин. Це зменшує ймовірність інфікування тканин на ділянці сітчастого імплантата.

Віддалені результати хірургічного лікування ПВГ малого та середнього розмірів та діастазом прямих м'язів живота до 5 см також підтверджують перевагу лапароскопічної преперитонеальної та ретромускулярної алогерніопластики із трансфасціальним зшиванням країв дефекту порівнюючи з відкритою ретромускулярною алопластикою, відмічено значне зменшення вірогідністі виникнення ранових ускладнень, міграції сітки та, відповідно, рецидивування ПВГ.

Клінічне спостереження № 2

Пацієнт Ч., історія хвороби № 8704:

– знаходився на лікуванні з 25.05.20 р. по 28.05.20 р.;

– маса тіла 87 кг; вік 60 років.

Скарги на випинання в ділянці вище пупка, періодичні болі під час фізичного навантаження.

Анамнез захворювання: Вважає себе хворим протягом 5 років, коли переніс операційне втручання з приводу пупкової грижі. Згідно виписки було виконано аутопластику пупкової грижі, накладено вузлові шви на грижовий дефект

передньої черевної стінки. Через деякий час пацієнт відмітив рецидив грижі. Консультований хірургом, скерований на операційне лікування.

Об'єктивно: На передній поверхні черевної снінки в ділянці пупка визначається невеликий післяопераційний рубець. В цій ділянці випячування розміром 8 на 10 см, яке частково вправляється в черевну порожнину. При глибокій пальпації визначається дефект вище пупка розмром 2 на 3 см (рис. 4.1.7).

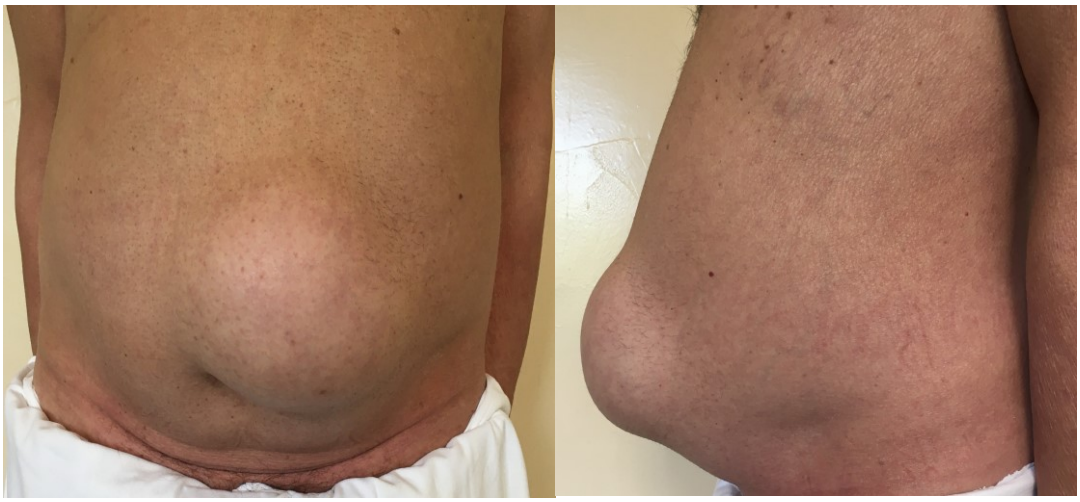

Рис. 4.1.7. Приклад ПВГ ($M_3W_1R_0$)

УЗД черевної порожнини та передньої черевної стінки. Печінка однорідна, не збільшена. Жовчевий міхур конкрементів не містить. Холедох не розширений. Селезінка не збільшена. Вище пупка визначається дефект передньої черевної черевної стінки розміром 2,5 на 3,0 см, вміст жирова тканина.

Консультація терапевта, кардіолога: ІХС. Гіпертонічна хвороба IIст СН IIА.

ВЧТ – 7мм рт. ст.

Рентгеноскопія ОГП (Д.о. 0,5 мЗв.) Легені та серце без патологічних змін.

Заключення ЕКГ: Ритм синусовий, ЧСС 66 уд. за хв.

Дані лабораторних досліджень:

Загальний аналіз крові: еритроцити: 3,94*1012/л, Hb:126г/л, лейкоцити: 7,6*109/л, е:0 %, п:1 %, с:57 %, л:38 %, м:4 %, ШОЕ:10мм/год.

Біохімічний аналіз крові: білірубін: 8,4мкмоль/л, білок.: 70,6г/л, глюкоза: 6,0 ммоль/л, сечовина: 4,3ммоль/л, креатинін: 7,7 мкмоль/л, АсАТ: 29од/л, АлАТ: 13 од/л.

Коагулограма: Протр.час: 11,1с., Протр.інд.: 116,3 %, Заг.фібр.: 6,4 г/л, Ет.тест: (-), Фібр.”Б”(-).

Загальний аналіз сечі: Білок: (0.165), Епітелій: невелика к-ть в полі зору, Лейкоцити: 0-1 в полі зору, Еритроцити: (-) в полі зору, Бактерії: (-), Слиз: (-).

Діагноз: Післяопераційна невправима вентральна грижа ($M_3W_1R_0$). Варикозна хвороба обох нижніх кінцівок ХВН. ІХС. Гіпертонічна хвороба ІІ ст.

Передопераційна підготовка проводилась амбулаторно та в стаціонарі.

Знеболення: загальний наркоз. Операція: Лапароскопічна преперитонеальна алогерніопластика. За допомогою голки Вереша створено пневмоперитонеум (рис. 4.1.8).

Рис. 4.1.8. Створення пневмоперитонеуму за допомогою голки Вереша. ПВГ ($M_3W_1R_0$)

Перший троакар 10 мм введено в черевну порожнину по передньоаксілярній лінії живота зліва в мезогастрії. Ревізія черевної порожнини, патологічних змін не виявлено. В ділянці над пупком до передньої черевної стінки прирощений великий сальник в місці грижового дефекту. Два додаткові троакари введено у черевну порожнину по передньоаксілярній лінії зліва в підребер’ї 10 мм та у ділянці клубового гребня троакар 5 мм.

За допомогою ножиць та монополярної коагуляції вміст грижового мішка вправлено в черевну порожнину. Грижовий дефект розміром 3,0 на 2,5 см. Мобілізовано передочеревинний простір навколо грижового дефекту на 6–7 см від краю грижі (рис. 4.1.9 та рис. 4.1.10).

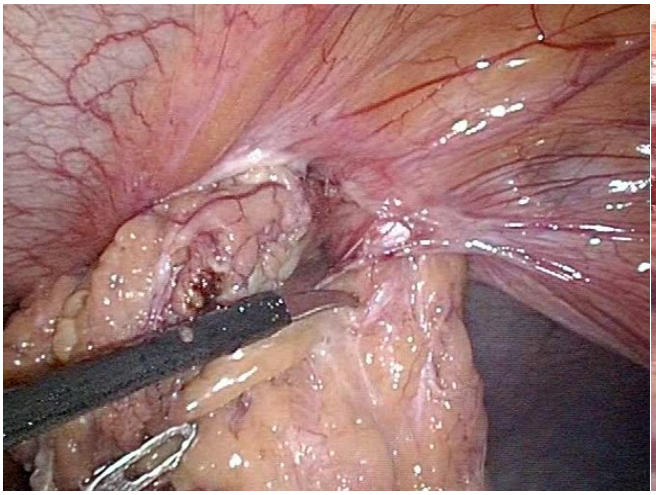

Рис. 4.1.9. Виділення вмісту грижі під час лапароскопічної алогерніопластики ПВГ ($M_3W_1R_0$)

Рис. 4.1.10. Грижові ворота в змобілізованому преперитонеальному просторі

Дефект передньої черевної стінки ліквідовано трансфасціальними швами нерозсмоктуючою ниткою. В передочеревинному просторі розміщено макропористий сітковий імплантат 12 на 15 см, який фіксований до передньої черевної стінки герніостеплером. Відновлено цілісність паріетальної очеревини над сіткою за допомогою герніостеплера або за допомогою розсмоктувальної нитки V-Lock 2.0 (рис. 4.1.11 та рис 4.1.12).

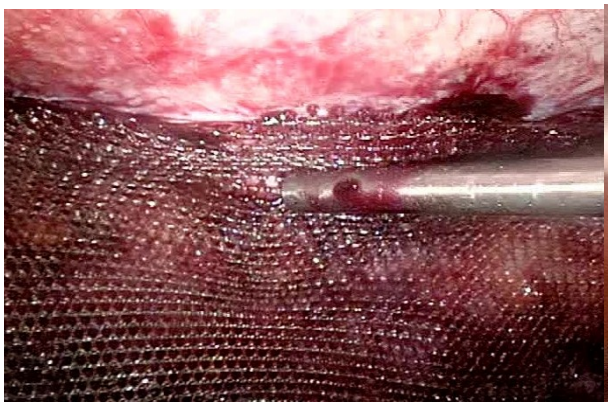

Рис. 4.1.11. Фіксація сітчастого імплантату в преперитонеальному просторі

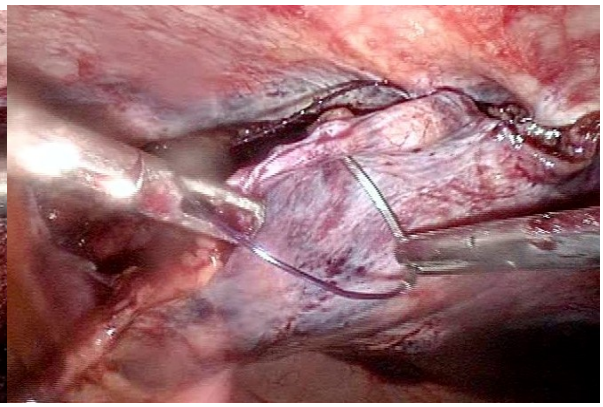

Рис. 4.1.12. Відновленя цілісності парієтальної очеревини за допомогою розсмоктуючої нитки

Отримані результати хірургічного лікування ПВГ малого та середнього розмірів та діастазом прямих м’язів живота до 5 см з використанням лапароскопічної преперитонеальної та ретромускулярної алопластики із трансфаціальним зшиваннням країв дефекту (І група пацієнтів) та відкритої ретромускулярної алогерніопластики (Іа група порівняння) необхідно відмітити, що значно кращі як безпосередні так і віддалені результати, отримані у пацієнтів І групи, що видно з табл. 4.1.1. Зменшення частоти сером, гнійного запалення післяопераційної рани, інфільтрату післяопераційної рани у пацієнтів І групи у порівнянні з Іа групою пояснюється мінімальною травмою тканин передньої черевної стінки, що, у свою чергу значно зменшує ймовірність пошкодження кровоносних та лімфатичних судин наслідком чого є мінімвльна вірогідність інфікування тканин в ділянці сітчастого імплантата.

Таким чином при ПВГ малих та середніх розмірів застосування розробленого алгоритму вибору способу алогерніопластики обумовлює зниження ризику розвитку сером в основній групі хворих у співставленні з групою порівняння на – 93 % (OR = 0,07; p = 0,001), зниження ризику гнійного запалення рани на – 88 % (OR = 0,12; p = 0,007), ризику післяопераційних інфільтратів на – 84 % (OR = 0,16; p = 0,023), ризику хронічного післяопераційного болю на – 59 % (OR = 0,41; p = 0,190), зниження вірогідності розвитку рецидиву грижі на – 88 % (OR = 0,12; p = 0,007).

4.2. Відкриті методи хірургічного лікування хворих із післяопераційними вентральними грижами

До даного розділу увійшли друга і третя групи пацієнтів з великими та гігантськими грижами, яким в залежності від розміру грижевих воріт виконувались різні види операційних втручань. Проблема хірургічного лікування таких пацієтів була завжди і оптимальний вибір операційного лікування та вибір відповідного імплантату значно покращує результати лікування.

З розвитком алогерніопластики із використанням сучасних біологічно інертних матеріалів, вдалося зменшити рецидив грижі до 15–23 % Гігантські дефекти черевної стінки з масивними пошкодженнями м’язів розвиваються у

17–26 % хворих, які перенесли повторні оперативні втручання з приводу травм або перитоніту, і становлять складну хірургічну проблему. Післяопераційні рубцеві грижі черевної стінки виникають у 5–12 % хворих, які перенесли планові хірургічні втручання на органах черевної порожнини, але при довготривалих операціях, особливо у онкологічних хворих, за наявності важких супутніх захворювань, їх частота збільшується до 18–20 %. Супутні захворювання – ожиріння, цукровий діабет, хвороби легень, нирок та серця призводять до збільшення розмірів дефекту, розвитку гігантських гриж, які асоціюються з ще більшою інвалідизацією хворих. Комбінація гігантської грижі та супутньої хронічної патології формує категорію «складних гриж», наявність яких змушує часто відмовитися від виконання оперативного втручання навіть досвідчених хірургів.

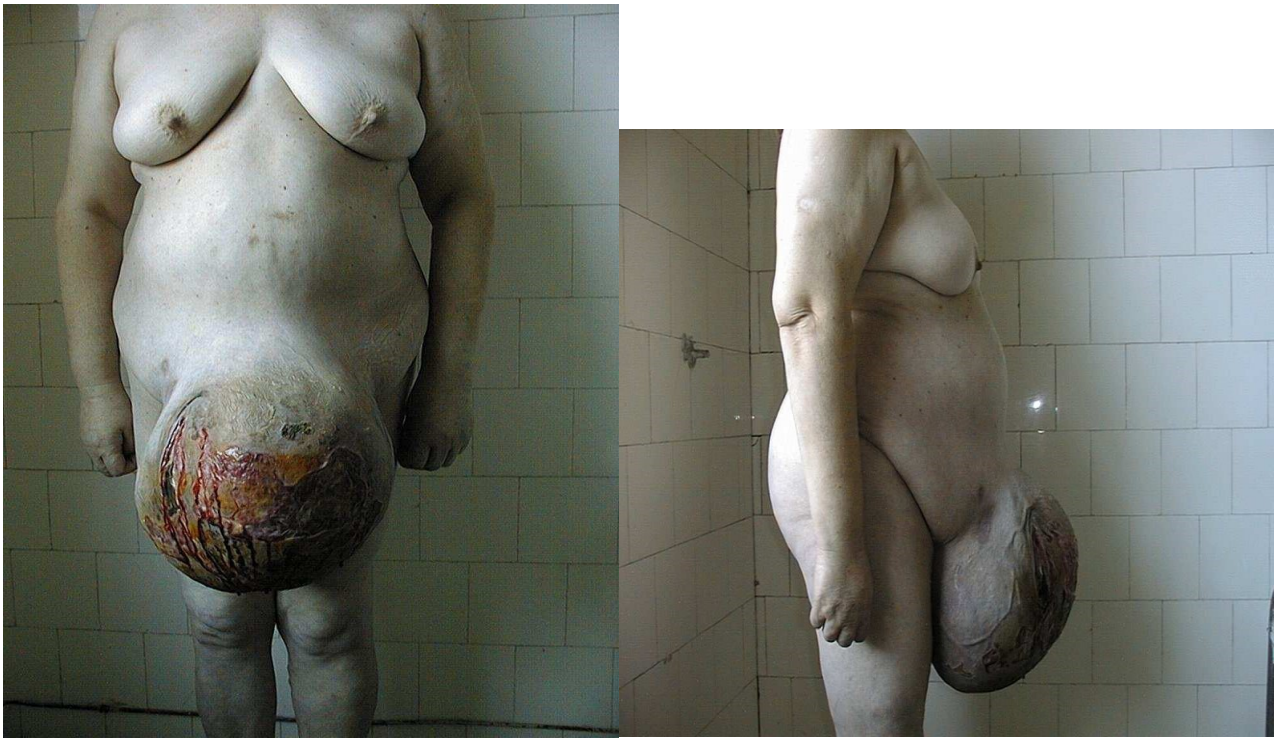

Рис. 4.2.1. Приклад пацієнтки з ПВГ ($M_3W_2R_{0)}$

В II групі у 64 (12,6 %) пацієнтів при ПВГ середніх і великих розмірів та діастазом прямих м’язів живота від 5 до 10 см виконували відкриту ретромускулярну алогерніопластику методикою «sublay». Групу порівняння IIа склали 63 (12,4 %) пацієнти, яким виконували відкриту субкутанну методику “onlay”. Разом 127 пацієнтів.

Жінок було 86 (67,7 %), чоловіків – 41 (32,3 %), віком від 32 до 75 років (середній вік 54,7 ± 3,3), які були прооперовані за період з 2012 по 2019 рр.

У відповідності до класифікації Європейської асоціації хірургів-герніологів діагностовано у 18 (14,1 %), $M_2W_2R_0$ – у 9 (7,2 %), $M_2W_2R_1$ – у 12 (9,5 %), $M_{2-3}W_2R_0$ – у 25 (19,6 %), $M_{2-3}W_2R_1$ – у 24 (18,9 %), $M_{3-4}W_2R_0$ – у 19 (14,9 %), $M_{3-4}W_2R_0$ – у 9 (7,2 %), $M_4W_2R_0$ – у 11 (8,6 %).

Операції, які ми виконували в цій групі відносяться до складних операційних втручань. Тому потрібно добре знати анатомічні особливості передньої черевної стінки, особливості кровопостачання та особливості інервації. Дуже важливим є збереження перфорантних судин. Їхнє необгрунтоване пошкодження може призвести до грізних післяопераційних ускладнень таких як некроз тканин пердньої черевної стінки, інфікування, гнійне запалення, ранній рецидив грижі.

4.2.1. Відкрита ретромускулярна алопластика післяопераційної вентральної грижі (sublay)

Розріз шкіри та підшкірної клітковини до апоневрозу з висіченням післяопераційного рубця. Розріз має бути адекватним до розміру грижового дефекту і може сягати від мечевидного відростка до лона. Інколи необхідно відсікти надлишок підшкірно-жирової клітковини та виконати абдомінопластику. Рішення про можливість виконання абдомінопластики потрібно приймати до операції при огляді пацієнта і проінформувати його про хід операційного лікування. Виділення грижового мішка проводимо ретельно із збереженням його кровопостачання так як можливе його використання при закритті грижового дефекту. Розкрити грижовий мішок бажано по середині, щоб залишити одинакові за розміром клапті з обох сторін. В черевній порожнині необхідно ліквідувати зрощення між органами черевної порожнини та передньою черевною стінкою та міжкишкові зрощення. Для виконання ретромускулярної алопластики потрібно приготувати відповідне місце за прямими м’язами живота, яке має бути

відмежоване від вільної черевної порожнини зшитими задніми листками піхв прямих м’язів живота. При виникненні натягу між задніми листками та проблемному їх зведенні між собою використовуємо частини залишених грижових мішків. Наступний етап – це розміщення поліпропіленового імплантату в ретромускулярному просторі. Для зміцнення передньої черевної стінки використовували сітку розміром 30 на 30 см, яку адаптували під площу попередньо приготовленого ретромускулярного простору, розміщували сітчастий імплантат і фіксували його по периметру монофіламентною нерозсмоктуючою ниткою 2.0.

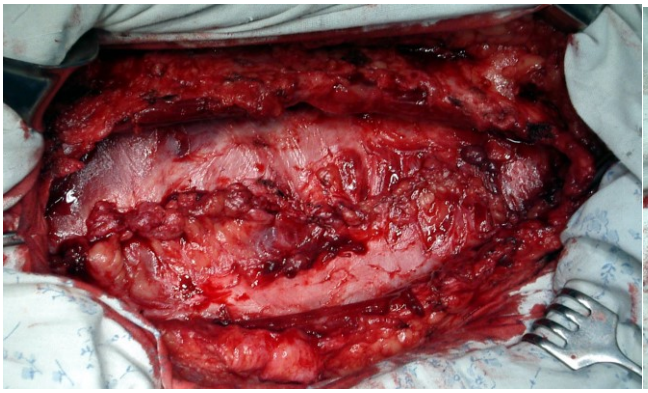

Рис. 4.2.2. Зшиті задні листки піхв апоневрозу прямих м’язів живота

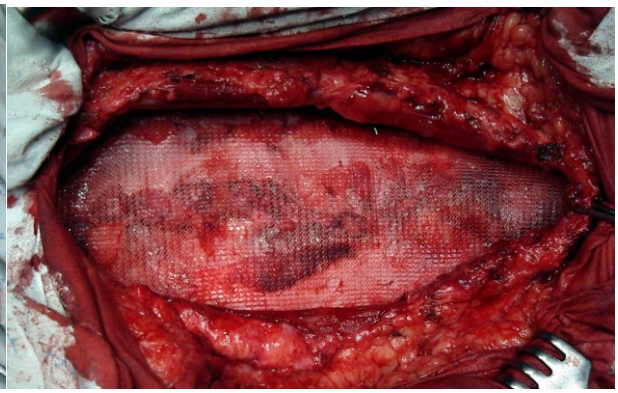

Рис. 4.2.3. Розміщення поліпропіленового імплантату у ретромускулярному просторі

Також фіксацію імплантату в ретромускулярному просторі проводили за допомогою попередньо приготовлених смужок. В сітці вирізали відповідної довжини смужки шириною до 1см. Кількість смужож з обох сторін сітки залежала від довжини ретромускулярного простору. Відстань між ними 6–7 см. Імплантат розміщували у відповідному просторі. Для фіксаціх використовували завчасно приготовлені смужки, які виводилися латерально за прямими м’язами живота на передню черевну стінку.

Рис. 4.2.4. Попередньо приготовлені смужки в імплантаті
для адекватної його фіксації

Зшивали передній листок апоневрозу безперервним або вузловми швами. Потягуючи одночасно за парні смужки в латеральних напрямках з обох сторін досягали адекватного розміщення імплантату в ретромускулярному просторі. Смужки фіксували вузловими швами до передної черевної стінки. Простір над сіткою та субкутанний простір дренували активними дренажами.

Клінічне спостереження № 3

Пацієнтка П., історія хвороби № 5124:

– знаходилась на лікуванні з 25.05.20 р. по 02.06.20 р.;

– маса тіла 87 кг; вік 60 років.

Скарги на випинання в ділянці вище пупка, періодичні болі під час фізичного навантаження.

Анамнез захворювання: Вважає себе хворою протягом 7 років, коли перенесла операційне втручання з приводу деструктивного холециститу, було виконано верхньо-серединну лапаротомію, холецистектомію та дрернування черевної порожнини. Три роки тому в ділянці післяопераційного рубця пацієнтка

відмітила випинання, яке протягом цього часу значно збільшилось у розмірах. Консультована хірургом, скерована на операційне лікування.

Об'єктивно: На передній поверхні черевної снінки визначається післяопераційний рубець. В середній третині якого визначається випячування розміром 10 см на 15 см, яке частково вправляється в черевну порожнину. При глибокій пальпації визначається дефект передньої черевної стінки шириною 7 см, довжиною 11 см (рис. 4.2.5).

Рис. 4.2.5. Приклад ПВГ ($M_{3\text{-}4}$ W_2 R_0)

Консультація терапевта, кардіолога: ІХС. Гіпертонічна хвороба IIст СН IIА.

ВЧТ – 7мм рт. ст.

Рентгеноскопія ОГП. (Д.о. 0,5 мЗв). Легені та серце без патологічних змін.

Заключення ЕКГ: Ритм синусовий, ЧСС 78 уд. за хв.

Дані лабораторних досліджень:

Загальний аналіз крові: еритроцити.: 4,94*1012/л, Hb:128г/л, К.п., лейкоцити: 6,6*109/л, е:0 %, п:1 %, с:59 %, л:37 %, м:5 %, ШОЕ:10мм/год.

Біохімічний аналіз крові: білірубін: 9,4 мкмоль/л, білок.: 71,6 г/л, глюкоза: 5,4 ммоль/л, сечовина: 4,7 ммоль/л, креатинін: 7,5 мкмоль/л, АсАТ: 27од/л, АлАТ: 14 од/л.

Коагулограма: Протр. час: 10,1с., Протр. інд.: 117,3 %, Заг. фібр.: 6,5 г/л, Ет. тест: (-), Фібр. "Б"(-), МНВ: .

Загальний аналіз сечі: білок: (0.160), лейкоцити: 8–10 в полі зору, еритроцити: не густо покр поле зору, бактерії: (+), слиз: (-).

Діагноз: Післяопераційна невправима вентральна грижа ($M_{3-4}W_2R_0$). ІХС. Гіпертонічна хвороба IIст.

Передопераційна підготовка проводилась амбулаторно та в стаціонарі.

Знеболення: загальний наркоз. Операція: Відкрита ретромускулярна (sublay) алопластика ПВГ (рис. 4.2.6 та рис. 4.2.7).

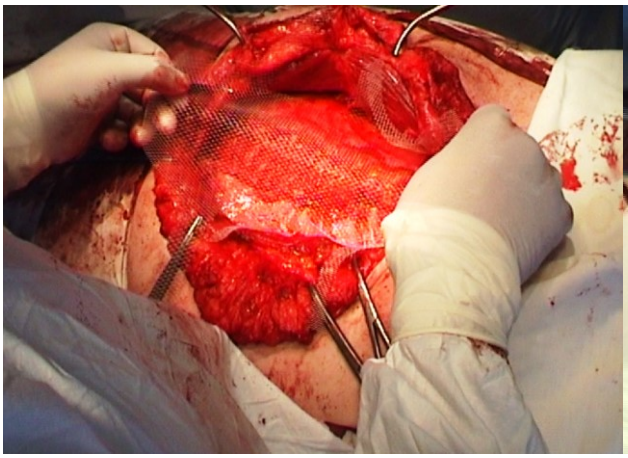

Рис. 4.2.6. Відкрита ретромускулярна алопластика ПВГ(M_{3-4} W_2 R_0). Фіксація імплантату за допомогою попередньо приготовлених в імплантаті смужок

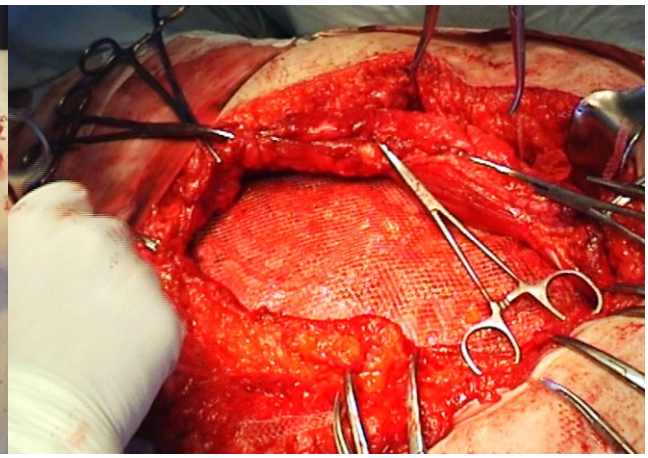

Рис. 4.2.7. Розміщенний сітчастий імплант в ретромувкулярному просторі

4.2.2. Відкрита субкутанна алопластика (onlay)

Даний метод виконували наступним чином: розріз шкіри та підшкірної клітковини до апоневрозу з висічення післяопераційного рубця. Розріз має бути адекватним до розміру грижового дефекту і може сягати від мечевидного відростка до лона. Інколи необхідно відсікти надлишок підшкірно жирової клітковини та виконати абдомінопластику. Виділення грижового мішка проводимо ретельно із збереженням його кровопостачання так як можливе його використання при закритті грижового дефекту. Розкрити грижовий мішок бажано по середині, щоб залишити одинакові за розміром клапті з обох сторін. В черевній порожнині необхідно ліквідувати зрощення між органами черевної порожнини та передньою черевною стінкою та міжкишкові зрощення. Черевну порожнину потрібно закривати з врахуванням внутрішньочеревного тиску, який немає перевищувати 14–15 мм рт. ст. При неможливості відновлення білої живота для

закриття черевної порожнини використовували клапті грижового мішка. При необхідності виконували розділення анатомічних компонентів за Ramirez. На апоневроз м’язів передньої черевної стінки розміщуємо сіткчастий імплантат відповідного розміру. Заступ за краї грижового дефекту та лінії швів має бути не менше 7–8 см. Сітку фіксуємо по периметру проленовою ниткою 2.0, вузловими швами. Субкутанний простір дренуємо активними дренажами.

Рис. 4.2.8. Відкрита субкутанна (onlay) алопластика ПВГ($M_{3\text{-}4}$ W_3 R_0)

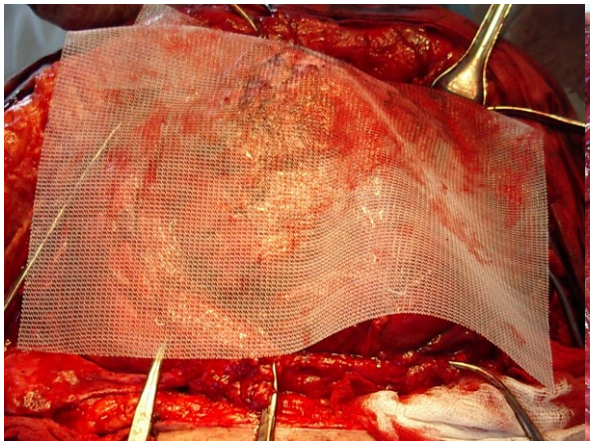

Рис. 4.2.9. Відкрита субкутанна (onlay) алопластика ПВГ($M_{3\text{-}4}$ W_3 R_0)

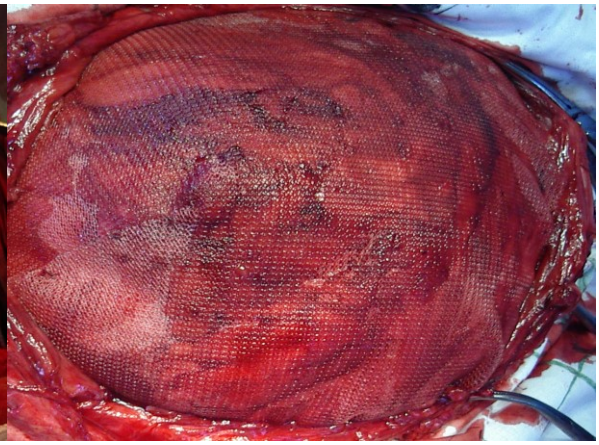

Рис. 4.2.10. Відкрита субкутанна (onlay) алопластика ПВГ($M_{3\text{-}4}$ W_3 R_0). Зафіусований сітчастий імплантат З

Результати хірургічного лікування ПВГ у пацієнтів II групи та IIа групи порівняння представлені в табл 4.2.1.

Таблиця 4.2.1

Результати хірургічного лікування післяопераційних вентральних гриж великого розмірів з діастазом прямих м'язів живота від 5 до 10 см у пацієнтів II та IIа груп

Ускладнення	Основна група	Група порівняння	OR (95 % ДІ)	Зниження відносного ризику (%)	*p*
Серома	4 (6,3 %)	15 (23,8 %)	0,21 (0,07–0,69)	-79 %	0,006*
Гнійне запалення п/о рани	1 (1,6 %)	3 (4,8 %)	0,32 (0,03–3,14)	-68 %	0,302
Інфільтрат п/о рани	1 (1,6 %)	5 (7,9 %)	0,18 (0,02–1,62)	-82 %	0,09
Хронічний п/о біль	1 (1,6 %)	3 (4,8 %)	0,32 (0,03–3,14)	-68 %	0,302
Рецидив п/о грижі	2 (3,1 %)	5 (7,9 %)	0,37 (0,07–2,01)	-63 %	0,235

Примітка: OR (95 % ДІ) – відносний ризик (відношення шансів та 95 % довірчий інтервал) для частоти ускладнень в основній групі проти групи порівняння (у випадку частоти ускладнень 0 % використано поправку Haldane-Anscombe для визначення відносного ризику); * – різниця достовірна ($p < 0,05$) за критерієм Хі-квадрат.

Рис. 4.2.11. Відкрита субкутанна (onlay) алопластика ПВГ($M_{3\text{-}4}$ W_3 R_0)

Результати хірургічного лікування ПВГ великого розміру з діастазом прямих м'язів живота від 5 до 10 см, яким виконувалася відкрита методика "sublay" у порівнянні з виконанням методики «onlay» показали, що більш ефективною

була методика “sublay”. Серома після алогерніопластики методикою “sublay” спостерігалася у 4 (6,3 %) пацієнтів, інфікування рани – у 1 (1,6 %), хронічний післяопераційний біль – у 1 (1,6 %), рецидив грижі – у 2 (3,1 %) пацієнтів, тоді як, після методики «onlay» серома мала місце у 15 (23,8 %) пацієнтів, інфікування рани – у 3 (4,8 %), хронічний післяопераційний біль – у 3 (4,8 %), рецидив грижі – у 5 (7,9 %) пацієнтів ($p < 0,05$).

Таким чином при ПВГ великих розмірів застосування розробленого алгоритму вибору способу алогерніопластики обумовлює зниження ризику розвитку сером в основній групі хворих у співставленні з групою порівняння на – 79 % (OR = 0,21; p = 0,006), зниження ризику гнійного запалення рани на – 68 % (OR = 0,32; p = 0,302), ризику післяопераційних інфільтратів на – 82 % (OR = 0,18; p = 0,09), ризику хронічного післяопераційного болю на – 68 % (OR = 0,32; p = 0,302), зниження вірогідності розвитку рецидиву грижі на – 63 % (OR = 0,37; p = 0,235).

Широке впровадження в хірургічне лікування ПВГ різних видів алопластичних операцій («sublay», «onlay», преперитонеальна алопластика) значно покращило післяопераційні результати. Водночас, при ПВГ гігантських розмірів класичні методики алогерніопластики часто можуть викликати зменшення об’єму черевної порожнини та підвищення ВЧТ, що призводить до абдомінального компартмент синдрому (2,4–3,6 %) та летальності (1,2–3,4 %). Це вимагає спеціальної методики закриття гігантського дефекту черевної стінки яка б не підвищувала ВЧТ.

Використання методики розділення анатомічних компонентів передньої черевної стінки за Ramirez у поєднанні з алопластикою “sublay” сприяє збільшенню площі черевної стінки та об’єму черевної порожнини і покращує результати лікування, зокрема, зменшується частота АКС. Водночас, використання такої поєднаної операції при гігантських ПВГ не виключає підвищення ВЧТ та виникнення АКС. Крім цього, за рахунок широкого контакту сітчастого імплантату з підшкірною основою залишається високою частота місцевих ускладнень, таких як серома (30,8–60,4 %), гнійного запалення

(1,5–4,8 %), лігатурні нориці (1,2–3 %), мешома (0,06–1,6 %), що призводить до виникнення рецидивів ПВГ (10–15 %). На наш погляд використання інтраабдомінальної алопластики у поєднанні з операцією Ramirez дасть змогу покращити результати хірургічного лікування ПВГ.

Алогерніопластика гігантських післяопераційних у поєднанні з методиками розєднання анатомічних компонентів черевної стінки

Відповідно до розробленого алгоритму В III групі у 82 (16,1 %) пацієнтів при ПВГ гігантських розмірів та діастазом прямих м'язів живота більше 10 см виконували передню методику роз'єднання анатомічних компонентів черевної стінки у поєднанні з алопластикою з інтраабдомінальним розміщенням сітчастого імплантату з антиадгезивним покриття, групу порівняння IIIа склали 82 (16,1 %) пацієнта, яким виконали передню методику роз'єднання анатомічних компонентів черевної стінки в поєднанні з алопластикою методикою «onlay». Сутність методу полягала в тому, що після виділення клаптів грижового мішка, розрізання його по серединній лінії, роз'єднання зрощень мобілізували м'язево-апоневротичні краї дефекту черевної стінки від підшкірної основи на ширину прямих м'язів. Відступивши від латерального краю прямих м'язів на 0,5 см розрізали апоневроз зовнішнього косого м'яза та мобілізували його від внутрішнього косого, що сприяло ліквідації контрактури прямих м'язів. Сітчастий імплантат з антиадгезивним покриттям Parietex Composite розміщували інтраабдомінально та фіксували його по периметру трансфасціальними швами з дозованим зведенням і зшиванням прямих м'язів із врахуванням ВЧТ.

Рис. 4.2.12. Відкрита інтраабдомінальна (IPOM) алопластика ПВГ з поєднанням розділення анатомічних компонентів передньої черевної стінки ($M_{3\text{-}5}$ W_3 R_0)

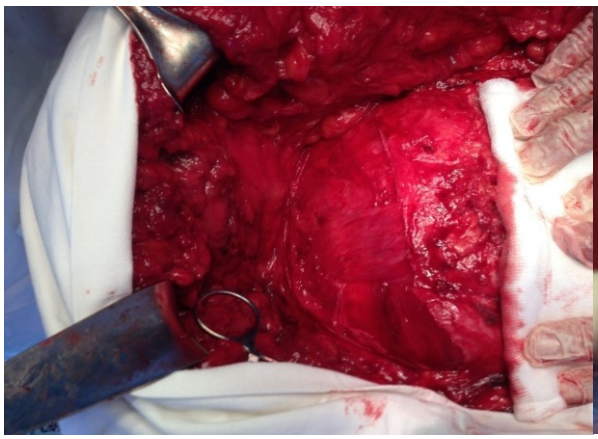

Рис. 4.2.13. Відкрита інтраабдомінальна (IPOM) алопластика ПВГ з поєднанням розділення анатомічних компонентів передньої черевної стінки (M_{3-5} W_3 R_0)

Рис. 4.2.14. Зафіксований сітчастий імплантат з антиадгезивним покриттям при відкритій інтраабдомінальній (IPOM) алопластиці ПВГ з поєднанням розділення анатомічних компонентів передньої черевної стінки (M_{3-5} W_3 R_0)

Віддалені результати вивчені у 62 пацієнтів III групи та у 62 пацієнтів IIIа групи порівняння в строки від 1 до 5 років шляхом повторних оглядів та анкетування. Хронічний біль на ділянці черевної стінки впродовж 6–8 місяців після операції спостерігався у 5 (8,1 %) пацієнтів IIIа групи порівняння та у 1 (1,6 %) III групи і був ліквідований шляхом призначення фізіотерапевтичних %) пацієнтів IIIа групи порівняння та у 1 (1,6 %) III групи через 8–12 місяців після операції.

Зменшення частоти хронічного післяопераційного болю у пацієнтів III групи у порівнянні з IIIа групою порівняння пов’язано із меншою травматизацією тканин черевної стінки при виконанні комбінованої методики поєднаної з інтраабдомінальною алогерніопластикою сітчастим імплантатом з антиадгезивним покриттям.

Причиною виникнення рецидивів ПВГ у пацієнтів IIIа групи порівняння було інфікування післяопераційної рани, крайове відшарування та міграція сітчастого імплантату. Рецидив у пацієнта III групи виник по нижньому краю фіксації сітчастого імплантату в надлобковій області, з найбільшою вірогідністю, в результаті недостатнього перекриття сітчастим імплантатом нижнього краю дефекту черевної стінки.

Вивченя та обгрунтування післяопераційних результатів у III та IIIа групах пацієнтів проводилась із врахуванням моніторингу ВЧТ, частоти загальних та місцевих ранових ускладнень, а також частоти хронічного післяопераційного болю та рецидивів у віддаленому післяопераційному періоді.

Показники моніторингу ВЧТ у III та IIIа групах пацієнтів у передопераційному періоді, під час операції та у післяопераційному періоді наведені в табл. 4.2.2.

Таблиця 4.2.2

Результати ВЧТ при ПВГ гігантських розмірів (*n* = 164)

Група	Вихдний рівень ВЧТ мм рт. ст. (кПа)	ВЧТ до операції бандажною компресією мм рт. ст. (кПа)	ВЧТ під час операції при моделюванні герніопластики після CST, мм рт. ст. (кПа)	ВЧТ безпосередньо після операції, мм рт. ст. (кПа)	ВЧТ через 6–8 годин після операції, мм рт. ст. (кПа)	ВЧТ через 24 години після операції, мм рт. ст. (кПа)	ВЧТ через 48 годин після операції, мм рт. ст. (кПа)
III (*n* = 82)	0,8 ± 0,2 (0,1 ± 0,02)	3,7 ± 1,3	5,4 ± 2,1	6,8 ± 1,2	7,6 ± 1,3	6,3 ± 1,2	4,5 ± 1,1 (0,6 ± 0,1)
IIIа (*n* = 82)	0,8 ± 0,2 (0,1 ± 0,02)		9,1 ± 2,9	)			8,1 ± 2,1)

Як видно вихідний рівень ВЧТ у пацієнтів III та IIIа груп, а також при бандажній компресії живота не перевищував норму і був порівняним. Під час виконання операції після виконання методики роз’єднання анатомічних компонентів передньої черевної стінки та моделюванні герніопластики шляхом контактного зведення прямих м’язів у пацієнтів IIIа групи, яким планувалась комбінована методика з алопластикою «onlay» ВЧТ підвищувався до 9,1 ± 2,9 мм рт. ст. (1,2 ± 0,4 кПа). У пацієнтів III групи із запланованим комбінованим роз’єднанням анатомічних компонентів передньої черевної стінки у поєднанні з IPOM при моделюванні герніопластики шляхом регульованого дозованого зведення прямих м’язів за рахунок використання інтраабдомінальної сітки ВЧТ підвищився лише

до 5,4 ± 2,1 мм рт. ст. (0,7 ± 0,3 кПа). Безпосередньо після операції спостерігалось незначне підвищення ВЧТ до 6,8 ± 1,2 мм рт. ст. (0,9 ± 0,2 кПа) у пацієнтів III групи та більш високий рівень ВЧТ до 12,7 ± 2,3 мм рт. ст. (1,7 ± 0,3 кПа) у пацієнтів IIIа групи. Тенденція підвищення ВЧТ через 6–8 годин після операції була незначною у пацієнтів III групи до 7,6 ± 1,3 мм рт. ст. (1,0 ± 0,2 кПа) та значне підвищення до 15,4 ± 1,4 мм рт. ст. (2,0 ± 0,2 кПа) у пацієнтів IIIа групи. Високий рівень підвищення ВЧТ у пацієнтів IIIа групи був зумовлений високим рівнем безпосередньо після операції та підвищення в середньому на 3 мм рт. ст. за рахунок парезу кишечника. Активна стимуляція функції кишечника як механічна, так і медикаментозна, а також перидуральна анестезія сприяли відновленню пасажу та зниженню ВЧТ через 24 години після операції в середньому на 3 мм рт. ст. Через 48 годин після операції ВЧТ у III групі знизився до 4,5 ± 1,1 мм рт. ст. (0,6 ± 0,1 кПа), а у пацієнтів IIIа групи до 8,1 ± 2,1 мм рт. ст. (1,1 ± 0,3 кПа). Серед пацієнтів IIIа групи у 5 (6,1 %) через 24 години після операції спостерігалась стійка інтраабдомінальна гіпертензія 12,1 ± 1,2 мм рт. ст. (1,6 ± 0,2 кПа) впродовж першої доби, що призвело до виникнення АКС I ступеня. Цим пацієнтам проводилась пролонгована штучна вентиляція легень, перидуральна анестезія, назогастральна декомпресія шлунка, стимуляція функції кишечника (метоклопрамід, прозерин, гіпертонічні клізьми), інфузійна терапія розчинами кристалоїдів та ін. Завдяки цим заходам відновився пасаж по кишечнику, ВЧТ знизився до 6,1 ± 1,3 мм рт. ст. (0,8 ± 0,2 кПа), явища АКС були ліквідовані. В III групі пацієнтів ВЧТ нормалізувався до 4,5 ± 1,1 мм рт. ст. (0,6 ± 0,1 кПа), відповідно АКС не спостерігалось.

Проаналізували параметри інтраабдомінальної гіпертензії у пацієнтів IIIа групи при виконанні методики роз’єднання анатомічних компонентів передньої черевної стінки поєднаної з алопластикою «onlay» у післяопераційному періоді встановили, що ВЧТ 9,1 ± 2,9 мм рт. ст. (1,2 ± 0,4 кПа) при моделюванні

г

е

р

н

і

о

до виникнення АКС. Це вимагає проведення профілактичних заходів під час виконання операцій.

Виникнення інтраабдомінальної гіпертензії у пацієнтів IIIа групи у післяопераційному періоді пояснювали зменшенням об’єму черевної порожнини при виконанні методики роз’єднання анатомічних компонентів передньої черевної стінки поєднаної з методикою «onlay» за рахунок зшивання прямих м’язів живота та їх укріплення поліпропіленовою сіткою. Це свідчить про те, що метод роз’єднання анатомічних компонентів передньої черевної стінки у поєднанні з алопластикою “onlay” при гігантських ПВГ не завжди забезпечує створення оптимального об’єму черевної порожнини і може призводити до інтраабдомінальної гіпертензії. Використання удосконаленої нами комбінованої методики роз’єднання анатомічних компонентів передньої черевної стінки у поєднанні з методом IPOM завдяки дозованому і регульованому зведенню прямих м’язів до відповідного показника ВЧТ дозволяє створити оптимальний об’єм черевної порожнини без значного підвищення ВЧТ та уникнути виникнення АКС у післяопераційному періоді.

Частота ускладнень з боку післяопераційної рани вивчалася та порівнювалася між собою у пацієнтів III та IIIа груп (табл. 4.2.3).

Як бачимо, достовірно кращі результати спостерігались у пацієнтів III групи у порівнянні з IIIа групою порівняння.

Широка мобілізація підшкірної основи від апоневротичних тканин та велика площа контакту сітчастого імплантата з підшкірною клітковиною створює підгрунтя до виникнення сером, інфікування післяопераційної рани, інфільтрату в ділянці післяопераційної рани та некрозу шкірних країв післяопераційної рани, що більше спостерігалось в IIIа групі.

Таблиця 4.2.3

Результати хірургічного лікування післяопераційних вентральних гриж гігантських розмірів з діастазом прямих м'язів живота більше 10 см у пацієнтів III та IIIа груп

Ускладнення	Основна група	Група порівняння	OR (95 % ДІ)	Зниження відносного ризику (%)	*p*
АКС	0 (0 %)	5 (6,1 %)	0,16 (0,02–1,35)	-84 %	0,023*
Серома	6 (7,3 %)	21 (25,6 %)	0,23 (0,09–0,6)	-77 %	0,002*
Гнійне запалення п/о рани	2 (2,4 %)	4 (4,9 %)	0,49 (0,09–2,74)	-51 %	0,405
Інфільтрат п/о рани	2 (2,4 %)	11 (13,4 %)	0,16 (0,04–0,75)	-84 %	0,009*
Хронічний п/о біль	1 (1,2 %)	5 (6,1 %)	0,19 (0,02–1,66)	-81 %	0,096
Рецидив п/о грижі	1 (1,2 %)	4 (4,9 %)	0,24 (0,03–2,2)	-76 %	0,173

Примітка: OR (95 % ДІ) – відносний ризик (відношення шансів та 95 % довірчий інтервал) для частоти ускладнень в основній групі проти групи порівняння (у випадку частоти ускладнень 0 % використано поправку Haldane-Anscombe для визначення відносного ризику); * – різниця достовірна ($p < 0,05$) за критерієм Хі-квадрат.

У III групі пацієнтів серома на ділянці післяопераційної рани спостерігалася у 6 (7,3 %), інфікування післяопераційної рани – у 2 (2,4 %), некроз шкірних країв рани – у 3 (3,7 %), інфільтрат післяопераційної рани – у 2 (2,4 %), а у пацієнтів IIIа групи, відповідно, серома – у 21 (25,6 %), інфікування післяопераційної рани – у 4 (4,9 %), некроз шкірних країв рани – у 4 (4,9 %), інфільтрат післяопераційної рани – у 11 (13,4 %) ($p < 0,05$). Достовірно кращі результати спостерігались у пацієнтів III групи у порівнянні з IIIа групою. Виникнення більш високої частоти місцевих ранових ускладнень у пацієнтів IIIа групи було зумовлено більш широкою мобілізацією підшкірної основи від апоневротичних тканин, зокрема, за край розрізаного апоневрозу зовнішнього косого м'яза живота, що необхідно для оптимального перекриття сітчастим імплантатом. Крім цього, при методиці «onlay» велика площа контакту сітчастого імплантата з підшкірною клітковиною.

Віддалені результати вивчені у 62 пацієнтів III групи та у 62 IIIа групи в строки від 1 до 5 років шляхом повторних оглядів та анкетування. Хронічний біль на ділянці черевної стінки впродовж 6-8 місяців після операції спостерігався у 5 (8,1 %) пацієнтів IIIа групи та у 1 (1,6 %) I групи ($p = 0,094$) і був ліквідований шляхом призначення фізіотерапевтичних процедур та нестероїдних

протизапальних препаратів. Рецидиви грижі виявлені у 4 (6,5 %) пацієнтів IIIа групи та у 1 (1,6 %) III групи (p = 0,352) через 8–12 місяців після операції.

Зменшення частоти хронічного післяопераційного болю у пацієнтів III групи у порівнянні з IIIа групою пов'язано із меншою травматизацією тканин черевної стінки при виконанні комбінованої методики поєднаної з IPOM.

Причиною виникнення рецидивів ПВГ у пацієнтів IIIа групи було інфікування післяопераційної рани, крайове відшарування та міграція сітчастого імплантату. Рецидив у пацієнта III групи виник по нижньому краю фіксації сітчастого імплантату в надлобковій області, з найбільшою вірогідністю, в результаті недостатнього перекриття сітчастим імплантатом нижнього краю дефекту черевної стінки.

Базуючись на частотних характеристиках ускладнень в порівнюваних групах визначена переважаюча прогностична оцінка вірогідності розвитку окремих ускладнень в групі IIIа у порівнянні з групою III.

Встановлено, що при застосуванні методики роз'єднання анатомічних компонентів передньої черевної стінки у поєднанні з алопластикою "onlay" (IIIа група) у порівнянні з методикою роз'єднання анатомічних компонентів передньої черевної стінки в поєднанні з IPOM (III група) у 6,39 рази вище вірогідність розвитку АКС – OR = 6,39 (0,75–54,29); у 4,36 рази зростає вірогідність розвитку сером – OR = 4,36 (1,66–11,48); у 5,56 раз вище вірогідність розвитку нагноєння післяопераційної рани – OR = 5,56 (1,18–26,21); у 6,2 рази вище вірогідність розвитку хронічного інфільтрату – OR = 6,2 (1,33–28,91), у 1,35 раз зростає ймовірність розвитку некрозу шкірних країв рани OR = 1,35 (0,29–6,23).

Таким чином використання розробленого алгоритму вибору способу удосконаленої відкритої та лапароскопічної алогерніопластики при ПВГ з врахуванням розміру дефекту, ширини діастазу прямих м'язів та внутрішньочеревного тиску зменшує вірогідність виникнення абдомінального компартмент синдрому з 6,5 % до його відсутності при гігантських післяопераційних грижах. Вибір відповідного типу операцій зменшував розвиток

сером при лапароскопічних операціях до 3,7 % проти 35,2 %, гнійного запалення післяопераційної рани до його відсутності проти 6,5 %, інфільтрату п/о рани до його відсутності проти 4,6 %, хронічного п/о білю до 2,6 % проти 6,4 %, рецидив грижі до його відсутності проти 6,4 %. При використанні цього алгоритму при відкритих операціях частота сером зменшувалась до 6,3 % проти 23,8 %, гнійне запалення п/о рани до1,6 % проти 4,8 %, інфільтрат п/о рани до 1,6 % проти 7,9 %, хронічний післяопераційний біль до 1,6 % проти 4,8 %, рецидив грижі до 3,1 % проти 7,9 %.

РОЗДІЛ 5
АНАЛІЗ ТА УЗАГАЛЬНЕННЯ РЕЗУЛЬТАТІВ ДОСЛІДЖЕННЯ

Було проаналізовано результати хірургічного лікування 508 пацієнтів з ПВГ за період з 2009–2020 рр., які знаходились в клініці кафедри хірургії і проктології Національного університету охорони здоров'я України імені П. Л. Шупика та в клініці кафедри хірургії № 1 Львівського національного медичного університету імені Данила Галицького. Вік пацієнтів від 30 до 75 років (середній вік 54,7 ± 3,3). Жінок було 339 (66,7 %), чоловіків – 169 (33,3 %), без суттєвої різниці за окремими віковими групами ($\chi^2 = 0,3$; $\pi = 0,84$).

Згідно до класифікації Європейської асоціації хірургів-герніологів (EHS classification, Гент, Бельгія, 2009р.). ПВГ розподілялись наступним чином: $MW_{1-2}R_0$ діагностовано у 217 (42,7 %), MW_3R_0 – у 291 (57,3 %) пацієнтів. Діастаз прямих м'язів живота до 5 см був у 217 (42,7 %) пацієнтів, діастаз 5-10 см – у 127 (25 %), діастаз більше 10 см – у 164 (32,3 %) пацієнтів.

Найбільш зустрічались такі супутні захворюваня як: ішемічна хвороба серця, гіпертонічна хвороба II–III ст. спостерігалась у 206 (40,6 %), варикозна хвороба ніг – у 73 (14,4 %), хронічний бронхіт – у 48 (9,4 %), цукровий діабет – у 19 (3,7 %), ожиріння II-III ст. – у 278 (54,7 %).

Пацієнти були розподілені на основну групу 255(50,1 %) пацієнтів, серед них жінок – 163 (63,9 %), чоловіків – 92 (36,1 %) у яких вибір способу алогерніопластики виконувався за розробленим алгоритмом та удосконаленими способами. Групу порівняння (ретроспективну) складали 253 (49,9 %) пацієнтів, жінок – 165 (65,2 %), чоловіків – 88 (34,8 %) у яких вибір способу алогерніопластики був традиційним.

Розроблений алгоритм вибору способу лапароскопічної та відкритої алогерніопластики виконувався із врахуванням розміру дефекту черевної стінки, ширини діастазу прямих м'язів та ВЧТ. Шляхом проведеного дослідження під час хірургічного втручання з приводу ПВГ з діастазом прямих м'язів живота інтраопераційно при зведенні прямих м'язів та вимірюванні ВЧТ було

встановлено, що при діастазі прямих м'язів до 5 см ВЧТ підвищується до 1,3 мм рт. ст. і дефект черевної стінки закривається без значного натягу опорних тканин. При діастазі від 5 до 10 см – ВЧТ підвищується до 7,2 ± 1,4 мм рт. ст. без натягу тканин, а при діастазі більше 10 см – 10–20 ± 1,5 мм рт. ст. з натягом тканин черевної стінки, що вимагає регульованого зведення прямих м'язів.

Відповідно до розробленого алгоритму вибору способу лапароскопічної та відкритої алогерніопластики пацієнти основної групи розподілені на три групи.

В I групі у 109 (21,5 %) пацієнтів при ПВГ малого та середнього розмірів з діастазом до 5 см виконували лапароскопічну алогерніопластику, зокрема, у 63 пацієнтів лапароскопічну преперитонеальну (патент України на корисну модель № 142342 від 25.05.2020 р.) та у 46 лапароскопічну ретромускулярну алопластику. Групу порівняння Іа склали 108 (21,2 %) пацієнтів, яким виконували відкриту ретромускулярну алогерніопластику.

Сутність лапароскопічної преперитонеальної алопластики полягала в тому, що після встановлення троакарів на передньо-боковій стінці живота роз'єднання зрощень, відступаючи на 5 см від краю дефекту розрізали парієтальну очеревину та мобілізували її по периметру на 6–7 см від країв грижового дефекту. Трансфасціальними швами зшивали краї дефекту. Легкий сітчастий поліпропіленовий імплантат відповідних розмірів розміщували преперитонеально та фіксували герніостеплером. Дефект очеревини зашивали розсмоктуючою ниткою.

В II групі у 64 (12,6 %) пацієнтів при ПВГ великих розмірів та діастазом прямих м'язів живота від 5 до 10 см виконували відкриту алогерніопластику методикою «sublay». Групу порівняння IIа склали 63 (12,4 %) пацієнти, яким виконували відкриту методику "onlay".

В III групі у 82 (16,1 %) пацієнтів при ПВГ гігантських розмірів та діастазом прямих м'язів живота більше 10 см виконували передню методику роз'єднання анатомічних компонентів черевної стінки у поєднанні з алопластикою з інтраабдомінальним розміщенням сітчастого імплантату з антиадгезивним покриттям за удосконаленим способом. Сутність удосконаленого способу

полягала в тому, що після виділення клаптів грижового мішка, розрізання його по серединній лінії, роз'єднання зрощень мобілізували м'язево-апоневротичні краї дефекту черевної стінки від підшкірної основи на ширину прямих м'язів. Відступивши на 0,5 см від латерального краю прямих м'язів розрізали апоневроз зовнішнього косого м'яза та мобілізували його від внутрішнього косого, що сприяло ліквідації контрактури прямих м'язів. Сітчастий імплантат з антиадгезивним покриттям розміщували інтраабдомінально та фіксували його по периметру трансфасціальними швами з дозованим зведенням і зшиванням прямих м'язів із врахуванням внутрішньочеревного тиску. Групу порівняння IIIа складали 82 (16,1 %) пацієнта, яким виконували передню методику роз'єднання анатомічних компонентів черевної стінки в поєднанні з алопластикою методом "onlay".

У пацієнтів III-ої та IIIа групи проводився моніторінг внутрішньочеревного тиску: у передопераційному періоді, інтраопераційно та у післяопераційному періоді. Вимірювання внутрішньочеревного тиску виконували непрямим методом за допомогою катетера Фолея та апарату Abdopresure.

У післяопераційному періоді оцінювали частоту виникнення АКС (у пацієнтів з гігантськими ПВГ), ускладнень з боку післяопераційної рани (серома, інфікування, запальний інфільтрат, хронічний післяопераційний біль та частоту рецидиву.

Результати досліджень обробляли методом варіаційної статистики з використанням стандартних програм "Microsoft Exel 2010" та "Statistika 6,0" Для описової статистики кількісних параметрів використовували середню арифметичну (M) та стандартне відхилення (SD). Розподіл якісних параметрів представлено у відсотках (%). Для порівняння отриманих результатів між групами використовували t-тест, тест Манна-Уітні (кількісні параметри) та критерій Хі-квадрат (Фішера) для якісних параметрів. Для порівняльної оцінки вірогідності розвитку ускладнень визначали відносний ризик (OR) з 95 % довірчим інтервалом.

Аналізуючи отримані результати, лапароскопічна преперитонеальна та ретромускулярна алопластика ПВГ із трансфасціальними швами у І групі пацієнтів має суттєві переваги.

Зменшення частоти сероми з 35,2 % до 3,7 %, нагноєння з 6,5 % до 0 % та запального інфільтрату з 4,6 % до 0 % при використанні лапароскопічної преперитонеальної та ретромускулярної алогерніопластики досягається шляхом зменшення площі дисекції та зменшення пошкодження кровоносних та лімфатичних судин в порівнянні з відкритою ретромускулярною методикою алогерніопластики.

Віддалені результати вивчалися впродовж 1–36 місяців шляхом повторних оглядів та анкетування у 78 пацієнтів І групи та у 78 пацієнтів Іа групи. Хронічний біль в ділянці черевної стінки впродовж 6–8 місяців після операції спостерігався у 5 (6,4 %) пацієнтів Іа групи порівняння та у 2 (2,6 %) І групи і був ліквідований шляхом призначення фізіотерапевтичних процедур та нестероїдних протизапальних препаратів. Рецидиви грижі виявлені у 5 (6,4 %) пацієнтів Іа групи порівняння, а в І групі рецидивів гриж виявлено не було.

Підсумовуючи отримані результати хірургічного лікування ПВГ малого та середнього розмірів та діастазом прямих м’язів живота до 5 см з використанням лапароскопічної преперитонеальної та ретромускулярної алопластики із трансфаціальним зшиваннням країв дефекту (І група пацієнтів) та відкритої ретромускулярної алогерніопластики (Іа група порівняння) необхідно відмітити, що значно кращі як безпосередні так і віддалені результати, отримані у пацієнтів І групи. Зменшення частоти сером в 9,5 разів, гнійного запалення післяопераційної рани у 6,5 разів, хронічного інфільтрату у 4,6 рази ($p < 0,05$) у пацієнтів І групи у порівнянні з Іа групою грунтується на мінімізації площі дисекції тканин черевної стінки, значно меншою мобілізацією підшкірної клітковини від апоневрозу, меншим пошкодженням кровоносних та лімфатичних судин. Це зменшує ймовірність інфікування тканин в ділянці сітчастого імплантата.

Віддалені результати хірургічного лікування ПВГ малого та середнього розмірів та діастазом прямих м’язів живота до 5 см також підтверджують перевагу лапароскопічної преперитонеальної та ретромускулярної алогерніопластики із трансфасціальним зшиванням країв дефекту у порівнянні з відкритою ретромускулярною алопластикою, значно зменшується вірогідність виникнення ранових ускладнень, міграції сітки та, відповідно, рецидивування ПВГ.

Таким чином при ПВГ малих та середніх розмірів застосування розробленого алгоритму вибору способу алогерніопластики обумовлює зниження ризику розвитку сером в основній групі хворих у співставленні з групою порівняння на -93 % (OR = 0,07; p = 0,001), зниження ризику гнійного запалення рани на -88 % (OR = 0,12; p = 0,007), ризику післяопераційних інфільтратів на -84 % (OR = 0,16; p = 0,023), ризику хронічного післяопераційного болю на -59 % (OR = 0,41; p = 0,190), зниження вірогідності розвитку рецидиву грижі на -88 % (OR = 0,12; p = 0,007).

Результати хірургічного лікування ПВГ великого розміру з діастазом прямих м’язів живота від 5 до 10 см, яким виконувалася відкрита методика «sublay» у порівнянні з виконанням методики “onlay” показали, що більш ефективною була методика “sublay”. Серома після алогерніопластики методикою “sublay” спостерігалася у 4 (6,3 %) пацієнтів, інфікування рани – у 1 (1,6 %), хронічний післяопераційний біль – у 1 (1,6 %), рецидив грижі – у 2 (3,1 %) пацієнтів, тоді як, після методики “onlay” серома мала місце у 15 (23,8 %) пацієнтів, інфікування рани – у 3 (4,8 %), хронічний післяопераційний біль – у 3 (4,8 %), рецидив грижі – у 5 (7,9 %) пацієнтів ($p < 0,05$).

Таким чином при ПВГ великих розмірів застосування розробленого алгоритму вибору способу алогерніопластики обумовлює зниження ризику розвитку сером в основній групі хворих у співставленні з групою порівняння на -79 % (OR = 0,21; p = 0,006), зниження ризику гнійного запалення рани на -68 % (OR = 0,32; p = 0,302), ризику післяопераційних інфільтратів на -82 % (OR = 0,18; p = 0,09), ризику хронічного післяопераційного болю на -68 % (OR = 0,32;

$p = 0{,}302$), зниження вірогідності розвитку рецидиву грижі на -63 % (OR = 0,37; $p = 0{,}235$).

Оцінка післяопераційних результатів у III та IIIа групах пацієнтів проводилась із врахуванням моніторингу ВЧТ, частоти загальних та місцевих ранових ускладнень, а також частоти хронічного післяопераційного болю та рецидивів у віддаленому післяопераційному періоді.

Вихідний рівень ВЧТ у пацієнтів III та IIIа груп, а також при бандажній компресії живота не перевищував норму і був порівняним. Під час виконання операції після виконання методики роз'єднання анатомічних компонентів передньої черевної стінки та моделюванні герніопластики шляхом контактного зведення прямих м'язів у пацієнтів IIIа групи, яким планувалась комбінована методика з алопластикою «onlay» ВЧТ підвищувався до 9,1 ± 2,9 мм рт. ст. (1,2 ± 0,4 кПа). У пацієнтів III групи із запланованим комбінованим роз'єднанням анатомічних компонентів передньої черевної стінки у поєднанні з IPOM при моделюванні герніопластики шляхом регульованого дозованого зведення прямих м'язів за рахунок використання інтраабдомінальної сітки ВЧТ підвищився лише до 5,4 ± 2,1 мм рт. ст. (0,7 ± 0,3 кПа). Безпосередньо після операції спостерігалось незначне підвищення ВЧТ до 6,8 ± 1,2 мм рт. ст. (0,9 ± 0,2 кПа) у пацієнтів III групи та більш високий рівень ВЧТ (до 12,7 ± 2,3 мм рт. ст. (1,7 ± 0,3 кПа) у пацієнтів IIIа групи. Тенденція підвищення ВЧТ через 6–8 годин після операції була незначною у пацієнтів III групи (до 7,6 ± 1,3 мм рт. ст. (1,0 ± 0,2 кПа) та значне підвищення (до 15,4 ± 1,4 мм рт. ст. (2,0 ± 0,2 кПа) у пацієнтів IIIа групи. Високий рівень підвищення ВЧТ у пацієнтів IIIа групи був зумовлений високим рівнем безпосередньо після операції та підвищення в середньому на 3 мм рт. ст. за рахунок парезу кишечника. Активна стимуляція функції кишечника як механічна, так і медикаментозна, а також перидуральна анестезія сприяли відновленню пасажу та зниженню ВЧТ через 24 години після операції в середньому на 3 мм рт. ст. Через 48 годин після операції ВЧТ у III групі знизився до 4,5 ± 1,1 мм рт. ст. (0,6 ± 0,1 кПа), а у пацієнтів IIIа групи до 8,1 ± 2,1 мм рт. ст.

(1,1 ± 0,3 кПа). Серед пацієнтів IIIа групи у 5 (6,1 %) через 24 години після операції спостерігалась стійка інтраабдомінальна гіпертензія 12,1 ± 1,2 мм рт. ст. (1,6 ± 0,2 кПа) впродовж першої доби, що призвело до виникнення АКС I ступеня. Цим пацієнтам проводилась пролонгована штучна вентиляція легень, перидуральна анестезія, назогастральна декомпресія шлунка, стимуляція функції кишечника (метоклопрамід, прозерин, гіпертонічні клізьми), інфузійна терапія розчинами кристалоїдів та ін. Завдяки цим заходам відновився пасаж по кишечнику, ВЧТ знизився до 6,1 ± 1,3 мм рт. ст. (0,8 ± 0,2 кПа), явища АКС були ліквідовані. В III групі пацієнтів ВЧТ нормалізувався до 4,5 ± 1,1 мм рт. ст. (0,6 ± 0,1 кПа), відповідно АКС не спостерігалось.

Проаналізувавши параметри інтраабдомінальної гіпертензії у пацієнтів IIIа групи при виконанні методики роз'єднання анатомічних компонентів передньої черевної стінки поєднаної з алопластикою «onlay» у післяопераційному періоді встановили, що ВЧТ 9,1 ± 2,9 мм рт. ст. (1,2 ± 0,4 кПа) при моделюванні 2,3 мм рт. ст (1,7 ± 0,3 кПа) після операції та наростає до 15,4 ± 1,4 мм рт. ст. (2,0 ± 0,2 кПа) через 6-8 годин після операції, що прогностично може призводити до виникнення АКС. Це вимагає проведення профілактичних заходів під час виконання операцій.

Виникнення інтраабдомінальної гіпертензії у пацієнтів IIIа групи у післяопераційному періоді пояснювали зменшенням об'єму черевної порожнини при виконанні методики роз'єднання анатомічних компонентів передньої черевної стінки поєднаної з методикою "onlay" за рахунок зшивання прямих м'язів живота та їх укріплення поліпропіленовою сіткою. Це свідчить про те, що метод роз'єднання анатомічних компонентів передньої черевної стінки у поєднанні з алопластикою "onlay" при гігантських ПВГ не завжди забезпечує створення оптимального об'єму черевної порожнини і може призводити до інтраабдомінальної гіпертензії. Використання удосконаленої нами комбінованої методики роз'єднання анатомічних компонентів передньої черевної стінки та ІРОМ завдяки дозованому і регульованому зведенню прямих м'язів до

відповідного показника ВЧТ дозволяє створити оптимальний об'єм черевної порожнини без значного підвищення ВЧТ та уникнути виникнення АКС у післяопераційному періоді.

Частота ускладнень з боку післяопераційної рани вивчалася та порівнювалася між собою у пацієнтів III та IIIа груп. У III групі пацієнтів серома на ділянці післяопераційної рани спостерігалася у 6 (7,3 %), інфікування післяопераційної рани – у 2 (2,4 %), некроз шкірних країв рани – у 3 (3,7 %), інфільтрат післяопераційної рани – у 2 (2,4 %), а у пацієнтів IIIа групи, відповідно, серома – у 21 (25,6 %), інфікування післяопераційної рани – у 4 (4,9 %), некроз шкірних країв рани – у 4 (4,9 %), інфільтрат післяопераційної рани – у 11 (13,4 %) ($p < 0,05$). Достовірно кращі результати спостерігались у пацієнтів III групи у порівнянні з IIIа групою. Виникнення більш високої частоти місцевих ранових ускладнень у пацієнтів IIIа групи було зумовлено більш широкою мобілізацією підшкірної клітковини від апоневротичних тканин, зокрема, за край розрізаного апоневрозу зовнішнього косого м'яза живота, що необхідно для оптимального перекриття сітчастим імплантатом. Крім цього, при методиці «onlay» велика площа контакту сітчастого імплантата з підшкірною клітковиною.

Віддалені результати вивчені у 62 пацієнтів III групи та у 62 IIIа групи в строки від 1 до 5 років шляхом повторних оглядів та анкетування. Хронічний біль на ділянці черевної стінки впродовж 6-8 місяців після операції спостерігався у 5 (8,1 %) пацієнтів IIIа групи та у 1 (1,6 %) III-ої групи ($p = 0,094$) і був ліквідований шляхом призначення фізіотерапевтичних процедур та нестероїдних протизапальних препаратів. Рецидиви грижі виявлені у 4 (6,5 %) пацієнтів IIIа групи та у 1 (1,6 %) III-ої групи ($p = 0,352$) через 8–12 місяців після операції.

Зменшення частоти хронічного післяопераційного болю у пацієнтів III групи у порівнянні з IIIа групою пов'язано із меншою травматизацією тканин черевної стінки при виконанні комбінованої методики поєднаної з IPOM.

Причиною виникнення рецидивів ПВГ у пацієнтів IIIа групи було інфікування післяопераційної рани, крайове відшарування та міграція сітчастого імплантату. Рецидив у пацієнта III групи виник по нижньому краю фіксації сітчастого імплантату в надлобковій області в результаті недостатнього перекриття сітчастим імплантатом нижнього краю дефекту черевної стінки.

Базуючись на частотних характеристиках ускладнень в порівнюваних групах визначена переважаюча прогностична оцінка вірогідності розвитку окремих ускладнень в групі IIIа у порівнянні з групою III.

Встановлено, що при застосуванні методики роз'єднання анатомічних компонентів передньої черевної стінки у поєднанні з алопластикою "onlay" (IIIа група) у порівнянні з методики роз'єднання анатомічних компонентів передньої черевної стінки в поєднанні з IPOM (III група) у 6,39 рази вище вірогідність розвитку АКС – OR = 6,39 (0,75–54,29); у 4,36 рази зростає вірогідність розвитку сером – OR = 4,36 (1,66–11,48); у 5,56 раз вище вірогідність розвитку нагноєння післяопераційної рани – OR = 5,56 (1,18–26,21); у 6,2 рази вище вірогідність розвитку хронічного інфільтрату – OR = 6,2 (1,33–28,91), у 1,35 раз зростає ймовірність розвитку некрозу шкірних країв рани OR = 1,35 (0,29–6,23).

Таким чином використання розробленого алгоритму вибору способу удосконаленої відкритої та лапароскопічної алогерніопластики при ПВГ з врахуванням розміру дефекту, ширини діастазу прямих м'язів та внутрішньочеревного тиску зменшує достовірно вірогідність виникнення ранових ускладнень, абдомільного компартмент синдрому, хронічного післяопераційного болю та рецидивів ПВГ (рис. 5.1).

Загальна частота післяопераційних ускладнень зокрема абдомінальний компартмент синдром зменшився з 6,5 % групи порівняння до його відсутності в основній групі при гігантських післяопераційних грижах.

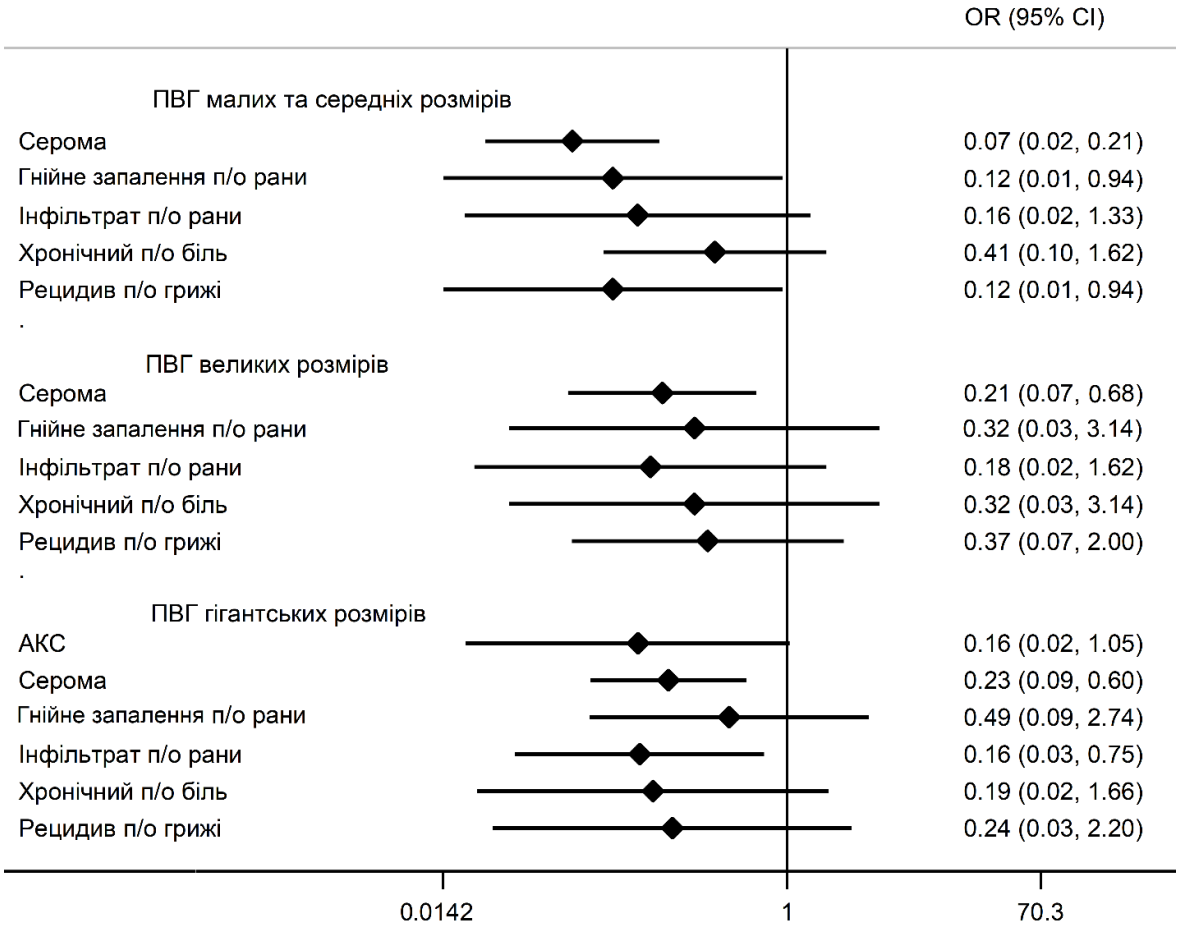

Рис. 5.1. Оцінка зниження відносного ризику (OR та 95 % довірчий інтервал) розвитку післяопераційних ускладнень при застосуванні розробленого диференційованого підходу до вибору способу алогерніопластики з врахуванням розміру дефекту

Розвиток сером при лапароскопічних операціях до 3,7 % проти 35,2 %, гнійного запалення післяопераційної рани до його відсутності проти 6,5 %, інфільтрату п/о рани до його відсутності проти 4,6 %, хронічного п/о білю до 2,6 % проти 6,4 %, рецидив грижі до його відсутності проти 6,4 %. При використанні цього алгоритму при відкритих операціях частота сером зменшувалась до 6,3 % проти 23,8 %, гнійне запалення п/о рани до1,6 % проти 4,8 %, інфільтрат п/о рани до 1,6 % проти 7,9 %, хронічний післяопераційний біль до 1,6 % проти 4,8 %, рецидиву грижі до 3,1 % проти 7,9 %.

ВИСНОВКИ

В дисертаційній роботі представлено вирішення актуального наукового завдання покращення результатів хірургічного лікування пацієнтів на ПВГ шляхом обґрунтування, розробки та впровадження алгоритму вибору удосконаленої лапароскопічної та відкритої алогерніопластики в залежності від розміру грижового дефекту, ширини діастазу прямих м’язів живота та внутрішньочеревного тиску що зменшує частоту загальних, місцевих ранових ускладнень та рецидиву.

1. Результати хірургічного лікування ПВГ з використанням відкритих та лапароскопічних способів алопластики, які оцінювались ретроспективно у пацієнтів груп порівняння свідчили про високу частоту післяопераційних ускладнень: АКС – 6,1 % сером –28,8 %, гнійного запалення п/о рани – 5,4 %, інфільтрату п/о рани – 8,6 %, хронічного п/о болю – 6,4 %, рецидиву грижі – 6,9 %. Однією з причин їх виникнення є неадекватний вибір, як лапароскопічної так і відкритої алогергніопластики.

2. Розроблений алгоритм вибору лапароскопічної та відкритої алопластики при ПВГ грунтується на врахуванні розмірів дефекту, ширини діастазу прямих м’язів та ВЧТ.

Критерієм вибору лапароскопічної алогерніопластики при ПВГ є наявність дефекту малого та середнього розміру з діастазом прямих м’язів живота до 5 см. При післяопераційних вентральних грижах великого розміру з діастазом прямих м’язів до 10 см показаною є відкрита алопластика “sublay”. Оптимальним хірургічним втручанням при гігантських ПВГ з діастазом прямих м’язів живота більше 10 см та з підвищеним інтраопераційним внутрішньочеревним тиском 10–12 мм рт. ст. визначена передня методика роз’єднання анатомічних компонентів у поєднанні з методикою IPOM.

3. Вдосконалена лапароскопічна алогерніопластика при ПВГ малого та середнього розмірів з діастазом прямих м’язів живота до 5 см з преперитонеальним та ретромускулярним розміщенням сітчастого імплантата

і ліквідацією діастазу прямих м'язів трансфасціальними швами у порівнянні з відкритою ретромускулярною алогерніопластикою сприяє значному зниженню частоти сером з 35,2 % до 3,7 %, гнійного запалення післяопераційної рани – з 6,5 % до 0 %, запального інфільтрату – з 4,6 % до 0 %, хронічного післяопераційного болю – з 6,4 % до 2,6 %, рецидиву грижі – з 6,4 % до 0 %.

4. Оптимальним способом алогерніопластики при ПВГ великих розмірів та діастазом прямих м'язів живота від 5 до 10 см є відкрита методика "sublay", що забезпечує в порівнянні з відкритою методикою «onlay» зниженню частоти сером з 23,8 % до 6,3 %, гнійного запалення післяопераційної рани – з 4,8 % до 1,6 %, запального інфільтрату – з 7,9 % до 1,6 %, хронічного післяопераційного болю – з 4,8 % до 1,6 %, рецидиву грижі – з 7,9 % до 3,1 %.

Використання удосконаленої комбінованої методики роз'єднання анатомічних компонентів передньої черевної стінки поєднаної з ІРОМ у пацієнтів ІІІ групи порівняно з використанням методики роз'єднання анатомічних компонентів передньої черевної стінки поєднаної з алопластикою "onlay" досягнуто суттєвого покращення результатів лікування, а саме, відсутністю АКС у пацієнтів ІІІ групи проти 6,1 % у пацієнтів ІІІа групи ($p < 0,05$), відповідно зменшення частоти сером – з 21 (25,6 %) до 6 (7,3 %) ($p < 0,05$), інфікування післяопераційної рани – з 4 (4,9 %) до 2 (2,4 %) ($p > 0,05$), інфільтрату післяопераційної рани – з 11 (13,4 %) до 2 (2,4 %) ($p < 0,05$), хронічного післяопераційного болю – з 5 (8,1 %) до 1 (1,6 %) ($p > 0,05$), рецидиву ПВГ – з 4 (6,5 %) до 1 (1,6 %) ($p > 0,05$).

5. Використання розробленого алгоритму вибору способу відкритої та лапароскопічної алогерніопластики з врахуванням розміру дефекту, ширини діастазу прямих м'язів та внутрішньочеревного тиску зменшує вірогідність виникнення загальної частоти післяопераційних ускладнень зокрема абдомінального компартмент синдрому з 6,5 % до його відсутності при гігантських післяопераційних грижах. Сероми при лапароскопічних операціях до 3,7 % проти 35,2 %, гнійного запалення післяопераційної рани з 6,5 % до його відсутності, інфільтрату п/о рани з 4,6 % до його відсутності, хронічного п/о болю

до 2,6 % проти 6,4 %, рецидиву ПВГ з 6,4 %. до його відсутності. При відкритих операціях сером до 6,3 % проти 23,8 %, гнійного запалення п/о рани до1,6 % проти 4,8 %, інфільтрату п/о рани до 1,6 % проти 7,9 %, хронічного післяопераційного болю до 1,6 % проти 4,8 %, рецидиву ПВГ до 3,1 % проти 7,9 % ($p > 0,05$).

СПИСОК ЛІТЕРАТУРИ

1. Аллопластика рецидивных, больших и гигантских брюшных грыж с использованием открытых и лапароскопических методов / Сивожелезов А. В., Чугай В. В., Колесник В. П., Сыкал Н. А. // Харківська хірургічна школа. – 2015. – № 2. – С. 151–153.

2. Брик О. О. Вибір способу пластики килових воріт у хворих з післяопераційними ветральними килами в залежності від показників функції зовнішнього дихання і внутрішньочеревної гіпертензії / О. О. Брик // Харківська хірургічна школа. – 2015. – № 6. – С. 163–167.

3. Войтів Я. Ю. Аналіз методів операційних втручань з приводу післяопераційних вентральних гриж у клініці кафедри хірургії Буковинського державного медичного університету / Я. Ю. Войтів // Клінічна анатомія та оперативна хірургія. – 2015. – № 3. – С. 117–119.

4. Воровський О. О. Лапароскопічна герніопластика гриж черевної стінки при нестандартних умовах / О. О. Воровський // Шпитальна хірургія. – 2015. – № 1. – С. 97–100.

5. Грубник В. В. Актуальные вопросы лапароскопического лечения вентральных грыж / В. В. Грубник, Р. С. Парфентьев, К. О. Воротынцева // Український журнал малоінвазивної та ендоскопічної хірургії. – 2013. – № 2. – С. 40–41.

6. Грубнік В. В. Лапароскопічна герніопластика вентральних гриж / В. В. Грубнік, Р. С. Парфентьєв, Аскеров Елмар // Шпитальна хірургія. – 2008. – № 4. – С. 86–87.

7. Грубнік В. В. Сучасні методи пластики вентральних гриж із застосуванням синтетичних протезів / В. В. Грубнік, Р. С. Парфентьєв, Н. Д. Венгер // Хірургія України. – 2008. – № 2 (додаток). – С. 22–24.

8. Кутовой А. Б. Влияние метода ушивания брюшной стенки на частоту формирования вентральных грыж после релапаротомии / А. Б. Кутовой, Е. Н. Завизион, А. А. Иванова // Харківська хірургічна школа. – 2016. – № 3. –С. 170–172.

9. Експериментальне порівняння сітчастих імплантатів для інтраперитонеальної алогерніопластики: мат. наук.-практ. конф. [Актуальні питання хірургії] / Я. П. Фелештинський, І. В. Іркін, Р.Б.Лисенко, В. В. Сміщук. – Чернівці: Медуніверситет, 2013. – С. 107–109.

10. Експериментально-клінічне обгрунтування інтаабдомінальної алогерніопластики післяопераційних вентральних гриж гігантських розмірів / Я. П. Фелештинський, В. Ф. Ватаманюк, М. О. Йосипенко, В. В. Сміщук / Науково-практичний журнал «Архів клінічної медицини». – Івано-Франківськ. – 2014. – № 2 (20), Ч. ІІ. – С. 133–135.

11. Композитні полегшені алотрансплантати як фактор зменшення інвазивності операцій в лікуванні післяопераційних вентральних гриж / В. В. Грубнік, С. Г. Четверіков, В. Ю. Вододюк [та ін.] // Шпитальна хірургія. – 2008. – № 2. – С. 29–31.

12. Лаврик А. С. Хиругическое лечение грыж передней брюшной стенки у больных морбидным ожирением / А. С. Лаврик, А. С. Тывончук, Л. С. Белянский // Матеріали ІІІ Всеукр. наук.-практ. конф. з міжнародною участю «Сучасні способи хірургічного лікування гриж живота». – Київ, 2006. – С. 60–62.

13. Лисенко Р. Б. Аналіз деформацій, напружень, біохімічної взаємодії імпланту і м’язово-апоневротичних структур передньої черевної стінки людини при алопластиці з приводу її дефектів / Р. Б. Лисенко, М. Г. Крищук // Хірургія України. – 2016. – № 3. – С. 50–55.

14. Лисенко Р. Б. Обґрунтування вибору виду, розташування та способу фіксації імпланта при алопластиці складних дефектів черевної стінки / Р. Б. Лисенко // Клінічна хірургія. – 2016. – № 8. – С. 12–15.

15. Операція Ramirez у поєднанні з інтраабдомінальною алопластикою при гігантських післяопераційних грижах живота / Я. П. Фелештинський,

В. Ф. Ватаманюк, В. В. Сміщук, В. В. Преподобний // Журнал «Медичні перспективи». – Дніпропетровськ. – 2012. – Т. XVII, № 1, ч. 2. – С. 167.

16. Оптимізація вибору способу алопластики при післяопераційних грижах живота гігантського розміру / Я. П. Фелештинський, В. Ф. Ватаманюк, С. А. Свиридовський, М. О. Йосипенко, В. В. Сміщук // Галицький лікарський вісник. – 2012. – Т. 19, № 3 (ч. 2). – С. 114–116.

17. Оптимізація профілактики ранових ускладнень після алогерніопластики післяопераційних гриж черевної стінки / Я. П. Фелештинський, В. Ф. Ватаманюк, В. В. Преподобний, В. В. Сміщук // Клінічна хірургія. – 2012. – № 10 (836) (додаток). – С. 57.

18. Особливості алопластики при посттравматичних грижах живота / Я. П. Фелештинський, В. В. Сміщук, В. Ф. Ватаманюк, В. В. Лепський // Клінічна хірургія. – 2014. – № 11.3 (867). – С. 72.

19. Оцінка післяопераційного больового синдрому при різних видах герніопластики пупкових гриж / Іоффе О. Ю., Тарасюк Т. В., Швець І. М. [та ін.] // Хірургія України. – 2014. – № 3. – С. 67–70.

20. Пат. № 89100 Україна, МПК (2006.01) A61B 5/0416. Спосіб інтраабдомінальної алопластики післяопераційних вентральних гриж гігантського розміру / Я. П. Фелештинський, В. В. Сміщук, В. Ф. Ватаманюк // u2013 13015; заявл. 08.11.2013; опубл. 10.04.2014, Бюл. № 7.

21. Пат. № 96390 Україна, МПК (2015.01) A61B 17/00. Спосіб алопластики гігантських післяопераційних гриж живота з трансфасціальною фіксацією інтраабдомінального сітчастого імплантата / Я. П. Фелештинський, В. В. Сміщук, В. Ф. Ватаманюк // u2014 06441; заявл. 10.06.2014; опубл. 10.02.2015, Бюл. № 3.

22. Порівняльна оцінка лапароскопічної та відкритої алопластики серединних післяопераційних гриж живота: матеріали Всеукр. конф. з міжн. уч. [Сучасні технології у хірургічному лікуванні гриж живота] Я. П. Фелештинський, В. Ф. Ватаманюк, С. А. Свиридовський, М. О. Йосипенко, В. В. Сміщук // Хірургія України. – Київ, 2014. – 3 (51) (Додаток). – С. 56.

23. Серома як ускладнення після алогерніопластики з приводу післяопераційної грижі живота. Профілактика та лікування: матеріали XI щорічної науково-практичної конференції з міжнародною участю [Рани, ранова інфекція, пластика та електрозварювання живих тканин] Я. П. Фелештинський, В. Ф. Ватаманюк, С. А. Свиридовський, В. В. Сміщук // Клінічна хірургія. – Київ. – 2011. – № 11 (824). – С. 51.

24. Сміщук В. В. Вибір сітчастого імплантату для інтраабдомінальної алопластики / В. В. Сміщук // «Хист», Всеукраїнський медичний журнал студентів і молодих вчених. – 2015. – Вип. 17. – С. 420.

25. Сміщук В. В. Використання інтраабдомінального сітчастого імплантату при алогерніопластиці післяопераційних вентральних гриж великих та гігантських розмірів / В. В. Сміщук // Сучасні технології у хірургічному лікуванні гриж живота. – Хірургія України. – Київ, 2014. – 3 (51) (додаток) – С. 50–51.

26. Сучасна комбінована інтраперитонеальна алопластика та методика component separation при післяопераційних вентральних грижах гігантських розмірів: мат. XXIII з'їзду хірургів України / Я. П. Фелештинський, В. В. Сміщук, В. Ф. Ватаманюк, С. А. Свиридовський, В. В. Лепський // [Електронний ресурс]: Зб. наук робіт. – Київ, Клін. хірургія, 2015. – С. 201–202.

27. Спосіб пластики сітчастим трансплантантом післяопераційної вентральної грижі / Гнатюк М. Г., Петрук Ю. П., Лянскорунський М. В. [та ін.] // Клінічна анатомія та оперативна хірургія. – 2014. – № 4. – С. 81–83.

28. Фелештинський Я. П. Вибір способу алопластики при великих та гігантських післяопераційних грижах черевної стінки / Я. П. Фелештинський, В. Ф. Ватаманюк, В. В. Сміщук // Клінічна хірургія. – 2012, – № 10 (836) (додаток). – С. 57–58.

29. Фелештинський Я. П. Значення колагену в патогенезі первинних гриж черевної стінки та профілактиці їх рецидиву у пацієнтів похилого і старечого віку / Я. П. Фелештинський // Практична медицина. – 1998. – № 5–6. – С. 52–55.

30. Фелештинський Я. П. Інтраабдомінальна алопластика післяопераційних вентральних гриж гігантських розмірів в поєднанні з методикою розділення анатомічних компонентів передньої черевної стінки: матеріали Всеукр. конф. з міжн. уч. [Сучасні технології у хірургічному лікуванні гриж живота] / Я. П. Фелештинський, В. В. Сміщук, В. Ф. Ватаманюк // Хірургія України. – Київ, 2014. – 3 (51) (додаток). – С. 59–60.

31. Фелештинський Я. П. Інтраабдомінальна алопластика у поєднанні з операцією Ramirez при гігантських післяопераційних грижах живота / Я. П. Фелештинський, В. В. Сміщук, В. В. Лепський // Хірургія України. – 2015. – 2 (54). – С. 9–13.

32. Фелештинський Я. П. Методика роз'єднання анатомічних компонентів передньої черевної стінки у поєднанні з інтраперитонеальною алопластикою при гігантських післяопераційних грижах живота / Я. П. Фелештинський, В. В. Сміщук, В. Ф. Ватаманюк // Збірник наукових праць співробітників НМАПО імені П. Л. Шупика. – Київ, 2015. – Вип. 24, кн. 1. – С. 111–119.

33. Фелештинський Я. П. Обгрунтування інтраабдомінальної алопластики при гігантських післяопераційних вентральних грижах: матеріали Всеукр. конф. з міжн. уч. [Актуальні питання хірургії] / Я. П. Фелештинський, В. В. Сміщук, В. Ф. Ватаманюк // Хірургія України. – Київ, 2013. – 4 (48) (додаток №1). – С. 666–667.

34. Фелештинський Я. П. Патогенез, хірургічне лікування і профілактика рецидивів гриж черевної стінки у хворих похилого і старечого віку: автореф.дис… на здобуття наук. ступеня докт. мед. наук: спец.14.01.03 «Хірургія» / Я. П. Фелештинский. – К. : Національний медичний університет ім. О. О.Богомольця, 2000. – 36 с.

35. Фелештинський Я. П. Післяопераційні грижі живота: Монографія / Я. П. Фелештинський. – К. : ТОВ «Бізнес-Логіка». – 2012. – 200 с.

36. Хірургічна тактика у хворих з гігантськими дефектами черевної стінки / Л. С. Білянський, І. М. Тодуров, С. В. Косюхно [та ін.] // Хірургія України. – 2011. – № 3 (39). – С. 10–12.

37. Четверіков С. Г. Проблемні питання алопластики вентральних гриж / С. Г. Четверіков, В. Ю. Вододюк, М. В. Чехлов // Хірургія України. – 2008. – № 2 (додаток). – С. 81–83.

38. Шамсиев А. М. Хирургическое лечение больных вентральными грыжами с сопутствующим ожирением / А. М. Шамсиев, С. С. Давлатов // Шпитальна хірургія. – 2016. – № 1. – С. 78–83.

39. Шапринський В. О. Прогнозування рівня внутрішньочеревного тиску у хворих з «натяжними» методами грижепластики за допомогою комп'ютер-томографічної герніоабдомінометрії / В. О. Шапринський Я. М. Пашинський // Хірургія України. – 2008. – № 2 (додаток). – С. 86–88.

40. Abdominal adhesions to prosthetic mesh evaluated by laparoscopy and electron microscopy / Baptista M. L., Bonsack M. E., Felemovicius I., Delaney J. P. // J. Am. Coll. Surg. – 2000. – Vol. 190. – P. 271–280.

41. Abdominal compartment syndrome – A major complication of large incisional hernia surgery / Mavrodin C. I., Pariza G., Ion D., Antoniac V. I. // Chirurgia (Bucur). – 2013. – Vol. 108. – P. 414–417.

42. Abdominal wall reconstruction: a comparison of totally extraperitoneal and transabdominal preperitoneal approaches / Johnson K. C., Miller M. T., Plymale M. A. [et al.] // J. Am. Coll. Surg. – 2016. – Vol. 222. – P. 159–165.

43. A comparison of suture repair with mesh repair for incisional hernia / Luijendijk R. W., Hop W. C., van den Tol M. P. [et al.] // N. Engl. J. Med. – 2000. – Vol. 343. – P. 392–398.

44. Alexander A. M. Laparoscopic ventral hernia repair / A. M. Alexander, D. J. Scott // Surg. Clin. N. Am. – 2013. – Vol. 93. – P. 1091–1110.

45. A novel approach for the simultaneous repair of large midline incisional and parastomal hernias with biological mesh and retrorectus reconstruction / Rosen M. J., Reynolds H. L., Champagne B. [et al.] // Am. J. Surg. – 2010. – Vol. 199. – P. 416–420.

46. A novel tool to evaluate bias in literature on use of biologic mesh in abdominal wall hernia repair / Con J., Zarain L., Gogna S. [et al.] // Hernia. – 2020. – Vol. 24. – P. 23–30.

47. A patient-centered appraisal of outcomes following abdominal wall reconstruction: a systematic review of the current literature / Sosin M., Patel K. M., Albino F. P. [et al.] // Plast. Reconstr. Surg. – 2014. – Vol. 133. – P. 408–418.

48. Application of subcutaneous talc in hernia repair and wide subcutaneous dissection dramatically reduces seroma formation and postoperative wound complications / Klima D. A., Brintzenhoff R. A., Tsirline V. B. [et al.] // Am. Surg. – 2011. – Vol. 77. – P. 888–894.

49. A prospective, randomized, multicenter trial of Surgisis Gold, a biologic E., Snyder S. [et al.] // Surgery. – 2014. – Vol. 156. – P. 902–909.

50. Assessment of predictive factors for recurrence in laparoscopic ventral hernia repair using a bridging technique / Hauters P., Desmet J., Gherardi D. [et al.] // Surg. Endosc. – 2017. – Vol. 31. – P. 3656–3663.

51. A stepwise approach based on a rational use of components separation and double mesh prosthesis for incisional hernia repair / Celdrán Á., Fraile M. J., Georgiev-Hristov T., González-Ayora S. // Hernia. – 2016. – Vol. 20. – P. 201–207.

52. A systematic review of laparoscopic versus open abdominal incisional hernia repair, with meta-analysis of randomized controlled trials / Al Chalabi H., Larkin J., Mehigan B., McCormick P. // Int. J. Surg. – 2015. – Vol. 20. – P. 65–74.

53. A systematic review of the surgical treatment of large incisional hernia / Deerenberg E.B., Timmermans L., Hogerzeil D.P. [et al.] // Hernia. – 2015. – Vol. 19. – P. 89–101.

54. Atema J. J. Systematic review and meta-analysis of the repair of potentially contaminated and contaminated abdominal wall defects / J. J. Atema, F. E. de Vries, M. A. Boermeester // Am. J. Surg. – 2016. – Vol. 212. – P. 982–995.

55. A variation in the component separation technique that preserves linea semilunaris: a study in cadavers and a clinical case / Barbosa M. V., Nahas F. X., de Oliveira Filho R. S. [et al.] // J. Plast. Reconstr. Aesthet. Surg. – 2010. – Vol. 63. – P. 524–531.

56. Bachman S. Prosthetic material in ventral hernia repair: How do I choose? / S. Bachman, B. Ramshaw // Surg. Clin. North Am. – 2008. – Vol. 88. – P. 101–112.

57. Bellows C. F. Abdominal wall reconstruction using biological tissue grafts: Present status and future opportunities / C. F. Bellows, A. Alder, W. S. Helton // Expert Rev. Med. Devices. – 2006. – Vol. 3. – P. 657–675.

58. Bender J. S. Open retrofascial incisional hernia repair is a safe and effective operation / J. S. Bender // Am. J. Surg. – 2016. – Vol. 211. – P. 589–592.

59. Berger D. Polyvinylidenefluoride: a suitable mesh material for laparoscopic incisional and parastomal hernia repair! A prospective, observational study with 344 patients / D. Berger, M. Bientzle // Hernia. – 2009. – Vol. 13. – P. 167–172.

60. Biologic meshes are not superior to synthetic meshes in ventral hernia repair: An experimental study with long-term follow-up evaluation / Ditzel M., Deerenberg E. B., Grotenhuis N. [et al.] // Surg. Endosc. – 2013. – Vol. 27. – P. 3654–3662.

61. Biologic versus nonbiologic mesh in ventral hernia repair: a systematic review and meta-analysis / Darehzereshki A., Goldfarb M., Zehetner J. [et al.] // World J. Surg. – 2014. – Vol. 38. – P. 40–50.

62. Biomechanical abdominal wall model applied to hernia repair / Lyons M., Mohan H., Winter D., Simms C. // Br. J. Surg. – 2015. – Vol. 102. – P. 133–139.

63. Biomechanical properties of lightweight versus heavyweight meshes for laparoscopic inguinal hernia repair and their impact on recurrence rates / Hollinsky C., Sandberg S., Koch T., Seidler S. // Surg. Endosc. – 2008. – Vol. 22. – P. 2679–2685.

64. Canton S.A. Prosthetic mesh «slim-cigarette like» for laparoscopic repair of ventral hernias: a new technique without transabdominal fixation sutures / S. A. Canton, S. Merigliano, C. Pasquali // Updates Surg. – 2016. – Vol. 68. – P. 199–203.

65. Carbonell A. M. Posterior components separation during retromuscular hernia repair / A. M. Carbonell, W. S. Cobb, S. M. Chen // Hernia. – 2008. – Vol. 12. – P. 359–362.

66. Carr J. A. Tissue expander-assisted ventral hernia repair for the skin-grafted damage control abdomen / J. A. Carr // World J. Surg. – 2014. – Vol. 38. – P. 782–787.

67. Causes of readmission after laparoscopic and open ventral hernia repair: Identifying failed discharges and opportunities for action / Celio A. C., Kasten K. R., Pofahl W. E. 2nd [et al.] // Surgery. – 2016. – Vol. 160. – P. 413–417.

68. Central failures of lightweight monofilament polyester mesh causing hernia recurrence: A cautionary note / Petro C. C., Nahabet E. H., Criss C. N. [et al.] // Hernia. – 2015. – Vol. 19. – P. 155–159.

69. Central rupture and bulging of low-weight polypropylene mesh following recurrent incisional sublay hernioplasty / Zuvela M., Galun D., Djuric-Stefanovic A. [et al.] // Hernia. – 2014. – Vol. 18. – P. 135–140.

70. Cevasco M. Ventral hernia repair with synthetic, composite, and biologic mesh: characteristics, indications, and infection profile / M. Cevasco, K. M. Itani // Surg. Infect. (Larchmt). – 2012. – Vol. 13. – P. 209–215.

71. Christoudias G. A simplified laparoscopic approach to ventral hernia repair: a new «finned» mesh configuration with defect closure / G. Christoudias, M. Nunziata // Surg. Endosc. – 2016. – Vol. 30. – P. 2632–2640.

72. Classification and surgical treatment of incisional hernia. Results of an experts' meeting / Korenkov M., Paul A., Sauerland S. [et al.] // Langenbecks Arch. Surg. – 2001. – Vol. 386. – P. 65–73.

73. Closure versus non-closure of hernia defect during laparoscopic ventral hernia repair with mesh / Zeichen M. S., Lujan H. J., Mata W. N. [et al.] // Hernia. – 2013. – Vol. 17. – P. 589–596.

74. Comparison of polypropylene versus polyester mesh in the Lichtenstein hernia repair with respect to chronic pain and discomfort / Sadowski B., Rodriguez J., Symmonds R. [et al.] // Hernia. – 2011. – Vol. 11. – P. 643–654.

75. Comparison of synthetic and biologic mesh in ventral hernia repair using components separation technique / Sandvall B. K., Suver D. W., Said H. K. [et al.] // Ann. Plast. Surg. – 2016. – Vol. 76. – P. 674–679.

76. Comparison of two different concepts of mesh and fixation technique in laparoscopic ventral hernia repair: a randomized controlled trial / Pawlak M., Hilgers R.-D., Bury K. [et al.] // Surg. Endosc. – 2016. – Vol. 30. – P. 1188–1197.

77. Complex ventral hernia repair with a human acellular dermal matrix / Roth J. S., Brathwaite C., Hacker K. [et al.] // Hernia. – 2015. – Vol. 19. – P. 247–252.

78. Complications in laparoscopic versus open incisional ventral hernia repair. A retrospective comparative study / Ahonen-Siirtola M., Rautio T., Ward J. [et al.] // World J. Surg. – 2015. – Vol. 39. – P. 2872–2877.

79. Computed tomographic measurements predict component separation in ventral hernia repair / Blair L. J., Ross S. W., Huntington C. R. [et al.] // J. Surg. Res. – 2015. – Vol. 199. – P. 420–427.

80. Connective tissue alteration in abdominal wall hernia / Henriksen N.A., Yadete D. H., Sorensen L. T. [et al.] // Br. J. Surg. – 2011. – Vol. 98. – P. 210–219.

81. Conservative management of mesh-site infection in hernia repair / Aguilar B., Chapital A. B., Madura J. A. 2nd [et al.] // J. Laparoendosc. Adv. Surg. Tech. A. – 2010. – Vol. 20. – P. 249–252.

82. Criteria for definition of a complex abdominal wall hernia / Slater N. J., Montgomery A., Berrevoet F. [et al.] // Hernia. – 2014. – Vol. 18. – P. 7–17.

83. Current trends in laparoscopic ventral hernia repair / Misiakos E. P., Patapis P., Zavras N. [et al.] // JSLS. – 2015. – Vol. 19. – 11 pages. DOI: 10.4293/JSLS.2015.00048.

84. De Beaux A. C. Laparoscopic ventral hernia repair / A. C. De Beaux, B. Tulloh // Br. J. Surg. – 2012. – Vol. 99. – P. 1319–1321.

85. Degradation of mesh coatings and intraperitoneal adhesion formation in an experimental model / Schreinemacher M. H. F., Emans P. J., Gijbels M. J. J. [et al.] // Br. J. Surg. – 2009. – Vol. 96. – P. 305–313.

86. Does mesh location matter in abdominal wall reconstruction? A systematic review of the literature and a summary of recommendations / Albino F. P., Patel K. M., Nahabedian M. Y. [et al.] // Plast. Reconstr. Surg. – 2013. – Vol. 132. – P. 1295–1304.

87. Dumainian G. A. Comparison of repair techniques for major incisional hernias / G. A. Dumainian, W. Denham // Am. J. Surg. – 2003. – Vol. 185. – P. 61–65.

88. Effect of paralysis of the abdominal wall muscles by botulinum A toxin to intraabdominal pressure: an experimental study / Cakmak M., Caglayan F., Somuncu S. [et al.] // J. Pediatr. Surg. – 2006. – Vol. 41. – P. 821–825.

89. Elective midline laparotomy closure: the INLINE systematic review and meta-analysis / Diener M. K., Voss S., Jensen K. [et al.] // Ann. Surg. – 2010. – Vol. 251. – P. 843–856.

90. Endoscopic-assisted linea alba reconstruction plus mesh augmentation for treatment of umbilical and/or epigastric hernias and rectus abdominis diastasis - early results / Köckerling F., Botsinis M. D., Rohde C., Reinpold W. // Front. Surg. – 2016. – Vol. 3. – P. 1–6.

91. Endoscopic versus open component separation: systematic review and meta-analysis / Switzer N. J., Dykstra M. A., Gill R. S. [et al.] // Surg. Endosc. – 2015. – Vol. 29. – P. 787–795.

92. Enterotomy risk in abdominal wall repair: a prospective study / ten Broek R. P., Schreinemacher M. H., Jilesen A. P. [et al.] // Ann. Surg. – 2012. – Vol. 256. – P. 280–287.

93. Epidemiology and cost of ventral hernia repair: making the case for hernia research / Poulose B. K., Shelton J., Phillips S. [et al.] // Hernia. – 2012. – Vol. 16. – P. 179–183.

94. Eriksen J. R. Choice of mesh for laparoscopic ventral hernia repair / J. R. Eriksen, T. Gogenur, J. Rosenberg // Hernia. – 2007. – Vol. 11. – P. 481–492.

95. Eriksson A. Surgical treatment for giant incisional hernia: a qualitative systematic review / A. Eriksson, J. Rosenberg, T. Bisgaard // Hernia. – 2013. – Vol. 18. – P. 31–38.

96. Evaluation of surgical outcomes of retro-rectus versus intraperitoneal reinforcement with bio-prosthetic mesh in the repair of contaminated ventral hernias / Rosen M. J., Denoto G., Itani K. M. [et al.] // Hernia. – 2013. – Vol. 17. –P. 31–35.

97. Evidence-based value of subcutaneous surgical wound drainage: the largest systematic review and meta-analysis / Kosins A. M., Scholz T., Cetinkaya M. [et al.] // Plast. Reconstr. Surg. – 2013. – Vol. 132. – P. 443–450.

98. Evolution and advances in laparoscopic ventral and incisional hernia repair / Vorst A. L., Kaoutzanis C., Carbonell A. M., Franz M. G. // World J. Gastrointest. Surg. – 2015. – Vol. 27. – P. 293–305.

99. Fei Y. Compound repair of intraperitoneal onlay mesh associated with the sublay technique for giant lower ventral hernia / Y. Fei // Ann. Plast. Surg. – 2012. – Vol. 69. – P. 192–196.

100. Fibrin sealant for mesh fixation in laparoscopic umbilical hernia repair: 1-year results of a randomized controlled double-blinded study / Eriksen J. R., Bisgaard T., Assaadzadeh S. [et al.] // Hernia. – 2013. – Vol. 17. – P. 511–514.

101. Fixation-free incisional hernia repair in the elderly: our experience with a tentacle-shaped implant / Romano G., Calò P. G., Erdas E. [et al.] // Aging Clin. Exp. Res. – 2017. – Vol. 29, Suppl. 1. – P. 173–177.

102. Guerin G. Impact of the defect size, the mesh overlap and the fixation depth on ventral hernia repairs: a combined experimental and numerical approach / G.Guerin, F.Turquier // Hernia. – 2013. – Vol. 17. – P. 647–655.

103. Guidelines for laparoscopic treatment of ventral and incisional abdominal wall hernias (International Endohernia Society [IEHS]), Part 1 / Bittner R., Bingener-Casey J., Dietz U. [et al.] // Surg. Endosc. – 2014. – Vol. 28. – P. 2–29.

104. Guidelines for laparoscopic treatment of ventral and incisional abdominal wall hernias (International Endohernia Society [IEHS]), Part 2 / Bittner R., Bingener-Casey J., Dietz U. [et al.] // Surg. Endosc. – 2014. – Vol. 28. – P. 353–379.

105. Guidelines for laparoscopic treatment of ventral and incisional abdominal wall hernias (International Endohernia Society [IEHS]) – Part 3 / Bittner R., Bingener-Casey J., Dietz U. [et al.] // Surg. Endosc. – 2014. – Vol. 28. – P. 380–404.

106. Hernia recurrence through a composite mesh secondary to transfascial suture holes / Barzana D., Johnson K., Clancy T. V., Hope W. W. // Hernia. – 2012. – Vol. 16. – P. 219–221.

107. Hodgman E.I. Revisiting the anterior rectus sheath repair for incisional hernia: a 10-year experience / E. I. Hodgman, M. J. Watson // World J. Surg. – 2017. – Vol. 41. – P. 713–721.

108. Hollinsky C. Static calculations for mesh fixation by intraabdominal pressure in laparoscopic extraperitoneal herniorrhaphy / C. Hollinsky, K. H. Hollinsky // Surg. Laparosc. Endosc. Percutan. Tech. – 1999. – Vol. 9. – P. 106–109.

109. Impact of incisional hernia on health-related quality of life and body image: A prospective cohort study / Van Ramshorst G. H., Eker H. H., Hop W. C. J. [et al.] // Am. J. Surg. – 2012. – Vol. 204. –P. 144–150.

110. Impact of the number of tacks on postoperative pain in laparoscopic repair of ventral hernias: do more tacks cause more pain? / Schoenmaeckers E. J., de Haas R. J., Stirler V. [et al.] // Surg. Endosc. – 2012. – Vol. 26. – P. 357–360.

111. Importance of recurrence rating, morphology, hernial gap size, and risk factors in ventral and incisional hernia classification / Dietz U. A., Winkler M. S., Hartel R. W. [et al.] // Hernia. – 2014. – Vol. 18. – P. 19–30.

112. Incisional ventral hernias: review of the literature and recommendations regarding the grading and technique of repair / Breuing K., Butler C. E., Ferzoco S. [et al.] // Surgery. – 2010. – Vol. 148. – P. 544–558.

113. Incidence of and risk factors for incisional hernia after abdominal surgery / Itatsu K., Yokoyama Y., Sugawara G. [et al.] // Br. J. Surg. – 2014. – Vol. 101. – P. 1439–1447.

114. Incisional abdominal hernia: the open mesh repair / Schumpelick V., Klinge U., Junge K. [et al.] // Langenbecks Arch. Surg. – 2004. – Vol. 389. – P. 1–5.

115. Incisional hernia in the elderly: Risk factors and clinical considerations / Caglià P., Tracia A., Borzì L. [et al.] // Int. J. Surg. – 2014. – Vol. 12, Suppl. 2. – S. 164–169.

116. Incisional hernia: open techniques / Klinge U., Conze J., Krones C.J. [et al.] // World J. Surg. – 2005. – Vol. 29. – P. 1066–1072.

117. Incisional hernia repair in Sweden 2002 / Israelsson L. A., Smedberg S., Montgomery A. [et al.] // Hernia. – 2006. – Vol. 10. – P. 258–261.

118. Incisional hernioplasty with extraperitoneal onlay polyester mesh / Machairas A., Misiakos E. P., Liakakos T., Karatzas G. // Am. Surg. – 2004. – Vol. 70. – P. 726–729.

119. Incisional ventral hernias: review of the literature and recommendations regarding the grading and technique of repair / Breuing K., Butler C. E., Ferzoco S. [et al.] // Surgery. – 2010. – Vol. 148. – P. 544–558.

120. Intra-abdominal hypertension and abdominal compartment syndrome after abdominal wall reconstruction: quaternary syndromes? / Kirkpatrick A. W., Nickerson D., Roberts D. J. [et al.] // Scand. J. Surg. – 2017. – Vol. 106. – P. 97–106.

121. Intraperitoneal polypropylene mesh hernia repair complicates subsequent abdominal surgery / Halm J. A., de Wall L. L., Steyerberg E. W. [et al.] // World J. Surg. – 2007. – Vol. 31. – P. 423–430.

122. Intraperitoneal polypropylene mesh repair of incisional hernia is not associated with enterocutaneous fistula / Vrijland W. W., Jeekel J., Steyerberg E. W. [et al.] // Br. J. Surg. – 2000. – Vol. 87. – P. 348–352.

123. Intraperitoneal treatment of incisional and umbilical hernias: intermediate results of a multicenter prospective clinical trial using an innovative composite mesh / Balique J. G., Alexandre J. H., Arnaud J. P. [et al.] // Hernia. – 2000. – Vol. 4, Suppl. 1. – S10–S16.

124. Justinger C. Incisional hernia after abdominal closure with slowly absorbable versus fast absorbable, antibacterial-coated sutures / C. Justinger, J. E. Slotta, M. K. Schilling // Surgery. – 2012. – Vol. 151. – P. 398–403.

125. Kassem M. I. Polypropylene-based composite mesh versus standard polypropylene mesh in the reconstruction of complicated large abdominal wall hernias:

a prospective randomized study / M. I. Kassem, H. M. El-Haddad // Hernia. – 2016. – Vol. 20. – P. 691–700.

126. Kingsnorth A. The management of incisional hernia / A.Kingsnorth // Ann. R. Coll. Surg. Engl. – 2006. – Vol. 88. – P. 252–260.

127. Köckerling F. What do we know about titanized polypropylene meshes? An evidence-based review of the literature / F. Köckerling, C. Schug-Pass // Hernia. – 2014. – Vol. 18. – P. 445–457.

128. Kulacoglu H. Prosthetic repair of umbilical hernias in adults with local anesthesia in a day-case setting: a comprehensive report from a specialized hernia center / Kulacoglu H., Yazicioglu D., Ozyaylali I. // Hernia. – 2012. – Vol. 16. – P. 163–170.

129. Laparoscopic incisional hernia repair: a review of the literature / Rudmik L. R., Schieman C., Dixon E., Debru E. // Hernia. – 2006. – Vol. 10. – P. 110–119.

130. Laparoscopic incisional hernia repair: long term results / Abet E., Duchalais E., Denimal F. [et al.] // J. Visc. Surg. – 2014. – Vol. 151. – P. 103–106.

131. Laparoscopic repair reduces incidence of surgical site infections for all ventral hernias / Arita N. A., Nguyen M. T., Nguyen D. H. [et al.] // Surg. Endosc. – 2015. – Vol. 29. – P. 1769–1780.

132. Laparoscopic tension-free abdominal wall repair: impact of mesh size and of different fixation devices in a consecutive series of 120 patients / Diana M., Callari C., D'Agostino J. // Surg. Laparosc. Endosc. Percutan. Tech. –2014. – Vol. 24. – P. 461–464.

133. Laparoscopic transperitoneal sublay mesh repair: a new technique for the cure of ventral and incisional hernias / Schroeder A. D., Debus E. S., Schroeder M., Reinpold W. M. // Surg. Endosc. – 2013. – Vol. 27. – P. 648–654.

134. Laparoscopic ventral hernia repair: a systematic review / Pham C. T., Perera C. L., Watkin D. S., Maddern G. J. // Surg. Endosc. – 2009. – Vol. 23. – P. 4–15.

135. Laparoscopic ventral hernia repair: is there an optimal mesh fixation technique? A systematic review / Reynvoet E., Deschepper E., Rogiers X. [et al.] // Langenbecks Arch. Surg. – 2014. – Vol. 399. – P. 55–63.

136. Laparoscopic ventral hernia repair with composite mesh: Analysis of risk factors for recurrence in 185 patients with 5 years follow-up / Nardi M. Jr., Millo P., Brachet Contul R. [et al.] // Int. J. Surg. – 2017. – Vol. 40. – P. 38–44.

137. Laparoscopic ventral incisional hernia repair: evidence-based guidelines of the first Italian Consensus Conference / Cuccurullo D., Piccoli M., Agresta F. [et al.] // Hernia. – 2013. – Vol. 17. – P. 557–566.

138. Laparoscopic versus hybrid approach for treatment of incisional ventral hernia / Ahonen-Siirtola M., Rautio T., Biancari F. [et al.] // Dig. Surg. – 2017. – Vol. 34. – P. 502–506.

139. Laparoscopic versus open incisional and ventral hernia repair: a systematic review and meta-analysis / Zhang Y., Zhou H., Chai Y. [et al.] // World J. Surg. – 2014. – Vol. 38. – P. 2233–2240.

140. Laparoscopic versus open surgical techniques for ventral or incisional hernia repair / Sauerland S., Walgenbach M., Habermalz B. [et al.] // Cochrane Database Syst. Rev. – 2011. – Issue 3, Art №: CD007781. – 61 pages.

141. Laparoscopic versus open ventral hernia repair in obese patients: A long-term follow-up / Froylich D., Segal M., Weinstein A. [et al.] // Surg. Endosc. – 2016. – Vol. 30. – P. 670–675.

142. Laparoscopic vs. open incisional hernia repair: a randomized clinical trial / Eker H. H., Hansson B. M., Buunen M. [et al.] // JAMA Surg. – 2013. – Vol. 148. – P. 259–263.

143. LeBlanc K. A. Laparoscopic incisional hernia repair: are transfascial sutures necessary? A review of the literature / K. A. LeBlanc // Surg. Endosc. – 2007. – Vol. 21. – P. 508–513.

144. LeBlanc K. A. Laparoscopic repair of incisional abdominal hernias using expanded polytetrafluoroethylene: preliminary findings / K. A. LeBlanc, W. V. Booth // Surg. Laparosc. Endosc. – 1993. – Vol. 3. – P. 39–41.

145. LeBlanc K. Proper mesh overlap is a key determinant in hernia recurrence following laparoscopic ventral and incisional hernia repair / K. LeBlanc // Hernia. – 2015. – Vol. 20. – P. 85–99.

146. Les grandes eventrations. Importance du “volet abdominal” et des troubles respiratoires qui lui sont secondaires / Rives J., Lardennois B., Pire J.C. [et al.] // Chirurgie. – 1973. – Vol. 99. – P. 547–563.

147. Lintin L. A. Mechanical failure of a lightweight polypropylene mesh / L. A. Lintin, A. N. Kingsnorth // Hernia. – 2014. – Vol. 18. – P. 131–133.

148. Loh A. Anatomical repair of large incisional hernias / A. Loh, J. S. Rajkumar, L. M. South // Ann. R. Coll. Surg. Engl. – 1992. – Vol. 74. – P.100–105.

149. Long-term follow-up of a randomized controlled trial of suture versus mesh repair of incisional hernia / Burger J. W., Luijendijk R. W., Hop W. C. [et al.] // Ann. Surg. – 2004. – Vol. 240. – P. 578–583.

150. Long term outcome and quality of life after open incisional hernia repair - light versus heavy weight meshes / Ladurner R., Chiapponi C., Linhuber Q., Mussack T. // BMC Surgery. – 2011. – Vol. 11:25. DOI: 10.1186/1471-2482-11-25.

151. López-Cano M. Use of vacuum-assisted closure in open incisional hernia repair: a novel approach to prevent seroma formation / M. López-Cano, M. Armengol-Carrasco // Hernia. – 2013. – Vol. 17. – P. 129–131.

152. Management of large incisional hernias with loss of domain: a prospective series of patients prepared by progressive preoperative pneumoperitoneum / Renard Y., Lardière-Deguelte S., de Mestier L. [et al.] // Surgery. – 2016. – Vol. 160. – P. 426–435.

153. Mesh choice in ventral hernia repair: so many choices, so little time / Le D., Deveney C. W., Reaven N. L. [et al.] // Am. J. Surg. – 2013. – Vol. 205. – P. 602–607.

154. Mesh-fixation method and pain and quality of life after laparoscopic ventral or incisional hernia repair: a randomized trial of three fixation techniques / Wassenaar E., Schoenmaeckers E., Raymakers J. [et al.] // Surg. Endosc. – 2010. – Vol. 24. – P. 1296–1302.

155. Mesh location in open ventral hernia repair: A systematic review and network meta-analysis / Holihan J. L., Nguyen D. H., Nguyen M. T. [et al.] // World J. Surg. – 2016. – Vol. 40. – P. 89–99.

156. Mesh reinforcement for the prevention of incisional hernia formation: a systematic review and meta-analysis of randomized controlled trials / Wang X. C., Zhang D., Yang Z. X. [et al.] // J. Surg. Res. – 2017. – Vol. 209. – P. 17–29.

157. Meta-analysis and systematic review of laparoscopic versus open mesh repair for elective incisional hernia / Awaiz A., Rahman F., Hossain M. B. [et al.] // Hernia. – 2015. – Vol. 19. – P. 449–463.

158. Meta-analysis of randomized controlled trials comparing open and laparoscopic ventral and incisional hernia repair with mesh / Forbes S. S., Eskicioglu C., McLeod R. S., Okrainec A. // Br. J. Surg. – 2009. – Vol. 96. – P. 851–858.

159. Meta-analysis of sublay versus onlay mesh repair in incisional hernia surgery / Timmermans L., de Goede B., van Dijk S. [et al.] // Am. J. Surg. – 2014. – Vol. 207. – P. 980–988.

160. Methods of abdominal wall expansion for repair of incisional herniae: a systematic review / Alam N. N., Narang S. K., Pathak S. [et al.] // Hernia. – 2016. – Vol. 20. – P. 191–199.

161. Miserez M. Endoscopic totally preperitoneal ventral hernia repair / M. Miserez, F. Penninckx // Surg. Endosc. – 2002. – Vol. 16. – P. 1207–1213.

162. Modified mesh for hernia repair that is adapted to the physiology of the abdominal wall / Klinge U., Klosterhalfen B., Conze J. [et al.] // Eur. J. Surg. – 1998. – Vol. 164. – P. 951–960.

163. Modified Rives-Stoppa repair for abdominal incisional hernias / Nau P., Clark C. J., Fisher M. [et al.] // Health. – 2010. – Vol. 2. – P. 162–169.

164. Montgomery A. The best of two worlds: a new innovative laparoscopic Rives-Stoppa technique for ventral/incisional hernias – "the Brazilian technique" / A. Montgomery // Hernia. – 2016. – Vol. 20. – P. 267–270.

165. Moreno-Egea A. Is the outcome of laparoscopic incisional hernia repair affected by defect size? A prospective study / A. Moreno-Egea, A. Carrillo-Alcaraz, J. L. Aguayo-Albasini // Am. J. Surg. – 2012. – Vol. 203. – P. 87–94.

166. Nationwide prospective study of outcomes after elective incisional hernia repair / Helgstrand F., Rosenberg J., Kehlet H. [et al] // J. Am. Coll. Surg. – 2013. – Vol. 216. – P. 217–228.

167. Nielsen M.F. Peritoneal flap hernioplasty for reconstruction of large ventral hernias: long-term outcome in 251 patients / M. F. Nielsen, A. de Beaux, B. Tulloh // World J. Surg. – 2019. – Vol. 43. – P. 2157–2163.

168. Nobaek S. Negative pressure wound therapy for treatment of mesh infection after abdominal surgery: long-term results and patient-reported outcome / S. Nobaek, P. Rogmark, U. Petersson // Scand. J. Surg. – 2017. – Vol. 106. – P. 285–293.

169. No enterocutaneous fistula development in a cohort of 695 patients after incisional hernia repair using intraperitoneal uncoated polyproylene mesh / Brandi C. D., Roche S., Bertone S., Fratantoni M. E. // Hernia. – 2017. – Vol. 21. – P. 101–106.

170. Open incisional hernia repair with a self-gripping retromuscular Parietex mesh: A retrospective cohort study / Verhelst J., de Goede B., Kleinrensink G. J. [et al.] // Int. J. Surg. – 2015. – Vol. 13. – P. 184–188.

171. Open onlay mesh repair for major abdominal wall hernias with selective use of component separation and fibrin sealant / Kingsnorth A. N., Shahid M. K., Valliattu A. J. [et al.] // World J. Surg. – 2008. – Vol. 32. – P. 26–30.

172. Open repair of incisional ventral abdominal hernias with mesh leads to long-term improvement in pain interference as measured by patient-reported outcomes / Park E., Cheesborough J. E., Souza J. M., Dumanian G. A. // Am. J. Surg. – 2017. – Vol. 213. – P. 58–63.

173. Open retromuscular mesh repair of complex incisional hernia: predictors of wound events and recurrence / Cobb W. S., Warren J. A., Ewing J. A. [et al.] // J. Am. Coll. Surg. – 2015. – Vol. 220. – P. 606–613.

174. Open surgical procedures for incisional hernias / den Hartog D., Dur A. H., Tuinebreijer W. E., Kreis R. W. // Cochrane Database Syst. Rev. – 2011; (3): Art. No.: CD006438. DOI: 10.1002/14651858.CD006438.pub2.

175. Open versus laparoscopic management of incisional abdominal hernia: cohort study comparing quality of life outcomes / Asti E., Sironi A., Lovece A. [et al.] // J. Laparoendosc. Adv. Surg. Tech. A. – 2016. – Vol. 26. – P. 249–255.

176. Outcomes of laparoscopic vs open repair of primary ventral hernias / Liang M. K., Berger R. L., Li L. T. [et al.] // JAMA Surg. – 2013. – Vol. 148. – P. 1043–1048.

177. Paajanen H. Operative treatment of massive ventral hernia using polypropylene mesh: a challenge for surgeon and anesthesiologist / H. Paajanen, H. Laine // Hernia. – 2005. – Vol. 9. – P. 62–67.

178. Parameswaran R. Medical talc increases the incidence of seroma formation following onlay repair of major abdominal wall hernias / R. Parameswaran, S. T. Hornby, A. N. Kingsnorth // Hernia. – 2013. – Vol. 17. – P. 459–463.

179. Pathologic and clinical aspects of repair of large incisional hernias after implant of a polytetrafluoroethylene prosthesis / Bellon J. M., Contreras L. A., Sabater C., Bujan J. // World J. Surg. – 1997. – Vol. 21. – P. 402–406.

180. Peralta R. Long-term outcomes of abdominal wall reconstruction. What are the real numbers? / R. Peralta, R. Latifi // World J. Surg. – 2012. – Vol. 36. – P. 534–538.

181. Permissive intra-abdominal hypertension following complex abdominal wall reconstruction / Petro C. C., Raigani S., Fayezizadeh M. [et al.] // Plast. Reconstr. Surg. – 2015. – Vol. 136. – P. 868–881.

182. Pitfalls in retromuscular mesh repair for incisional hernia: the importance of the “fatty triangle” / Conze J., Prescher A., Klinge U. [et al.] // Hernia. – 2004. – Vol. 8. – P. 255–259.

183. Polypropylene meshes to prevent abdominal herniation: Can stable coatings prevent adhesions in the long-term? / Emans P. J., Schreinemacher M. H., Gijbels M. J. [et al.] // Ann. Biomed. Eng. – 2009. – Vol. 37. – P. 410–418.

184. Pooled data analysis of laparoscopic versus open ventral hernia repair: 14 years of patient data accrual / Pierce R. A., Spitler J. A., Frisella M. M. [et al.] // Surg. Endosc. – 2007. – Vol. 21. – P. 378–386.

185. Porcine cross-linking, degradation and its capability for fibroblast adhesion and proliferation / Jaman-Smith M. L., Bodamyali T., Stevens C. [et al.] // J. Mater. Sci. Mater. Med. – 2004. – Vol. 115. – P. 925–932.

186. Posterior and open anterior components separations: a comparative analysis / Krpata D. M., Blatnik J. A., Novitsky Y. W. [et al.] // Am. J. Surg. – 2012. – Vol. 203. – P. 318–322.

187. Posterior component separation and transversus abdominis muscle release for complex incisional hernia repair in patients with a history of an open abdomen / Petro C. C., Como J. J., Yee S. [et al.] // J. Trauma Acute Care Surg. – 2015. – Vol. 78. – P. 422–429.

188. Postoperative complications as an independent risk factor for recurrence after laparoscopic ventral hernia repair: a prospective study of 417 patients with long-term follow-up / Mercoli H., Tzedakis S., D’Urso A. [et al.] // Surg. Endosc. – 2017. – Vol. 31. – P. 1469–1477.

189. Practice patterns in complex ventral hernia repair and place of biological grafts: a national survey among French digestive academic surgeons / Mariette C., Wind P., Micelli Lupinacci R. [et al.] // Visc. Surg. – 2014. – Vol. 151. – P. 9–16.

190. Preliminary report of a sutureless onlay technique for incisional hernia repair using fibrin glue alone for mesh fixation / Stoikes N., Webb D., Powell B., Voeller G. // Am. Surg. – 2013. – Vol. 79. – P. 1177–1180.

191. Preoperative progressive pneumoperitoneum and botulinum toxin type A in patients with large incisional hernia / Bueno-Lledó J., Torregrosa A., Ballester N. [et al.] // Hernia. – 2017. – Vol. 21. – P. 233–243.

192. Preperitoneal ventral hernia repair: a decade long prospective observational study with analysis of 1023 patient outcomes / Heniford B. T., Ross S. W., Wormer B. A. [et al.] // Ann. Surg. – 2020. – Vol. 271. – P. 364–374.

193. Prevention of subcutaneous seroma formation in open ventral hernia repair using a new low-thrombin fibrin sealant / G. Köhler, Koch O. O., Antoniou S. A. [et al.] // World J. Surg. – 2014. – Vol. 38. – P. 2797–2803.

194. Primary fascial closure with biologic mesh reinforcement results in lesser complication and recurrence rates than bridged biologic mesh repair for abdominal wall reconstruction: A propensity score analysis / Giordano S., Garvey P. B., Baumann D. P. [et al.] // Surgery. – 2017. – Vol. 161. – P. 499–508.

195. Primary fascial closure with laparoscopic ventral hernia repair: systematic review / Nguyen D. H., Nguyen M. T., Askenasy E. P., [et al.] // World J. Surg. – 2014. – Vol. 38. – P. 3097–3104.

196. Progressive pneumoperitoneum increases the length of abdominal muscles / Dumont F., Fuks D., Verhaeghe P. [et al.] // Hernia. – 2009. – Vol. 13. – P. 183–187.

197. Prophylactic mesh vs suture in the closure of the umbilical trocar site after laparoscopic cholecystectomy in high-risk patients for incisional hernia. A randomized clinical trial / Armananzas L., Ruiz-Tovar J., Arroyo A. [et al.] // J. Am. Coll. Surg. – 2014. – Vol. 218. – P. 960–968.

198. Prospective evaluation of adhesion characteristics to intraperitoneal mesh and adhesiolysis-related complications during laparoscopic re-exploration after prior ventral hernia repair / Jenkins E. D., Yom V., Melman L. [et al.] // Surg. Endosc. – 2010. – Vol. 24. – P. 3002–3007.

199. Prospective, long-term comparison of quality of life in laparoscopic versus open ventral hernia repair / Colavita P.D., Tsirline V.B., Belyansky I. [et al.] // Ann. Surg. – 2012. – Vol. 256. – P. 714–722.

200. Prospective measurements of intra-abdominal volume and pulmonary function after repair of massive ventral hernias with the components separation technique / Agnew S. P., Small W., Wang E. [et al.] // Ann. Surg. – 2010. – Vol. 251. – P. 981–988.

201. Prospective, multi-institutional surgical and quality of life outcomes comparison of heavyweight, midweight and lightweight mesh in open ventral hernia repair / Groene S. A., Prasad T., Lincourt A. E. [et al.] // Am. J. Surg. – 2016. – Vol. 212. –P. 1054–1062.

202. PVDF as a new polymer for the construction of surgical meshes / Klinge U., Klosterhalfen B., Ottinger A. P. [et al.] // Biomaterials. – 2002. – Vol. 23. – P. 3487–3493.

203. Radu V. G. The endoscopic retromuscular repair of ventral hernia: the eTEP technique and early results / V. G. Radu, M. Lica // Hernia. – 2019. – Vol. 23. – P. 945–955.

204. Ramirez O. M. “Component separation” method for closure of abdominal-wall defects: An anatomic and clinical study / O. M. Ramirez, E. Ruas, A. L. Dellon // Plast. Reconstr. Surg. – 1990. – Vol. 86. – P. 519–526.

205. Randomized clinical trial assessing impact of a lightweight or heavyweight mesh on chronic pain after inguinal hernia repair / O’Dwyer P. J., Kingsnorth A. N., Molloy R. G. [et al.] // Br. J. Surg. – 2005. – Vol. 92. – P. 166–170.

206. Randomized clinical trial of mesh fixation with “double crown” versus “sutures and tackers” in laparoscopic ventral hernia repair / Muysoms F., Vander Mijnsbrugge G., Pletinckx P. [et al.] // Hernia. –2013. – Vol. 17. – P. 603–612.

207. Randomized clinical trial of suture repair, polypropylene mesh or autodermal hernioplasty for incisional hernia / Korenkov M., Sauerland S., Arndt M. [et al.] // Br. J. Surg. – 2002. – Vol. 89. – P. 50–56.

208. Reconstruction of the abdominal wall for incisional hernia repair / Espinosa-de-los-Monteros A., de la Torre J. I., Ahumada L. A. [et al.] // Am. J. Surg. – 2006. – Vol. 191. – P. 173–177.

209. Recurrence after laparoscopic ventral hernia repair. A five-year experience / Rosen M., Brody F., Ponsky J. [et al.] // Surg. Endosc. – 2003. – Vol. 17. – P. 123–128.

210. Reinpold W. Endoskopisch total extraperitonealer transhernialer sublay – Bauchwand-Hernienverschluss in single-port-technik / W.Reinpold In: Hernien. Schumpelick V., Arlt G., Conze J., Junge K. [Eds]., 5th edn. – Stuttgart: Thieme, 2015. – P. 301–304.

211. Relationship between tissue ingrowth and mesh contraction / Gonzalez R., Fugate K., McClusky D. [et al.] // World J. Surg. – 2005. – Vol. 29. – P. 1038–1043.

212. Repair of giant incisional abdominal wall hernias using open intraperitoneal mesh / Bernard C., Polliand C., Mutelica L., Champault G. // Hernia. – 2007. – Vol. 11. – P. 315–320.

213. Repair of giant midline abdominal wall hernias: “components separation technique” versus prosthetic repair: interim analysis of a randomized controlled trial / de Vries Reilingh T.S., van Goor H., Charbon J.A. [et al.] // World J. Surg. – 2007. – Vol. 31. – P. 756–763.

214. Repair of large midline incisional hernias with polypropylene mesh: comparison of three operative techniques / de Vries Reilingh T. S., van Geldere D., Langenhorst B. [et al.] // Hernia. – 2004. – Vol. 8. – P. 56–59.

215. Repair of ventral incisional hernia: the design of a randomized trial to compare open and laparoscopic surgical techniques / Itani K., Neumayer L., Reda D., [et al.] // Am. J. Surg. – 2004. – Vol. 188, Suppl.6A. – S22–S29.

216. Reversibility of abdominal wall atrophy and fibrosis after primary or mesh herniorrhaphy / Culbertson E. J., Xing L., Wen Y., Franz M. G. // Ann. Surg. – 2013. – Vol. 257. – P. 142–149.

217. Rosen M.J. Polyester-based mesh for ventral hernia repair: is it safe? / M. J. Rosen // Am. J. Surg. – 2009. – Vol. 197. – P. 353–359.

218. Rudmik L. Laparoscopic incisional hernia repair: a review of the literature / L. Rudmik, C. Schieman, E. Dixon // Hernia. – 2006. – Vol. 10. – P. 110–119.

219. Sanders D. L. From ancient to contemporary times: a concise history of incisional hernia repair / D. L. Sanders, A. N. Kingsnorth // Hernia. – 2012. – Vol. 16. – P. 1–7.

220. Sadava E. E. Should we routinely close the fascial defect in laparoscopic ventral and incisional hernia repair? / E. E. Sadava, M. E. Peña, F. Schlottmann // J. Laparoendosc. Adv. Surg. Tech. A. – 2019. – Vol. 29. – P. 856–859.

221. Sanders D. L. Prosthetic mesh materials used in hernia surgery / D. L. Sanders, A. N. Kingsnorth // Expert Rev. Med. Devices. – 2012. – Vol. 9. – P. 159–179.

222. Sanders D. L. The modern management of incisional hernias / D. L. Sanders, A. N. Kingsnorth // BMJ. – 2012. – Vol. 344. – P. 2843.

223. Saulis A. S. Periumbilical rectus abdominis perforator preservation significantly reduces superficial wound complications in “separation of parts” hernia repairs / Saulis A. S., Dumanian G. A. // Plast. Reconstr. Surg. – 2002. – Vol. 109. – P. 2275–2280.

224. Schumpelick V. Narbenhernie / V.Schumpelick // In: Hernien. V. Schumpelick [Ed]. – Stuttgart: Thieme, 2000. – P. 266–269.

225. Schwarz J. Endoscopic mini/less open sublay technique (EMILOS) – a new technique for ventral hernia repair / J. Schwarz, W. Reinpold, R. Bittner // Langenbeck's Arch. Surg. – 2017. – Vol. 402. – P. 173–180.

226. Self-gripping mesh versus sutured mesh in open inguinal hernia repair: system review and meta-analysis / Fang Z., Zhou J., Ren F., Liu D. // Am. J. Surg. – 2014. – Vol. 207. – P. 773–781.

227. Shestak K. C. The separation of anatomic components technique for the reconstruction of massive midline abdominal wall defects: anatomy, surgical technique, applications, and limitations revisited / K. C. Shestak, H. J. Edington, R. R. Johnson // Plast. Reconstr. Surg. – 2000. – Vol. 105. – P. 731–738.

228. Slater N. J. Large and complex ventral hernia repair using «components separation technique» without mesh results in a high recurrence rate / N. J. Slater, H.van Goor, R. P. Bleichrodt // Am. J. Surg. – 2015. – Vol. 209. – P. 170–179.

229. Smitten V. K. Repair of incisional hernias by F. Langenskiold's operation / V. K.Smitten, H. V.A. Heikel, B. Sundell // Acta Chir. Scan. – 1982. – Vol. 148. – P. 257–261.

230. Standard of open surgical repair of suprapubic incisional hernias / Renard Y., Simonneau A. C., de Mestier L. [et al.] // World J. Surg. – 2017. – Vol. 41. – P. 1466–1474.

231. Stoikes N. Hybrid ventral hernia repair: technique and results / N. Stoikes, M. Quasebarth, L. M. Brunt // Hernia. – 2013. – Vol. 17. – P. 627–632.

232. Stoppa R. Les plasties de la paroi abdominale. Table ronde du 75eme Congres Francais de Chirurgie / R. Stoppa In: Actualites Chirurgicales. – Paris: Masson, 1973. – P. 662–736.

233. Surgeon volume plays a significant role in outcomes and cost following open incisional hernia repair / Aquina C. T., Kelly K. N., Probst C. P. [et al.] // J. Gastrointest. Surg. – 2015. – Vol. 19. – P. 100–110.

234. Surgery-related complications of ventral hernia reported to the Finnish patient insurance centre / Ahonen-Siirtola M., Vironen J., Makela J., Paajanen H. // Scand J. Surg. – 2015. – Vol. 104. – P. 66–71.

235. Surgical treatment of large incisional hernias by an intraperitoneal Dacron mesh and an aponeurotic graft / Hamy A., Pessaux P., Mucci-Hennekinne S. [et al.] // J. Am. Coll. Surg. – 2003. – Vol. 196. – P. 531–534.

236. Surgical treatment of large incisional hernias by intraperitoneal insertion of Parietex® composite mesh with an associated aponeurotic graft (280 cases) // Briennon X., Lermite E., Meunier K. [et al.] // J. Visc. Surg. – 2011. – Vol. 148. – P. 54–58.

[et al.] // Hernia. – 2017. – Vol. 21. – P. 253–260.

238. Suture, synthetic, or biologic in contaminated ventral hernia repair / Bondre I. L., Holihan J. L., Askenasy E. P. [et al.] // J. Surg. Res. – 2016. – Vol. 200. – P. 488–94.

239. Sutureless onlay hernia repair: a review of 97 patients / Shahan C. P., Stoikes N. F., Webb D. L., Voeller G. R. // Surg. Endosc. – 2016. – Vol. 30. – P. 3256–3261.

240. Technique of laparoscopic ventral hernia repair can be modified to successfully repair large defects in patients with loss of domain / Baghai M., Ramshaw B. J., Smith C. D. [et al.] // Surg. Innov. – 2009. – Vol. 16. – P. 38–45.

241. Tensile strength testing for resorbable mesh fixation systems in laparoscopic ventral hernia repair / Reynvoet E., Berrevoet F., De Somer F. [et al.] // Surg. Endosc. – 2012. – Vol. 26. – P. 2513–2520.

242. The comparison of lightweight mesh and standard mesh in incisional hernia repair with the open sublay technique: the results of a meta-analysis / Li J., Ji Z, Zhang W., Li L. // Surg. Laparosc. Endosc. Percutan. Tech. – 2015. – Vol. 25. – P. 238–244.

243. The cost of preventable comorbidities on wound complications in open ventral hernia repair / Cox T. C., Blair L. J., Huntington C. R. [et al.] // J. Surg. Res. – 2016. – Vol. 206. – P. 214–222.

244. The low transverse Pfannenstiel incision and the prevalence of incisional hernia and nerve entrapment / Luijendijk R. W., Jeekel J., Storm R. K. [et al.] // Ann. Surg. – 1997. – Vol. 225. – P. 365–369.

245. Tissue ingrowth and bowel adhesion formation in an animal comparative study: Polypropylene versus Proceed versus Parietex composite / Jacob B. P., Hogle N. J., Durak E. [et al.] // Surg. Endosc. – 2007. – Vol. 21. – P. 629–633.

246. Totally endoscopic surgery on diastasis recti associated with midline hernias. The advantages of a minimally invasive approach. Prospective cohort study / Bellido Luque J., Bellido Luque A., Valdivia J. [et al.] // Hernia. – 2015. – Vol. 19. – P. 493–501.

247. Transabdominal midline reconstruction by minimally invasive surgery: technique and results / Costa T. N., Abdalla R. Z., Santo M. A. [et al.] // Hernia. – 2016. – Vol. 20. – P. 257–265.

248. Tranversus abdominus muscle release: A novel approach to posterior component separation during complex abdominal wall reconstruction / Novitsky Y. W., Elliot H. L., Orenstein S. B., Rosen M. J. // Am. J. Surg. – 2012. – Vol. 204. – P. 709–716.

249. Tulloh B. Defects and donuts: the importance of the mesh: defect area ratio / B.Tulloh, A.de Beaux // Hernia. – 2016. – Vol. 20. – P. 893–895.

250. Turner P. L. Laparoscopic repair of ventral incisional hernias: pros and cons / P. L. Turner, A. E. Park // Surg. Clin. N. Am. – 2008. – Vol. 88. – P. 85–100.

251. Underlying reasons associated with hospital readmission following surgery in the United States / Merkow R. P., Ju M. H., Chung J. W. [et al.] // JAMA. – 2015. – Vol. 313. – P. 483–495.

252. Use of botulinum toxin type a before abdominal wall hernia reconstruction / Ibarra-Hurtado T. R., Nuño-Guzmán C. M., Echeagaray-Herrera J. E. [et al.] // World J. Surg. – 2009. – Vol. 33. – P. 2553–2556.

253. Use of fibrin sealant (Tisseel/Tissucol) in hernia repair: a systematic review / Fortelny R. H., Petter-Puchner A. H., Glaser K. S., Redl H. // Surg. Endosc. – 2012. – Vol. 26. – P. 1803–1812.

254. Venclauskas L. One-year follow-up after incisional hernia treatment: results of a prospective randomized study / L. Venclauskas, A. Maleckas, M. Kiudelis // Hernia. – 2010. – Vol. 14. – P. 575–582.

255. Ventral hernia: Patient selection, treatment, and management / Holihan J. L., Alawadi Z. M., Goodenough C. J. [et al.] // Curr. Probl. Surg. – 2016. – Vol. 53. – P. 307–354.

256. Voskerician G. Macroporous condensed poly(tetrafluoroethylene). I. In vivo inflammatory response and healing characteristics / G. Voskerician, P. H. Gingras, J. M. Anderson // J. Biomed. Mater. Res. A. – 2006. – Vol. 76. – P. 234–242.

257. Wantz G. E. Giant prosthetic reinforcement of the visceral sac / G. E. Wantz // Surg. Gynecol. Obstet. – 1989. – Vol. 169. – P. 408–417.

258. Warwick A. M. Retro-rectus repair of complex incisional hernia leads to low recurrence rate / A. M. Warwick, N. J. Smart, I. R. Daniels // ANZ J. Surg. – 2017. – Vol. 87. – P. 591–594.

259. Yang P. G. Preperitoneal onlay mesh repair for ventral abdominal wall and incisional hernia: a novel technique / P. G.Yang, L. K.Tung // Asian J. Endosc. Surg. – 2016. – Vol. 9. – P. 344–347.

260. Zielinski M. Chemical components separation with botulinum toxin A: a novel technique to improve primary fascial closure rates of the open abdomen / M. Zielinski, N. Goussous, H. Schiller // Hernia. – 2013. – Vol. 17. – P. 101–107.

ДОДАТКИ

Додаток А. Акти впроваджень

«Затверджую»
Генеральний директор КНП
«ЦЕНТРАЛЬНА МІСЬКА КЛІНІЧНА
ЛІКАРНЯ ІВАНО-ФРАНКІВСЬКОЇ
МІСЬКОЇ РАДИ»
Масляк Т.Р.
„14" _____ 2021 р.

АКТ ВПРОВАДЖЕННЯ

1.Наукова пропозиція для впровадження: *Спосіб лапароскопічного лікування післяопераційної вентральної грижі.*
2.Установа-розробник: Національна медична академія післядипломної освіти імені П. Л. Шупика.; вул. Дорогожицька 9, м. Київ, Україна, 04112; Я. П. Фелештинський, О. М. Лерчук, В. В. Сміщук.
3.Джерело інформації про пропозицію: Патент України на корисну модель 142342 UAMПК (2020.01) A61B17/00 Спосіб лапароскопічного лікування післяопераційної вентральної грижі / Заявка № u202000255, Заявл. 16. 01. 2020; Опубл. 25. 05. 2020, Бюл. №10.
4. Впроваджено: у лікувальну роботу КНП «ЦЕНТРАЛЬНА МІСЬКА КЛІНІЧНА ЛІКАРНЯ ІВАНО-ФРАНКІВСЬКОЇ МІСЬКОЇ РАДИ»
5.Терміни впровадження *2020-2021 рр..*
6.Загальна кількість спостережень *35*.
7.Ефективність впровадження відповідно до критеріїв, викладених у джерелі інформації про впровадження

Показник	**За даними**	
	розробника	установи, яка проводила впровадження
Покращення результатів хірургічного лікування *післяопераційних вентральних гриж* - зменшення терміну перебування хворих в стаціонарі	*на 2–3 доби*	*на 2 доби*

1.Зауваження, пропозиції: Оскільки використання розробленого способу лапароскопічної алопластики післяопераційних вентральних гриж дає змогу покращити результати хірургічного лікування *післяопераційних вентральних гриж* його впровадження є виправданим.

Відповідальний за впровадження:
Медичний директор
КНП «Центральна міська клінічна лікарня
Івано-Франківської міської ради» Ціхонь О.В.

«Затверджую»
Генеральний директор КНП
ЛОР «Львівська обласна
клінічна лікарня»
Винка М.І.
_____
«26» 06 2021 р.

АКТ ВПРОВАДЖЕННЯ

1.Наукова пропозиція для впровадження: *Спосіб лапароскопічного лікування післяопераційної вентральної грижі.*
2.Установа-розробник: Національна медична академія післядипломної освіти імені П. Л. Шупика.; вул. Дорогожицька 9, м. Київ, Україна, 04112; Я. П. Фелештинський, О. М. Лерчук, В. В. Сміщук.
3.Джерело інформації про пропозицію: Патент України на корисну модель 142342 UAMПК (2020.01) A61B17/00 Спосіб лапароскопічного лікування післяопераційної вентральної грижі / Заявка № u202000255, Заявл. 16. 01. 2020; Опубл. 25. 05. 2020, Бюл. №10.
4. Впроваджено: у лікувальну роботу КНП ЛОР «Львівська обласна клінічна лікарня»
5.Терміни впровадження *2020-2021 рр..*
6.Загальна кількість спостережень *39.*
7.Ефективність впровадження відповідно до критеріїв, викладених у джерелі інформації про впровадження

Показник	За даними	
	розробника	установи, яка проводила впровадження
Покращення результатів хірургічного лікування *післяопераційних вентральних гриж* - зменшення терміну перебування хворих в стаціонарі	*на 2–3 доби*	*на 2 доби*

1.Зауваження, пропозиції: Оскільки використання розробленого способу лапароскопічної алопластики післяопераційних вентральних гриж дає змогу покращити результати хірургічного лікування *післяопераційних вентральних гриж* його впровадження є виправданим.

Відповідальний за впровадження
Заступник генерального директора
КНП ЛОР «ЛОКЛ» з хірургічної
роботи Зубачик Р.М.

«Затверджую»
Директор комунального
неприбуткового підприємства
«Київська міська клінічна
лікарня №5»
Кавєка В.Г.

«08» 02 2021 р.

АКТ ВПРОВАДЖЕННЯ

1.Наукова пропозиція для впровадження: *Спосіб лапароскопічного лікування післяопераційної вентральної грижі*

2.Установа-розробник: Національна медична академія післядипломної освіти імені П. Л. Шупика; вул. Дорогожицька, 9, м. Київ, Україна, 04112; *Фелештинський Я.П., Лерчук О.М., Сміщук В.В.*

3.Джерело інформації про пропозицію: Патент України на корисну модель 142342 МПК A61B 17/00 Спосіб лапароскопічного лікування післяопераційної вентральної грижі / Заявка № u 2020 00255, Заявл. 16.01.2020; Опубл. 25.05.2020, Бюл. №10.

4. Впроваджено: у лікувальну роботу неприбуткового комунального підприємства «Київська міська клінічна лікарня №5» м. Київ.

5.Терміни впровадження *2019-2021 рр..*

6.Загальна кількість спостережень 87.

7.Ефективність впровадження відповідно до критеріїв, викладених у джерелі інформації про впровадження

Показник	За даними	
	розробника	установи, яка проводила впровадження
Покращення результатів хірургічного лікування *післяопераційних вентральних гриж* - зменшення частоти спайкової кишкової непрохідності та частоти рецидивів	*відсутні*	*відсутні*

1.Зауваження, пропозиції: Оскільки використання розробленого способу алопластики післяопераційних вентральних гриж з дає змогу покращити результати хірургічного лікування *післяопераційних вентральних гриж* його впровадження є виправданим.

Відповідальний за впровадження
Зав. хірургічним відділенням Шиленко Ю. О.

«Затверджую»
Генеральний директор КНП «МІСЬКА КЛІНІЧНА ЛІКАРНЯ № 1 ІВАНО-ФРАНКІВСЬКОЇ МІСЬКОЇ РАДИ»
Василик І.П _____
„ 15 ” 09 2021 р.

АКТ ВПРОВАДЖЕННЯ

1.Наукова пропозиція для впровадження: *Спосіб лапароскопічного лікування післяопераційної вентральної грижі.*
2.Установа-розробник: Національна медична академія післядипломної освіти імені П. Л. Шупика.; вул. Дорогожицька 9, м. Київ, Україна, 04112; Я. П. Фелештинський, О. М. Лерчук, В. В. Сміщук.
3.Джерело інформації про пропозицію: Патент України на корисну модель 142342 UAMПК (2020.01) A61B17/00 Спосіб лапароскопічного лікування післяопераційної вентральної грижі / Заявка № u202000255, Заявл. 16. 01. 2020; Опубл. 25. 05. 2020, Бюл. №10.
4. Впроваджено: у лікувальну роботу КНП «МІСЬКА КЛІНІЧНА ЛІКАРНЯ № 1 ІВАНО-ФРАНКІВСЬКОЇ МІСЬКОЇ РАДИ»
5.Терміни впровадження *2020-2021 рр..*
6.Загальна кількість спостережень *21*.
7.Ефективність впровадження відповідно до критеріїв, викладених у джерелі інформації про впровадження

Показник	**За даними**	
	розробника	установи, яка проводила впровадження
Покращення результатів хірургічного лікування *післяопераційних вентральних гриж* - зменшення терміну перебування хворих в стаціонарі	*на 2–3 доби*	*на 2 доби*

1.Зауваження, пропозиції: Оскільки використання розробленого способу лапароскопічної алопластики післяопераційних вентральних гриж дає змогу покращити результати хірургічного лікування *післяопераційних вентральних гриж* його впровадження є виправданим.

Відповідальний за впровадження:
Завідувач хірургічного відділення
КНП «Міська клінічна лікарня №1
Івано-Франківської міської ради» Козань Я.І.

Додаток Б. Список публікацій здобувача за темою дисертації та відомості про апробацію результатів дисертації

За результатами дисертаційного дослідження опубліковано 19 наукових праць (4 статті у наукових фахових виданнях України, 2 статті в іноземних наукових виданнях, в тому числі 1 – в науково-метричній базі Scopus; 13 тез у збірниках доповідей з'їздів, конгресів і конференцій України, та в іноземних збірниках). Отримано 2 деклараційних патенти України на корисну модель.

1. Efficiency assessment of laparoscopic vs open alloplasty for incisional ventral hernias / Feleshtynsky Ya. P., Lerchuk O. M., Smishchuk V. V. // Journal of Education, Health and Sport. – 2021. – 5(11). – P. 223–228. *(Дисертанту належить клінічний матеріал, аналіз результатів, написання основної частини роботи, та оформлення статті до друку).*
2. Оптимізація вибору лапароскопічної та відкритої алопластики при післяопераційних вентральних грижах / Я. П. Фелештинський, О. М. Лерчук, В. В. Сміщук // Клінічна та експериментальна патологія. – 2021. – Т. 20, 2(76). – С. 91–98. *(Дисертанту належить клінічний матеріал, написання основної частини роботи, оформлення статті до друку).*
3. Лапароскопічна преперитонеальна алопластика післяопераційних вентральних гриж / Я. П. Фелештинський, О. М. Лерчук, В. В. Сміщук, Я. М. Гудима. // Клінічна хірургія. – 2020. – 5–6(87). – С. 50–54. *(Дисертанту належить клінічний матеріал, написання основної частини роботи, оформлення статті до друку).*
4. Intraperitoneal alloplasty combined with the anterior component separation in giant incisional hernias / Y. Feleshtynsky, *O. Lerchuk*, V. Smishchuk et al. / Polish Journal of Surgery. – 2019. – 1(91) – С. 1–5. *(Дисертанту належить клінічний матеріал, аналіз результатів, написання основної частини роботи, та оформлення статті до друку).*
5. Лапароскопічна герніопластика рубцевих вентральних гриж / Я. І. Гавриш, М. О. Лерчук, М. П. Павловський та ін. // Галицький лікарський вісник. – 2002. – № 3. – С. 179–180. *(Дисертанту належить клінічний матеріал, аналіз результатів, написання основної частини роботи)*
6. Лерчук О. М. Діагностика і лікування защемлених післяопераційних вентральних гриж / О. М. Лерчук// Науковий вісник ужгородського університету. Серія медицина. – 2001. – № 14. – С. 210–212. *(Дисертанту належить клінічний матеріал, аналіз результатів, написання основної частини роботи)*
7. Пат. № 142342 UAМПК (2020.01) A61B17/00 Спосіб лапароскопічного лікування післяопераційної вентральної грижі / Я. П. Фелештинський, О. М. Лерчук, В. В. Сміщук / заявник Національна медична академія післядипломної освіти імені П. Л. Шупика. – № u202000255; заявл. 16.01.2020; опубл. 25.05.2020, Бюл. № 10, 2020. (*Дисертанту належить ідея, клінічний матеріал, написання основної частини роботи, аналіз результатів та*

оформлення заявки до розгляду).

8. Пат. №71703 UAA 7 A61B 17/00 Спосіб лапароскопічного лікування післяопераційної вентральної грижі / М. П. Павловський, Я. І. Гавриш, О. М. Лерчук / заявник Львівський державний медичний університет ім. Данила Галицького. –№ u2003065051; заявл. 02.06.2003; опубл. 15.02.2004, Бюл. № 12, 2004. (*Дисертанту належить ідея, клінічний матеріал, написання основної частини роботи, аналіз результатів та оформлення заявки до розгляду*).

9. *Lerchuk O.* Laparoscopic treatment of patients with incisional hernias / O. Lerchuk, O. Lukavetskyy, Y. Shavarov, A. Porytskyy //Abstract book of 41 International congress of the European hernia society. – Hamburg, 2019. *(Дисертанту належить клінічний матеріал, аналіз результатів, написання основної частини роботи).*

10. *Lerchuk O.* Combined Ramirez plastics for patients with large and giant incisional hernias / O. Lerchuk, Y. Feleshtynskyi, V. Khomyak, A. Porytskyy // Abstract book of 41 International congress of the European hernia society. – Hamburg, 2019. *(Дисертанту належить клінічний матеріал, аналіз результатів, написання основної частини роботи).*

11. *Лукавецький О. В.* Лапароскопічне лікування хворих з післяопераційними вентральними грижами / О. В. Лукавецький, *О. М. Лерчук,* Ю. І. Шаваров, А. М. Порицький // Матеріали науково-практичної конференції з міжнародною участю «Сучасні технології в алопластичній та лапароскопічній хірургії гриж живота» (Київ, 14–15 листопада 2019) – С. 63. *(Дисертанту належить клінічний матеріал, аналіз результатів, написання основної частини роботи).*

12. *Фелештинський Я. П.* Комбінована герніопластика за Ramirez у хворих з великими та гігантськими післяопераційними грижами / Я. П. Фелештинський, *О. М. Лерчук,* Ю. І. Шаваров, А. М. Порицький // Матеріали науково-практичної конференції з міжнародною участю «Сучасні технології в алопластичній та лапароскопічній хірургії гриж живота» (Київ, 14–15 листопада 2019). – С. 103. *(Дисертанту належить клінічний матеріал, аналіз результатів, написання основної частини роботи).*

13. *Lukavetskyy O.* Laparoscopic treatment of patients with incisional hernias / O. Lukavetskyy, *O. Lerchuk,* V. Khomyak, A. Porytskyy // Abstract book of Monothematic conference on the state of art in hernia repaire under the auspices of the European hernia society. – Lviv 9–11 September 2018. (*Дисертанту належить клінічний матеріал, аналіз результатів, написання основної частини роботи*).

14. Lukavetskyy O. A. Combined Ramirez plastics for patients with large and giant incisional hernias / O. Lukavetskyy, O. Lerchuk, Y. Shavarov, A. Porytskyy // Abstract book of Monothematic conference on the state of art in hernia repaire under the auspices of the European hernia society. – Lviv 9–11 September 2018. (*Дисертанту належить клінічний матеріал, аналіз результатів, написання основної частини роботи).*

15. *Лерчук О. М.* Комбінована пластика за Ramirez у хворих з великими та гігантськими післяопераційними грижами / О. М. Лерчук // Збірник наукових робіт IX науково практичної конференції з міжнародною участю «Сучасні способи та технології у хірургічному лікуванні гриж живота» (Коблеве, 29–30

вересня 2016). – С. 55. *(Дисертанту належить клінічний матеріал, аналіз результатів, написання основної частини роботи).*

16. *Лерчук О. М.* Симультанна горизонтальна абдомінопластика у пацієнток із пупковою грижею та діастазом прямих м'язів живота / О. М. Лерчук, О. В. Лукавецький, В. Ю. Федоров, А. М. Порицький // Збірник наукових робіт IX науково практичної конференції з міжнародною участю «Сучасні способи та технології у хірургічному лікуванні гриж живота» (Коблеве, 29–30 вересня 2016). – С. 56. *(Дисертанту належить клінічний матеріал, аналіз результатів, написання основної частини роботи).*

17. *Gerych I.* Drain or no drain after incisional hernia surgery / I. Gerych, A. Barvinska, H. Gerych, O. Lerchuk / Abstract book of 36 International congress of the European hernia society // – Edinburgh, 2014. – P. O56. *(Дисертанту належить клінічний матеріал, аналіз результатів, написання основної частини роботи).*

18. *Lerchuk O. M.* Ramirez operation for the giant postoperative hernias: our expirieance / O. M. Lerchuk, I. D. Gerych, Y. I. Shavarov, V. V.Khomyak, A. O. Dvorakevych // Abstract book of 36 International congress of the European hernia society // – Edinburgh, 2014. – P. 123. (*Дисертанту належить клінічний матеріал, аналіз результатів, написання основної частини роботи)*

19. *O. Lerchuk*. Laparoskopic treatment of patient with incisional abdominal hernias / O. Lerchuk, O. Lukavetskyj, V. Khomyak et al. // The world journal of hernia and abdominal wall surgery. – 2013. – 2(17). – P. 63. (Gdansk, Poland) *(Дисертанту належить клінічний матеріал, аналіз результатів, написання основної частини роботи)*

20. *Markevich Y. O.* New laparoscopic method of incisional hernia repair by technique "sublay" using polypropylene mesh / Y. O. Markevich, O. M. Lerchuk, Y. I. Havrysh, M. O. Lerchuk, M. V. Grokchovska, M. P. Pavlovsky // 10th World Congress of Endoscopic Surgery; 14th International Congress of European Association for Endoscopic Surgery (EAES) (13–16 September 2006, Berlin). – P. 060. *(Дисертанту належить клінічний матеріал, аналіз результатів, написання основної частини роботи).*

Laparoscopic repair of recurrent incisional hernias / Markewich, O. M. Lerchuk, I. Y. Havrysh, O. V. Bereskyi, M. P. Pavlovsky // 12th internacional congress of the EAES (Barcelona, Spain 2004) P038 (*Дисертанту належить клінічний матеріал, аналіз результатів, написання основної частини роботи)*.