Запорізький державний медичний університет
Міністерство охорони здоров'я України
Національний університет охорони здоров'я України імені П. Л. Шупика
Міністерство охорони здоров'я України

Кваліфікаційна наукова
праця на правах рукопису

МИХАЙЛЕНКО НАДІЯ ВІКТОРІВНА

УДК 617.749+616-005]:[617.741-004.1-036.4:617.753.2-036.1]-06-089

ДИСЕРТАЦІЯ

КОРЕКЦІЯ ГЕМО- І ГІДРОДИНАМІЧНИХ ПОРУШЕНЬ ПРИ ФАКОЕМУЛЬСИФІКАЦІЇ КАТАРАКТИ НА ОЧАХ З УСКЛАДНЕНОЮ МІОПІЄЮ ВИСОКОГО СТУПЕНЯ

222 – «Медицина»

22 – «Охорона здоров'я»

Подається на здобуття наукового ступеня доктора філософії

Дисертація містить результати власних досліджень. Використання ідей, результатів, текстів інших авторів мають посилання на відповідне джерело

_____ Н.В.Михайленко

(підпис, ініціали та прізвище здобувача)

Науковий керівник: **Завгородня Наталія Григорівна**, доктор медичних наук, професор

Запоріжжя– 2021

АНОТАЦІЯ

Михайленко Н.В. Корекція гемо- і гідродинамічних порушень при факоемульсифікації катаракти на очах з ускладненою міопією високого ступеня. – Кваліфікаційна наукова праця на правах рукопису.

Дисертація на здобуття ступеня доктора філософії з галузі знань 22 Охорона здоров’я за спеціальністю 222 Медицина (наукова спеціальність «Офтальмологія»). – Запорізький державний медичний університет МОЗ України, Запоріжжя, 2021.

Національний університет охорони здоров'я України імені П.Л.Шупика МОЗ України, м. Київ, 2021 рік.

Дисертація присвячена вирішенню актуального завдання сучасної офтальмології – підвищенню ефективності хірургічного лікування катаракти в поєднанні з міопією високого ступеня на основі вивчення змін гемо- та гідродинаміки ока та розробки алгоритму показань та протипоказань до вибору інтраокулярної лінзи та методу корекції міопії.

Катаракта на очах з ускладненою міопією високого ступеня залишається актуальною медико-соціальною проблемою у зв’язку з широкою поширеністю, з ростом захворюваності, високим рівнем ускладень. Проблеми, що потребують подальших досліджень – рання діагностика та профілактика; розширення поняття патогенезу сумісного існування цих патологій; розробка ефективних методик лікування, в тому числі вдосконалення хірургічних методів та вирішення проблеми прогресування катаракти на очах з ускладненою міопією високого ступеня. Одним із основних механізмів формування катаракти на міопічних очах є погіршення метаболізму кришталика через переростягнення структур ока, що призводить до гемо- та гідродинамічних порушень. Представляється актуальним та доцільним дослідження гемо- та гідродинамічних показників у пацієнтів з катарактою в поєднанні з ускладненою міопією високого ступеня і на підставі цього підвищити ефективність хірургічного лікування.

Об'єкт дослідження: катаракта (МКБ-10: H28*).

Предмет дослідження: міопія високого ступеня; гострота зору; рефракція;

внутрішньоочний тиск (по Маклакову); кут передньої камери ока; передньо-задній розмір ока; розмір кришталика; розмір передньої камери ока; ендотеліальні клітини рогівки; гемодинамичні показники в очній артерії, центральній артерії сітківки, задніх коротких циліарних артеріях; хвилинний обсяг внутрішньоочної вологи; коефіцієнт легкості відтоку; коефіцієнт Беккера.

Методи дослідження: загальноклінічні, офтальмологічні, статистичні.

Завдання дослідження:

1. Вивчити стан гемо- та гідродинамічних показників у пацієнтів з катарактою в поєднанні з ускладненою міопією високого ступеня до та після факоемульсифікації з імплантацією ІОЛ.
2. Вивчити гемо- та гідродинамічні показники у пацієнтів з ускладненою міопією високого ступеня.
3. Провести порівняльний аналіз гемо- та гідродинамічних показників у пацієнтів з катарактою в поєднанні з ускладненою міопією високого ступеня до та після факоемульсифікації з імплантацією ІОЛ та пацієнтів з ускладненою міопією високого ступеня.
4. Дослідити зміни біометричних показників у пацієнтів з катарактою в поєднанні з ускладненою міопією високого ступеня до та після факоемульсифікації з імплантацією ІОЛ.
5. Провести порівняльну оцінку зорових функцій у пацієнтів з катарактою у поєднанні з ускладненою міопією високого ступеня до та після факоемульсифікації з імплантацією ІОЛ та у пацієнтів з ускладненою міопією високого ступеня до та після імплантації факічної ІОЛ.
6. Провести в динаміці клінічну оцінку гемо- та гідродинамічних показників у пацієнтів з катарактою у поєднанні з ускладненою міопією високого ступеня до та після факоемульсифікації з імплантацією ІОЛ.

У першому розділі дисертації наведено аналіз сучасної літератури з проблем поширеності, патогенезу та етіології і сучасних методів профілактики, діагностики та лікування катаракти в поєднанні з ускладненою міопією високого ступеня. Аналіз наукових робіт за останні роки показав недостатність даних

стосовно змін гемо- та гідродинамічних показників при сумісному перебігу катаракти та міопії високого ступеня. Це надало можливість розкрити потенціал вивчення гемодинамічних та гідродинамічних показників на сучасному рівні розвитку науки.

У другому розділі дисертації представлено дизайн, матеріал і методи дослідження. Всі пацієнти були розподілені на 3 групи: до основної ретроспективно-проспективної групи 1 (n=57, 96 очей) увійшли пацієнти з катарактою в поєднанні з ускладненою міопією високого ступеня, котрим на фоні появи катаракти виконали факоемульсифікацію та імплантацію інтраокулярної лінзи, до проспективної групи порівняння 2 (n=22, 33 ока) увійшли пацієнти з міопією високого ступня без катаракти, та до ретроспективно-проспективної групи порівняння 3 – пацієнти з міопією високого ступеня, котрим виконали імплантацію факічної інтраокулярної лінзи ICL STAAR (n=30, 55 очей). В основній групі 1 виділено дві підгрупи в залежності від виду інтраокулярної лінзи: 1А – мультифокальні ІОЛ (n=20, 36 очей), 1Б – монофокальні ІОЛ (n=35, 59 очей). Також в групі 1 виділено підгрупу 1В – пацієнти з міопією високого ступеня, котрих спостерігали до появи катаракти (n=13, 24 ока).

У третьому розділі наведено дані щодо вивчення особливостей стану зорового аналізатора у пацієнтів з катарактою в поєднанні з ускладненою міопією високого ступеня до та після факоемульсифікації з імплантацією інтраокулярної лінзи. Верифіковане зменшення показника ВОТ (на 5,7%, $p<0,001$) та коефіцієнта Беккера (на 12,3 %, $p<0,001$) були вищими при поєднаному перебігу катаракти з ускладненою міопією високого ступеня. Окрім того, при обтяженні міопії катарактою порушувалась легкість відтоку внутрішньоочної рідини (С, на 20,0 %, $p<0,001$), спостерігалась тенденція до зменшення продукції внутрішньоочної рідини (F, на 3,1 %).

В ході аналізу гемодинаміки при поєднаному перебігу катаракти та ускладненої міопії високого ступеня виявлено зниження пікової систолічної швидкості кровотоку в досліджуваних судинах, ($p<0,001$). За показниками середньої швидкості кровотоку, зміни в групі пацієнтів з катарактою в поєднанні з

ускладненою міопією високого ступеня, спостерігались більш локально – в задніх коротких циліарних артеріях на 6,7 %, $p<0,05$, незначно – в центральній артерії сітківки на 4,7 %, $p<0,05$.

Збільшення індексу резистентності встановлено в очній артерії (на 9,1%, $p<0,001$), центральній артерії сітківки (на 9,3%, $p<0,001$) та задніх коротких циліарних артеріях (на 9,3 %, $p<0,001$). Окрім того, обтяження поєднаного перебігу катаракти з ускладненою міопією високого ступеня, проти ізольованого перебігу міопії високого ступеня, відбувалось також за рахунок збільшення пульсаційного індексу (очна артерія – на 8,2 %, центральна артерія сітківки – на 9,6 %, задні короткі циліарні артерії – на 12,1 %, $p<0,001$).

При проведенні факоемульсифікації з імплантацією ІОЛ на очах з міопією високого ступеня приріст гостроти зору без корекції вище на очах, де імплантувалися мультифокальні лінзи (на 76%), ніж при імплантації монофокальних штучних кришталиків (на 49%), різниця достовірна, $p<0,05$.

Четвертий розділ дисертації присвячено вивченню впливу факоемульсифікації катаракти на стан гемо- та гідродинамічних показників зорового аналізатора у пацієнтів з катарактою в поєднанні з ускладненою міопією високого ступеня. В динаміці лікування було встановлено зниження внутрішньоочного тиску за Маклаковим на 6,9 % за 6 міс. від вихідного ($p<0,001$). За даними тонометрії за Нестеровим рівень істинного внутрішньоочного тиску (Ро, мм. рт. ст.) знижувався через 1 місяць після оперативного втручання на 2,3 мм рт. ст. (12,7 %, $p<0,001$), відтік внутрішньоочної рідини збільшувався на 24,0 % через 1 місяць ($p<0,001$) та 44,0 % через 6 місяців, ($p_1<0,001$); пропорційне зменшення коефіцієнта Беккера відмічено на 40,0 % ($p<0,001$) та 61,6 % ($p_1<0,001$) - через 1 та 6 місяців відповідно.

При аналізі абсолютних показників пікової систолічної швидкості кровотоку було встановлено приріст кровотоку в очній артерії на 11,6 % - впродовж 6 місяців після факоемульсифікації з імплантацією ІОЛ, ($p_1<0,001$). В центральній артерії сітківки та задніх коротких циліарних артеріях приріст

ПСШК після оперативного втручання досягнуто через 6 місяців на 25,4 % та 19,8 % відповідно, $p_1<0,001$.

Приріст діастолічної швидкості кровотоку відмічався вже з 1-го місяця лікування по всіх досліджуваних судинах, $p<0,001$. Виявлено зменшення індексу судинної резистентності через 1 і 6 місяців на 11,6 % та 41,2 % в загальній очній артерії, на 9,3 % та 42,4 % - в центральній артерії сітківки, на 17,1 % та 45,5 % - в задніх коротких циліарних артеріях, ($p<0,001$). Доведено зниження пульсаційного індексу, підвищення еластичності стінок у досліджуваних судинах, ($p<0,001$).

Встановлено, що рефракційна заміна кришталика у пацієнтів з ускладненою міопією високого ступеня в порівнянні з пацієнтами, котрим імплантували факічну інтраокулярну лінзу, забезпечує більш високу гостроту зору у віддалених термінах спостереження та більш позитивно впливає на гемо- та гідродинамічні показники.

У п’ятому розділі роботи проведено узагальнюючий аналіз отриманих результатів роботи, їх співставлення з існуючими сучасними науковими даними. Доведена наукова та практична цінність отриманих результатів, виявлені шляхи їх подальшого використання у наступних дослідженнях для покращення гемо- та гідродинамічних показників у пацієнтів з катарактою в поєднанні з ускладненою міопією високого ступеня.

Наукова новизна отриманих результатів. Доповнені наукові дані щодо стану гемо- та гідродинамічних порушень у пацієнтів з катарактою в поєднанні з ускладненою міопією високого ступеня до та після факоемульсифікації з імплантацією ІОЛ та ступеня взаємообтяження. Встановлено стан підвищення показника внутрішньоочного тиску (на 5,7 %, $p<0,001$), коефіцієнта Беккера (на 12,3 %, $p<0,001$), порушення коефіцієнта легкості відтоку внутрішньоочної рідини (на 20,0 %, $p<0,001$), зменшення продукції внутрішньоочної рідини (на 3,1 %, $p<0,05$), а також зниження пікової систолічної швидкості кровотоку, підвищення індексу резистентності, збільшення пульсаційного індексу в усіх досліджуваних судинах. При оцінці кореляційних відносин було виявлено зворотній зв’язок між гостротою зору та показниками гідродинаміки – істинним внутрішньоочним

тиском (r=-0,44, p<0,001) та коефіціцієнтом Беккера (r=-0,31, p<0,05). Регресійний аналіз виявив зв'язок між ПСШК та істинним внутрішньоочним тиском в очній артерії (r=-0,37, p<0,05), центральній артерії сітківки (r=-0,37, p<0,05), задніх коротких циліарних артеріях.

Розширено наукові знання про вплив факоемульсифікації з імплантацією ІОЛ на показники гемо- та гідродинаміки ока у пацієнтів з ускладненою міопією високого ступеня без уражень центральних відділів сітківки. Встановлено статистично достовірне зниження ВОТ впродовж 1 місяця (17,9±1,06 мм рт. ст.) після оперативного втручання (3,9 %, p=0,006), з подальшим зниженням на 3,1 % через 6 місяців (p=0,008). Рівень Ро знижувався через 1 місяць після втручання на 2,3 мм. рт. ст. (12,7 %, p<0,001), відтік внутрішньоочної рідини збільшувався на 24,0 % через 1 місяць (p<0,001) та 44,0 % через 6 місяців (p<0,001); пропорційне зменшення коефіцієнта Беккера відмічено на 40,0 % (p<0,001) та 61,6 % (p<0,001) - через 1 та 6 місяців відповідно.

Встановлено, що при катаракті в поєднанні з ускладненою міопією високого ступеня без уражень центральних відділів сітківки через 6 місяців після ФЕК з імплантацією ІОЛ відмічався приріст пікової систолічної швидкості кровотоку, діастолічної швидкості кровотоку, зменшення індексу судинної резистентності, зниження пульсаційного індексу, підвищення еластичності стінок в усіх досліджуваних судинах, (p<0,001).

Доповнено наукові дані про клінічну ефективність факоемульсифікації з імплантацією інтраокулярних лінз, а саме зменшення рівня пігментації переднього кута ока з 1,96±0,73 балів до 1,51±0,66 та 1,04±0,63 балів, (p<0,001). В підгрупі 1-1, де інтенсивність пігментації зменшувалась на 2 бали, гострота зору в кінці періоду спостереження підвищувалась на 19,3 % ефективніше (p=0,001), в підгрупі 1-2 – на 12,3 % ефективніше (p=0,032), ніж в підгрупі 1-3, де не відмічено зменшення ефективності пігментації переднього кута ока. В підгрупі 1-1 виявлено більший ступінь збільшення відтоку внутрішньоочної рідини, хвилинного об'єму внутрішньоочної рідини та більш значне зменшення Ро при порівнянні з підгрупою 1-2 та 1-3, (p<0,05).

Розширені дані стосовно вибору інтраокулярних лінз при ФЕК з імплантацією ІОЛ у пацієнтів з катарактою в поєднанні з ускладненою міопією високого ступеня без уражень центральних відділів сітківки: приріст гостроти зору без корекції вище на очах, де імплантувалися мультифокальні лінзи (76%), ніж при імплантації монофокальних штучних кришталиків (49 %), $p<0,05$.

Практична значимість отриманих результатів. Доведено необхідність раннього виконання факоемульсифікації з імплантацією ІОЛ у пацієнтів з катарактою та міопією високого ступеня без уражень центральних відділів сітківки задля покращення гемодинаміки, гідродинаміки та зорових функцій ока.

Визначена доцільність імплантації мультифокальних ІОЛ при факоемульсифікації катаракти у пацієнтів з катарактою в поєднанні з ускладненою міопією високого ступеня без уражень центральних відділів сітківки.

Ключові слова: катаракта, ускладнена міопія високого ступеня, гемодинаміка, гідродинаміка, факоемульсифікація, інтраокулярна корекція.

Список публікацій здобувача за темою дисертації.

Наукові праці, в яких опубліковані основні результати дисертації:

1. Завгородня НГ, Михайленко НВ, Безуглий МБ, Поплавська ІО. Вплив факоемульсифікації катаракти на гідро- та гемодинаміку ока при міопії високого ступеня. Вісник проблем біології і медицини. 2021; 1(159):62-66.

2. Завгородня НГ, Михайленко НВ, Саржевська ЛЕ, Завгородня ТС, Саржевський АС. Результати імплантації мультифокальних і монофокальних інтраокулярних лінз при факоемульсифікації катаракти на очах з міопією високого ступеня. Офтальмол. журн. 2021; 2:23-30.

3. Zavgorodnia NG, Mykhailenko NV. Changes in biometric parameters of eyes with high-grade myopia before and after phacoemulsification of cataracts with intraocular lens implantation. Journal of Education, Health and Sport. 2021; 11(4):131-142.

Наукові праці, які засвідчують апробацію матеріалів дисертації:

4. Завгородня НГ, Михайленко НВ. Результати імплантації трифокальних і монофокальних лінз при факоемульсифікації катаракти на очах з міопією високого ступеня. Студенти науковці ЗДМУ в сучасній медицині і фармації 2019: тези доп. науково практична конференція студентів (Запоріжжя, 13-17 травня 2019 р.) Запоріжжя; 2019, с. 79-80.

5. Завгородня НГ, Михайленко НВ. Зміни гемо- та гідродинамічних показників при ФЕК на очах з міопією високого ступеня. Шевальовські читання – 2019: тези доп. науково практична конференція офтальмологів України (Запоріжжя, 20-21 червня 2019 р.) Запоріжжя; 2019, с. 28-30.

6. Михайленко НВ, Завгородня НГ. Результати змін гідро- та гемодинамічних показників при ФЕК на очах з міопією високого ступеня. Рефракційний пленер – 2019: тези доп. наук.-практ. конф. з міжнар. участю (Київ, 17-19 жовтня 2019 р); Київ, 2019, с. 52-54.

7. Завгородня НГ, Михайленко НВ. Результати імплантації трифокальних лінз при факоемульсифікації катаракти на очах з міопією високого ступеня. Філатовські читання – 2019: тези доп. науково-практична конференція з міжнародною участю, присвячена дню науки (Одеса, 23-24 травня 2019 р.) Одеса, 2019, с. 58-59.

8. Завгородня НГ, Михайленко НВ. Порівняння результатів імплантації мульти- і монофокальних інтраокулярних лінз при факоемульсифікації катаракти на очах з міопією високого ступеня. Досягнення сучасної медичної та фармацевтичної науки – 2020: тези. доп. наукова конференція студентів ЗДМУ (Запоріжжя,16 грудня 2020р.). Запоріжжя, 2020, с. 14-15.

9. Завгородня НГ, Михайленко НВ. Динаміка зорових функцій при імплантації мультифокальних штучних кришталиків на очах з міопією високого ступеня після факоемульсифікації катаракти. *Філатовські читання 2021*: тези доп. науково практична конференція з міжнародною участю (Одеса, 20-21 травня 2021 р.); Одеса, 2021, с. 51-53.

ABSTRACT

Mykhailenko N. V. Correction of hemodynamic and hydrodynamic disorders in phacoemulsification of cataracts in eyes with high myopia. – Qualifying scientific work on the rights of the manuscript.

The dissertation on completion of a scientific degree of a Doctor of Philosophy in the field of knowledge 22 – «Healthcare» in the specialty 222 “Medicine” (academic specialty “Ophthalmology”). – Zaporizhzhia State Medical University, the Ministry of Health of Ukraine, Zaporizhzhia.

Shupyk National Healthcare University of Ukraine of the MoH of Ukraine, Kyiv, 2021.

The dissertation deals with the urgent problem of modern ophthalmology – improving the effectiveness of surgical treatment of cataracts with high myopia based on the study of ocular hemodynamics and hydrodynamics, and the development of algorithms for indications and contraindications for intraocular lens and myopia correction.

Cataract in eyes with high myopia remain a pressing medical and social problem due to high incidence of disease and frequent complications. The issues that require further research are as follows: early diagnosis and prevention; expanding the concept of pathogenesis of coexistence of these pathologies; development of effective treatment methods, including the improvement of surgical methods and solving the problem of cataract progression in eyes with high myopia. One of the main mechanisms of cataract formation in myopic eyes is the deterioration of lens metabolism due to overstretching of eye structures, which leads to hemodynamic and hydrodynamic disorders. It seems relevant and appropriate to study hemodynamic and hydrodynamic parameters in patients with cataracts and high myopia and high risk of complications to increase the effectiveness of surgical treatment.

The object of the study: cataract (ICD-10: H28*).

The subject of the research: high myopia; visual acuity; refraction; intraocular pressure (according to Maklakov); angle of the anterior eye chamber; anterior-posterior

eye size; lens size; the size of the anterior eye chamber; corneal endothelial cells; hemodynamic parameters in the ocular artery, central retinal artery, short posterior ciliary arteries; minute volume of intraocular moisture; outflow ease factor; Becker's coefficient.

The research methods: general clinical, ophthalmological, statistical.

The objectives of the study:

1. To study hemodynamics and hydrodynamics in patients with cataracts and high myopia before and after phacoemulsification with IOL implantation.
2. To study hemodynamics and hydrodynamics in patients with complicated high myopia.
3. To carry out a comparative analysis of hemodynamics and hydrodynamics in patients with cataracts in highly myopic eyes before and after phacoemulsification with IOL implantation and patients with high myopia with complications.
4. To investigate changes in biometric parameters in patients with cataracts in highly myopic eyes before and after phacoemulsification with IOL implantation.
5. To conduct a comparative assessment of visual function of patients with cataracts in highly myopic eyes before and after phacoemulsification with IOL implantation and in patients with highly myopic eyes before and after phaco IOL implantation.
6. To conduct a clinical evaluation of hemodynamics and hydrodynamics in patients with cataracts in highly myopic eyes before and after phacoemulsification with IOL implantation.

The first chapter of the dissertation presents the analysis of modern literature on the incidence of the disease, pathogenesis, etiology and modern methods of prevention, diagnosis and treatment of cataracts in highly myopic eyes. The analysis of recent scientific works shows the lack of data on hemodynamic and hydrodynamic parameters in the cases of cataracts complicated with high myopia. This provided an opportunity for the potential study of hemodynamic and hydrodynamic indicators at the present time.

The second chapter of the dissertation presents the design, material and research methods. All patients were divided into 3 groups: Group 1 (the main retrospective-

prospective) (n = 57, 96 eyes) included the patients with progressive cataracts and high myopia, who underwent phacoemulsification and implantation of intraocular lenses. Group 2 (prospective) (n = 22, 33 eyes) included patients with high myopia without cataracts. Group 3 (retrospective-prospective) included the patients with high myopia who underwent implantation of phaco intraocular lens ICL STAAR (n = 30, 55 eyes). Group 1 was divided into two subgroups depending on the type of intraocular lens: Group 1A – multifocal IOLs (n = 20, 36 eyes), Group 1B – monofocal IOLs (n = 35, 59 eyes). Group 1 also included Group 1C with high myopia eyes and pre-existing cataracts (n = 13, 24 eyes).

The third chapter presents the study of visual analyser in patients with cataracts and high myopia before and after phacoemulsification with intraocular lens implantation. The IOP decreased by 5.7%, p <0.001 and Becker's coefficient decreased by 12.3%, p <0.001 in eyes with cataracts and high myopia. In addition, intraocular fluid outflow was impaired (C, by 20.0%, p <0.001), and there was a tendency to intraocular fluid production decrease (F, by 3.1%).

The analysis of hemodynamics in eyes with cataract and high myopia shows decrease in peak systolic blood flow velocity in the studied vessels (p <0,001). According to the mean blood flow velocity, changes in the group of patients with cataracts and high myopia were observed more locally – in short posterior ciliary arteries by 6.7%, p <0.05, slightly – in central retinal artery by 4, 7%, p <0.05.

Resistance index increased in the ocular artery (9.1%, p <0.001), central retinal artery (9.3%, p <0.001) and short posterior ciliary arteries (9.3%, p <0.001). In addition, complications of cataract with high myopia, compared to high myopia, without cataract were also due to pulsation index increase (ocular artery – by 8.2%, central retinal artery – by 9.6%, short posterior ciliary arteries – by 12.1%, p <0.001).

Phacoemulsification with IOL implantation in eyes with high myopia resulted in higher visual acuity without correction in cases with multifocal lenses implanted (76%) compared to monofocal lenses implanted (49%), and the difference was significant (p<0,05).

The fourth chapter of the dissertation deals with the study of the influence of cataract phacoemulsification on hemodynamics and hydrodynamics of the visual analyser in patients with cataracts and high myopia. The dynamics of treatment showed a decrease in intraocular pressure according to Maklakov by 6.9% in 6 months from baseline ($p < 0.001$). According to Nesterov tonometry, the level of intraocular pressure (Ro, mm Hg) decreased 1 month after surgery by 2.3 mm Hg. Art. (12.7%, $p < 0.001$), outflow of intraocular fluid increased by 24.0% after 1 month ($p < 0.001$) and 44.0% after 6 months ($p1 < 0.001$); a proportional decrease in Becker's coefficient was observed by 40.0% ($p < 0.001$) and 61.6% ($p1 < 0.001$) – after 1 and 6 months, respectively.

The analysis of absolute indicators of peak systolic blood flow velocity showed an increase in blood flow in the ocular artery by 11.6% within 6 months after phacoemulsification with IOL implantation ($p_1 < 0.001$). In the central retinal artery and short posterior ciliary arteries, peak systolic blood flow velocity PSC after surgery was achieved after 6 months by 25.4% and 19.8%, respectively, $p_1 < 0.001$.

The increase in diastolic blood flow velocity was observed from the 1st month of treatment on all studied vessels, $p < 0{,}001$. Vascular resistance index decreased after 1 and 6 months by 11.6% and 41.2% in the ocular artery, by 9.3% and 42.4% – in the central retinal artery, by 17.1% and 45.5 % – in the short posterior ciliary arteries, ($p < 0{,}001$). Pulsation index decreased, vessel wall elasticity in the range studied increased, ($p < 0.001$).

It was found that refractive lens replacement in patients with complicated high myopia compared to patients who had phaco intraocular lens implanted, provides higher visual acuity at long-term observation and has a more positive effect on hemodynamics and hydrodynamics.

The fifth chapter provides a generalized analysis of the study results, their comparison with current modern research data. The scientific and practical value of the obtained results is proved, the ways of their further application aimed at improvement of hemodynamics and hydrodynamics in patients with cataract and complicated high myopia are demonstrated.

Scientific novelty of the obtained results. The study contributes to modern research in hemodynamic and hydrodynamic disorders in patients with cataracts and complicated high myopia before and after phacoemulsification with IOL implantation. The following features are stated: increase in intraocular pressure (by 5.7%, $p < 0.001$), Becker's coefficient (by 12.3%, $p < 0.001$), impairment of intraocular fluid outflow (by 20.0%, $p < 0.001$), decrease in intraocular fluid production (by 3.1%, $p < 0.05$), as well as decrease in peak systolic blood flow velocity, resistance index increase, pulsation index increase in the studied vessels range. The correlation analysis shows the inverse relationship between visual acuity and hydrodynamic parameters – intraocular pressure ($r = -0.44$, $p < 0.001$) and Becker's coefficient ($r = -0.31$, $p < 0.05$). Regression relationships are stated between peak systolic blood flow velocity and intraocular pressure in the ocular artery ($r = -0.37$, $p < 0.05$), central retinal artery ($r = -0.37$, $p < 0.05$), short posterior ciliary arteries.

The current knowledge about the influence of phacoemulsification with IOL implantation on the indicators of hemodynamics and hydrodynamics of the eye in patients with complicated high myopia without lesions of the central retina has been updated. Statistically significant decrease in IOP within 1 month (17.9 ± 1.06 mm Hg) after surgery (3.9%, $p = 0.006$), with a further decrease of 3.1% after 6 months ($p = 0.008$) was stated. The level of Ro decreased in 1 month after the surgery by 2.3 mm. rt. Art. (12.7%, $p < 0.001$), intraocular fluid outflow increased by 24.0% after 1 month ($p < 0.001$) and 44.0% after 6 months ($p < 0.001$); Becker's coefficient proportionally decreased by 40.0% ($p < 0.001$) and 61.6% ($p < 0.001$) after 1 and 6 months, respectively.

It was found that in cataract with complicated high myopia without lesions of central retina 6 months after phacoemulsification with IOL implantation the following changes are stated: peak systolic blood flow and diastolic blood flow rate increase, vascular resistance index decreases, pulse resistance increases, pulse rate in studied vessels decreases, ($p < 0{,}001$).

Scientific data on the clinical effectiveness of phacoemulsification with implantation of intraocular lenses, namely pigmentation reduction of the anterior corner

of the eye from 1.96 ± 0.73 points to 1.51 ± 0.66 and 1.04 ± 0.63 points, ($p < 0.001$) are updated. In Subgroup 1-1 the pigmentation intensity decreased by 2 points, visual acuity at the end of the observation period increased by 19.3% ($p = 0.001$), in Subgroup 1-2 it increased by 12.3% ($p = 0.032$). Subgroup 1-3 demonstrated no decrease in the pigmentation of the anterior corner of the eye. Subgroup 1-1 shows a greater increase in intraocular fluid outflow, minute volume of intraocular fluid, increase in minute volume of intraocular fluid, more significant decrease in Ro compared to Subgroups 1-2 and 1-3, ($p <0,05$).

The data on the choice of intraocular lenses in phacoemulsification with IOL implantation in patients with cataracts and complicated high myopia without lesions of the central retina are updated: visual acuity without correction increased in the eyes with multifocal lenses implanted (49%), $p <0,05$.

The practical significance of the results obtained. The need for early phacoemulsification with IOL implantation in patients with cataracts and high myopia without lesions of the central retina to improve hemodynamics, hydrodynamics and visual function of the eye has been proven.

The expediency of implantation of multifocal IOLs in phacoemulsification of cataracts in patients with cataracts and complicated high myopia without lesions of the central retina is stated.

Keywords: cataract, high myopia, hemodynamics, hydrodynamics, phacoemulsification, intraocular correction.

ЗМІСТ

ПЕРЕЛІК УМОВНИХ СКОРОЧЕНЬ 19

ВСТУП 20

РОЗДІЛ 1. СУЧАСНІ ПОГЛЯДИ НА ЕТІОЛОГІЮ, ПАТОГЕНЕЗ, ДІАГНОСТИКУ ТА ОПЕРАТИВНЕ ЛІКУВАННЯ КАТАРАКТИ НА ОЧАХ З МІОПІЄЮ ВИСОКОГО СТУПЕНЯ (огляд літератури) 29

1.1 Етіологія та патогенез катаракти та взаємозв'язок з міопією високого ступеня 29

1.2 Регіонарна гемодинаміка при сумісному перебігу катаракти та міопії 37

1.3 Гідродинаміка ока та її роль у розвитку міопії високого ступеня 40

1.4 Вплив факоемульсифікації з імплантацією інтраокулярної лінзи на анатомо-топографічні, гемо- та гідродинамічні параметри ока при катаракті з ускладненою міопією високого ступеня …….42

1.5 Доцільність рефракційної заміни кришталика на очах з міопією високого ступеня до появи катаракти і її особливості в порівнянні з імплантацією факічних лінз 46

Резюме до розділу 1 50

РОЗДІЛ 2. ДИЗАЙН, МАТЕРІАЛИ І МЕТОДИ ДОСЛІДЖЕННЯ 52

2.1 Дизайн дослідження. Загальна характеристика роботи 52

2.2 Методи обстеження пацієнтів 54

2.3 Методики хірургічного лікування 63

2.4 Статистичний аналіз 65

РОЗДІЛ 3. СТАН ЗОРОВОГО АНАЛІЗАТОРА У ПАЦІЄНТІВ З КАТАРАКТОЮ В ПОЄДНАННІ З УСКЛАДНЕНОЮ МІОПІЄЮ ВИСОКОГО СТУПЕНЯ 66

3.1 Зміни зорових функцій, біометричних та морфометричних показників при факоемульсифікації з імплантацією ІОЛ у пацієнтів з катарактою в поєднанні з ускладненою міопією високого ступеня 66

3.2 Дослідження стану ендотеліального шару рогівки у пацієнтів з катарактою в поєднанні з ускладненою міопією високого ступеня до та після факоемульсифікації з імплантацією ІОЛ 76

3.3 Ефективність застосування монофокальних та мультифокальних інтраокулярних лінз після факоемульсифікації у пацієнтів з катарактою в поєднанні з ускладненою міопією високого ступеня 79

3.5 Взаємозв’язок між функціональними, гемо- і гідродинамічними показниками у пацієнтів з катарактою в поєднанні з ускладненою міопією високого ступеня 92

Резюме до розділу 3 98

РОЗДІЛ 4. ВПЛИВ ФАКОЕМУЛЬСИФІКАЦІЇ З ІМПЛАНТАЦІЄЮ ІОЛ НА СТАН ГЕМО- ТА ГІДРОДИНАМІЧНИХ ПОКАЗНИКІВ ЗОРОВОГО АНАЛІЗАТОРА У ПАЦІЄНТІВ З КАТАРАКТОЮ В ПОЄДНАННІ З УСКЛАДНЕНОЮ МІОПІЄЮ ВИСОКОГО СТУПЕНЯ 99

4.1 Динаміка гемодинамічних показників після факоемульсифікації у пацієнтів з катарактою в поєднанні з ускладненою міопією високого ступеня 101

4.2 Динаміка гідродинамічних показників після до та після факоемульсифікації з імплантацією ІОЛ у пацієнтів з катарактою в поєднанні з ускладненою міопією високого ступеня 107

4.3 Вплив факоемульсифікації з імплантацією інтраокулярної лінзи у пацієнтів з катарактою в поєднанні з ускладненою міопією високого ступеня

на пігментацію кута передньої камери 1100

4.4 Переваги рефракційної заміни кришталика на очах з міопією високого ступеня в порівнянні з імплантацією факічної інтраокулярної лінзи ICL Staar 120

Резюме до розділу 4 126

РОЗДІЛ 5. АНАЛІЗ І ОБГОВОРЕННЯ РЕЗУЛЬТАТІВ..... 130

ВИСНОВКИ 147

ПРАКТИЧНІ РЕКОМЕНДАЦІЇ 150

СПИСОК ВИКОРИСТАНИХ ДЖЕРЕЛ 150

ДОДАТКИ..... 171

Додаток №1. Акти впровадження результатів роботи у науковий обіг та практичну діяльність 171

Додаток №2. Список публікацій здобувача 177

ПЕРЕЛІК УМОВНИХ СКОРОЧЕНЬ

ФЕК – факоемульсифікація катаракти

ІОЛ – інтраокулярна лінза

Sph – сферичний компонент

Cyl – циліндричний компонент

Д – діоптрія

ВОТ – внутрішньоочний тиск

ПЗР – передньо-задній розмір ока

ГПК – глибина передньої камери

ЦАС – центральна артерія сітківки

ОА – очна артерія

ЗКЦА – задні короткі циліарні артерії

РЗК – рефракційна заміна кришталика

ФІОЛ – факічна інтраокулярна лінза

Po – істиний внутрішньоочний тиск

C – коефіцієнт легкості відтоку

F – швидкість продукції внутрішньоочної рідини

КБ – коєфіцієнт Беккера

ПСШК – пікова систолічна швидкість кровотоку

ДШК – діастолічна швидкість кровотоку

СШК – систолічна швидкість кровотоку

IR – індекс резистентності

PI – пульсаційний індекс

S/D – систоло-діастолічне співвідношення

ССШК – середня систолічна швидкість кровотоку

Од – одиниць

ВСТУП

Обгрунтування вибору теми дослідження. В останні роки практично у всіх країнах відзначається неухильне зростання захворюваності на міопію та катаракту. Міопія є одним з найбільш широко поширених видів рефракції ока у всіх вікових групах. За даними Всесвітньої організації охорони здоров'я, число людей, які страждають на міопію, в розвинених країнах варіює від 10 до 90 %. В Україні більше 20 % населення з міопією, в той час як в США і Європі таких пацієнтів більше 25 %, а в країнах Азії цей показник досягає 80 %. Некоригована міопія створює труднощі при виконанні зорової роботи, знижує професійну адаптацію і погіршує якість життя. Міопія може супроводжуватися відшаруванням сітківки і міопічною макулопатією, які є причиною інвалідності в молодому працездатному віці. Порушення гемодинаміки ока при міопії вважаються встановленим фактом. Зіставивши величину реоофтальмографічного індексу у хворих з міопією і людей з еметропією, вчені відзначили різке зниження кровенаповнення судин очного яблука при міопії та наростаюче збільшення її ступеня.

В останні роки встановлено, що зміни на очах з міопією проявляються зниженням величини об'ємного кровотоку, реографичного коефіцієнта, лінійної швидкості кровотоку в центральній артерії сітківки (ЦАС), змінами в судинах хоріоідеї і сітківки, підвищення або зниження офтальмотонуса, особливо помітні при високих ступенях міопії. Це явище досліджували такі вчені, як Bettelheim H., Н.В.Ходжабскян, Г.В.Кружкова, 2001 р., К.О.Барінова, 2008р. та інші). Гемодинамічні порушення в оці при міопії відзначаються вже на початковому етапі її розвитку [1].

Ще однією загрозою для зору є катаракта. Аналіз даних про сліпоту в світі показує, що катаракта - це найбільш часта (з неухильно зростаючим значенням) причина незворотної сліпоти як в розвинених, так і в країнах, що розвиваються. За даними ВООЗ, у світі налічують 20 млн. сліпих внаслідок катаракти, необхідне проведення приблизно 3000 операцій екстракцій на 1 млн населення в рік. Це

захворювання різного ступеня вираженості діагностують у 60-90 % людей, які досягли 60-річного віку [2].

Пацієнти з катарактою складають до третини осіб, госпіталізованих в очні стаціонари, на їх частку припадає 35-40 % всіх операцій, виконуваних офтальмохірургами. В наш час гідродинамічні зміни при факоемульсифікації з імплантацією ІОЛ висвітлені в роботах багатьох вчених, але гемодинамічні зміни і їх зв'язок ще не вивчалися.

Доведено, що розвиток високого ступеня міопії відбувається на тлі гемо- та гідродинамічних змін ока, які взаємно посилюють порушення трофіки та сприяють розвитку катаракти.

При міопії високого ступеня катаракта зустрічається в десятки разів частіше, ніж при інших патологіях рефракції і нерідко призводить до розвитку незворотних змін ока, але ніхто не розробляв алгоритму для запобігання ускладнень сумісного існування цих патологій.

Взявши до уваги дані статистики, можна стверджувати, що серед пацієнтів, які звертаються з приводу катаракти, міопія зустрічається в 10-25% випадках. Потоншення внаслідок розтягнення оболонок ока і зв'язкового апарату кришталика, деструкція і розрідження склоподібного тіла, а також порушення гемо- та гідродинаміки являються характеристиками, властивими очам з міопією, що набуває особливого значення при її високих ступенях [3, 4] та може бути фактором ризику по вірогідним ускладненням при факоемульсифікації катаракти. Доведено, що при міопії товщина задньої капсули кришталика більше, але механічна міцність її істотно нижче, витривалість цинових зв'язок менше, ніж у еметропічному оці [5, 4]. Наявність цих факторів пояснює високу ступінь ризику порушення цілісності задньої капсули кришталика, розриву власного зв'язкового апарату кришталика при хірургії катаракти в момент мимовільного торкання інструментом або надлишкового тиску в капсульному мішку (етап гідродисекції і гідроделінеації), полірування капсули, аспірації екваторіальних кортикальних мас, порушення цілісності капсульного мішка. В результаті гідродинамічних ударів по передній частині склистого тіла, за даними деяких авторів, з високим ступенем

ймовірності в післяопераційному періоді виникає проліферація в склоподібному тілі, що призводить до тракційного відшаруванню сітківки [6, 4]. Через такий суттєвий перелік можливих ускладнень під час ФЕК на очах з міопією на хірурга лягає велика відповідальність у виборі виду інтраокулярних лінз (ІОЛ). На сьогоднішній день в розпорядженні катарактального хірурга широкий вибір штучних кришталиків, що випускаються різними виробниками та мають різноманітні характеристики, що надає хірургу можливість обрати ту чи іншу модель в залежності від його власних уподобань та побажань пацієнта [7, 4]. При факоемульсифікації катаракти на очах з міопією високого ступеня більшість факохірургів все ще віддають перевагу монофокальним інтраокулярним лінзам, які забезпечують високу гостроту зору на одну задану відстань. У більшості випадків на таких очах залишають міопічну рефракцію, що забезпечує хворому звичний режим зору, однак не задовольняє потреби пацієнта на максимальний зір вдалину.

Останнім часом, через появу на ринку України мультифокальних інтраокулярних лінз, все більшої актуальності набирає питання про доцільність їх використання при катаракті на очах з міопією високого ступеня. Попередні дослідження стосовно мультифокальних ІОЛ дозволили визначити, що рефракційний ключ успіху мультифокальної корекції полягає в досягненні гостроти зору 0,7 і вище для далини та 0,5 і вище для близької відстані [8, 4]. За даними цілого ряду досліджень, більш як 85% пацієнтів, яким імплантували мультифокальні ІОЛ, повністю позбулися залежності від окулярів [8, 4]. Слід враховувати, що лінзи цього типу мають різні конструкції, при цьому деякі з них проявляють свої біфокальні функції в повному обсязі лише при гарній роботі зіниці і правильній центрації [7, 9-11, 4]. Серед катарактальних хірургів все ще немає єдиної думки про доцільність імплантаціі мультифокальних інтраокулярних лінз при факоемульсифікації катаракти на очах з міопією високого ступеня.

Зв'язок роботи з науковими програмами, планами, темами Дисертаційна робота виконана як частина науково-дослідницьких робіт кафедри офтальмології ЗДМУ: «Розробка та удосконалення шляхів корекції морфологічних та

функціональних змін органу зору при катаракті, глаукомі та очних ускладненнях цукрового діабету» (№ держреєстрації 1113u005087, термін виконання 2014-2018 рр.) та «Психоемоційні, функціональні, морфологічні показники при консервативному та лазерному лікуванні патології переднього та заднього відрізку ока» (№ держреєстрації 0119u100936, термін виконання 2019-2023 рр.).

Мета: підвищити ефективність хірургічного лікування катаракти в поєднанні з міопією високого ступеня на основі вивчення змін гемо- та гідродинаміки ока та розробки алгоритму показань та протипоказань до вибору інтраокулярної лінзи та методу корекції міопії.

Завдання дослідження:

1. Вивчити стан гемо- та гідродинамічних показників у пацієнтів з катарактою в поєднанні з ускладненою міопією високого ступеня до та після факоемульсифікації з імплантацією ІОЛ.

2. Вивчити гемо- та гідродинамічні показники у пацієнтів з ускладненою міопією високого ступеня.

3. Провести порівняльний аналіз гемо- та гідродинамічних показників у пацієнтів з катарактою в поєднанні з ускладненою міопією високого ступеня до та після факоемульсифікації з імплантацією ІОЛ та пацієнтів з ускладненою міопією високого ступеня.

4. Дослідити зміни біометричних показників у пацієнтів з катарактою в поєднанні з ускладненою міопією високого ступеня до та після факоемульсифікації з імплантацією ІОЛ.

5. Провести порівняльну оцінку зорових функції у пацієнтів з катарактою в поєднанні з ускладненою міопією високого ступеня до та після факоемульсифікації з імплантацією ІОЛ та у пацієнтів з ускладненою міопією високого ступеня до та після імплантації факічної ІОЛ.

6. Провести в динаміці клінічну оцінку гемо- та гідродинамічних показників у пацієнтів з катарактою в поєднанні з ускладненою міопією високого ступеня до та після факоемульсифікації з імплантацією ІОЛ.

Об'єкт дослідження: Катаракта (МКБ-10: H28*)

Предмет дослідження: ускладнена міопія високого ступеня; гострота зору; рефракція; внутрішньоочний тиск (по Маклакову); кут передньої камери ока; передньо-задній розмір ока; розмір кришталика; розмір передньої камери ока; ендотеліальні клитини рогівки; гемодинамичні показники в очній артерії, центральній артерії сітківки, задніх коротких циліарних артеріях; хвилинний обсяг внутрішньоочної вологи; коефіцієнт легкості відтоку; коефіцієнт Беккера.

Методи дослідження: офтальмологічні (візометрія по таблиці Головіна-Сивцева, периметрія на механічному периметрі Ферстера, тонометрія по Маклакову, тонографія за Нестеровим, А- та В-сканування на ультразвуковому діагностичному апараті UltraScan (Alcon, США), оптична біометрія на апараті IOLMaster®700 (Carl Zeiss, Німеччина), ендотеліальна мікроскопія (Ендотеліальний біомікроскоп SP-3000P (Topcon, Японія), біомікроскопія на щілинній лампі SL-1E (TopconCorporation, Японія), офтальмоскопія з лінзою Гольдмана, офтальмоскоп YZ6F (Китай), визначення порога електричної чутливості й лабільності зорово-нервового аналізатора за фосфеном на електричному стимуляторі зорового нерва – Фосфен-2 («Фосфен», Україна), доплероскопія очної артерії, центральной артерії сітківки і задніх коротких циліарних артерій на ультразвуковому діагностичному апараті SonoAce-8000 Ex (Південна Корея)), статистичні (середнє арифметичне варіаційного ряду (M), його стандартну помилку (m), t-критерій Стьюдента, U-критерія Манна-Уїтні, критерій Вілкоксона для залежних змінних, критерій Фрідмана, коефіцієнт рангової кореляції Спірмена – r, електронна база у вигляді таблиць програми «Microsoft Excel 2010», програма Statistica 13.0 (StatSoft Inc.)

Наукова новизна отриманих результатів. Доповнені наукові дані щодо стану гемо- та гідродинамічних порушень у пацієнтів з катарактою в поєднанні з ускладненою міопією високого ступеня до та після факоемульсифікації з імплантацією ІОЛ та ступінь взаємообтяження. Встановлено стан підвищення показника внутрішньоочного тиску (на 5,7 %, $p<0,001$), коефіцієнта Беккера (на 12,3 %, $p<0,001$), порушення коефіцієнта легкості відтоку внутрішньоочної рідини (на 20,0 %, $p<0,001$), зменшення продукції внутрішньоочної рідини (на 3,1 %,

p<0,05), а також зниження пікової систолічної швидкості кровотоку, підвищення індексу резистентності, збільшення пульсаційного індексу в усіх досліджуваних судинах. При оцінці кореляційних відносин було виявлено зворотний зв'язок між гостротою зору та показниками гідродинаміки – істинним внутрішньоочним тиском (r=-0,44, p<0,001) та коефіцієнтом Беккера (r=-0,31, p<0,05). Виявлений регресійним аналізом зв'язок між ПСШК та істинним внутрішньоочним тиском в очній артерії (r=-0,37, p<0,05), центральній артерії сітківки (r=-0,37, p<0,05), задніх коротких циліарних артеріях.

Розширено наукові знання про вплив факоемульсифікації з імплантацією ІОЛ на показники гемо- та гідродинаміки ока у пацієнтів з ускладненою міопією високого ступеня без уражень центральних відділів сітківки. Встановлено статистично достовірне зниження ВОТ впродовж 1 місяця (17,9±1,06 мм рт. ст.) після оперативного втручання (3,9 %, p=0,006), з подальшим зниженням на 3,1 % через 6 місяців (p=0,008). Рівень Ро знижувався через 1 місяць після втручання на 2,3 мм. рт. ст. (12,7 %, p<0,001), відтік внутрішньоочної рідини збільшувався на 24,0 % через 1 місяць (p<0,001) та 44,0 % через 6 місяців (p<0,001); пропорційне зменшення коефіцієнта Беккера відмічено на 40,0 % (p<0,001) та 61,6 % (p<0,001) - через 1 та 6 місяців відповідно.

Встановлено, що при катаракті в поєднанні з ускладненою міопією високого ступеня без уражень центральних відділів сітківки через 6 місяців після ФЕК з імплантацією ІОЛ відмічався приріст пікової систолічної швидкості кровотоку, діастолічної швидкості кровотоку, зменшення індексу судинної резистентності, зниження пульсаційного індексу, підвищення еластичності стінок в усіх досліджуваних судинах (p<0,001).

Доповнено наукові дані про клінічну ефективність факоемульсифікації з імплантацією інтраокулярних лінз, а саме зменшення рівня пігментації переднього кута ока з 1,96±0,73 балів до 1,51±0,66 та 1,04±0,63 балів (p<0,001). В підгрупі 1-1, де інтенсивність пігментації зменшувалась на 2 бали, гострота зору в кінці періоду спостереження підвищувалась на 19,3 % ефективніше (p=0,001), в підгрупі 1-2 – на 12,3 % ефективніше (p=0,032), ніж в підгрупі 1-3, де не відмічено

зменшення ефективності пігментації переднього кута ока. В підгрупі 1-1 виявлено більший ступінь збільшення відтоку внутрішньоочної рідини, хвилинного об'єму внутрішньоочної рідини, збільшення хвилинного об'єму внутрішньоочної рідини, більш значне зменшення Ро при порівнянні з підгрупою 1-2 та 1-3 ($p<0,05$). В усіх підгрупах, незалежно від змін пігментації кута передньої камери, виявлено збільшення лінійних швидкостей кровотоку (ПСШК, СШК, ДШК) та зменшення показників судинної резистентності (IR, PI, S/D).

Розширені дані стосовно вибору інтраокулярних лінз при ФЕК у пацієнтів з катарактою в поєднанні з ускладненою міопією високого ступеня без уражень центральних відділів сітківки: приріст гостроти зору без корекції вище на очах, де імплантувалися мультифокані лінзи (76%), ніж при імплантації монофокальних штучних кришталиків (49 %), різниця достовірна, $p<0,05$.

Практична значимість отриманих результатів. Доведено необхідність раннього виконання факоемульсифікації з імплантацією ІОЛ у пацієнтів з катарактою та міопією високого ступеня без уражень центральних відділів сітківки задля покращення гемодинаміки, гідродинаміки та зорових функцій ока.

Визначена доцільність імплантації мультифокальних ІОЛ при факоемульсифікації катаракти у пацієнтів з катарактою в поєднанні з ускладненою міопією високого ступеня без уражень центральних відділів сітківки

Впровадження у практику. Результати досліджень впроваджено в лікувально-профілактичну роботу медичного центру ТОВ «ВІЗУС» (м. Запоріжжя), комунального некомерційного підприємства «Міська лікарня №3» Запорізької міської ради (м. Запоріжжя), медичного офтальмологічного центру «Візант» (м. Бердянськ).

Основні наукові положення дисертації впроваджені в навчальний процес кафедри офтальмології Запорізького державного медичного університету.

Особистий внесок здобувача. Спільно з науковим керівником д.мед.н., професором Завгородньою Н.Г. визначено завдання й методологію дослідження.

Здобувачем особисто проведено патентно-інформаційний пошук та аналіз наукової літератури за темою дисертації.

Дисертант особисто виконував всі методи клініко-інструментальних обстежень пацієнтів та безпосередньо брав участь у проведенні всіх клінічних етапів згідно з програмою досліджень.

Дисертантом особисто здійснювалося ведення медичної документації всіх пацієнтів, формування груп хворих, створена комп'ютерна база даних, проаналізовано і узагальнено одержані результати дослідження, проведена їх статистична обробка.

Здобувачем написані всі розділи дисертаційної роботи, підготовлені наукові публікації та доповіді на конференціях.

Положення наукової новизни, практичної значимості, висновки дисертації і практичні рекомендації остаточно обговорені та сформульовані разом із науковим керівником, д. мед. наук, професором Н.Г.Завгородньою.

У наукових працях, опублікованих у співавторстві, дисертантом проведено огляд літератури, зібрано клінічний матеріал, проведено узагальнення та сформульовано висновки.

Апробація результатів дисертації. Основні положення дисертаційної роботи були обговорені та опубліковані в матеріалах науково-практичної конференції «Студенти науковці ЗДМУ в сучасній медицині і фармації 2019» (Запоріжжя, 13-17 травня 2019 р.) на науково-практичній конференції «Шевальовські читання – 2019» (Запоріжжя, 20-21 червня 2019 р.), на науково-практичній конференції з міжнародною участю «Рефракційний пленер – 2019» (Київ, 17-19 жовтня 2019 р.), на науково-практичній конференції з міжнародною участю «Філатовські читання – 2019» (Одеса, 23-24 травня 2019 р.), на науково-практичній конференції «Досягнення сучасної медичної та фармацевтичної науки – 2020» ЗДМУ (Запоріжжя,16 грудня 2020р.), на науково-практичній конференції з міжнародною участю «Філатовські читання - 2021» (Одеса, 20-21 травня 2021 р.).

Публікації. Основні положення дисертації викладені в 9 друкованих працях з яких 3 статті: 2 - відповідно до «Переліку наукових фахових видань України, в яких можуть публікуватися результати дисертаційних робіт на здобуття наукових

ступенів доктора наук, кандидата наук та ступеня доктора філософії», 1 з яких - стаття, яка входить до наукової бази Scopus та 1 - в періодичному виданні з наукового напряму, за яким підготовлено дисертацію, що входить до держави Європейського Союзу (Польща), а також 5 тез в матеріалах наукових конференцій та конгресів.

Структура та обсяг дисертації. Дисертаційну роботу викладено українською мовою на 146 сторінках комп'ютерного тексту. Робота складається з анотацій, вступу та основної частини з 5 розділів, висновків і практичних рекомендацій, списку використаних джерел та 2 додатків. Дисертація ілюстрована 27 таблицями, 29 рисунками. Список використаних літературних джерел містить 172 найменувань, з них 144 латиницею і 28 кирилицею.

РОЗДІЛ 1. СУЧАСНІ ПОГЛЯДИ НА ЕТІОЛОГІЮ, ПАТОГЕНЕЗ, ДІАГНОСТИКУ ТА ОПЕРАТИВНЕ ЛІКУВАННЯ КАТАРАКТИ НА ОЧАХ З МІОПІЄЮ ВИСОКОГО СТУПЕНЯ (огляд літератури)

1.1. Етіологія та патогенез катаракти та взаємозв'язок з міопією високого ступеня

При міопії високого ступеня катаракта зустрічається в десятки разів частіше, ніж в популяції або на очах без міопії [12]. Чим більше «мінус», тим більше розтягується оболонка і збільшується об'єм ока. Відповідно, розтягуються судини і сітківка, через що всі структури (в тому числі і кришталик) отримують менше поживних речовин. Одночасно погіршується виведення токсинів, накопичення яких прискорює перехід білків у нерозчинну форму, що сприяє помутнінню кришталика. Чим менше прозорість кришталика, тим гірше зір, тому на сітківку потрапляє недостатня кількість світла для формування чіткого зображення [13].

Важливу роль у перебігу прогресуючої та ускладненої міопії відіграють біомеханічні, біохімічні і морфологічні властивості склери. Порушення регіонарної гемодинаміки ока також проявляє патологічну дію на його оболонки [14]. Недостатнє кровопостачання склери та судинного тракту закономірно призводить до дистрофічних та структурних змін в склері хворих з міопією. Ослабленням каркасних властивостей склери сьогодні приділяється особлива увага, особливо у розвитку міопії [15].

Встановлено, що склера має виражену неоднорідність та анізотропність. Причому ділянки різної локалізації та спрямування по-різному реагують на навантаження [16]. Наприклад, надзвичайно різні деформаційні властивості склери екваторіальної та макулярної зон. Не дивлячись на те, що склера макулярної ділянки ока має максимальну товщину, вона більше розтягується, ніж склера екваторіального пояса [17]. В умовах патології і посиленої зорової роботи

на близькій відстані ця властивість створює сприятливу основу для видовження ПЗР ока та прогресування міопії [18].

Виявилось, що в очах з еметропією та міопією слабкого ступеня розтяжність склери практично однакова, а в очах з міопією високого ступеня – помітно більша, особливо в задньому відділі. Зі скроневої сторони заднього полюса ока відмічається тенденція до збільшення деформації порівняно з носовою стороною [19].

Електронно-мікроскопічні дослідження виявляють зміни склери при міопії. Невеликі зміни колагенових структур спостерігаються вже при міопії слабкого ступеня, визначаючи, ймовірно, її подальше прогресування [20]. При міопії високого ступеня виявлена активація фібробластів, які резорбують уламки зруйнованих фібрил. Спостерігається перетворення частини фібробластів в міофібробласти [21].

Важливо відзначити, що початкові структурні зміни спостерігаються і в передніх відділах склери, які не піддаються розтягненню. Це вказує на їхній первинний характер. Причому на ці первинні зміни при міопії нашаровуються вторинні, зумовлені самим процесом розтягнення, особливо в задньому відділі [22].

Під час міопії середнього і високого ступеня зменшується товщина склери в ділянці екватора і, особливо в задньому відділі ока, що супроводжується зниженням рівня загального колагена (за оксипроліном) і гексозамінів, а також підвищенням рівня розчинних фракцій колагена [23].

Збільшення ПЗР ока при прогресуючій міопії в наш час розглядається як наслідок метаболічних порушень склери. Дані, отримані в роботі [24], свідчать про посилення катаболічних процесів сполучнотканинної системи у пацієнтів з міопією високого ступеня. Це проявляється у підвищенні активності гіалуронідази, збільшенні екскреції глікозаміногліканів, підвищенні рівня вільного проліну в сироватці крові. Ослаблення структурних і механічних властивостей склери сприяє видовженню ПЗР міопічного ока в процесі діяльності його м’язевого апарата [22].

Важливо підкреслити, що причиною є часто набуті порушення регіонарної гемодинаміки ока. Ішемія очного яблука супроводжується порушенням гемодинаміки та підвищенням внутрішньоочного тиску (ВОТ). Порушення регіонарної гемодинаміки ока також сприяє розвитку дистрофічних процесів в тканинах ока і зниженню функціональної активності зорового апарату. Міопія є основним фактором ризику для ряду інших очних патологій, таких як катаракта, глаукома, відшарування сітківки та міопічна макулопатія [25]. Порушується живлення тканин кришталика, запускається процес його помутніння, у результаті чого до сітківки ока проникає все менше світла, і зір погіршується ще більше [26].

Під час розвитку катаракти відбуваються зміни хімічного складу кришталика. У початковому періоді розвитку катаракти збільшується вміст води, зростає дисбаланс ряду іонів, амінокислот, одночасно зменшується кількість водорозчинних білків і вітамінів, АТФ. Крім того, знижується активність ряду ферментів, які беруть участь в процесі обміну речовин в кришталику, різко зменшується споживання кисню, порушуються процеси пероксидного окислення ліпідів (ПОЛ) [27]. В даний час основною причиною формування катаракти є механізм вільнорадикального окислення [28].

Вільні радикали, зокрема активні форми кисню (АФК), які володіють високою реакційною здатністю, призводять до окислювальної модифікації білків та ПОЛ [29]. При цьому вони сприяють руйнуванню клітинних мембран і в кінцевому результаті викликають загибель клітин. В організмі АФК утворюються переважно в мітохондріальному та мікросомному електрон-транспортних ланцюгах, проте їх знешкодження у клітинах відбувається ферментативною та неферментативною ланками антиоксидантного захисту і природними антиоксидантами [30]. У тканинах ока додатковим чинником, який стимулює утворення вільних радикалів, є світло, особливо короткохвильова частина спектра в діапазоні 200-300 нм. В результаті утворення вільних радикалів в кришталику відбувається утворення і накопичення токсичних сполук, що призводять до незворотних змін білків. Водночас, відбувається безпосереднє руйнування білків[31].

Слід зауважити, що з віком у розвитку катаракти особливу роль відіграє факт зниження в кришталику активності антиоксидантних ферментів та зменшення концентрації природних антиоксидантів (вітаміни А, Е, глутатіону тощо) [32], котрі при міопії до кришталика надходять в меншій концентрації.

Розвитку катаракти сприяють різні захворювання. Встановлено, що під час метаболічних захворювань, які пов’язані з активацією шляху сорбітолу [33], посилюється формування та прогресування катаракти [34].

Альдозоредуктаза є ключовим ферментом, що бере участь у відновленні глюкози до спирту сорбітолу, який метаболізується до фруктози сорбітолдегідрогеназою. Встановлено, що сорбітол накопичується в клітинах кришталика, викликаючи осмоліз, видтік глутатіону, генерацію вільних радикалів, що сприяє таким ускладненням, як катаракта [35-38].

У кришталику збільшення альдозоредуктази не сприяє зменшенню активності сорбітолдегідрогенази. При цьому швидко збільшується накопичення сорбітолу, що індукує апоптоз лінзоподібних епітеліальних клітин та подальший розвиток катаракти [39]. Внутрішньоклітинне накопичення сорбітолу пов’язане з вираженим підвищенням окисного стресу в ендоплазматичному ретикулумі (ЕР), при цьому спостерігається відтік радикалів, які беруть участь у розщепленні волокон кришталика [40].

Важливе функціональне значення для кришталика мають ліпіди. В кришталику ідентифіковано велику кількість ліпідів, зокрема таких як сфінгомієліни, фосфатидилхоліни і фосфатидилетаноламіни [41]. Лінза пропускає світло через тисячі клітин, мембрани яких багаті фосфоліпідами, особливо дигідросфінгомієліном. Більшість ліпідів зв’язані з білками. На сфінголіпіди припадає 60 % людської лінзи, і вони відіграють основну роль у прозорості кришталика. Гліколіпіди складають 1 % від загальної кількості ліпідів у кришталику людини. Зміни складу ліпідів можуть зумовлювати зміни білково-ліпідних взаємодій, що призводить до агрегації білка та утворення катаракти [42].

Встановлено, що кришталик з катарактою демонструє порушення мембрани, утворення мембранних вакуолей та скупчення сильно хвилястих

мембран. Пошкодження клітинних мембран волокон кришталика погіршує зір і заважає розсіюванню світла, що спричиняє помутнінню «лінзи». Фосфоліпідні молекули, які модифіковані киснем, накопичуються в ліпідному бішарі, вони змінюють геометрію та погіршують ліпід-ліпідні та білково-ліпідні взаємодії в мембранах лінзоподібних волокон [43].

Змутнілий кришталик людини містить гликоліпіди з довгим ланцюгом. В ньому виявлено збільшення пальмітинової кислоти з помітним виснаженням олеїнової кислоти, ліноленової кислоти та докозагексаєнової кислоти.

Патогенним фактором катаракти є ПОЛ. Виявлена наявність дієнових кон'югатів, ліпідних гідропероксидів, оксипохідних жирних кислот фосфоліпідів в ліпідних частинах водної фази та лінз пацієнтів старечого віку [43]. Плазматичні мембрани клітин кришталика ока багаті волокнистими сполуками, які в свою чергу мають 20-40 % ліпідів.

Встановлено, що в кришталику утворюється 7α-гідроксихолестерол (6 %), 7β-гідроксихолестерол (19 %), 5α,6α-епоксихолестанол (1 %) та 7-кетохолестерол (74 %) – як основні продукти окислення. Змутнілий кришталик має помірну кількість 7β-гідроксихолестеролу, 7-кетохолестеролу, 5α,6α-епоксихолестанолу, 20α-гідроксихолестеролу та 25-гідроксихолестеролу порівняно з відсутністю цих речовин у прозорій лінзі. Дослідження показали, що холестерол запобігає проникненню кисню через мембрани кришталика [44]. Підтримка низького рівня кисню є важливою для кришталика, щоб запобігти окисленню та утворенню катаракти. Одна з основних функцій мітохондрій клітин епітелію та зовнішніх коркових волокон – утилізація кисню та можливе утворення АФК [45]. Непроникність, пов'язана з холестеролом мембран для кисню, може допомогти утримувати кисень зовні області кришталика, достатньо довго, щоб мітохондрії його не використовували при цьому не будуть утворюватися АФК.

Основними білковими компонентами кришталика є кристаліни, які досягають 90 % від загальної кількості розчинних білків. Інші білки утворюють цитоскелет і входять до складу мембран – актин, філенсин та спектрин, транспортери та канальні білки, сполучні білки. Існує три різні форми

кристалінів; α-, β- та γ-кристаліни. α- і β-кристаліни присутні в олігомерній формі, порівняно з мономерною формою γ-кристаліну [46]. В дорослих ядро представляє основну частину кришталика. Ядро займається клітинною комунікацією та багатьма ферментами, що беруть участь у метаболізмі, синтезі та деградації білка[47].

У літньому віці спостерігається помітне порушення сульфгідрильних груп білків та утворення дисульфідних зв'язків білків кришталика, що змінює їх конформацію та призводить до утворення агрегатів, що характерне для катаракти. При катаракті 60 % метіоніну зв'язано з мембраною клітин кришталика. Більшість дисульфідних амінокислот зв'язується з глутатіоном з утворенням α-кристаліну через окисні зміни [48].

αA-кристалін являє собою основний білок кришталика і складається з суміші цистеїнсульфгідрильних та напівцистеїндисульфідних груп. Окислення сульфгідрильних груп цистеїну можуть сприяти помутнінню кришталика. Дезамідування β-кристалінів спостерігається у помутнілому кришталику та утворення α-кристалічного шаперону погіршує зміни при катаракті [49]. Цистеїн характеризується тим, що має дисульфідний зв'язок з низькомолекулярним тіолом у кришталику. Зовнішній вигляд гамма-глю-Cys може збігатися з біохімічними відхиленнями, що сприяє утворенню катаракти. Ця модифікація білка може призвести до змін у біосинтетичному шляху відновленого глутатіону всередині кришталика [50]. У пацієнтів з катарактою відзначені агрегації двох типів розчинних і нерозчинних білків.

Білки помутнілого кришталика демонстрували явне зниження вмісту

γ-, βB1-, βA3- та βA4 кристалінів, що супроводжується деяким збільшенням α-кристаліну (або його сукупності). Вища молекулярна маса білків також спостерігається у результаті зшиття димерів (від 43 до 55 кДа) β-кристалінів [51]. Видалення N-термінальних β-кристалінів та α-кристалінів з низькою молекулярною масою виявлено в катарактних мутантних клітинах ICR / f [52]. Агрегація хромофору та нерозчинного кристаліну призводить до утворення бурої

ядерної катаракти при кортикальному типі внаслідок погіршення мембранної проникності та зміни функцій ферментів [53].

Вважається, що утворення катаракти відбувається також в результаті окислювального стресу, який підвищується в результаті зменшення антиоксидантного захисту кришталика, особливо вітаміну С. Концентрація вітаміну С у кришталиках значно зменшується з вираженою катарактою, але переважає при важкій бурій формі катаракти [54].

Отже, у процесі розвитку катаракти задіяні багатофакторні процеси, які включають біохімічні перетворення та зміни антиоксидантого захисту, але найважливіший фактор при міопії – це порушення постачання поживних речовин до клітин кришталика.

Міопія високого ступеня перевищує -6,25 D або довжина вісі рівна 26 мм – це розлад, який вражає майже все людське око, від переднього до заднього полюса. Показано [55], що високоміопічна катаракта пов’язана як з ядерною, так і з задньою субкапсулярною катарактою. Правен та ін. [56] показали, що щільність катаракти буде вищою у пацієнтів з високою міопією, ніж у інших груп пацієнтів. У деяких пацієнтів із міопією високого ступеня розвивається ядерна катаракта в більш ранньому віці. Така міопічна ядерна катаракта прогресує швидше у відносно молодому віці і, як правило, має коричневе або темне ядро в субкапсулярних шарах, що часто поєднується з довшою вісю.

Зниження регуляції αA-кристаліну, пов’язане з гіперметилюванням ДНК, що бере участь у формуванні високоміопічного темного ядра катаракти. Збільшення клінічних даних свідчить про те, що висока міопія є фактором ризику катаракти. Наприклад, епідеміологічні дослідження [57], виявили, що середня катарактальна щільність була вищою у пацієнтів з високою міопією. Однак вони не повідомляли, чи асоційована висока міопія з темною ядерною катарактою. У клініці часто можна виявити пацієнтів з високою міопією, яка часто має ядерну буру або темну форму катаракти у відносно молодому віці. Таким чином, було доведено, що захворюваність темної ядерної катаракти була вищою у пацієнтів з високою міопією, ніж у пацієнтів з віковою катарактою.

Підвищена напруга кисню, спричинена попереднім розрідженням склоподібного тіла у пацієнтів з високою міопією порівняно з пацієнтами з віковою міопією, що може бути важливою причиною більш раннього настання катаракти у таких пацієнтів [58]. Слід зазначити, що підвищена кількість кисню навколо кришталика піддає білки кришталика значному окислювальному стресу у пацієнтів з міопією високого ступеня [59]. Крім того, дослідження, що порівнюють окисне споживання глутатіону в кришталиках пацієнтів з високою міопією та катарактою та у пацієнтів з віковою катарактою [60], показали це порівняно зі здоровими очами. Кришталики пацієнтів з катарактою мали нижчий рівень глутатіону, а найнижчий виявлений в кришталиках у пацієнтів з високою міопією. Крім того, було виявлено підвищений рівень малонового діальдегіду в непрозорому кришталику та склоподібному тілі хворих на міопію у порівнянні з неміопічними пацієнтами з катарактою [61]. Тому лінза потребує підтримки захисної системи від окислювального стресу, особливо у пацієнтів з міопією високого ступеня.

Виявлено зменшення експресії А-кристаліну у пацієнтів з високою міопією та катарактою порівняно з пацієнтами з віковою катарактою без міопії. Зменшення експресії А-кристаліну може призводити до збільшення пошкодження білків кришталика в результаті окисного стресу.

Гіперметилювання CpG у промоторі гена *CRYAA* було набагато більшим у пацієнтів з ядерною катарактою та міопією високого ступеня, ніж у пацієнтів з катарактою без міопії. Відповідно набагато менше А-кристаліну синтезується в лінзах пацієнтів з катарактою з міопією високого ступеня.

Встановлено, що менше відновників, таких як глутатіон [58] та аскорбінова кислота, присутні в ядерній ділянці кришталика, ніж у корі, що призводить до локального зменшення антиоксидантного захисту. Отже, більша частка білка денатурована в результаті окисного стресу в цій області.

У лінзах молодих пацієнтів виявлена достатня кількість шаперонів (більшість А-кристалінів), які експресуються для зв’язування цих денатурованих білків, зберігаючи прозорість кришталика. Однак, у хворих на міопію, значно

менше синтезується А-кристалін для переходу в ядро і відновлення цих денатурованих білків. Це може прискорювати окислювальну модифікацію білків в ядрі, в результаті чого розвивається ядерна катаракта [62].

Під час збору матеріалу протягом певного періоду стало очевидним, що у пацієнтів з міопією високого ступеня катаракта розвивається в більш молодшому віці, ніж у пацієнтів без міопії. У цих пацієнтів різко погіршувався зір.

Тому, можуть існувати два типи розвитку катаракти у пацієнтів з міопією високого ступеня. Перший характеризується раннім початком і швидким прогресування катаракти і зазвичай має буре ядро. Другий характеризується поступовим прогресуванням і може зберігати м'яке ядро, класифіковане як NC2–3, навіть у пацієнтів старшого віку. Далі необхідні дослідження для з'ясування причин цього явища. Міопія високого ступеня є фактором ризику для ядерної катаракти та гіперметилювання CpG островців в промоторі *CRYAA*, що призводить до зниження регуляції α-кристаліну – головного компонента антиоксидантних механізмів всередині кришталика, що лежить в основі патогенеза високоміопічного потемніння кришталика. Ці результати дають новий напрямок для дослідження катаракти за умов міопії високого ступеня.

1.2. Регіонарна гемодинаміка при сумісному перебігу катаракти та міопії

Розвиток катаракти може сприяти порушенням гідродинаміки. Так, під час інтенсивного розвитку катаракти з набуханням мутних кришталикових мас може порушуватись гідродинаміка в оці та значною мірою підвищуватися ВОТ [63]. Оскільки кришталик росте протягом усього життя, до 50-60 років його анатомічні параметри значно збільшуються. Це призводить до зрушення іридокришталикової діафрагми вперед, збільшення ризику блокади кута передньої камери прикореневою складкою райдужки з можливим підвищенням ВОТ, розвитку незворотних структурних та функціональних змін [64]. Вікові зміни в судинному тракті ока призводять до порушення регуляції кришталика, його гідро- та гемодинаміки. У нормі стан прозорості кришталика забезпечується

збалансованістю фізико-хімічного стану його білків і ліпідів мембран, вмістом води і іонів, виведенням продуктів метаболізму, що підтримує ВОТ [65]. У процесі прогресування катаракти в кришталику зменшується кількість білків, зникають зв'язані з протеїнами амінокислоти, розвивається метаболічний ацидоз. Спочатку спостерігаються помірне збільшення молекул води у кришталику і невелике збільшення його об'єму, що супроводжується підвищенням заломлюючої здатності [66].

Таким чином, порушення артеріовенозного кровотоку є одним з основних факторів ризику розвитку порушень гідродинаміки ока у хворих з міопією високого ступеня. Проаналізовані джерела вказують, що у розвитку міопії бере участь послаблення склери та підвищення ВОТ, як наслідок збільшення секреції ВОР при зоровому навантаженні при роботі зблизька. Це відбувається через затруднення відтоку через дренажну зону в результаті аномальної будови мезенхімальної тканини в куті передньої камери.

Провідна роль в системі кровопостачання ока належить очній артерії, що здійснює живлення структур ока киснем та необхідними речовинами. Вона є великим відгалуженням, яке відходить від сонної артерії [67].

Складна артеріальна система всієї кровоносної системи органів зору забезпечує їх функціональність за умови, що кожна артерія повноцінно постачає певну ділянку структури ока. Порушення функції однієї з них негативно відображається на загальному кровопостачанні [68].

Процес кровопостачання очного яблука при міопії вивчався багатьма авторами за допомогою найрізноманітніших методів: реоофтальмографії, офтальмоплетизмографії, флюоресцентної ангіографії, ульразвукової доплерографії, каліброметрії та біомікроскопії. Не дивлячись на різноманітність застосованих методів, більшість науковців прийшли до висновку щодо недостатності регіонарного кровотоку ока при міопії. Відмічено [69] різке зниження кровонаповнення судин очного яблука при міопії, яке підвищується зі збільшенням її ступеня. Іншими дослідженнями показано [70], що з розвитком ступеня міопії відбувається зниження величини відносного пульсового об'єма

крові в очному яблуці. Так, вже при міопії слабкого ступеня з'являються чіткі зміни тонуса капілярної системи ока за спастико-атонічним типом [71]. З підвищенням міопії вираженність вазоконстрикторної реакції зростає, а тиск в центральній артерії сітківки збільшується. Така зміна тонусу судин може відбуватися як компенсаторна реакція на значне погіршення загального балансу живлення тканин ока, яке розвивається з підвищенням міопії та розтягненням оболонок ока [72].

Диференційна діагностика функціональних та органічних порушень кровопостачання, за рахунок дослідження нейроваскулярних реакцій судин ока, показала, що у більшості хворих з міопією слабкого і середнього ступеня (89 % пацієнтів) і середнього (71 % пацієнтів) ступеня розлади регіонарного кровопостачання носять функціональний характер. Водночас, при високій міопії ознаки циркуляції такого типу відмічені тільки в 15 % випадків, що свідчить про провідну роль органічного компонента в зниженні пульсового об'єму кровообігу в таких очах. Для міопії слабкого і середнього ступеня більш характерне зниження тонусу судин, тоді як при високій міопії переважали вазоконстрикторні реакції [73].

Дослідження регіонарного кровотоку міопічних очей методом офтальмоплетизмографії показали виражене зменшення пульсового об'єму крові в осіб з високою міопією, що проявлялося різким потовщенням вершини пульсових хвиль. При цьому відмічено відношення анакротичної фази хвилі до катакротичної. При цьому виявлено зниження еластичності стінок внутрішньоочних судин, зумовленим їхнім раннім склерозуванням. Найбільш виражені зміни регіонарної гемодинаміки спостерігалися у хворих з ускладненою міопією. Встановлений факт дозволяє прогнозувати перебіг міопії. Виявлено [74] різке зниження амплітуди очного пульсу при міопії високого ступеня, що пояснюється розтягненням судин увеального тракту.

Для хворих з прогресуючою міопією характерне різке зниження середньої величини об'ємного пульсу порівняно з групою здорових людей, які мають стабільну рефракцію. Причому коефіцієнт асиметрії об'ємного пульсу ока вищий

при прогресуючій міопії, ніж при стаціонарній міопії. З наростанням ступеня міопії знижується лінійна швидкість кровотоку в очній артерії. Також виявлено сповільнення лінійної швидкості кровотоку в сітківці, склері, кон'юктиві, що супроводжується порушенням циркуляції в системі судин хоріокапілярного шару[75].

Порушення гемодинаміки можуть відбуватися і під час розвитку катаракти ізольовано або на фоні міопії. Передній відділ ока зазвичай не змінений, хоча звертає на себе увагу розмір зіниць, зумовлений гіпофункцією сфінктера. Зміни скловидного тіла характерні для міопії високого ступеня і носять дистрофічний характер. В результаті біомікроскопії було виявлено в скловидному тілі візуалізується нитчаста структура з плаваючими пластівцями і дифузним помутнінням в розрідженому субстраті. Можуть візуалізуватися окремі порожнини, заповнені рідиною. Спочатку ці зміни локалізуються в задньому відділі очного яблука, а потім розповсюджуються на все скловидне тіло [76].

Причиною змін в скловидному тілі, очевидно, з однієї сторони, є аксіальне розтягнення задніх відділів очного яблука, а з іншого – регіонарна ішемія ока і порушення метаболізму, синтезу мукополісахаридів та інші зміни в обміні речовин, пов'язані з ішемією гіпоталамо-гіпофізарної ділянки. Під час порушення основних принципів гемодинаміки циліарного тіла, як головного регулятора життєвих функцій переднього відділу ока, розвиваються різні патологічні зміни, в тому числі і катаракта [77].

Отже, дослідження регіонарної гемодинаміки ока встановили наявність дефіциту кровотоку в міопічних очах, ступінь якого зростає в міру прогресування і росту ступеня міопії, зумовлюючи її розвиток, а це в свою черго прискорює розвиток катаракти в більш молодому віці пацієнтів.

1.3. Гідродинаміка ока та її роль у розвитку міопії високого ступеня

Підвищений ВОТ є частою проблемою при формуванні катаракти і в той час є одним із факторів ризику розвитку міопії та інших офтальмологічних

захворювань. Порушення рівноваги між утворенням та виділенням внутрішньоочної рідини в оці, як правило, розглядається як основний фактор, що сприяє підвищенню ВОТ. Дренаж відбувається двома шляхами в передньому сегменті ока – звичайним та увеосклеральним. Водяниста рідина виробляється циліарним тілом, циркулює всередині передньої камери, а потім виділяється одним із двох шляхів трабекулярним (звичайним) або увеосклеральним шляхами[78].

Підвищення ВОТ може бути наслідком або надмірного утворення водянистої вологи, або її недостатнім дренажем. Недостатній дренаж зустрічається більш часто на практиці [79, 80].

Отже, в оці людини сформувались і функціонують одночасно два головних шляхи відтоку: додатковий – трабекулярний, переважно регулюється парасимпатичною нервовою системою, і основний – увеосклеральний, який активно регулюється через симпатичну нервову систему і пасивно – через парасимпатичну. Третій шлях відтоку, транссклеральний, становить в нормі 5 - 10% від загального відтоку ока, є пасивним і безпосередньо не залежить від роботи циліарного м’яза. Четвертий шлях відтоку – через райдужку – може складати до 5 % загальної витрати рідкої вологи в оці [81].

Міопія високого ступеня являється однією з найбільш актуальних тем сучасної офтальмології, оскільки порушення гідродинаміки під час цієї патології сприяє развитку катаракти, деструкції скловидного тіла, оптичної нейропатії [82]. Міопія високого ступеня значно підвищує ризик розвитку глаукоми (у 6,3-14,4 рази) і при несвоєчасній діагностиці призводить до інвалідизації внаслідок значного зниження зору аж до сліпоти. Зі збільшенням ступеня міопії підвищується і ризик розвитку глаукоми [83, 84]. Актуальною проблемою залишається рання діагностика порушень гідродинаміки, визначення рівня толерантного ВОТ, що має велике значення для оцінки біомеханічних параметрів ока. За даними літератури, у пацієнтів з високим ступенем ускладненої міопії в залежності від патогенетичних факторів можливі наступні види порушення офтальмотонуса: підвищення рівня ВОТ, псевдонормальний рівень ВОТ [83].

Причиною підвищення ВОТ при міопії високого ступеня є погіршення відтоку ВОР через кут передньої камери і по увеосклеральному шляху. Відтік через кут передньої камери порушується через уповільнення кровотоку у венозній системі при переважанні тонусу парасимпатичної нервової системи, особливо в осіб молодого віку. При переважанні тонусу симпатоадреналової системи має місце дефіцит кровотоку в артеріальному руслі, також супроводжується уповільненням кровотоку в судинах очного яблука. Погіршення відтоку ВОР через увеосклеральний шлях пояснюється парезом акомодації, характерним для міопії, що супроводжується ущільненням м’язових волокон циліарного тіла [85].

Зміни стану гідродинаміки та ВОТ можуть лежати в основі розвитку і прогресування міопії, котрі прискорює і поява катаракти в міопічному оці. Виявлені зміни стану циліарного м’яза і циліарного тіла: з одного боку циліарний м’яз бере участь в регуляції відтоку ВОР через Шлеммів канал, при скороченні відтягуючи його внутрішню стінку за склеральну шпору, з іншого боку – гіперпродукція внутрішньоочної рідини циліарним тілом при міопії може викликати утруднення відтоку та підвищення офтальмотонуса [86]. З іншого боку, причинами нормалізованого ВОТ на міопічному оці може бути зниження ригідності склери і розтягнення очного яблука, а також дистрофічні зміни увеального тракту [87].

1.4. Вплив факоемульсифікації з імплантацією інтраокулярної лінзи на анатомо-топографічні, гемо- та гідродинамічні параметри ока при катаракті з ускладненою міопією високого ступеня

Випадки, коли такі поширені захворювання, як катаракта та міопія існують у пацієнта разом, зустрічаються досить часто. На відміну від міопії, яку можна скоригувати за допомогою окулярів і контактних лінз, наявність катаракти в міопічному оці, говорить про те, що потрібна мікрохірургічна корекція зору. Міопія може провокувати катаракту, оскільки міопічне око має анатомо-фізіологічні особливості, які відрізняють будову міопічного ока від нормального.

Міопічне око має більший у порівнянні зі звичайним оком об’єм, і відповідно, його оболонки (в тому числі сітківка і судинна оболонка) є більш розтягнутими. Це викликає порушення кровонаповнення ока і живлення всіх його структур, включаючи кришталик зі зв’язковим апаратом. Помутніння кришталика перешкоджає проникненню на сітківку достатньої кількості світлових променів, у результаті чого зір значно знижується. Хірургія катаракти у пацієнтів з міопією високого ступеня є досить небезпечним хірургічним втручанням через високий ризик розвитку розриву задньої капсули, випадіння склоподібного тіла [88], стійкий післяопераційний набряк рогівки та відшарування сітківки. Тому особливо важливо проаналізувати етіологію та патогенез цього розладу.

Міопія високого ступеня є одним з факторів ризику ускладнень під час хірургії катаракти, таких як пошкодження задньої капсули кришталика, розвиток в післяопераційному періоді відшарування сітківки. Встановлено, що при міопії товщина задньої капсули кришталика більша, ніж у еметропічному оці, однак механічна міцність її істотно нижча, міцність цинових зв’язок менша, ніж у нормальному оці [89]. Ці факти пояснюють високу ступінь ризику розриву задньої капсули кришталика, розриву власного зв’язкового апарату кришталика при факоемульсифікації катаракти (ФЕК) в момент мимовільного торкання інструментом або надлишкового тиску в капсульному мішку (етап гідродисекції і гідроделінеації), полірування капсули, аспірації екваторіальних кортикальних мас[90]. Порушення цілісності капсульного мішка, гідродинамічні удари по передній частині скловидного тіла, за даними ряду авторів, з високим ступенем ймовірності призводять у віддаленому післяопераційному періоді до проліферації в склоподібному тілі і, як наслідок, тракціонного відшарування сітківки . Для міопії характерний розвиток ядерної форми катаракти з щільністю ядра 3-4, що істотно збільшує енергетичне та гідродинамічне навантаження на внутрішньоочні тканини, а це підвищує ризик розвитку кератопатії в післяопераційному періоді[91]. Сучасна технологія факоемульсифікації катаракти через малі розрізи за умови якісного проведення переднього капсулорексису, використання більш «м'яких» гідродинамічних параметрів, делікатних маніпуляцій, використання

сприятливих режимів модуляції ультразвуку дозволяє провести видалення кришталика при міопії високих ступенів без ризику виникнення вітреоретинальних ускладнень [92].

ФЕК з імплантацією ІОЛ супроводжується змінами у взаємному розташуванні структур переднього відділу очного яблука. Видалення нативного кришталика і заміна його на тонку ІОЛ викликають зміщення кореня райдужки і модифікацію профілю кута передньої камери . У літературі описані зміни в передньому відділі очного яблука після ФЕК – в основному глибини і кута передньої камери [91].

В роботі Pereira F.A. та Cronemberger S. відзначено збільшення глибини передньої камери в середньому на 850 мкм і збільшення кута передньої камери на 10 град. після ФЕК [93]. Анатомо-топографічні та гідродинамічні зміни після ФЕК пов’язані між собою. Simsek A. і Siftci S. отримали дані про збільшення глибини передньої камери з 2,7 до 3,7 мм і кута передньої камери з 27 до 42 град. При зниженні ВОТ з 14 до 11 мм рт. ст. [94].

Великий інтерес представляють результати обстеження Yang H.S. та співавт. [95]. ВОТ після ФЕК знижувався в середньому на 1,8 мм рт. ст., причому це зниження не залежало від довжини ока, товщини рогівки і райдужки. Основний вплив на зсув ВОТ надавали його початкове значення, глибина передньої камери, кут передньої камери і товщина кришталика. При цьому величина глибини передньої камери і кута передньої камери впливала на зниження ВОТ після ФЕК більш значно, ніж доопераційне значення ВОТ і товщина кришталика.

Згідно з результатами деяких дослідників, ФЕК залишається і фактором ризику транзиторної офтальмогіпертензії [96, 97]. Але в багатьох роботах [98-100] мова іде про достатньо виражений гіпотензивний ефект. Це пояснюється розширенням кута передньої камери внаслідок видалення кришталика [101, 102], змінами топографії передньої та задньої камер ока після заміни мутного кришталика на тонку інтраокулярну лінзу з відкритою ділянкою трабекулярної зони, яка раніше не брала участь у фільтрації внутрішньоочної рідини[103-105],

змінами розмірів акомодаційного стимулу, отриманого в результаті «перебудови» оптичної системи ока, яка, у свою чергу, визначається отриманою після операції клінічною рефракцією [103].

Ступінь акомодаційного навантаження залежить від виду клінічної рефракції, а, відповідно, існує залежність рівня офтальмотонуса після видалення катаракти від виду клінічної рефракції та еластичності інтраокулярної мускулатури. Максимальне зниження рівня ВОТ від вихідного має місце при післяопераційній гіперметропічній рефракції внаслідок більш інтенсивної роботи циліарного м’яза та екскурсії іридо-кришталикової діафрагми [106], мінімальне – при міопічній.

Відомо, що через мультифокальні ІОЛ проходить весь потік світлових променів. Існує передбачення, що вони здатні в тій чи іншій мірі до «акомодуючого прогинання», за рахунок якого створюється велика, порівняно з лінзами інших моделей, глибина фокусу [107].

В ряді робіт показано, що після імплантації ІОЛ, має місце розміщення іридо-кришталикової діафрагми в діапазоні 0,25-0,5 мм, що свідчить про екскурсію циліарного тіла та активацію циліарного м’яза. Враховуючи вищевикладене, з високою ймовірністю можна припустити, що на цьому тлі має місце активація відтоку внутрішньоочної рідини трабекулярним та увеосклеральним шляхами [108].

Таким чином, видалення катарактального кришталика істотно впливає на гідродинаміку ока. Ці зміни характеризуються достовірним збільшенням глибини передньої камери, дистанції трабекули-райдужки, кута передньої камери, кута склери-райдужки і кута склери-циліарного відростка. Крім того, має місце тенденція до зменшення товщини райдужки біля кореня, у кілька разів менша максимальна глибина задньої камери, стан трабекулоциліарного відростка і товщина циліарного тіла.

Зміни гідродинаміки ока під час та після ФЕК+ІОЛ можуть сприяти змінам гемодинаміки міопічного ока. Так, в деяких дослідженнях показано негативний вплив високого рівня ВОТ на швидкість кровотоку в центральній артерії сітківки

під час оперативного втручання. Так, підвищення рівня ВОТ під час ФЕК достовірно знижує швидкість кровотоку в центральній артерії сітківки аж до відсутності реєстрації діастолічного кровотоку в центральній артерії сітківки (ЦАС), незалежно від вихідного артеріального тиску [106].

Повне припинення діастолічного кровотоку в ЦАС було зареєстровано у 7 з 23 пацієнтів (30,4%), що відповідає даним, отриманим раніше.

Показники кінцевої діастолічної швидкості кровотоку в ЦАС не визначались при досягненні ВОТ певного порогового рівня – в межах 55-60 мм.рт.ст. і вище, що не відзначалося в попередніх дослідженнях при більш низьких параметрах ВГД, що досягають 45-50 мм.рт.ст. Показано, що одразу після нормалізації офтальмотонуса швидкість кровотоку відновлювалася в повному обсязі [101]. Однак, незрозуміло, який саме оптимальний безпечний рівень ВОТ під час хірургічних втручань, що не призводить до порушення кровообігу в судинах ока. Оцінка середньотривалого і довготривалого впливу змін гемодинаміки на стан і функціональну активність сітківки вимагає подальших досліджень.

Патологічні зміни в структурах переднього відділу ока при міопії високого ступеня можуть залучати рогівку, райдужку, циліарне тіло і кришталик. Згідно з літературними даними, найбільш характерними змінами рогівки на міопічних очах є периферичні, наявність яких може порушувати візуалізацію і процес герметизації країв операційного доступу після виконання факоемульсифікації[56]. Ознаками ураження райдужної оболонки і циліарного тіла при міопії в першу чергу є зміни тканин, що призводять до порушення зіничних функцій і зумовлені зміною кровотоку в системі задніх довгих і передніх коротких циліарних артерій[25].

1.5 Доцільність рефракційної заміни кришталика на очах з міопією високого ступеня до появи катаракти і її особливості в порівнянні з імплантацією факічних лінз

Серед хірургічних методів корекції міопії високого ступеня часто використовують РЗК та імплантацію факічних лінз при наявності протипоказань до лазерної корекції зору. Ці методи дозволяють повернути максимально можливу гостроту зору [109, 110].

Що стосується ускладнень РЗК, то в більшості випадків їх немає. Однак РЗК призводить до втрати зоровим апаратом здатності до акомодації (можливості добре бачити предмети, розташовані на різній відстані). Іноді після даної операції пацієнтові можуть знадобитися окуляри для читання і роботи на близькій відстані. Тому є сенс імплантувати мультифокальні ІОЛ для корекції зору в різних проекціях[111].

Імплантація факічних лінз – це свого роду альтернатива РЗК у випадках, коли природна акомодація (можливість добре бачити предмети, розташовані на різній відстані) ще не втрачена. Лінзи імплантуються в око без видалення природного кришталика, дозволяючи зберегти здатність ока бачити предмети і зблизька, і здалека [112].

Протипоказаннями до імплантації факічних лінз є: дистрофія і помутніння рогівки; катаракта; глаукома або підвищений внутрішньоочний тиск; підвивих кришталика; проблеми з сітківкою або склоподібним тілом; мала передня камера (менше 2,5 мм); хронічні запалення судинної оболонки ока; попередні очні операції (операції на сітківці, склоподібному тілі, антиглаукоматозна операція); вік старше 50 років (імплантація не протипоказана, але небажана через можливість неефективності і супутніх ризиків) [113].

Факічна лінза не контактує з райдужкою і рогівкою безпосередньо, перешкоджаючи виникненню дистрофічних змін. До того ж, факічні лінзи захищають сітківку ока від ультрафіолетових променів. Лінза імплантується в око довічно, але в разі потреби може бути вилучена з ока, не порушуючи його структури та анатомії. В наш час найчастіше імплантуються задньокамерні факічні лінзи, представлені фірмами STAAR і CIBA Vision [114].

Проте, існує ряд обмежень та недоліків під час застосування факічних лінз. Можуть виникати ускладнення під час імплантації факічних лінз: неточність в

розрахунку сили лінзи; децентрація оптичної зони. У той же час накопичений досвід застосування ФІОЛ свідчить про наявність характерних для даного виду корекції міопії ускладнень, до числа яких, зокрема, відносяться запальні реакції, транзиторне підвищення ВОТ, втрата ендотеліальних клітин рогівки, оптичні паразитарні феномени, дисперсія пігменту і відкладання на лінзі, а також ряд інших ускладнень [114]. При цьому практично усіма авторами вказується, що провідним ускладненням імплантації ФІОЛ у пізньому післяопераційному періоді є розвиток субкапсулярної катаракти, частота якої при імплантації лінз передньокамерної фіксації протягом перших 3 років перевищує 2,6 %, при імплантації лінз з фіксацією на райдужці – до 2,2 % [115]. Особливе місце займають лінзи з фіксацією в задній камері, при імплантації яких основне значення надається контакту передньої поверхні кришталика і задньої поверхні лінзи в спокої або при акомодації. Частота виникнення катаракти в цьому випадку можлива у 8,6% при диспансерному спостереженні пацієнтів протягом двох років.

Отже, в даний час хірургічна корекція міопії високого ступеня ФІОЛ визнається патогенетично обгрунтованим методом, що дозволяє досягати необхідного функціонального результату, проте існує ризик виникнення катаракти. Виходячи з викладеного, представляється актуальним вивчення особливостей РЗК, що унеможливлює розвиток катаракти.

Незважаючи на значне вдосконалення і повсюдне впровадження в клінічну практику сучасної технології ФЕК з імплантацією різних моделей ІОЛ, специфічним розвитком її віддаленого післяопераційного періоду продовжує залишатися вторинна катаракта, що вимагає проведення дисцизії задньої капсули кришталика [116].

З точки зору більшості дослідників, частота розвитку вторинної катаракти багато в чому визначається матеріалом і дизайном ІОЛ. Так, найменша ймовірність розвитку помутнінь задньої капсули відзначена при імплантації ІОЛ з гідрофобного акрилу [117, 118].

Найчастіше вторинні катаракти зустрічаються при імплантації ІОЛ з гідрофільного акрилу, поліметилметакрилату (ПММА) і силікону [119]. Що

стосується конструкції ІОЛ, то значну роль у розвитку вторинних катаракт відіграє щільність контакту між її задньою поверхнею і капсулою кришталика, а також наявність або відсутність бар'єрного краю по всьому колу її оптичної частини[116].

Однак більшість сучасних публікацій розкривають дану проблему при ФЕК без урахування вихідної рефракції оперованого ока і лише деякі присвячені вивченню зв'язку осьової міопії і частоти розвитку післяопераційних помутнінь задньої капсули кришталика.

Згідно з результатами [120] зі збільшенням ПЗР ока чітко простежується і збільшення частоти розвитку вторинної катаракти, при цьому частота її розвитку при осьовій міопії високого ступеня практично в 2 рази перевищує таку при еметропії у всіх артифакічних очах, незалежно від моделі ІОЛ.

Вважається, що операцію із заміни кришталика проводять тільки пацієнтам з катарактою. Однак це не зовсім так – імплантація штучної ІОЛ допомагає повернути практично ідеальний зір і людям з порушеннями рефракції, зокрема міопією високого ступеня.

РЗК - сучасний, дієвий метод повернути зір, коли інші способи не приносять результату або протипоказані. Наприклад, у таких популярних способів відновлення гостроти зору, як лазерна корекція, використання факічних лінз, є свої протипоказання: патології рогівки, катаракта, глаукома, цукровий діабет і ще цілий список різних захворювань. Крім того, маючи поєднану патологію (міопію і астигматизм) домогтися стовідсоткового зору при інших методах корекції зору досить складно. Нерідко після процедури людині все ще доводиться користуватися окулярами або лінзами. РЗК в цьому випадку допоможе відновити зір практично до ідеального.

Хірургічна техніка РЗК є різновидом стандартної хірургії, яку проводять при катаракті. Основна різниця між стандартним хірургічним втручанням при катаракті та РЗК – це прозорість кришталика за відсутності катаракти та наявність аномальних очних анатомічних змін.

Використання РЗК у пацієнтів з міопією високого ступеня дозволяє провести корекцію зору і стати незалежним від використання окулярів або контактних лінз. Багато оригінальних досліджень [121] та оглядів [122-126] проведено для оцінки результатів РЗК та ризиків інтраопераційних та післяопераційних ускладнень.

В ретроспективному дослідженні [127] порівнювали РЗК з імплантацією факічної лінзи у пацієнтів віком до 45 років з міопією більше -12,0 D. Група пацієнтів, яким проводили РЗК показала кращі результати коригування зору в далеч в післяопераційному періоді та у неї були відсутні серйозні ускладнення, такі як відшарування сітківки, ендофтальміт, запальні реакції. У пацієнтів з імплантованою факічною лінзою спостерігалося помутніння лінзи, дисперсія пігменту, макулярний крововилив або розвивалася глаукома зіничного блоку.

Враховуючи всі переваги та недоліки РЗК, можна стверджувати про перспективність застосування цього методу у пацієнтів з міопією високого ступеня ще до появи катаракти. З використанням нових моделей ІОЛ РЗК, з високою ймовірністю, дозволяє досягти функціонального зору вдалину, проміжних та близьких фокусних відстанях. З цих причин РЗК стане домінуючою процедурою рефракції для пацієнтів з міопією високого ступеня. З РЗК пацієнти можуть насолоджуватися передбачуваним ефектом, прогностично сприятливим результатом заломлення із швидким відновленням, яка враховує всі типи помилок заломлення, і як бонус в них ніколи не буде розвиватися катаракта [128].

РЗК забезпечує більшу глибину фокусу, ніж факічні лінзи, завдяки використанню мультифокальних та акомодаційних лінз. Порівняльне дослідження застосування ФІОЛ та РЗК [129] підкреслили, що вибір між цими двома процедурами залежить від різних факторів, такі як вік пацієнта, очікування, спосіб життя та особистість. Було припущено, що у пацієнтів молодших 55 років та з міопією найкраще проводити РЗК при повному відшаруванні заднього склоподібного тіла [130]. Оскільки це цілком вибіркова процедура, мінімізація ризику має вирішальне значення для успіху РЗК та рефракції хірургічного втручання в цілому.

Резюме до розділу 1

Одже, проведений нами аналітичний огляд сучасної закордонної та вітчізняної літератури встановив, що катаракта на очах з ускладненою міопією високого ступеня залишається актуальною медико-соціальною проблемою у зв’язку з широкою поширеністю, з ростом захворюваності, високим рівнем ускладень. Поширеність ядерної та задньосубкапсулярної катаракти складає відповідно 40,6% і 26,2% на очах з високим ступенем міопії. Розвиток даної катаракти часто супроводжується патологічними змінами скловидного тіла і сітківки, такими як розрідження скловидного тіла, заднє відшарування скловидного тіла, дегенерація, розриви та відшарування сітківки.

Проблеми, що потребують подальших досліджень – рання діагностика та профілактика; розширення поняття патогенезу сумісного існування цих патологій; розробка ефективних методик лікування, в тому числі вдосконалення хірургічних методів та вирішення проблеми прогресування катаракти на очах з ускладненою міопією високого ступеня. За даними літератури встановлено, що одним із основних механізмів формування катаракти на міопічних очах є погіршення метаболічних процесів кришталика через переростягнення структур ока, що призводить до гемо- та гідродинамічних порушень. Тобто, чим більше ПЗР ока (а паралельно і сферичного компонента) при міопії, тим більше відсоток формування катаракти у молодому віці і більш виражені ускладнення.

Сучасна технологія факоемульсифікації через малі розрізи за умови якісного проведення переднього капсулорексису, використання більш «м'яких» гідродинамічних параметрів, делікатних маніпуляцій, використання сприятливих режимів модуляції ультразвуку дозволяє провести видалення кришталика при ускладненій міопії високих ступенів без ризику виникнення вітреоретинальних ускладнень.

Зважаючи на вищесказане, є доцільним розширення знань стосовно гемо- та гідродинамічних показників при катаракті на очах з ускладненою міопією високого ступеня.

РОЗДІЛ 2. ДИЗАЙН, МАТЕРІАЛИ І МЕТОДИ ДОСЛІДЖЕННЯ

2.1. Дизайн дослідження. Загальна характеристика роботи

Всі дослідження проводили при наявності інформованої згоди від усіх пацієнтів, з дотриманням основних положень Конвенції Ради Європи про права людини та біомедицину, Гельсінкської декларації Всесвітньої медичної асоціації про етичні принципи проведення наукових медичних досліджень за участю людини (1964 р., з подальшими доповненнями, включаючи версію 2000 р.) та Наказу МОЗ України № 690 від 23.09.2009 р.

Офтальмологічне дослідження пацієнтів проведено в період з 2016 по 2021 р.р. у медичному центрі ТОВ «ВІЗУС», який є базою кафедри офтальмології Запорізького державного медичного університету (гол. лікар Завгородній С.М.).

Дизайн дослідження: ретроспективно-проспективне, когортне, порівняльне, відкрите клінічне дослідження.

Представлено результати спостереження 109 пацієнтів, серед них було 47 чоловіків (43,2 %) і 62 жінки (56,8 %), середній вік – 40,1 ± 1,7 років.

Критерії включення в дослідження:

- вік пацієнтів від 18 років;
- чоловіки та жінки;
- наявність катаракти (початкова, незріла та зріла по Буратто) і міопії високого ступеня від -6,25Д за даними авторефрактометра та з ПЗР не менше 26,0 мм. за даними А-скану;
- наявність міопії високого ступеня від -6,25Д за даними авторефрактометра та з ПЗР не менше 26,0 мм. за даними УЗ-біометрії;
- інформована згода пацієнта на участь в дослідженні (для проспективної групи);

Критерії виключення із дослідження:

- пацієнти з ускладненою міопією високого ступеня з ураженням центральних відділів сітківки
- кератоконус та інші дистрофічні зміни рогівки;

- пацієнти з міопією слабкого та середнього ступеня;
- цукровий діабет I та II типу;
- гострі та хронічні інфекційні захворювання;
- виконана в анамнезі ексимерлазерна корекція зору;
- аутоімунні захворювання;
- хворі, що зазнали хімічного або радіаційного впливу;
- гострі та хронічні запальні захворювання, що можуть впливати на результати дослідження;
- травми ока;
- первинна глаукома;
- вторинна глаукома;
- хворі з гострою ішемічною патологією сітківки;
- новоутворення органа зору та його придатків;
- відшарування сітківки;

Протягом виконання дисертаційного дослідження було проведено розподіл пацієнтів на групи:

Основна група: група 1 - проведено аналіз результатів факоемульсифікації катаракти з імплантацією ІОЛ у 57 пацієнтів (на 96 очей) на очах з міопією високого ступеня у віці від 29 до 78 років (середній вік 55,9±1,8). Серед них 32 жінки (55,1 %) і 26 чоловіків (44,9 %). Всі досліджувані очі розподілялися на 2 підгрупи, в залежності від виду іплантованого штучного кришталика. В першу підгрупу (підгрупа 1А) було віднесено 20 пацієнтів (36 очей), яким було імплантовано мультифокальні інтраокулярні лінзи. Пацієнти даної підгрупи були у віці від 29 до 73 років (середній вік 52±2,9). Серед них було 11 жінок (55 %) і 9 чоловіків (45 %). До другої підгрупи (підгрупа 1Б) увійшли 35 пацієнтів (59 очей) з катарактою та міопією високого ступеня у віці від 32 до 78 років (середній вік 58±2,1), яким була виконана факоемульсифікація та імплантована монофокальна ІОЛ. Серед них 18 жінок (51,4 %) та 16 (48,6 %). На очах, де планувалося імплантувати мультифокальну лінзу орієнтувалися на залишкову міопію до 0,5Д, а на очах, де планувалася монофокальна лінза, оптимальною розрахунковою

рефракцією вважали -2,0Д. Пацієнтам з підгрупи 1А імплантовано 36 мультифокальних лінз: AT Lisa tri 839 (Carl Zeiss, Німеччина) – 10 ІОЛ, MP Lisa 809M (Carl Zeiss, Німеччина) – 15 ІОЛ, MULTIDIFF 605 (Appasamy Associates, Індія) – 7 ІОЛ, AT LARA 829MP (Carl Zeiss, Німеччина) – 1 ІОЛ**,** AcrySof® IQ ReSTOR® (Alcon, США) – 3 ІОЛ. Пацієнтам з групи 1Б було імплантовано 59 монофокальних інтраокулярних лінз: CT LUCIA 601P (Carl Zeiss, Німеччина) – 21 ІОЛ, CT ASPHINA 409MV (Carl Zeiss, Німеччина) – 21 ІОЛ, NASPRO BBY (Appasamy Associates, Індія) – 8 ІОЛ, SL-902 (US-optics, Україна) – 3 ІОЛ, ACRYFOLD 601Y (Appasamy Associates, Індія) – 2 ІОЛ, Supraphob BBY (Appasamy Ocular Devices (P) LTD, Індія) – 1 ІОЛ, Acry sof IQ SN 60 WF (Alcon, США) – 1 ІОЛ, Eyeol LW5752R (Eyeol UK, Велика Британія) – 2 ІОЛ.

Також в групі 1 виділено підгрупу 1В – 13 пацієнтів (24 ока) з міопією високого ступеня, яких спостерігали до появи катаракти.

До *групи порівняння 2* - увійшли 22 пацієнта (33 ока) з міопією високого ступня без катаракти, у віці від 20 до 56 років (середній вік 33,6±2,2), серед них було 13 жінок (60 %) і 9 чоловіків (40 %).

До *групи порівняння 3* – пацієнти з міопією високого ступеня, котрим виконали імплантацію факічної інтраокулярної лінзи ICL STAAR. В цій групі 30 пацієнтів (55 очей) в віці від 24 до 44 років (середній вік 30,8±1,08). Серед них 18 жінок (60 %) і 12 чоловіків (40 %).

Оперативні втручання виконувались трьома хірургами, індивідуальний індукований астигматизм яких не перевищував 0,5 Д, в жодному випадку не було інтра- та післяопераційних ускладнень. Всі пацієнти спостерігалися протягом 6 місяців після операції.

2.2. Методи обстеження пацієнтів

Збір анамнезу хвороби. З’ясовували скарги пацієнта та анамнез захворювання, що включав в себе відомості про давність захворювання, характер і причини його розвитку, можливості спадкового чинника. Визначали за даними

медичної карти, коли і яке лікування проводилося. Перед оперативним втручанням всі хворі були оглянуті суміжними спеціалістами, включаючи терапевта, стоматолога, оториноларинголога. Пацієнти, які отримували медикаментозне лікування з приводу супутньої патології, продовжували його в тому ж обсязі до та після операції. Перед хірургічним лікуванням, а також під час операції стан хворих контролювався анестезіологом.

Обов'язковими були загальноклінічні передопераційні дослідження, виконані за місцем проживання, за наступним списком:

- клінічний аналіз крові;
- клінічний аналіз сечі;
- рівень цукру крові;
- аналіз крові на RW;
- аналіз крові на наявність HBsAg;
- наявність та рівень IgM до коронавірусу SARS-CoV-2 (для пацієнтів, оперованих за час пандемії)

Виконання флюорографії та електрокардіографії.

Детальна структура соматичної патології обстежених хворих представлена в таблиці 2.1.

Як видно з представленої таблиці, найчастіше у хворих на катаракту на очах з міопією високого ступеня діагностуються захворювання шлунково-кишкового тракту (57 пацієнтів, 52,1 %). Досить часто зустрічались пацієнти з серцево-судинною патологією (50 пацієнтів, 45,8 %), при цьому: гіпертонічна хвороба – у 38 хворих (34,8 %), ішемічна хвороба серця – у 12 (11 %) осіб. Патологія органів дихання (хронічний бронхіт у стадії ремісії) – у 6 (5,5 %) хворих. У 4 пацієнтів (3,6 %) встановлено захворювання видільної системи.

Згідно з описовою класифікацією катаракти за ступенями її зрілості встановлено: на 35 очах (36,4 %) – початкова катаракта, на 48 очах (50 %) – незріла катаракта, на 7 очах (7,2 %) – майже зріла катаракта, на 6 очах – зріла катаракта (6,25 %)

Таблиця 2.1

Кількість та частота супутньої соматичної патології в обстежених хворих (n, %)

Діагноз	Кількість хворих/відсоткове співвідношення	
серцево-судинна патологія: - гіпертонічна хвороба - ішемічна хвороба серця	 38 12	 34,8 % 11 %
Захворювання шлунково-кишкового тракту: - виразкова хвороба - гастрит, коліт - холецистит, панкреатит	 10 26 21	 9,1 % 23,8 % 19,2 %
захворювання органів дихання: - хронічний бронхіт	 6	 5,5 %
захворювання видільної системи: - хронічний пієлонефрит - нефропатія	 2 2	 1,8 % 1,8 %

Для реалізації мети та завдань дослідження використовували наступні офтальмологічні методи дослідження: візометрія за таблицею Головіна-Сівцева, периметрія, тонометрія за Маклаковим, оптична біометрія на апараті IOLMaster®700 (Carl Zeiss, Німеччина) та А – В сканування «Ultrascan» PacScan300A фірми «ALCON» (США), ендотеліальна мікроскопія (Ендотеліальний біомікроскоп SP-3000P (Topcon, Японія), біомікроскопія на щілинній лампі SL-1E (TopconCorporation, Японія), офтальмоскопія з лінзою Гольдмана, визначення порога електричної чутливості й лабільності зорово-нервового аналізатора за фосфеном на електричному стимуляторі зорового нерва – Фосфен-2 («Фосфен», Україна), тонографія за Нестеровим (визначали істиний внутрішньоочний тиск (Ро), коефіцієнт легкості відтоку (С), швидкість продукції

внутрішньоочної рідини (F) та коєфіцієнта Беккера (КБ)) та ультразвукова доплерографія судин ока ((очна артерія - ОА), центральна артерія сітківки (ЦАС) та задні короткі ціліарні артерії (ЗКЦА)) на багатофункціональному ультразвуковому приладі SonoAce-8000 Ex (Madison, Південна Корея)

Визначення центрального зору. Гостроту зору пацієнтів визначали за таблицями Головіна-Сівцева з використанням набору пробних лінз і призм НС-1. У разі гостроти зору менше 0,1 використовували оптотипи Поляка та визначення світлопроекції.

Авторефрактокератометрія. Застосовували апарат авторефкератометр URK-700 (Unicos, Південна Корея) на обидва ока. Виконували триразове вимірювання та автоматичне обчислення з урахуванням середнього показника. Авторефкератометр працює за принципом випромінювання пучка інфрачервоного світла, який фіксується датчиками до та після виходу світла з ока. Процедура виконувалась в автоматичному режимі за умови фокусування погляду на фіксаційній мітці. Дослідження дозволяло визначити тип та величину рефракції ока, наявність загального і рогівкового астигматизму (Д), виміряти показник заломлюючої сили рогівки (Д), радіус кривизни рогівки в центральній зоні (Д) та положення сильного меридіану рогівки.

Дослідження поля зору. проводилось методом кінетичної периметрії. Кінетична периметрія проводилась за допомогою периметра Ферстера за стандартною методикою.

Біомікроскопія. Для проведення біомікроскопії використовували щілинну лампу SL-1E, виробництва Topcon Corporation.

Щільність ядра кришталика визначали за класифікацією Buratto L. від 1999 р. [131]

1 ступінь – ядро м’яке, прозоре або світло-сіре за наявності кортикальних або субкапсулярних помутнінь;

2 ступінь – ядро дещо щільне, катаракта ядерна світло-сірого або сірого кольору з жовтим відтінком;

3 ступінь – ядро кришталика середньої щільності, жовтого кольору –якщо катаракта переважно ядерна, ядро захоплює також периферичні ділянки кришталика; сірого кольору – при катарактах з кортикально-капсулярним компонентом;

4 ступінь – ядро щільне, янтарного кольору; зустрічається при перезрілих вікових катарактах;

5 ступінь – ядро дуже щільне, темного кольору з відтінками від янтарного до чорного.

Дослідження внутрішньоочного тиску за Маклаковим з використанням вантажів вагою 10 г з обчисленням результатів за стандартною лінійкою (мм рт. ст.).

Поріг електричної чутливості й лабільності зорово-нервового аналізатору за допомогою офтальмологічного стимулятора КСНО-5 «Фосфен». Обстеження проводили в неекранованому приміщенні з освітленістю приблизно 500 лк після 5-хвилинної світлової адаптації. Досліджуваний закривав око, й один електрод з електропровідною частиною у вигляді кулі діаметром 0,5 мм прикладали до верхньої повіки. Другий електрод з електропровідною частиною у вигляді пластини площею 15 мм затискався в руці. Для визначення порога електричної чутливості за фосфеном через органи управління приладу й генератор струму посилали в око електричний струм наростаючої сили поодинокими імпульсами в межах від 20 мкА до 850 мкА, з тривалістю імпульсу 10 мс. Силу струму поступово збільшували. Реєстрували момент першого виникнення відчуття феномену фосфена у досліджуваному оці, яке хворий відзначав вголос. Визначення даних параметрів повторювали 2-3 рази для встановлення їх середніх значень на обох очах. Норма до 60 мкА. Поріг електричної чутливості визначали як середнє арифметичне трьох вимірів. При визначенні критичної частоти зникнення мерехтінь на око впливали електричним струмом з наростаючою частотою в межах від 10 до 60 Гц до момента зникнення мерехтінь у досліджуваному оці. Норма до 45 Гц.

Гоніоскопія. Для проведення візуального обстеження кута передньої камери ока проводили за допомогою лінзи Гольдмана за біомікроскопом) після інстиляції анестетика. Визначення стану пігментації кута передньої камери в балах: відсутність пігменту - 0 балів, слабка пігментація трабекули в зоні Шлеммова каналу – 1 бал, інтенсивна пігментація тієї ж зони – 2 бали, пігментація всієї трабекули і частково склеральної шпори – 3 бали, виражена пігментація всіх структур КПК – 4 бали.

Ультразвукова біометрія ока. Для дослідження анатомічних параметрів ока і анатомічних співвідношень внутрішньоочних структур використовували метод ультразвукової ехобіометрії. А – В скани «Ultrascan» PacScan300A фірми «ALCON» (США) з використанням ультразвукового датчика з частотою 10 МГц в автоматичному режимі. Апарат має наступні робочі характеристики: обрана глибина вимірювання – 40 мм або 55 мм; теоретична точність вимірювань – 0,078 мм (при глибині 40 мм) і 0,109 мм (при глибині 55 мм); клінічна точність вимірювань – 0,100 мм і 0,138 мм, відповідно; посилення регулюється в межах від 40 до 80 dB. За один сеанс апарат записує 10 вимірювань. Після комп'ютерної обробки даних, виводяться середні значення передньо-заднього розміру ока (ПЗР) в мм, глибини передньої камери (ГПК) в мм, розмір кришталика (РК) в мм.

Оптичну біометрію використовували для розрахунку оптичної сили ІОЛ на апараті IOLMaster700 (Carl Zeiss, Німеччина) за формулами Haigis і SRK-T.

Метод офтальмоскопії з лінзой Гольдмана. Суть методу полягає в наступному. Для огляду через дзеркало більш центральних відділів сітківки лінзу (дзеркало) нахиляють назустріч райдужці і (або) просять пацієнта подивитися в бік дзеркала, через яке ведеться спостереження.

Ендотеліальна мікроскопія з підрахунком кількості ендотеліальних клітин рогівки виконувалась за допомогою приладу SP-3000P (TOPCON, Японія). У мікроскопі результати відображаються на моніторі у вигляді цитограм (в кількісному відображенні) та у вигляді зображень клітин ендотелію. Враховувалась щільність та гексагональність ендотеліальних клітин, наявність набряклих клітин. Дослідження дозволяло виявити дистрофічні зміни рогівки для

виключення пацієнтів з дослідження або при граничних нормах показників для щадного оперативного лікування і підвищенного використання віскоеластиків та низького рівня ультразвуку.

Тонографія за Нестеровим. Офтальмотонус вимірюють 2 - 3 рази тонометрами Маклакова вагою 5г і 15г. Необхідно намагатися отримання хороших чітких тонограмм. Так як всі виміри повинні проводитися послідовно з мінімальним розривом у часі, доцільно користуватися двома наборами, тобто мати по 2 - 5г. і 2 - 15г. тонометра. Так само, як і при тонометрії, проводиться анестезія очей 2-разового закапуванням 0,5 % розчину алкаїну або беноксі. Потім пацієнтові, що знаходиться в горизонтальному положенні, проводиться по 3 вимірювання ВОТ 5г і 15г вантажами. Після цього один майданчик 15г тонометра забарвлюється, а інший залишається чистим. Незабарвленою стороною тонометр поміщається на рогівку і утримується на ній, злегка підтримуючи «держалкою» протягом 2-х хвилин, після закінчення цього часу тонометр перевертають і пофарбованою стороною вимірюють ВОТ, потім одразу виконують наступні 2 вимірювання попередньо пофарбованим 15г тонометром. Під впливом ваги тонометра, який діє на око протягом 2-х хвилин, офтальмотонус повинен знизитися, тому відбитки після компресії повинні бути більшого діаметру, ніж до неї. Вимірювання відбитків проводиться спеціальною вимірювальною лінійкою. Після вимірювання діаметрів відбитків визначають величини Ро, С і Ро/С за наведеними таблицями. Діаметр відбитка 15г вантажу до компресії позначається Д1, а діаметр після компресії - Д2. За таблицею 1 на перетині величини Д2 - Д1 і величини різниці між Д2 і Д1 знаходять значення "С". За таблицею 2 визначають показники "F" і КБ. Таблиця розрахована так, що на перетині ліній, проведених від знайдених величин "С" і "Ро" в чисельнику буде показник величини "F", а в знаменнику коефіцієнт Беккера.

Для оцінки гемодинамічних показників очної артерії, центральної артерії і задніх коротких циліарних артерій ока використовували *ультразвукове сканування* на багатофункціональному ультразвуковому діагностичному пристрої Medison Sonoace 8000 EX (Північна Корея). Фізичною основою всіх існуючих

ультразвукових ангіологічних методик є ефект Доплера, що полягає в зміні частоти хвильового сигналу при відбитті його від рухомого об'єкта (в порівнянні з початковою частотою надісланого сигналу). Отримана різниця являє собою доплеровські зрушення частот, що є лінійною функцією швидкості руху об'єкта та відображає (в ультразвукової ангіології) - швидкість руху частинок крові в досліджуваних судинах) [57]. При кількісному аналізі кровотоку оцінювали наступні основні загальноприйняті гемодинамічні показники:

1. *Пікова систолічна швидкість кровотоку* (Vps - peak systolic velocity) характеризує амплітуду систолічного піку (см/с);
2. *Кінцева діастолічна швидкість* (Ved – end diastolic velocity) (см/с);
3. *Усереднена за часом максимальна швидкість кровотоку* (Smean) є результатом усереднення швидкісних складових обвідної доплерівського спектра за один або кілька серцевих циклів (см/с);
4. *Індекс резистентності* (RI - resistive index) відображає стан опору кровотоку дистальніше місця вимірів. Величина індексу в артеріях з низьким периферичним опором дорівнює відношенню різниці пікової систолічної та максимальної кінцевої діастолічної швидкості кровотоку до пікової систолічної швидкості кровотоку (2.1),

$$RI = (V_{ps} – V_{ed}) / V_{ps}, \qquad (2.1)$$

де, RI – індекс резистентності,

V_{ps} – пікова систолічна швидкість, см / с,

V_{ed} – кінцева діастолічна швидкість, см / с.

В артеріях з високим периферичним опором величина індексу дорівнює відношенню суми пікової систолічної та діастолічної швидкості кровотоку до пікової систолічної швидкості кровотоку (2.2),

$$RI = (V_{ps} + V_{ed}) / V_{ps}, \qquad (2.2)$$

де, RI – індекс резистентності,

V_{ps} – пікова систолічна швидкість, см/с,

V_{ed} – кінцева діастолічна швидкість, см/с.

5. *Пульсаційний індекс* (PI - pulsatility index) відображає пружно-еластичні властивості артерій. Величина індексу в артеріях з низьким периферичним опором дорівнює відношенню різниці пікової систолічної та кінцевої діастолічної швидкості кровотоку до усередненої за часом максимальної швидкості кровотоку (2.3),

$$PI = (V_{ps} – V_{ed}) / Smean, \quad (2.3)$$

де, PI – пульсаційний індекс,

V_{ps} – пікова систолічна швидкість, см/с,

V_{ed} – кінцева діастолічна швидкість, см/с.

Smean - усереднена за часом максимальна швидкість кровотоку, см / с.

Величина індексу в артеріях з високим периферичним опором дорівнює відношенню суми пікової систолічної та діастолічної швидкості кровотоку до усередненої за часом максимальної швидкості кровотоку (2.4),

$$PI = (V_{ps} + V_{ed}) / Smean, \quad (2.4)$$

де, PI – пульсаційний індекс,

V_{ps} – пікова систолічна швидкість, см/с,

V_{ed} – кінцева діастолічна швидкість, см/с.

Smean - усереднена за часом максимальна швидкість кровотоку, см / с.

Для визначення стану регіонарного кровообігу ока проводилося триплексне ультразвукове сканування судин басейну очної артерії.

Кольорове доплерівське картування (КДК) судин басейну очної артерії дає можливість за допомогою кольорового модуля візуалізувати кровотік в судинах малого діаметра при накладенні кольору на їх двомірне зображення [132].

Триплексне ультразвукове сканування судин басейну очної артерії проводилося контактним методом транспальпебрально на функціональному ультразвуковому діагностичному приладі Medison Sonoace 8000 EX (Корея) лінійним датчиком 7 Мгц. Візуалізація судинних утворень очного яблука здійснювалася електронним курсором пульсуючого доплерівського променя і комп'ютерною обробкою рухомих кольорових зображень в різних областях

орбіти. Судинні гілки в ретробульбарному просторі ідентифікувалися не тільки по передбачуваному анатомічному проходженню, а й у напрямку течії крові. Потік у напрямку до датчика позначається червоним кольором, а від датчика - синім. Кровотік в ОА визначався від області вигину судини навколо зорового нерва до верхнього кута орбіти. ЦАС досліджувалася на ділянці від 0 до 10 мм від місця її входу в товщу стовбура зорового нерва до очного яблука. ЗКЦА візуалізувалися по обидва боки зорового нерва до області їх проникнення в склеру.

При кількісному аналізі кровотоку оцінювалися пікова систолічна швидкість кровотоку (Vps), усереднена за часом максимальна швидкість кровотоку (Smean), а також індекс периферичного опору (RI) [132].

2.3. Методики хірургічного лікування

Методика факоемульсифікації катаракти на очах з міопією високого ступеня. Хірургічне лікування катаракти здійснювали методом факоемульсифікації з імплантацією ІОЛ. Операцію проводили під місцевою інстиляційною анестезією 1%-им розчином Алкаїну або Беноксі та внутрішньокамерною анестезією (ультракаїн та маркаїн). Після встановлення повікорозширювача на 1 мм від лімба у напрямку до центру рогівки в меридіані 10 годин проводили рогівковий тунельний розтин. Для захисту ендотелію рогівки в передню камеру вводили Viscoat (sodium hyaluronate 3%, sodium chondroitin sulfate 4%, Alcon, США), а для підтримки постійної глибини передньої камери – Hiaral (Фармак, Укріїна). За допомогою капсульного пінцета проводили безперервний круговий капсулорексис. У меридіані 2 годин виконували парацентез рогівки для другого інструмента за допомогою ножа шириною 1 мм. Наступними етапами операції були щадна гідродисекція й гідроделінеація. Для стабілізації капсульного мішка проводили імплантацію внутрішньокапсульного кільця (за необхідністю). Використовували стандартну техніку (перед початком факоемульсифікації ядра кільце повністю вводили під передній капсулорексис в екваторіальну зону капсульного мішка). Після цього виконували основний етап операції – ультразвукове руйнування ядра. Для проведення операції використовували апарат для факоемульсифікації Constellation Vision System

(Alcon, США) з ультразвуковим наконечником моделі «OZilTM» і зондом Kelman®. Факоемульсифікатор при цьому встановлювали в режимі «OzilTM Continuous» із лінійним управлінням потужності ультразвуку ножним перемикачем.

Використовували «Crater divide and conquer» техніку фрагментації ядра з «горизонтальним розколюванням». Для поділу ядра на фрагменти використовували факошпатель. Спочатку глибоко входили факонаконечником у центральну частину ядра, шпателем захоплювали екватор ядра. Після проникнення факонаконечника в центр ядра робочу частину шпателя починали просовувати до факонаконечника в горизонтальній площині, що давало змогу відламати край ядра. При проведенні горизонтального розколювання ядерні маси знаходилися між наконечником і шпателем, потім швидко дробилися уздовж природної ламеллярної розділової пластини. За допомогою аспірації факофрагмент фіксували до зрізу наконечника, виводили до центру і емульгували. Ядро розгортали і проводили подальший розлом. Залишки ядра подрібнювалися бімануальним методом. Залишки кришталикових мас видаляли бімануальною іригаційно-аспіраційною системою. Звільнений від мас капсульний мішок заповнювали віскоеластичним препаратом Hiaral та проводили імплантацію ІОЛ за допомогою відповідного інжектора. Видаляли залишки віскоеластичного препарату з передньої камери й проводили гідроадаптацію парацентезного розрізу до досягнення нормотонії.

<u>Методика імплантації факічної лінзи на очах з міопією високого ступеня.</u>

В ході імплантації факічних лінз на периферії рогівки робиться самогерметизуючий розріз до 2,5 мм, що не вимагає накладення швів. Через даний розріз спеціальним інжектором вводиться лінза в згорнутому стані, а потім обережно розміщується за райдужкою перед кришталиком. Такий стан лінзи є найбільш фізіологічним і дає максимально високу якість і гостроту зору. Така операція триває всього 10-15 хвилин при крапельній анестезії, яка легко переноситься пацієнтами різного віку і не робить навантаження на серцево-судинну систему. Операція проводиться амбулаторно, без госпіталізації. Після неї

пацієнт швидко повертається до звичного ритму життя, а зір поліпшується вже через 2-3 години. Після операції важливу роль відіграє дотримання правил гігієни, особливих обмежень немає. В наш час найчастіше імплантуються задньокамерні факічні лінзи, представлені фірмами STAAR і CIBA Vision [176].

Факічна лінза не контактує з райдужкою і рогівкою безпосередньо, перешкоджаючи виникненню дистрофічних змін. До того ж, факічні лінзи захищають сітківку ока від ультрафіолетових променів. Лінза імплантується в око довічно, але при необхідності може бути вилучена з ока, не порушуючи його структури та анатомії.

2.4. Статистичний аналіз

Для оцінки кількісних даних визначали середнє арифметичне варіаційного ряду (M), його стандартну помилку (m). Для порівняння кількісних величин у парних рядах використовували t-критерій Стьюдента. Оцінку достовірності відмінностей між двома групами проводили з допомогою U-критерія Манна-Уїтні. Оцінку змін у динаміці (до і після оперативного втручання) проводили за допомогою критерія Вілкоксона для залежних змінних.

Для порівняння повторних вимірів застосовували критерій Фрідмана. Для підтвердження кореляційної залежності між факторами, що досліджувалися, а також сили та напрямку взаємозв'язку між параметрами використовували коефіцієнт рангової кореляції Спірмена - r. Зміни тієї чи іншої ознаки розцінювали, як статистично достовірні у разі $p < 0,05$. При отриманні значення $p > 0,05$ різниця між показниками вважалась статистично недостовірною.

Для збереження і подальшої обробки матеріалів була створена електронна база у вигляді таблиць програми «Microsoft Excel 2010». Статистична і графічна обробка отриманих даних проводилася з використанням ліцензійної програми Statistica 13.0 (StatSoft Inc., номер ліцензії JPZ8041382130ARCN10-J) на базі кафедри охорони здоров'я, соціальної медицини та лікарсько-трудової експертизи Запорізького державного медичного університету.

РОЗДІЛ 3. СТАН ЗОРОВОГО АНАЛІЗАТОРА У ПАЦІЄНТІВ З КАТАРАКТОЮ В ПОЄДНАННІ З УСКЛАДНЕНОЮ МІОПІЄЮ ВИСОКОГО СТУПЕНЯ

Сьогодні серед аномалій рефракції очей провідне місце займає міопія, прогресуюча форма якої призводить до розвитку ускладнень з важким перебігом. Патологічні зміни при міопії високого ступеня проявляються широким спектром уражень, що призводять до зниження зорових функцій. Для даного захворювання характерні: розвиток вітреальної деструкції з заднім відшаруванням склоподібного тіла, хоріоретинальні дистрофічні зміни в центральному і периферичних відділах очного дна, дегенеративні зміни в структурах переднього відділу ока, що проявляються виникненням дистрофії райдужки, циліарного тіла, помутнінь кришталика і ослабленням зв'язкового апарату. Одним із ускладнень міопії високого ступеня є розвиток катаракти, яка виявляється в 15-55 % випадків і виникає на 10 років раніше, ніж при еметропії і гіперметропії. Рефракційні порушення, основним проявом яких є дефокус променів світла відносно сітківки, є однією з провідних причин зниження зору. За змінами показників рефракції можна оцінити прогресування міопії [133].

3.1 Зміни зорових функцій, біометричних та морфометричних показників при факоемульсифікації з імплантацією ІОЛ у пацієнтів з катарактою в поєднанні з ускладненою міопією високого ступеня

Результати досліджень пацієнтів з міопією високого ступеня без катаракти та з катарактою показали, що до проведення відповідного лікування ці групи за показниками гостроти зору та рефрактометрії незначно відрізнялися між собою. Так, гострота зору в групі з ізольованою міопією високого ступеня становила 0,04±0,009 Од без корекції та з середніми показниками корекції 0,59±0,04 Од. При цьому, середнє значення сферичного еквівалента (Sph) міопії у пацієнтів без катаракти становило -11,73±0,84 Д, циліндричного еквівалента (Cyl) = -1,18±0,12 Д та вісі (Ax) – 81,87±13,86°. В групі пацієнтів з катарактою в поєднанні з ускладненою міопією високого ступеня гострота зору без корекції до операції становила 0,04±0,006 Од, з корекцією – 0,41±0,04 Од, сферичний еквівалент

дорівнював -13,2±0,62 Д, циліндричний еквівалент = -1,66±0,14 Д та Ах – 82,6±8,42° (таб.3.1).

Таблиця 3.1

Показники гостроти зору та рефрактометрії на очах з катарактою в поєднанні з ускладненою міопією високого ступеня до та після факоемульсифікації з імплантацією інтраокулярних лінз, (M±m; n-кількість очей)

Показник	Міопія без катаракти (n=33)	Міопія з катарактою (n=96)		
		До операції (ФЕК+ІОЛ)	Через 1 місяць після операції	Через 6 місяців після операції
Гострота зору без корекції (Од)	0,049±0,009	0,039±0,006*	0,639±0,025*, #	0,645±0,025*, #
Гострота зору з корекцією (Од)	0,594±0,048	0,411±0,04*	0,855±0,019*, #	0,856±0,019*, #
Sph (Д)	-11,73±0,848	-13,22±0,621*	-1,337±0,463*, #	-1,337±0,463*, #
Cyl (Д)	-1,18±0,123	-1,669±0,146*	-0,997±0,104*, #	-0,997±0,104*, #
Ах (°)	81,87±13,86	82,6±8,427	52,76±13,86*, #	52,76±10,39*, #

Примітки:

1. * – статистично достовірна різниця порівняно з показниками пацієнтів, хворих міопією без катаракти, P<0,05;
2. # – статистично достовірна різниця порівняно з показниками пацієнтів до проведення ФЕК+ІОЛ, P<0,05.

Аналіз післяопераційних показників групи 1 показав, що ФЕК з імплантацією ІОЛ сприяє покращенню зорових функцій. Так, через місяць після операції спостерігалося підвищення гостроти зору до 0,63±0,02 Од – без корекції та до 0,85±0,01 Од – з корекцією. При цьому показник Sph становив 1,33±0,46 Д,

Cyl дорівнював -0,99±0,1 Д, а Ах – 52,7±13,8°. Подібні значення гостроти зору та рефракції спостерігалися і через 6 місяців після операції, оскільки статистично достовірної різниці між показниками, встановленими через місяць після операції, не виявлено.

Наступним етапом роботи було визначення біометричних показників у пацієнтів з катарактою в поєднанні з ускладненою міопією високого ступеня до та після факоемульсифікації з імплантацією ІОЛ.

Встановлено, що при міопії мали місце збільшення передньо-заднього розміру (ПЗР) очного яблука. Так, ПЗР очного яблука у пацієнтів з міопією високого ступеня перебував у межах від 25,63 мм до 32,8 мм і в середньому становив 27,79±0,347 мм (при референтних значеннях 22–24 мм). Очевидно, саме збільшення довжини очного яблука на 3 мм і більше загрожує значному стоншенню сітчастої та судинної оболонок ока, в результаті чого істотно знижується гострота зору. Водночас, ПЗР очного яблука у пацієнтів з катарактою в поєднанні з ускладненою міопією високого ступеня, коливався від 25,9 мм до 33, 1 мм і в середньому становив 28,39±0,275, що статистично достовірно не відрізнялося від показника групи пацієнтів з ізольованою міопією (P>0,05), (таб.3.2).

Таблиця 3.2

Показники оптичної біометрії на очах з катарактою в поєднанні з ускладненою міопією високого ступеня до та після факоемульсифікації з імплантацією інтраокулярних лінз, (M±m; n - кількість очей)

Показник	Міопія без катаракти (n=33)	Міопія з катарактою (n=96)		
		До операції (ФЕК+ІОЛ)	Через 1 місяць після операції	Через 6 місяців після операції
Передньо-задній розмір ока (мм)	27,89±0,347	28,39±0,275	28,36±0,273	28,36±0,273

Продовження табл. 3.2

Глибина передньої камери (мм)	3,528±0,347	3,142±0,038	4,98±0,055*, #	4,98±0,055*, #
ГПК/ПЗР	11,54±0,1	12,46±0,11*	17,55±0,18*, #	17,55±0,18*, #
Розмір кришталика (мм)	3,834±0,101	4,378±0,036*	1,0±0,1*, #	1,0±0,1*, #

Примітки:

1. – статистично достовірна різниця порівняно з показниками пацієнтів, хворих міопією без катаракти, P<0,05;
2. # – статистично достовірна різниця порівняно з показниками пацієнтів до проведення ФЕК+ІОЛ, P<0,05.

Середнє значення глибини передньої камери (ГКП) ока в групі пацієнтів з міопією високого ступеня незалежно від віку, коливалось у межах від 3,1 мм до 3,9 мм із середніми показниками 3,528±0,347 мм (варіація показника у межах 10 %), тоді як в групі пацієнтів з катарактою в поєднанні з ускладненою міопією високого ступеня коливання ГПК зареєстровано у межах від 2,6 мм до 4,4±0,1 мм із середніми значеннями 3,142±0,038 мм (варіація показника у межах 25%), тобто індивідуальна мінливість ГПК серед осіб з міопією та катарактою в поєднанні з ускладненою міопією високого ступеня зареєстрована в 2,5 рази частіше. Водночас, виявлена достовірна відмінність середніх показників ГПК у групах з міопією високого ступеня з помутнінням та без помутніння кришталика (P>0,05).

Поряд з цим, у пацієнтів з катарактою в поєднанні з ускладненою міопією високого ступеня спостерігалося збільшення розмірів кришталика, що на 14 % перевищувало середнє значення розмірів кришталика пацієнтів з міопією, але без катаракти.

Результати досліджень показали, що через місяць після операції зміни біометричних показників більшою мірою торкалися змін ГПК. Так, передня

камера була більш глибока, ніж до операції із встановленими середніми показниками 4,98±0,05 мм., ($p<0,05$).

Зміни ПЗР ока через місяць після операції не були статистично достовірними порівняно із показниками, які спостерігалися у цієї групи пацієнтів до операції, ($p>0,05$).

Що ж стосується запропонованих нами коефіцієнтів співвідношення внутрішньоочних структур ГПК / ПЗР, то, як видно з наведеної таблиці, вони відрізняються між собою навіть при рівних значеннях ПЗР, тобто на це впливають саме зміни розмірів глибини передньої камери за рахунок збільшення кришталика при помутнінні та зменьшення цього показника після імплантації тонкої ІОЛ, ($p>0,05$).

В подальшому проведено кореляційний аналіз залежності гостроти зору від змін біометричних показників ока.

Нами відзначено зворотний кореляційний зв’язок між показниками коригованої гостроти зору і розміром передньо-заднього розміру ока у пацієнтів усіх досліджуваних груп (рис.3.1). При цьому отримані коефіцієнти кореляції статистично достовірні, ($p<0,05$).

Так, якщо у пацієнтів із міопією високого ступеня спостерігався помірний зворотний кореляційний зв’язок із показником $r= -0,361$ (рис.3.1А), то у пацієнтів з катарактою в поєднанні з ускладненою міопією високого ступеня спостерігалася більш сильна залежність коригуючої гостроти зору від ПЗР ока із показником кореляційного зв’язку $r= -0,838$ (рис.3.1Б). Після проведення факоемульсифікації з імплантацією ІОЛ коригуюча гострота зору меншою мірою залежала від ПЗР ока, оскільки значення r зменшилося до -0,380 через місяць після операції і на такому рівні фіксувалося через 6 місяців після операції ($p<0,05$), (рис.3.1В).

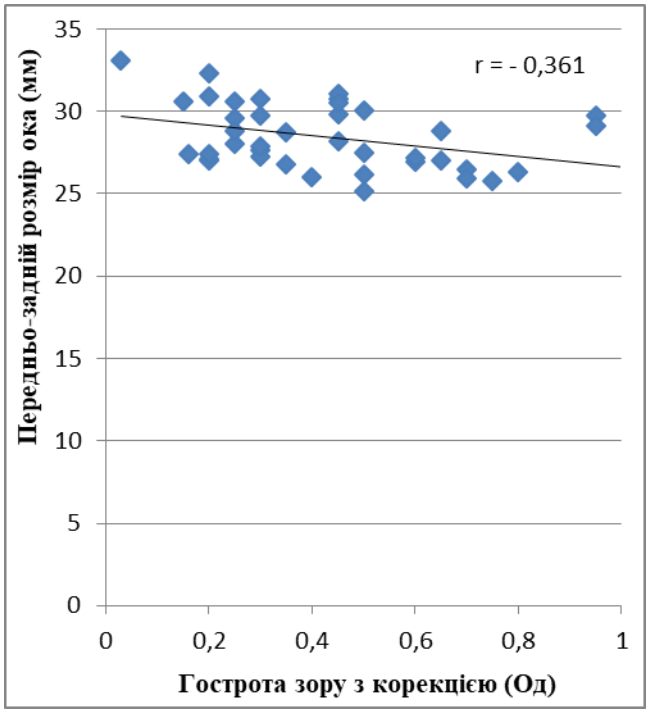

А

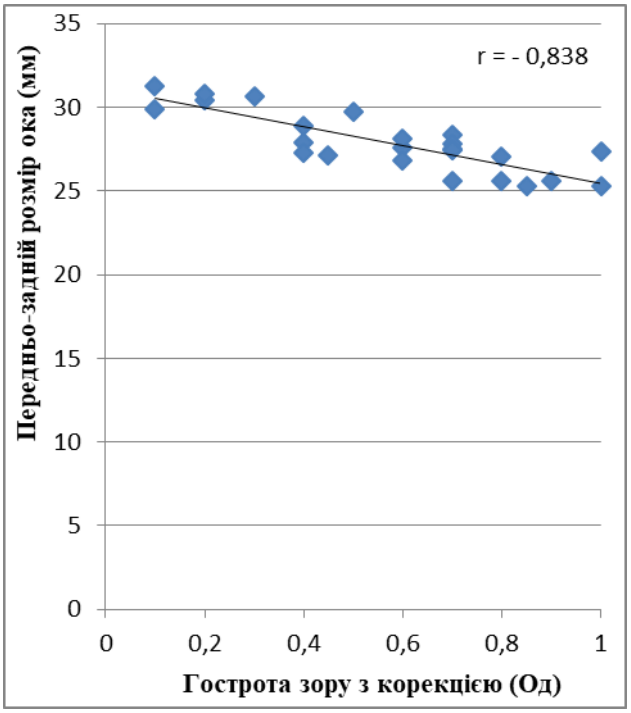

Б

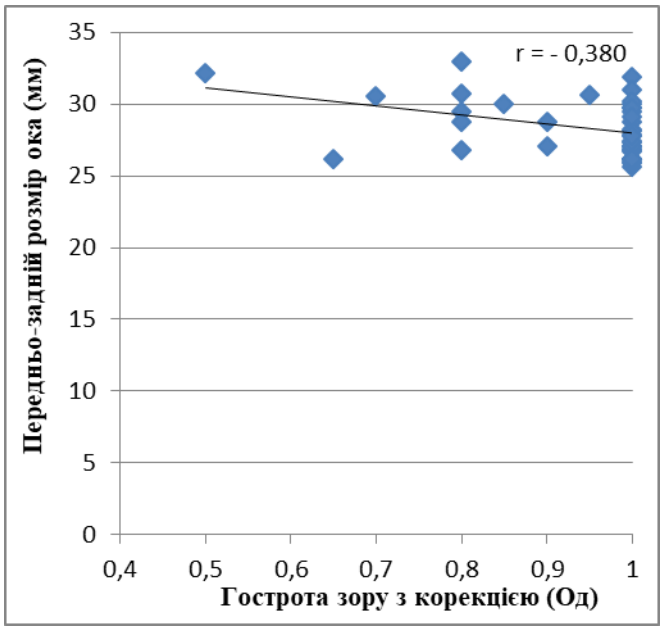

В

Рис. 3.1 Кореляційна залежність між передньо-заднім розміром ока та гостротою зору у пацієнтів з катарактою в поєднанні з ускладненою міопією високого ступеня до та після операції

Примітки:

1. А – група пацієнтів з міопією високого ступеня;
2. Б – пацієнти з катарактою та міопією високого ступеня до операції;
3. В – пацієнти через 6 місяців після проведення ФЕК з імплантацією ІОЛ.

Отже, із збільшення ПЗР ока зменшується коригуюча гострота зору у пацієнтів з катарактою в поєднанні з ускладненою міопією високого ступеня. Після факоемульсифікації з імплантацією ІОЛ ця залежність знижується.

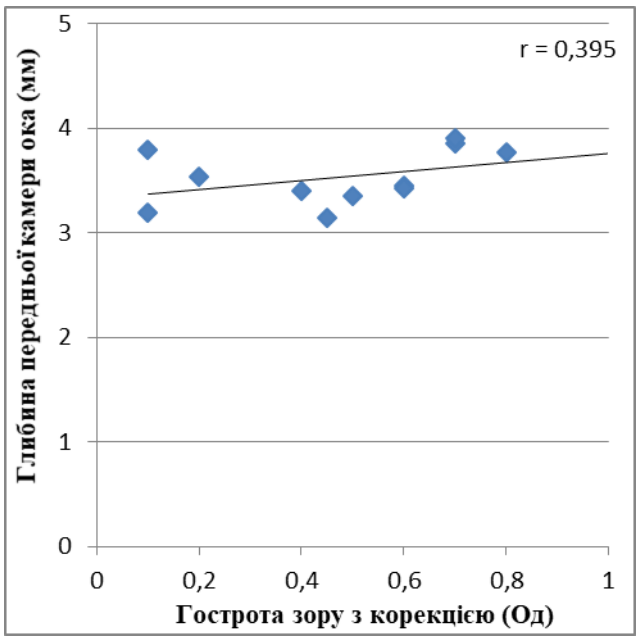

А

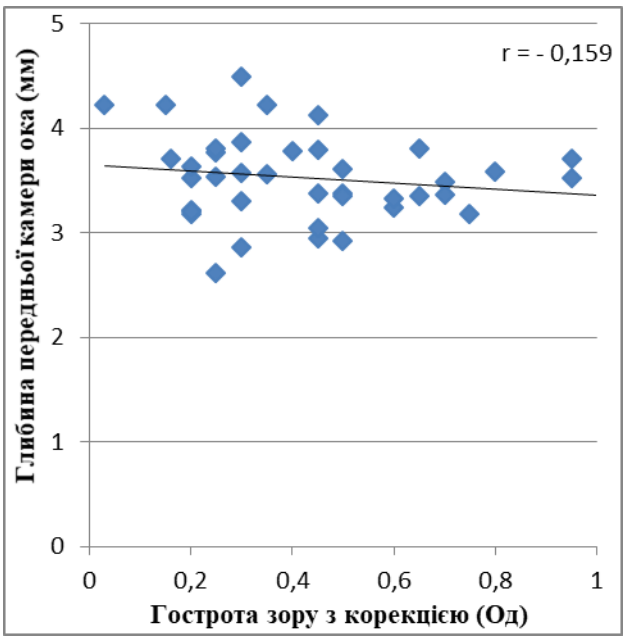

Б

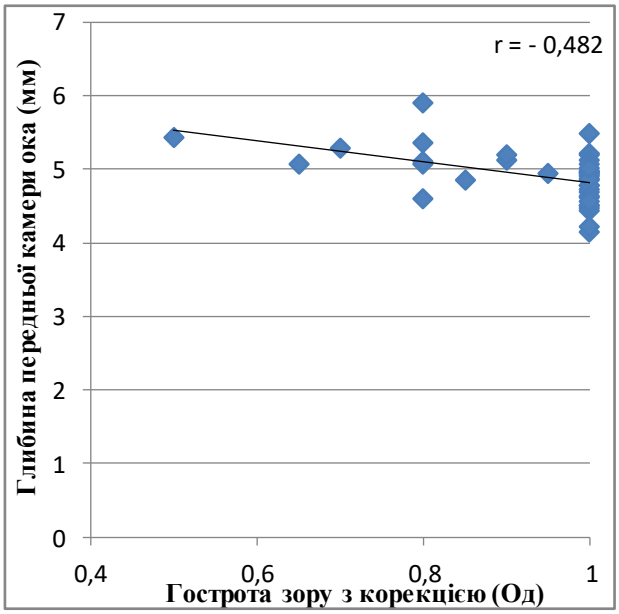

В

Рис. 3.2 Кореляційна залежність між розмірами глибини передньої камери та гостротою зору у пацієнтів з катарактою в поєднанні з ускладненою міопією високого ступеня до та після операції

Примітки:

1. А – група пацієнтів з міопією високого ступеня;

2. Б – пацієнти з катарактою в поєднанні з ускладненою міопією високого ступеня до операції;
3. В – пацієнти через 6 місяців після проведення ФЕК з імплантацією ІОЛ.

Поряд зі змінами ПЗР ока на гостроту зору можуть впливати й зміни розмірів ГПК. Аналіз результатів показав, що на очах з міопією високого ступеня спостерігається середня пряма кореляційна залежність гостроти зору від розмірів ГПК (r = 0,395) (рис.3.2А).

Водночас, у пацієнтів з катарактою в поєднанні з ускладненою міопією високого ступеня спостерігається слабкий зворотний кореляційний зв’язок розмірів ГПК та гостроти зору (r = -0,159) (рис.3.2Б).

Через 6 місяців після проведення факоемульсифікації з імплантацією ІОЛ зберігається зворотний кореляційний зв’язок розмірів ГПК та гостроти зору (r = -0,482), (рис.3.2В).

Щодо розмірів кришталика у пацієнтів з міопією високого ступеня, то за умов ізольованої міопії спостерігається незначний зворотний кореляційний зв’язок – r = -0,122 (рис.3.3А), а у пацієнтів з катарактою в поєднанні з ускладненою міопією високого ступеня гострота зору не залежить від розміру кришталика (r = 0,0006), (рис.3.3Б), ($p<0,05$).

За допомогою електричного фосфену оцінювали функціональний стан нервового апарату сітківки. Так, для визначення стану нейропровідності периферичної сітківки досліджувався поріг електричної чутливості за фосфеном (ПЕЧФ) (фосфен поріг), а для оцінки стану центральної сітківки визначали критичну частоту зникнення миготіння за фосфеном (КЧЗМФ) (фосфен лабільність) [134].

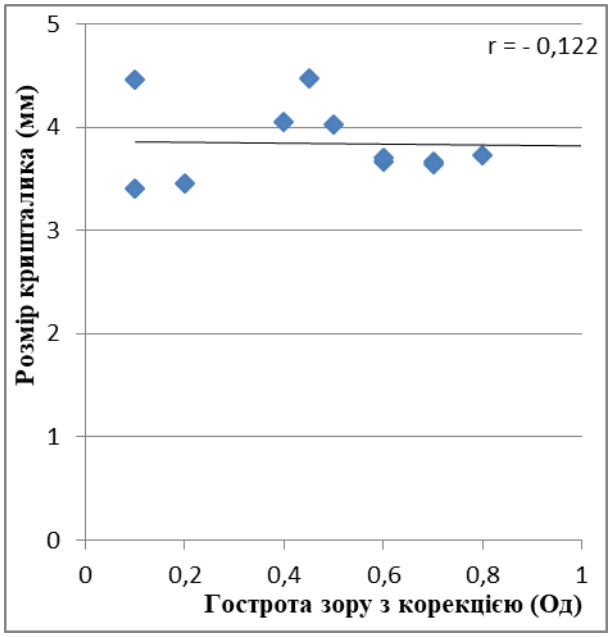

А

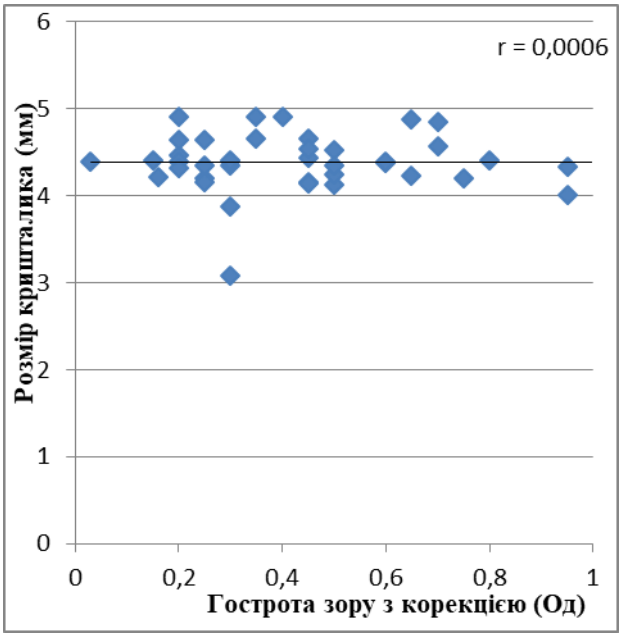

Б

Рис. 3.3 Кореляційна залежність між розмірами кришталика та гостротою зору у пацієнтів з катарактою в поєднанні з ускладненою міопією високого ступеня до операції

Примітки:
1. А – група пацієнтів з міопією високого ступеня;
2. Б – пацієнти з катарактою в поєднанні з ускладненою міопією високого ступеня до операції.

Дослідження осіб з міопією високого ступеня без катаракти показало, що середня величина показника ПЕЧФ склала 67,21±0,729 мкА, а КЧЗМФ – 52,27±0,987 Гц. Водночас, у пацієнтів з катарактою в поєднанні з ускладненою міопією високого ступеня ці показники були такими: ПЕЧФ – 66,6±2,76 мкА, а КЧЗМФ – 54,84±1,106 Гц. Як видно з результатів (таб. 3.3), статистично достовірної різниці у досліджуваних показниках цих груп не виявлено, ($p<0,05$).

Результати дослідження відновлення функціонального стану сітківки по ПЕЧФ і КЧЗМФ в умовах ФТ після проведення факоемульсифікації з імплантацією ІОЛ показали, що найбільш виражені зміни середніх величин цих показників спостерігалися після 6 місяців з дня операції.

Таблиця 3.3

Показники фосфен-теста у пацієнтів з катарактою в поєднанні з ускладненою міопією високого ступеня до та після факоемульсифікації з імплантацією інтраокулярних лінз, (M±m; n - кількість очей)

Показник	Міопія без катаракти (n=33)	Катаракта (n=96)		
		До операції (ФЕК+ІОЛ)	Через 1 місяць після операції	Через 6 місяців після операції
Фосфен, поріг, мкА	67,21±0,729	66,6±2,76	61,6±2,144*, #	58,66±1,136*, #
Фосфен, лабільність, Гц	52,27±0,987	54,84±1,106	61,09±1,087*, #	62,65±1,073*, #

Примітки:
1. – статистично достовірна різниця порівняно з показниками, пацієнтів з міопією без катаракти, p<0,05;
2. # – статистично достовірна різниця порівняно з показниками пацієнтів до проведення ФЕК+ІОЛ, p<0,05.

Так, факоемульсифікація з імплантацією ІОЛ призвела до зниження показника ПЕЧФ до 58,66±1,136 мкА (p<0,05) і збільшення показника КЧЗМФ до 62,65±1,073 Гц (p<0,05), що статистично достовірно відрізняється від показників, що спостерігалися до операції та від показників групи пацієнтів з міопією високого ступеня без катаракти.

Встановлені результати в післяопераційному періоді свідчать про відсутність вторинних дистрофічних змін у нервових волокнах очей пацієнтів після факоемульсифікації з імплантацією ІОЛ, що дозволяє нам зафіксувати вплив покращення гідродинамічних показників на чутливість волокон диску зорового нерва, що обумовлює позитивний вплив оперативного втручання.

3.2. Дослідження стану ендотеліального шару рогівки у пацієнтів з катарактою в поєднанні з ускладненою міопією високого ступеня до та після факоемульсифікації з імплантацією ІОЛ

Ендотеліальний шар є однією з найважливіших структурних частин рогівкової оболонки, оскільки функціонування ендотеліального шару забезпечує рівень гідратації рогівкової оболонки та її прозорість. Зі змінами очної гемо- та гідродинаміки, в бік погіршення, змінюються умови обігу внутрішньоочної рідини та метаболізм кришталика. За умов розвитку міопії високого ступеня може відбуватися зменшення щільності клітин ендотеліального шару, при цьому можуть підсилюватися явища поліморфізму та полімегатизму ендотеліоцитів. Ці особливості можуть впливати на післяопераційний стан рогівки [135]. Окрім того, ендотеліальні клітини можуть відображати ступінь хірургічної травми. Сьогодні відкритими залишаються питання змін анатомо-топографічних параметрів переднього відрізку очей та їх співставлення зі станом ендотеліального шару рогівки. Підрахунок ендотеліальних клітин до та після факоемульсифікації з імплантацією ІОЛ дозволяє оцінити рівень пошкодження.

Результати досліджень показали, що до проведення операції кількість ендотеліальних клітин становила 2577,3±55,01 клітин/мм^2. Водночас, після факоемульсифікації з імплантацією ІОЛ спостерігалася втрата ендотеліальних клітин у середньому близько на 10 % із середніми показниками 2313,5±74,24 клітин/мм^2 (рис.3.4), що вказувало на високий позитивний ефект проведеного хірургічного втручання. Так, за даними дослідників [136, 137], про ускладнення операції свідчить втрата клітин на 40 %, тоді як втрата ендотеліальних клітин на 10-19 % вказує на позитивний результат.

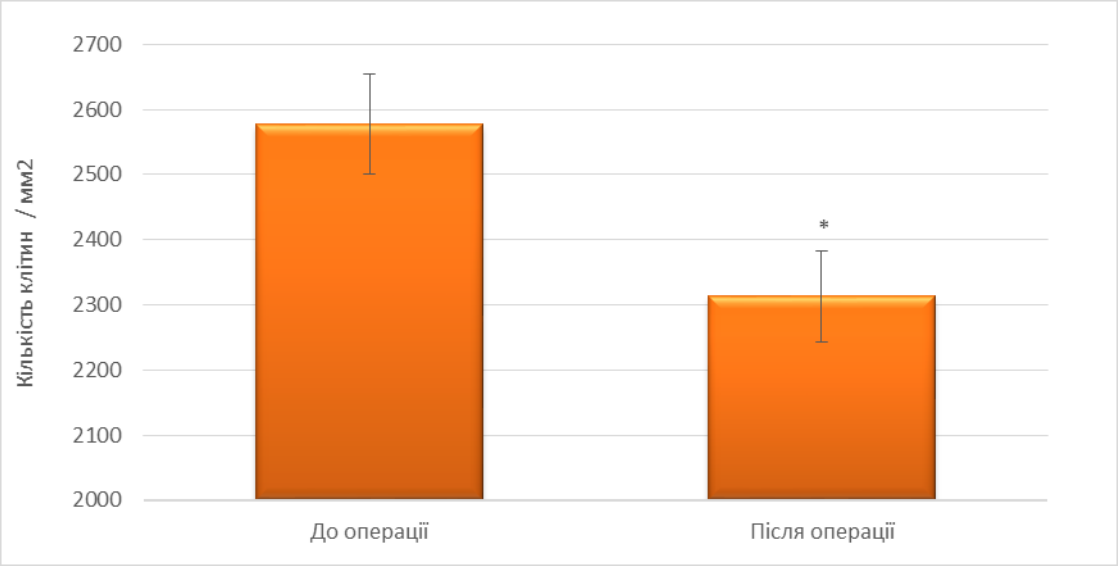

Рис. 3.4 Рівень ендотеліальних клітин в міопічних очах до та після факоемульсифікації катаракти з імплантацією інтраокулярних лінз

Примітка:

1. * – статистично достовірна різниця порівняно з показниками пацієнтів до проведення ФЕК+ІОЛ, P<0,05.

Визначена нами кореляційна залежність між передньо-заднім розміром ока та кількістю ендотеліальних клітин на очах з катарактою в поєднанні з ускладненою міопією високого ступеня не показала достовірної залежності між цими показниками як до (r = -0,003), так і після (r = 0,003) проведення факоемульсифікації з імплантацією ІОЛ (рис.3.5).

В той же час, результати досліджень показали пряму кореляційну залежність розмірів глибини передньої камери від щільності ендотеліального шару. Так, до операції r = 0,248, а після операції r = 0,119, тобто після факоемульсифікації з імплантацією ІОЛ щільність ендотеліального шару залежить від розміру ГПК ($p < 0,05$) (рис.3.6). Але якщо детально проаналізувати дані показники, то більшою мірою на ендотеліальний шар впливає саме факоемульсифікація під час якої ультразвук впливає на ендотеліальні клітини і змінює їх кількість, а через це і щільність.

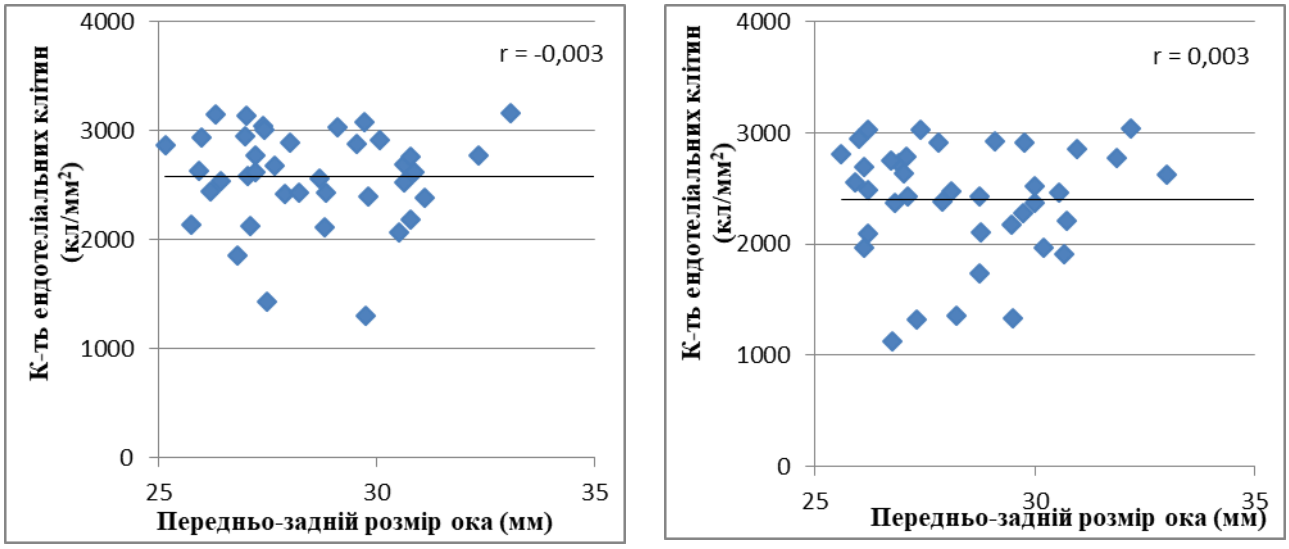

А Б

Рис. 3.5 Кореляційна залежність між передньо-заднім розміром ока та щільністю ендотеліальних клітин при катаракті в поєднанні з ускладненою міопією високого ступеня до (А) та після (Б) операції

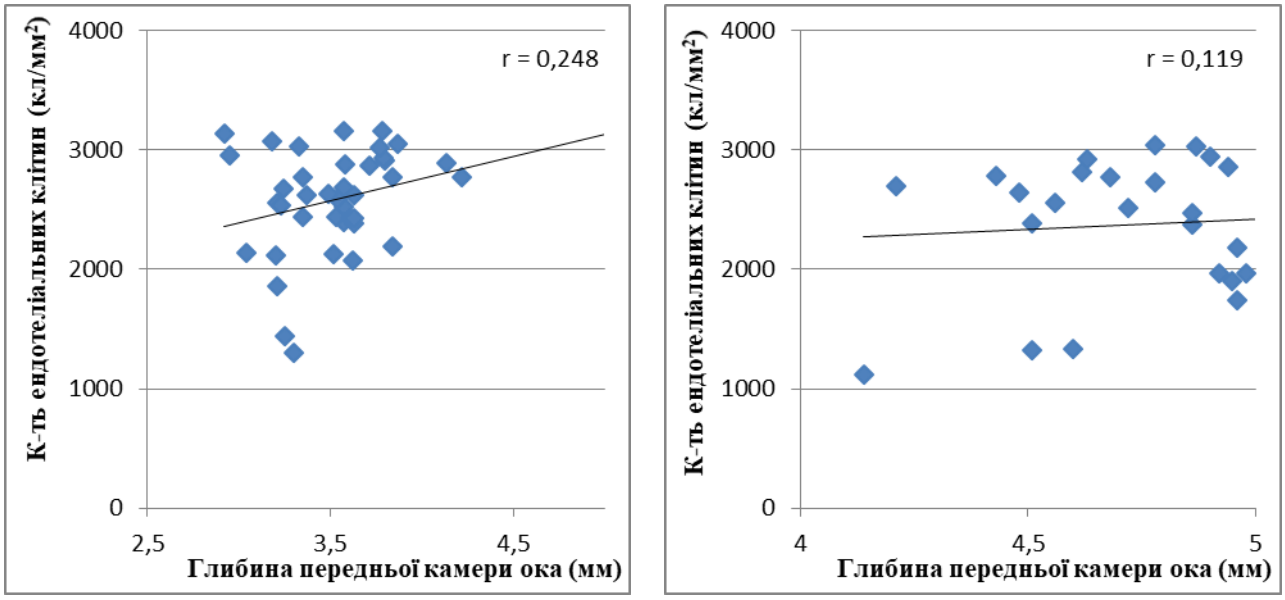

А Б

Рис. 3.6 Кореляційна залежність між розмірами глибини передньої камери ока та щільністю ендотеліальних клітин при катаракті в поєднанні з ускладненою міопією високого ступеня до (А) та після (Б) операції

Очевидно, на очах з катарактою в поєднанні з ускладненою міопією високого ступеня, що вже супроводжується наявними висхідними змінами ендотелію, присутня суттєво підвищена небезпека ускладнень з боку рогівки – кератопатія при катаракті. При хірургічному лікуванні катаракти методом факоемульсифікації відмічається істотний вплив маніпуляцій в передній камері на стан тканини ока з можливою втратою ендотеліальних клітин.

Встановлена кореляційна залежність підтверджує значення параметрів передньої камери для визначення ризику негативного впливу на ендотеліальний шар рогівки після операції.

Отже, відповідно до експериментальних та розрахованих результатів відмічено, що на очах пацієнтів з катарактою в поєднанні з ускладненою міопією високого ступеня простежуються відмінності ендотеліального шару рогівки: тенденція до зменшення кількості ендотеліоцитів (щільність) в 1 мм^2 при суттєвих змінах інших анатомічних та біометричних показників ока, що свідчить про негативні зміни тканин ока відносно стану до операції.

3.3. Ефективність застосування монофокальних та мультифокальних інтраокулярних лінз після факоемульсифікації у пацієнтів з катарактою в поєднанні з ускладненою міопією високого ступеня

Результати проведених досліджень показали, що до виникнення катаракти у пацієнтів досліджуваних підгруп спостерігалася міопія високого ступеня. Так, у пацієнтів, яким планувалася імплантація монофокальних лінз гострота зору без корекції становила 0,031±0,005 Од, у пацієнтів, яким планувалася імплантація мультифокальних лінз гострота зору без корекції складала 0,037±0,007 Од (рис.3.7).

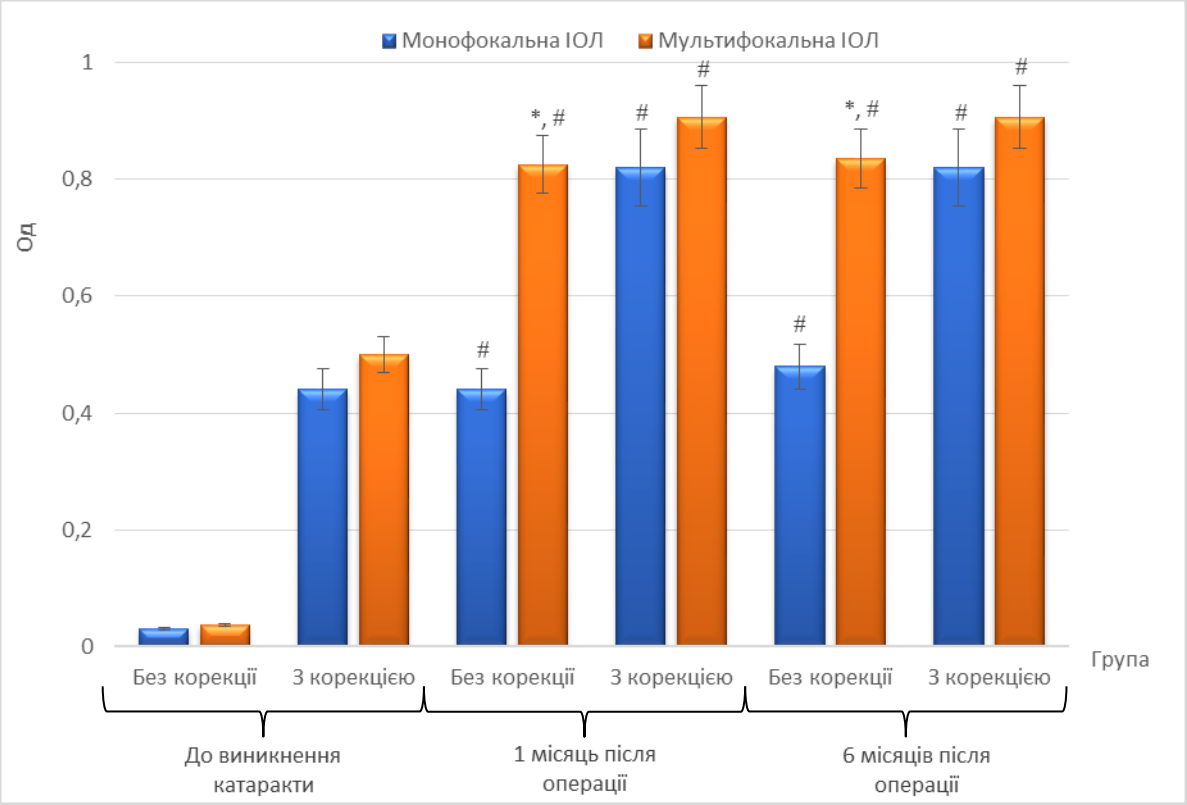

Рис. 3.7 Динаміка гостроти зору на очах з міопією високого ступеня до виникнення катаракти та після ФЕК з імплантацією різних інтраокулярних лінз

Примітки:

2. – статистично достовірна різниця порівняно з показниками пацієнтів, яким імплантували монофокальні лінзи, P<0,05;
3. # – статистично достовірна різниця порівняно з показниками пацієнтів до проведення факоемульсифікації з імплантацією ІОЛ, P<0,05.

Коригуюча гострота зору до появи катаракти становила 0,43±0,08 Од – до імплантації монофокальних ІОЛ та 0,55±0,07 Од – до імплантації мультифокальних ІОЛ. Отже, до виникнення катаракти та до проведення факоемульсифікації з імплантацією ІОЛ ці пацієнти були співставними за показником гостроти зору.

Через місяць після проведення факоемульсифікації з імплантацією ІОЛ гострота зору підвищувалася в обох підгрупах. Однак, у пацієнтів, яким імплантували мультифокальні лінзи середній показник гостроти зору без корекції в 1,9 рази перевищував показник підгрупи пацієнтів, яким імплантували монофокальні лінзи. Така ж тенденція зберігалася і через 6 місяців після операції.

Після проведеня ФЕК з імплантацією ІОЛ встановлена різниця у розподілі хворих за гостротою зору залежно від виду імплантованої лінзи – монофокальна чи мультифокальна. Коригуюча гострота зору 1,0 була досягнута у 50 % пацієнтів з імплантованою монофокальною лінзою та у 71 % пацієнтів з імплантованою мультифокальною лінзою, при цьому підвищення гостроти зору до 0,5-0,8 спостерігалося у 50 % з імплантованою монофокальною лінзою та у 29 % пацієнтів з імплантованою мультифокальною лінзою (рис.3.8).

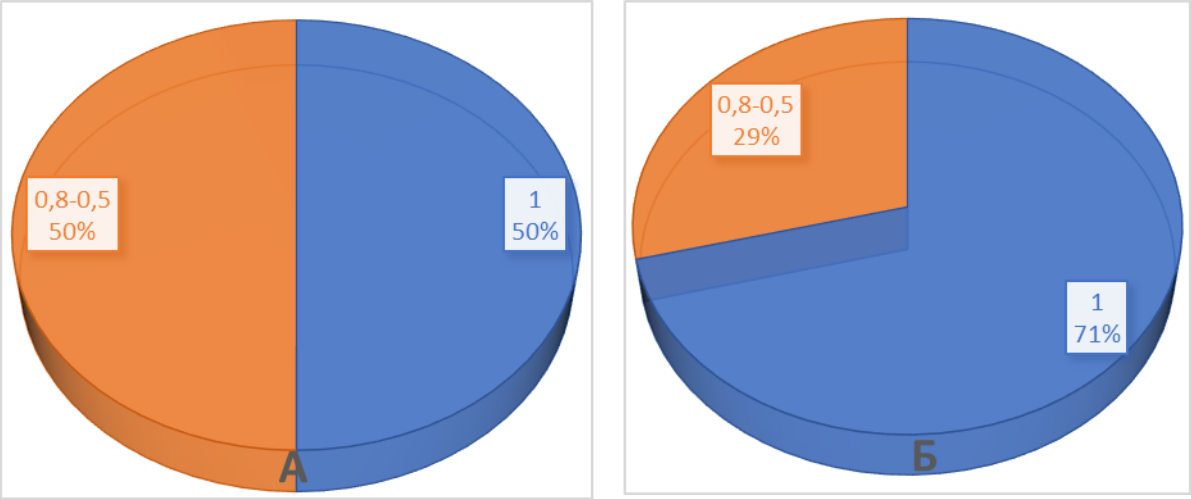

Рис. 3.8 Розподіл пацієнтів з імплантованими монофокальними (А) та мультифокальними (Б) лінзами за коригованою гостротою зору

Дослідження гостроти зору без корекції показало, що у жодного пацієнта з імплантованою монофокальною лінзою гострота зору не становила 0,8-1,0, тоді як з імплантованою мультифокальною лінзою таких пацієнтів було 71 %. У більшості пацієнтів (60 %) з монофокальною лінзою гострота зору без корекції становила 0,5-0,7, у 40 % пацієнтів гострота зору була 0,4 і менше. У 29 % пацієнтів з імплантованою мультифокальною лінзою некоригована гострота зору становила 0,5-0,7 (рис.3.9).

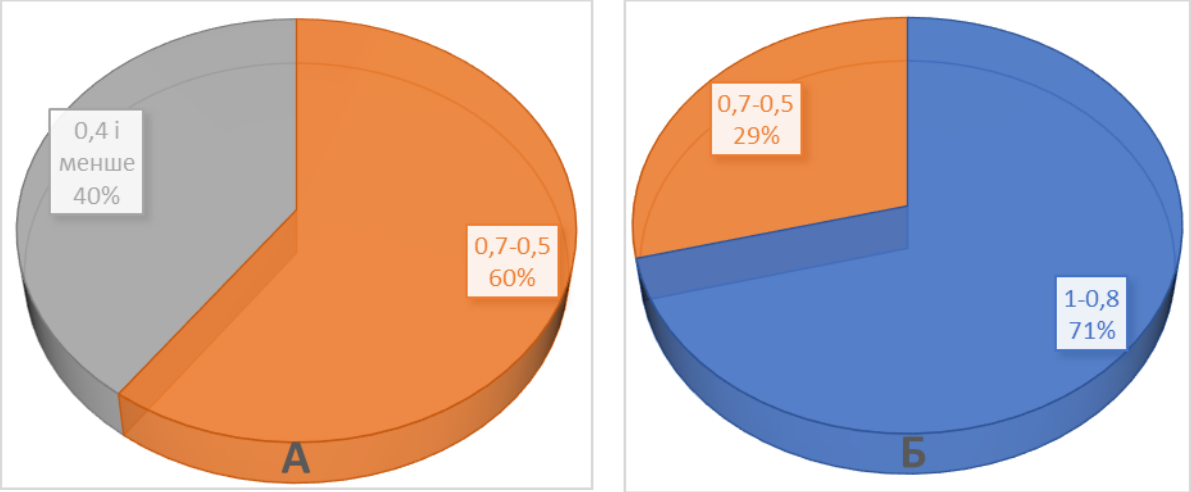

Рис. 3.9 Розподіл пацієнтів з імплантованими монофокальними (А) та мультифокальними (Б) лінзами за некоригованою гостротою зору

Отже, незалежно від виду імплантованої ІОЛ – монофокальної чи мультифокальної, у пацієнтів суттєво покращується гострота зору порівняно із показниками, які спостерігалися до виникнення катаракти. Проте, мультифокальні ІОЛ показують кращі результати у показниках гостроти зору порівняно з монофокальними.

Поряд із цим, нами досліджено показники Sph та Cyl. Встановлено, що до виникнення катаракти досліджувані підгрупи за цими показниками також були співставними. У пацієнтів, яким планувалася імплантація монофокальних лінз середнє значення сферичного еквіваленту міопії становило -13,2±0,08 Д та циліндричного еквіваленту -1,65±0,44 Д, у пацієнтів, яким планувалася імплантація мультифокальних лінз середнє Sph міопії становило -12,8±1,31 Д та Cyl -1,2±0,15Д (рис.3.10).

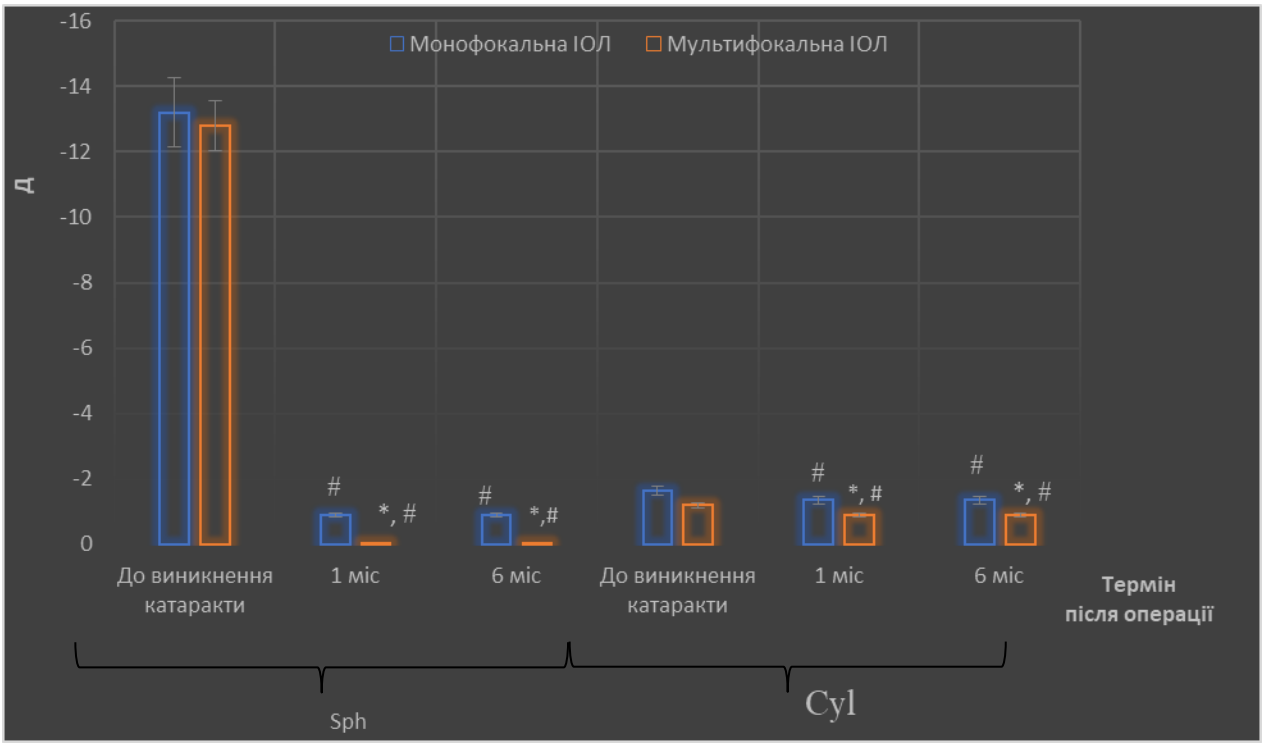

Рис. 3.10 Динаміка показників рефрактометрії очей з міопією високого ступеня до виникнення катаракти та після ФЕК з імплантацією різних інтраокулярних лінз

Примітки:
1. – статистично достовірна різниця порівняно з показниками пацієнтів, яким імплантували монофокальні лінзи, P<0,05;
2. # – статистично достовірна різниця порівняно з показниками пацієнтів до проведення ФЕК з імплантацією ІОЛ, P<0,05.

Через місяць після факоемульсифікації з імплантацією ІОЛ зниження Sph та Cyl зафіксовано в обох підгрупах. В підгрупі з імплантованими монофокальними лінзами Sph знижувався до -0,9±0,08 Д, а з мультифокальними лінзами – до -0,01±0,06 Д. Для Cyl цей показник становив: -1,4±0,25 Д – у пацієнтів з монофокальними лінзами та -0,91±0,02 Д – у пацієнтів з мультифокальними лінзами. Отримані результати залишались на такому ж рівні протягом 6 місяців, різниця між відповідними показниками через 1 та 6 місяців після операції не достовірна, p у всіх випадках >0,05.

В залежності від виду ІОЛ, що планується до імплантації всіх пацієнтів розділили на дві підгрупи – пацієнти з імплантацією монофокальних ІОЛ (1Б) та пацієнти з імплантацією мультифокальних ІОЛ (1А)

Результати дослідження показали, що пацієнти цих підгруп до проведення факоемульсифікації з імплантацією ІОЛ були співставними як за гостротою зору, так і за характеристиками міопії (табл.3.4).

Таблиця 3.4

Показники гостроти зору та рефрактометрії на очах з ускладненою міопією високого ступеня до та після факоемульсифікації з імплантацією різних інтраокулярних лінз, (M±m; n - кількість очей)

Показник	До операції (ФЕК+ІОЛ)	Через 1 місяць після операції	Через 6 місяців після операції
Монофокальні ІОЛ (n=59)			
Гострота зору без корекції (Од)	0,063±0,012	0,551±0,029*	0,555±0,029*
Гострота зору з корекцією (Од)	0,351±0,028	0,837±0,024*	0,839±0,024*
Sph (Д)	-12,74±0,611	-0,873±0,117*	-0,873±0,117*
Cyl (Д)	-1,118±0,139	-0,903±0,128*	-0,903±0,128*
Ax (°)	84,14±6,874	59,66±9,159*	59,66±9,159*
Мультифокальні ІОЛ (n=35)			
Гострота зору без корекції (Од)	0,048±0,007	0,786±0,037*, #	0,791±0,037*, #
Гострота зору з корекцією (Од)	0,413±0,046	0,886±0,029*	0,89±0,028*
Sph (Д)	-12,22±0,847	-0,071±0,085*, #	-0,071±0,085*, #
Cyl (Д)	-1,014±0,151	-0,629±0,162*, #	-0,629±0,162*, #
Ax (°)	81,06±9,698	45,86±11,63*, #	45,86±11,63*, #

Примітки:

1. – статистично достовірна різниця порівняно з показниками пацієнтів до проведення ФЕК з імплантацією ІОЛ, P<0,05;
2. # – статистично достовірна різниця порівняно з показниками пацієнтів, яким імплантували монофокальні лінзи, P<0,05.

Так, гострота зору до операції в підгрупі пацієнтів, яким планувалося імплантувати монофокальні лінзи становила 0,006±0,01 Од без корекції та з середніми показниками корекції 0,35±0,02 Од. Водночас, середня гострота зору до операції у пацієнтів, яким планувалася імплантація мультифокальних лінз була: 0,04±0,007 Од без корекції та з середніми показниками корекції 0,41±0,04 Од.

Окрім того, досліджувані підгрупи до операції були співставними за показниками Sph, Cyl. У пацієнтів, яким планувалося імплантувати монофокальні лінзи середнє значення Sph міопії становило -12,7±0,6 Д, Cyl = -1,11±0,13 Д та Ах – 84,14±6,874°. У пацієнтів, яким планувалося імплантувати мультифокальні лінзи середнє значення Sph міопії становило -12,2±0,84 Д, Cyl = -1,01±0,15 Д та Ах – 81,06±9,698°. Тобто, статистично достовірної різниці між показниками досліджуваних нами груп до проведення ФЕК з імплантацією ІОЛ не виявлено ($p>0,05$).

Отже, підгрупи пацієнтів, яким планувалося імплантувати монофокальні та мультифокальні лінзи, були співставними за показниками гостроти зору та рефракції, тому отримана нами післяопераційна корекція зору буде залежати саме від виду імплантованої лінзи.

Аналіз результатів показав, що через місяць після факоемульсифікації з імплантацією ІОЛ у пацієнтів з катарактою в поєднанні з ускладненою міопією високого ступеня в обох досліджуваних підгрупах зафіксовано підвищення гостроти зору. У групі пацієнтів, яким імплантували мультифокальні лінзи, гострота зору підвищилась до 0,78±0,03 Од без корекції та до 0,88±0,02 Од – з корекцією. У підгрупі пацієнтів, де імплантувалися монофокальні штучні кришталики, середня гострота зору без корекціїї після операції підвищилась до 0,55±0,02 Од та до 0,83±0,02 Од з корекцією. Досягнуті результати залишались такими ж протягом 6 місяців, різниця між відповідними показниками через 1 та 6 місяців після операції не достовірна, p у всіх випадках >0,05.

За даними авторефрактометра встановлено, що у пацієнтів з монофокальними ІОЛ сферичний компонент після операції зменшився на 11,87±0,49 Д і склав -0,87±0,11 Д, в той час як циліндричний еквівалент на цих же

очах зменшився на 0,21±0,06Д і склав -0,9±0,1 Д. В підгрупі пацієнтів з мультифокальними ІОЛ простежується більш суттєва різниця: сферичний еквівалент зменшився на 12,15±0,76 Д і становив -0,07±0,08 Д, циліндричний компонент зменшився на 0,38±0,01. Отже, через місяць після операції покращення якості зору, за всіма показниками, більшою мірою виражене у пацієнтів, яким імплантували мультифокальні ІОЛ порівняно з монофокальними (P<0,05). Отримані результати залишались такими ж і через 6 місяців після операції.

Аналіз показників гостроти зору поблизу в підгрупі пацієнтів, яким була імплантована мультифокальна ІОЛ, показав хорошу адаптацію до роботи на близькій відстані. В середньому гострота зору на цих очах зблизька становила 0,9±0,1 Од, а на тих очах, де імплантувалась монофокальна інтраокулярна лінза гострота зору зблизька була в межах 0,6±0,1 Д (рисунок 3.11).

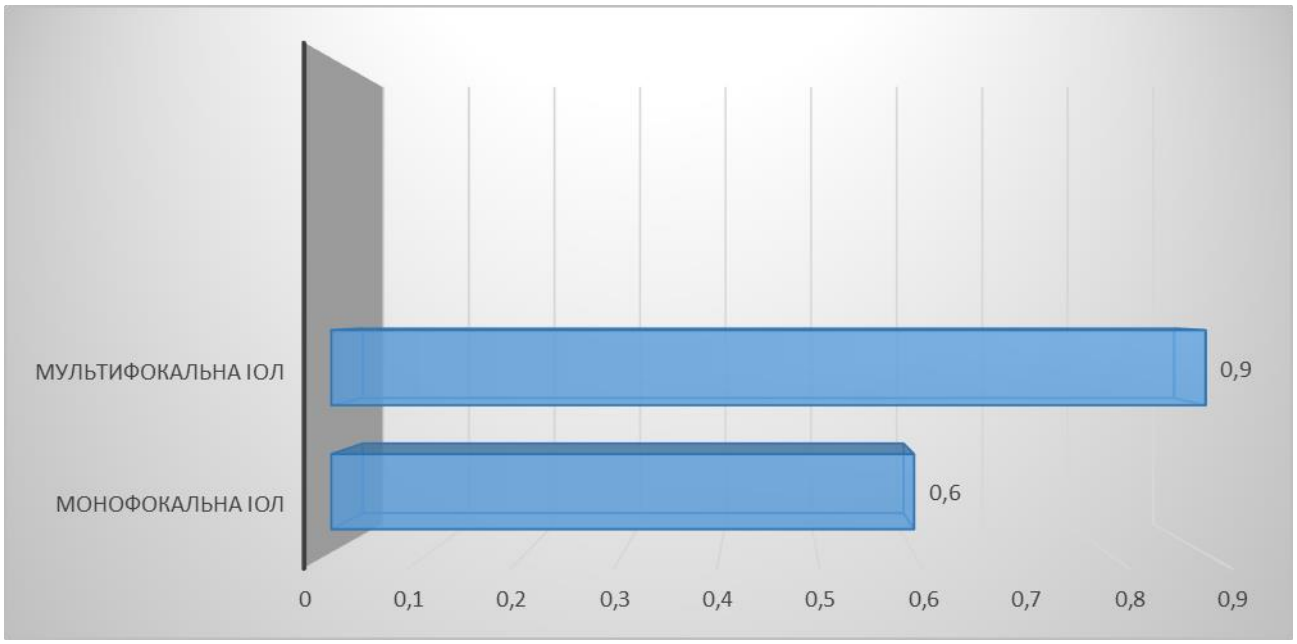

Рис. 3.11 Різниця гостроти зору поблизу після імплантації монофокальних та мультифокальних ІОЛ.

Незважаючи на значну різницю в гостроті зору для близької відстані на очах двох підгруп, жоден пацієнт ні в підгрупі, де були імплантовані мультифокальні лінзи, ні в підгрупі з монофокальними штучними кришталиками не використовував в післяопераційному періоді окуляри для роботи на близькій

відстані. Однак, пацієнти, яким були імплантовані монофокальні інтраокулярні лінзи, були змушені користуватися окулярами для далі, що викликало в них деякий дискомфорт, хоча в цілому вони були задоволені результатом оперативного лікування.

3.4. Стан гемо- та гідродинамічних показників у пацієнтів з катарактою в поєднанні з ускладненою міопією високого ступеня

Для оцінки змін гідродинаміки всім обстежуваним проводилася тонографія за Нестеровим. Результати представлені в таблиці 3.5.

Таблиця 3.5

Показники гідродинаміки очей за даними тонографії за Нестеровим у пацієнтів з катарактою в поєднанні з ускладненою міопією високого ступеня, (M±m; n - кількість очей)

Показник	Міопія високого ступеня (n=33)	Катаракта з міопією високого ступеня (n=96)	P
Ро, мм рт. ст.	19,3±1,22	20,4±2,10	<0,001
С, мм^3/хв*мм рт.ст.	0,30±0,03	0,25±0,02	<0,001
КВ, од	65,9±9,61	80,8±8,69	<0,001
F, мм^3/хв.	2,66±0,27	2,58±0,61	0,38

Примітка: р - вірогідність різниці показників між групами.

Встановлено, що середні значення показника внутрішньоочного тиску (на 5,7 %) та коефіцієнта Беккера (на 12,3 %) були вищими за поєднаного перебігу катаракти з ускладненою міопією високого ступеня, (p<0,001). Окрім того, порушувався коефіцієнт легкості відтоку внутрішньоочної рідини (на 20,0 %), спостерігалась тенденція до зменшення продукції внутрішньоочної рідини (F, на 3,1%), (p<0,001). У ряді робіт доведено, що при міопії має місце дефіцит кровопостачання внутрішніх оболонок ока.

Особливості змін пікової систолічної швидкості кровотоку в досліджуваних групах наведені в таблиці 3.6.

Таблиця 3.6

Показники пікової систолічної швидкості кровотоку в артеріях ока у пацієнтів з катарактою в поєднанні з ускладненою міопією високого ступеня, (M±m; n - кількість очей)

Показник	Міопія високого ступеня (n=33)	Катаракта з міопією високого ступеня (n=96)	P
ПСШК в очній артерії	37,8±1,16	36,8±1,13	<0,001
ПСШК в центральній артерії сітківки	13,1±1,18	12,6±1,21	0,02
ПСШК в задніх коротких циліарних артеріях	11,8±0,64	10,6±0,70	<0,001

Примітка: p - вірогідність різниці показників між групами.

Зокрема, за даними доплерографії, при поєднаному перебігу катаракти та ускладненій міопії високого ступеня, виявлено зниження пікової систолічної швидкості кровотоку в очній артерії (на 2,72 %, p<0,001), певне зниження ПСШК в центральній артерії сітківки (на 4,0 %, p=0,02), більш виражене зменшення ПСШК в задніх коротких циліарних артеріях (на 11,3 %, p<0,001).

За показниками кінцево-діастолічної швидкості кровотоку при сумісному перебігу катаракти та ускладненії міопії високого ступеня зниження лінійної швидкості верифіковано в усіх досліджуваних судинах, порівняно з міопією високого ступеня без катаракти – в очній артерії (10,5 %), центральній артерії сітківки (10,8 %), в задніх коротких циліарних артеріях (10,5 %), (p<0,001), (табл. 3.7).

Таблиця 3.7

Показники діастолічної швидкості кровотоку в артеріях ока у пацієнтів з катарактою в поєднанні з ускладненою міопією високого ступеня, (M±m; n – кількість очей)

Показник	Міопія високого ступеня (n=33)	Катаракта з міопією високого ступеня (n=96)	P
ДШК в очній артерії	21,0±1,71	19,0±1,66	<0,001
ДШК в центральній артерії сітківки	7,30±0,54	6,59±0,37	<0,001
ДШК в задніх коротких циліарних артеріях	6,69±0,31	6,05±0,32	<0,001

Примітка: p - вірогідність різниці показників між групами.

На відміну від ПСШК та ДШК, за показниками середньої швидкості кровотоку, зміни в групі з катарактою в поєднанні з ускладненою міопією високого ступеня, спостерігались більш локально – в задніх коротких циліарних артеріях (6,7 %, p<0,05), незначно – в центральній артерії сітківки (4,7 %, p<0,05), (табл. 3.8).

Таблиця 3.8

Показники середньої систолічної швидкості кровотоку в артеріях ока у пацієнтів з катарактою в поєднанні з ускладненою міопією високого ступеня (M±m; n – кількість очей)

Показник	Міопія високого ступеня (n=33)	Катаракта з міопією високого ступеня (n=96)	P
СШК в очній артерії	16,8±0,68	16,5±0,76	0,18
СШК в центральній артерії сітківки	4,94±0,59	4,72±0,57	0,027
СШК в задніх коротких циліарних артеріях	7,69±0,89	7,21±0,94	<0,05

Примітка: p - вірогідність різниці показників між групами.

За поєднаного перебігу катаракти та ускладненій міопії високого ступеня відмічено підвищення індексів судинної напруги (індексу резистентності, пульсаційного індексу, систолодіастолічного співвідношення). Зокрема, збільшення індексу резистентності при сумісному перебігу катаракти та ускладненій міопії високого ступеня у порівнянні з пацієнтами з ізольованим перебігом міопії встановлено в очній артерії (на 9,1 %), центральній артерії сітківки (на 9,3 %) та задніх коротких циліарних артеріях (9,3 %), (p<0,001), (табл. 3.9).

Таблиця 3.9

Показники індексу резистентності в артеріях ока у пацієнтів з катарактою в поєднанні з ускладненою міопією високого ступеня, (M±m; n - кількість очей)

Показник	Міопія високого ступеня (n=33)	Катаракта з міопією високого ступеня (n=96)	P
IR в очній артерії	0,44±0,05	0,48±0,06	<0,001
IR в центральній артерії сітківки	0,43±0,05	0,47±0,06	0,002
IR в задніх коротких циліарних артеріях	0,43±0,05	0,47±0,06	<0,001

Примітка: p - вірогідність різниці показників між групами.

У пацієнтів з катарактою в поєднанні з ускладненою міопією високого ступеня у порівнянні з пацієнтами з ускладненою міопією високого ступеня без катаракти спостерігалось збільшення пульсаційного індексу в очній артерії на 8,2 %, центральній артерії сітківки на 9,6%, в задніх коротких циліарних артеріях на 12,1 %, (p<0,001), (табл. 3.10). Подібну закономірність обтяження перебігу катаракти в поєднанні з ускладненою міопією високого ступеня було отримано при аналізі показників систоло-діастолічного співвідношення. Встановлено незначне зростання судинної резистентності за цим показником в очній артерії (на

3,1 %, p<0,05), значним приріст S/D – в центральній артерії сітківки (на 7,3 %, p<0,001) та в задніх коротких циліарних артеріях (на 9,0 %, p<0,001), (табл. 3.11).

Таблиця 3.10

Показники пульсаційного індексу в артеріях ока у пацієнтів з катарактою в поєднанні з ускладненою міопією високого ступеня, (M±m; n - кількість очей)

Показник	Міопія високого ступеня (n=33)	Катаракта з міопією високого ступеня (n=96)	P
PI в очній артерії	0,98±0,11	1,06±0,11	<0,001
PI в центральній артерії сітківки	1,15±0,12	1,26±0,14	<0,001
PI в задніх коротких циліарних артеріях	0,66±0,05	0,74±0,05	<0,001

Примітка: p - вірогідність різниці показників між групами.

Таблиця 3.11

Показники систоло-діастолічного співвідношення в артеріях ока у пацієнтів з катарактою в поєднанні з ускладненою міопією високого ступеня (M±m; n - кількість очей)

Показник	Міопія високого ступеня (n=33)	Катаракта з міопією високого ступеня (n=96)	P
S/D в очній артерії	1,80±0,18	1,94±0,21	<0,05
S/D в центральній артерії сітківки	1,79±0,18	1,92±0,22	<0,001
S/D в задніх коротких циліарних артеріях	1,77±0,16	1,93±0,21	<0,001

Примітка: p - вірогідність різниці показників між групами.

3.5. Взаємозв'язок між функціональними, гемо- і гідродинамічними показниками у пацієнтів з катарактою в поєднанні з ускладненою міопією високого ступеня

Наступним завданням роботи було проаналізувати взаємозв'язки між різними патогенетичними ланками захворювання у пацієнтів з катарактою в поєднанні з ускладненою міопією високого ступеня. З цією метою застосовувався лінійний регресійний аналіз за Спірменом, так як більшість показників, включених в дослідження, мали нормальний статистичний розподіл.

Виявлено зворотній кореляційний зв'язок між гостротою зору та показниками гідродинаміки – істиним внутрішньоочним тиском (r=-0,44, p<0,001), (рис. 3.13) та коефіцієнтом Беккера (r=-0,21, p<0,05), (рис. 3.12).

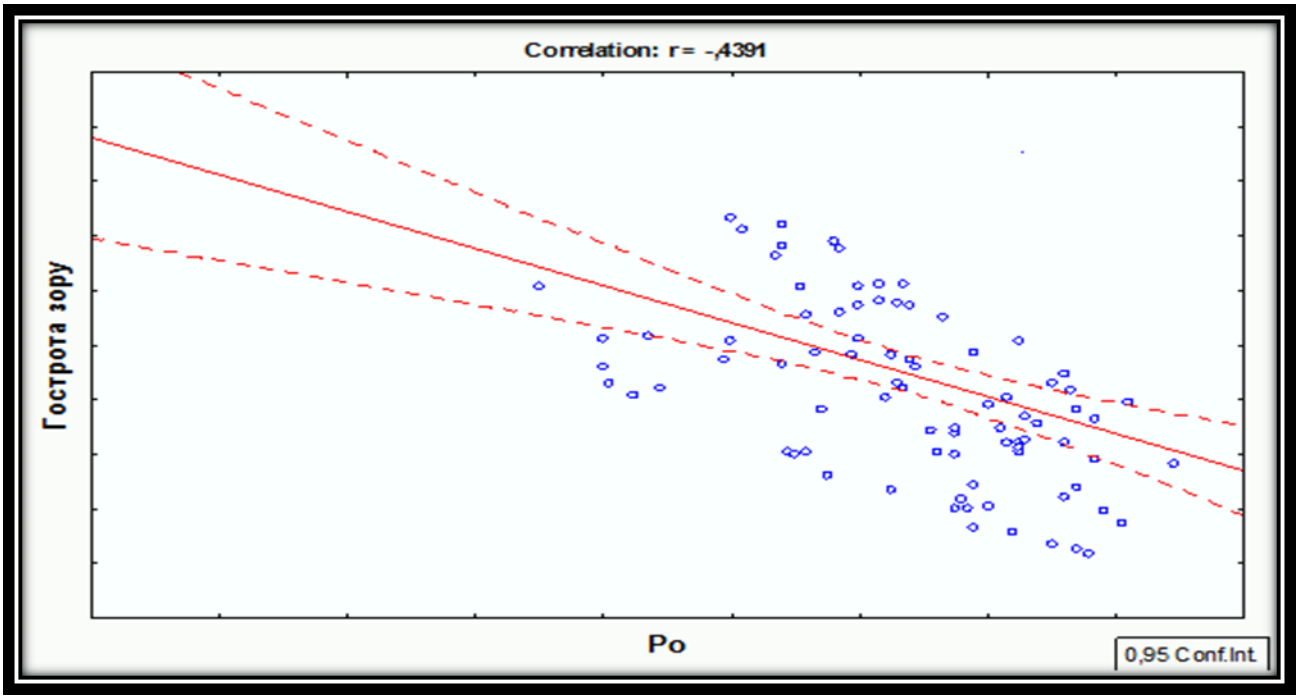

Рис. 3.12 Регресійний аналіз зв'язку між гостротою зору та величиною істинного внутрішньоочного тиску

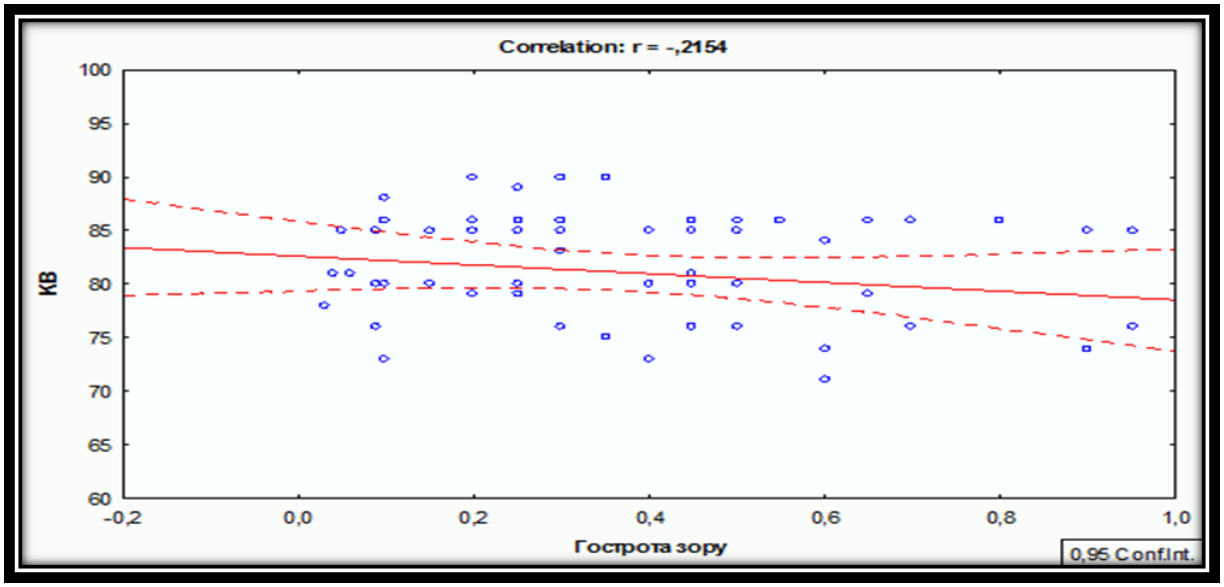

Рис. 3.13 Регресійний аналіз зв’язку між гостротою зору та коефіцієнтом Беккера

Також виявлено кореляційні зв'язки між гостротою зору та параметрами гемодинаміки при з катарактою в поєднанні з ускладненою міопією високого ступеня. На рисунках 3.14-3.16 представлено регресійні зв’язки середнього ступеня між гостротою зору та піковою систолічною швидкістю кровотоку в очній артерії (r=0,39, p<0,001), (рис. 3.14), центральній артерії сітківки (r=0,41), p<0,001), (рис. 3.15), задніх коротких циліарних артеріях (r=0,41, p<0,001), (рис. 3.16).

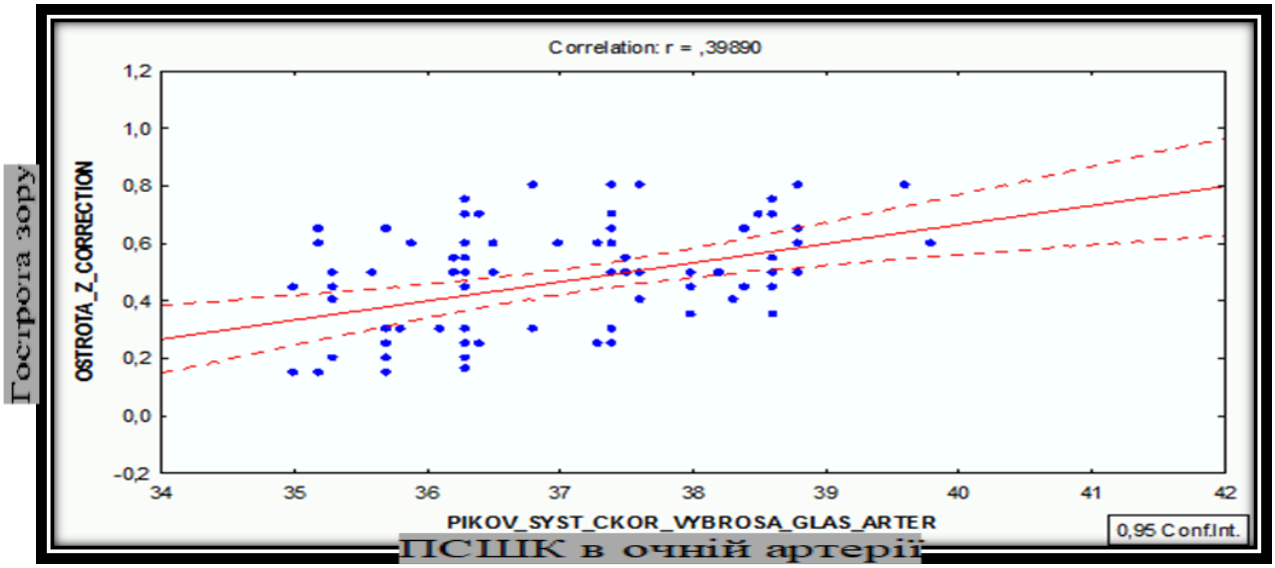

Рис. 3.14 Зв’язок ПСШК в очній артерії та гостроти зору у пацієнтів з катарактою в поєднанні з ускладненою міопією високого ступеня.

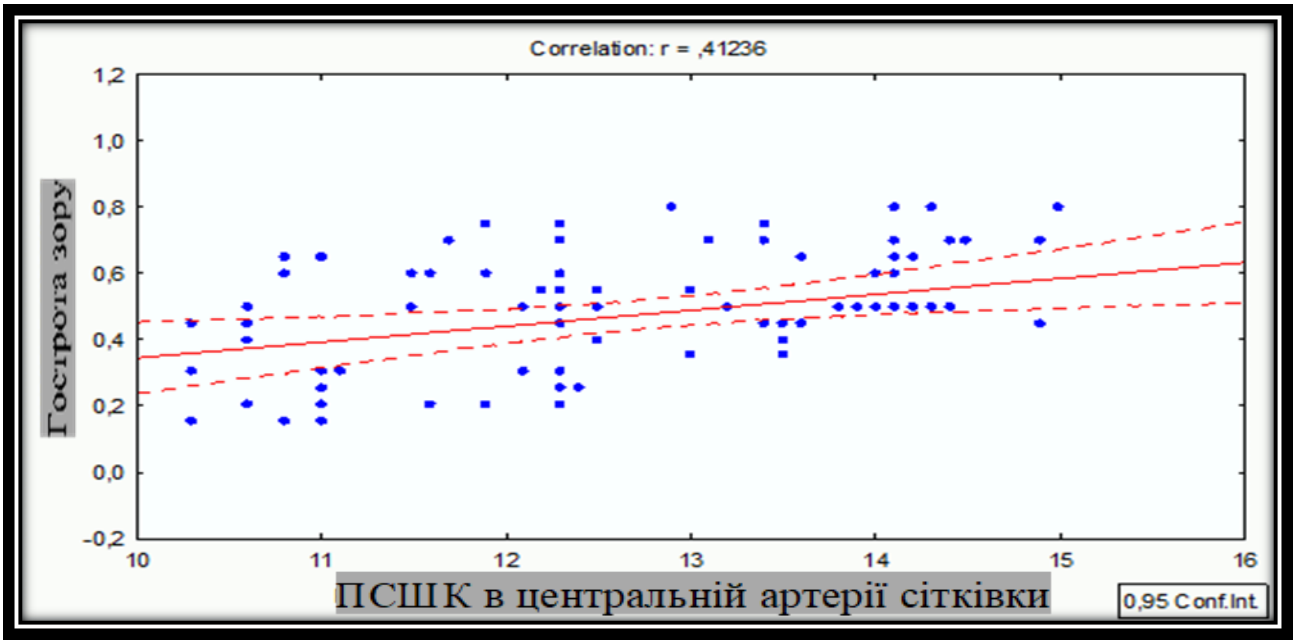

Рис. 3.15 Зв’язок ПСШК в центральній артерії сітківки та гостроти зору у пацієнтів з катарактою в поєднанні з ускладненою міопією високого ступеня

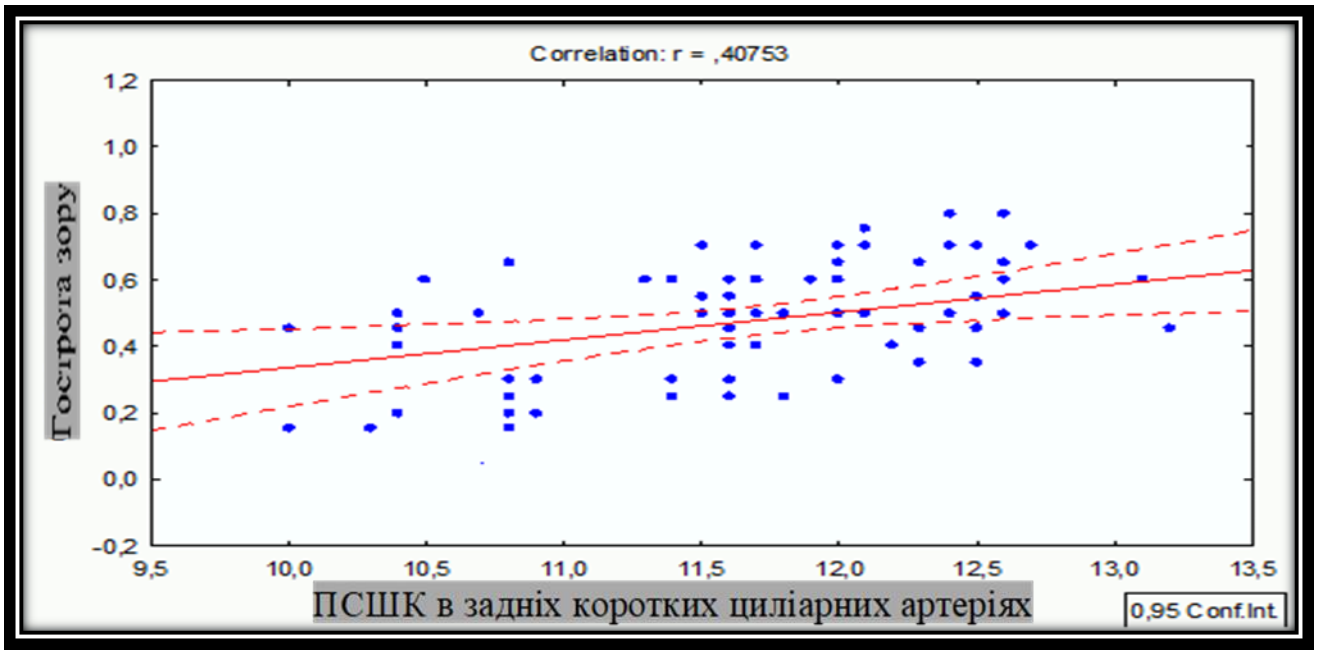

3.16 Зв’язок ПСШК в задніх коротких циліарних артеріях та гостроти зору.

Встановлено зворотні зв’язки середнього ступеня між ПСШК в очній артерії (r=-0,37, p<0,05), центральній артерії сітківки (r=-0,37, p<0,05), задніх коротких циліарних артеріях (r=-0,37, p<0,05) та істинним внутрішньоочним тиском, (рис. 3.17-3.19).

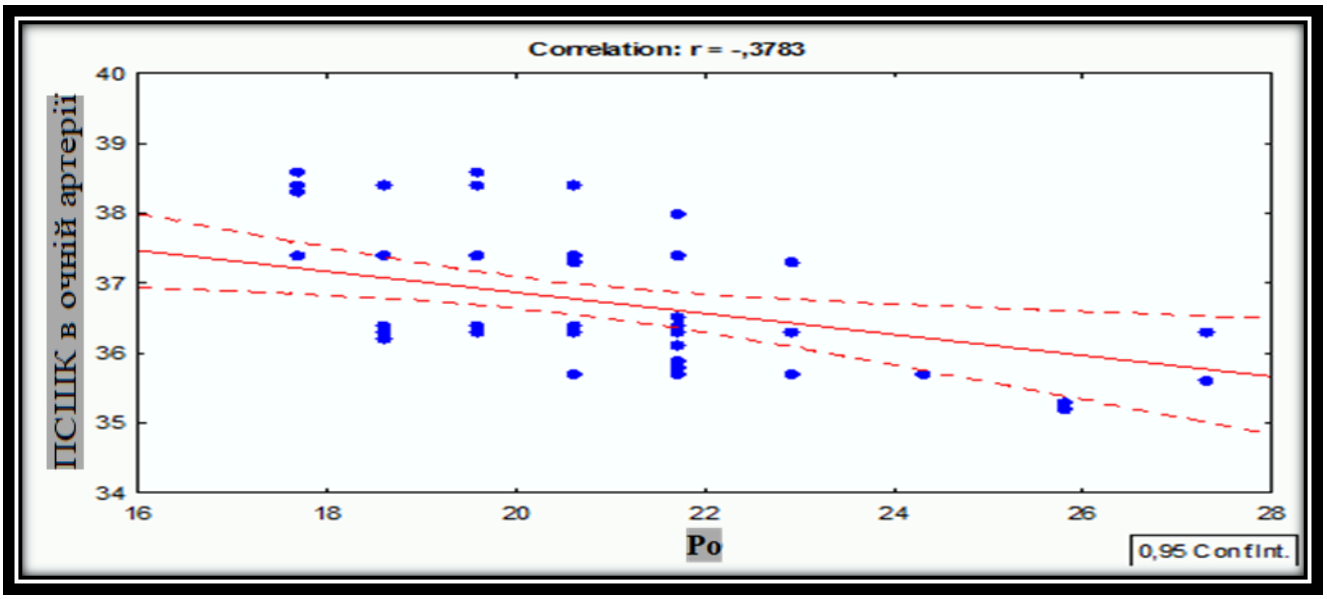

Рис. 3.17 Регресійний аналіз зв’язку між ПСШК в очній артерії та істиним внутрішньоочним тиском у пацієнтів з катарактою в поєднанні з ускладненою міопією високого ступеня

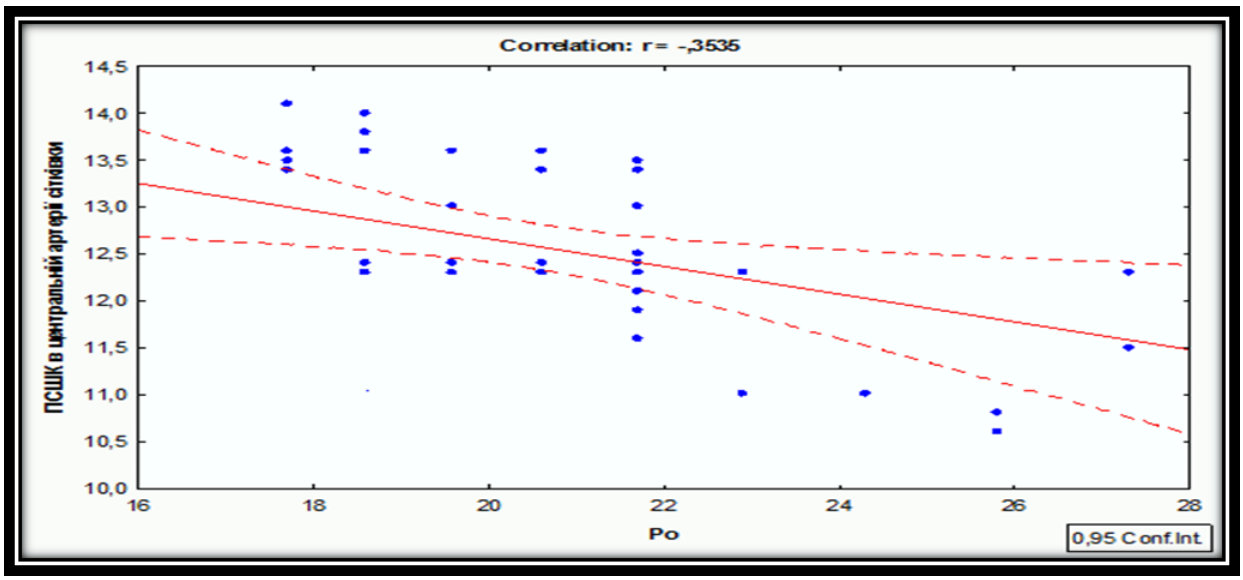

Рис. 3.18 Регресійний аналіз зв’язку між ПСШК в центральній артерії сітківки та істиним внутрішньоочним тиском.

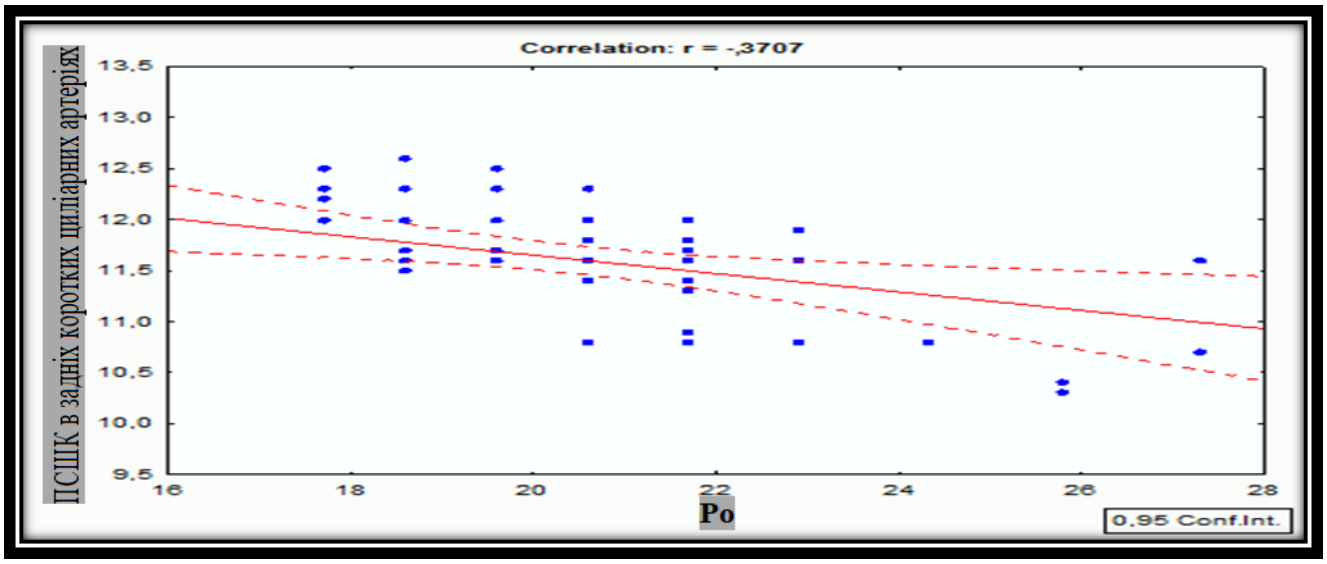

Рис. 3.19 Регресійний аналіз зв'язку між ПСШК в задніх коротких циліарних артеріях та істиним внутрішньоочним тиском у пацієнтів з катарактою в поєднанні з ускладненою міопією високого ступеня

Регресійним аналізом також нами встановлено прямий зв'язок середнього ступеня між параметрами гідро- та гемодинаміки, а саме легкістю відтоку внутрішньоочної рідини та середньою швидкістю кровотоку в очній артерії (r=0,39, p<0,05), центральній артерії сітківки (r=0,36, p<0,05) та задніх коротких циліарних артеріях (r=0,38, p<0,05), (рис. 3.20-3.22).

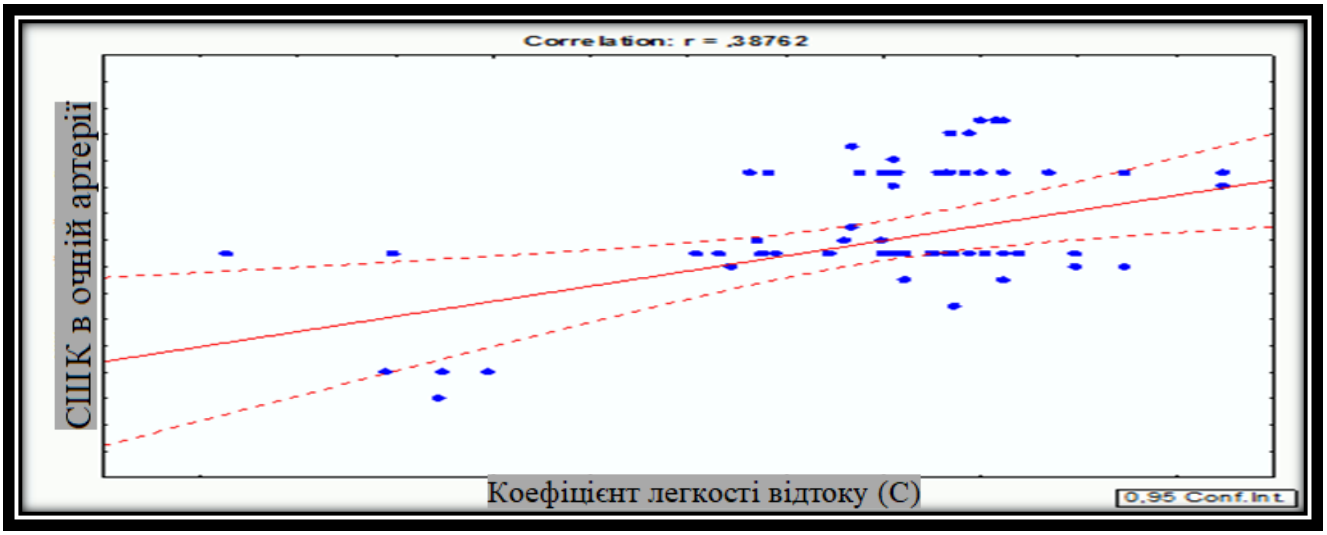

Рис. 3.20 Регресійний аналіз зв'язку між СШК в очній артерії та коефіцієнтом легкості відтоку у пацієнтів з катарактою в поєднанні з ускладненою міопією високого ступеня

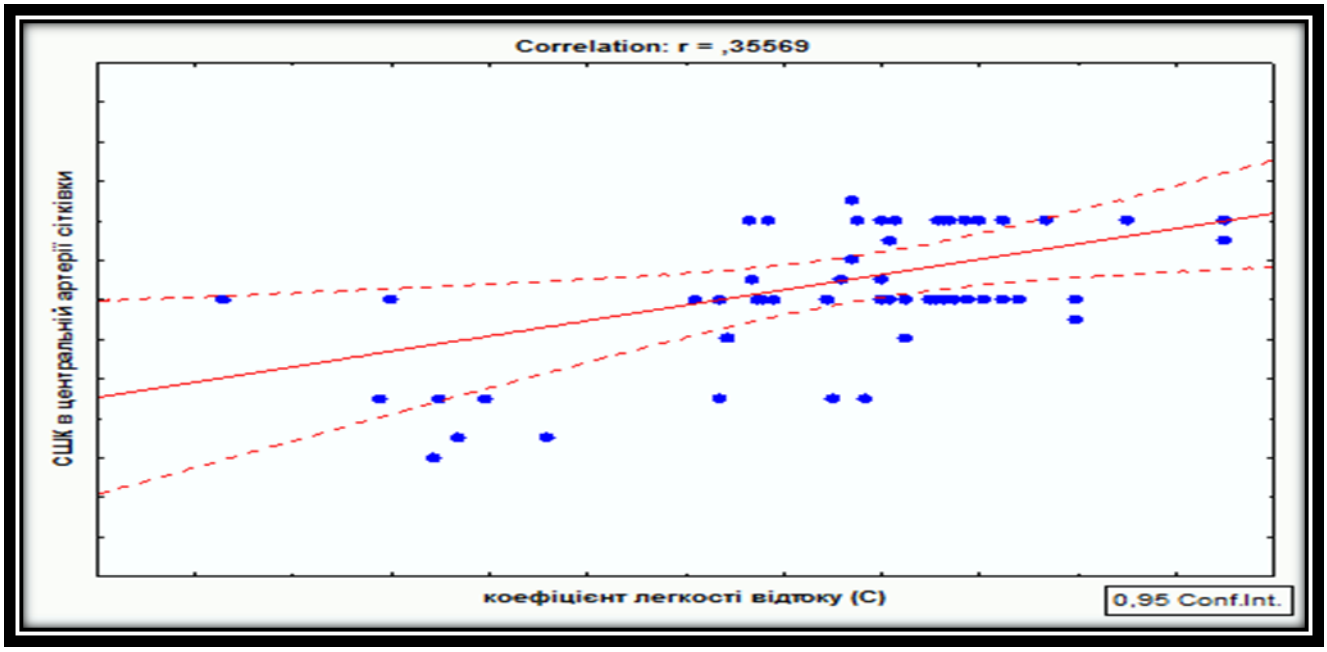

Рис. 3.21 Регресійний аналіз зв'язку між СШК в центральній артерії сітківки та коефіцієнтом легкості відтоку у пацієнтів з катарактою в поєднанні з ускладненою міопією високого ступеня

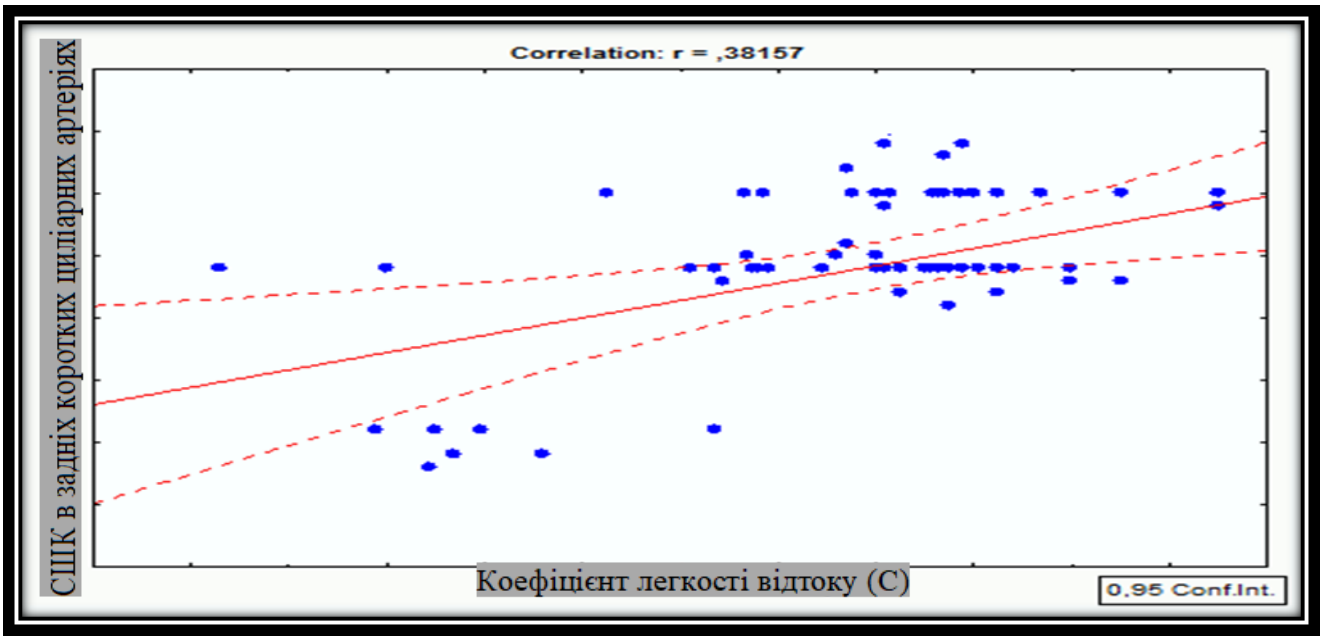

Рис. 3.22 Регресійний аналіз зв'язку між СШК в задніх коротких циліарних артеріях сітківки та коефіцієнтом легкості відтоку у пацієнтів з катарактою в поєднанні з ускладненою міопією високого ступеня

Резюме до розділу 3

Згідно наших досліджень встановлено, що для покращення гостроти зору та показників рефракції у пацієнтів з катарактою в поєднанні з ускладненою міопією високого ступеня краще застосовувати мультифокальні ІОЛ порівняно з монофокальними, оскільки відомі сьогодні мультифокальні лінзи дозволяють позбутися окулярів для близької і далекої відстані.

Проаналізувавши дані щодо гемо- та гідродинамічного фону у пацієнтів з катарактою в поєднанні з ускладненою міопією високого ступеня, співвставивши дані щодо рівня очного кровообігу та ВОТ можна зробити такий висновок: при сумісному перебігу цих патологій проявляється значний гемодинамічний дефіцит, про що свідчать достовірне зниження пікової та середньої швидкості викиду в очній артерії, центральній артерії сітківки та задніх коротких циліарних артеріях. Зміни гемодинамічних показників призводять до порушення гідродинаміки, яке проявляється підвищенням ВОТ, зниженням коефіцієнта легкості відтоку та хвилинного об’єму камерної вологи.

Верифіковано зменшення показника внутрішньоочного тиску (на 5,7%, $p<0,001$) та коефіцієнта Беккера (на 12,3 %, $p<0,001$) були вищими за поєднаного перебігу катаракти з ускладненою міопією високого ступеня. Окрім того, зменшувався коефіцієнт легкості відтоку внутрішньоочної рідини на 20,0 %, $p<0,001$. Спостерігалась тенденція до зменшення продукції внутрішньоочної рідини на 3,1 %, $p<0,001$.

За аналізу стану гемодинаміки при поєднаному перебігу катаракти та ускладненій міопії високого ступеня виявлено зниження пікової систолічної швидкості кровотоку в очній артерії (на 2,72 %, $p<0,001$), центральній артерії сітківки (на 4,0 %, $p=0,02$), виражене зменшення ПСШК в задніх коротких циліарних артеріях (на 11,3 %, $p<0,001$). На відміну від ПСШК, за показниками середньої швидкості кровотоку, зміни в групі з катарактою в поєднанні з ускладненою міопією високого ступеня, спостерігались більш локально – в задніх коротких циліарних артеріях (на 6,7 %, $p<0,05$), незначно – в центральній артерії сітківки (на 4,7 %, $p<0,05$).

Збільшення індексу резистентності при поєднаному перебігу катаракти та ускладненій міопії високого ступеня у порівнянні з пацієнтами з ізольованим перебігом ускладненої міопії високого ступеня встановлено в очній артерії (на 9,1 %, p<0,001), центральній артерії сітківки (на 9,3%, p<0,001) та задніх коротких циліарних артеріях (на 9,3 %, p<0,001). Окрім того, обтяження поєднаного перебігу катаракти з ускладненою міопією високого ступеня, проти ізольованого перебігу ускладненої міопії високого ступеня, відбувалось також за рахунок збільшення пульсаційного індексу (очна артерія – на 8,2 %, центральна артерія сітківки – на 9,6 %, задні короткі циліарні артерії – на 12,1 %, p<0,001).

За оцінки кореляційних відносин виявлено зворотній зв’язок між гостротою зору та показниками гідродинаміки – істиним внутрішньоочним тиском (r=-0,44, p<0,001) та коефіцієнтом Беккера (r=-0,31, p<0,05). Регресійний аналіз виявив зворотній зв’язок між ПСШК в очній артерії (r=-0,37, p<0,05), центральній артерії сітківки (r=-0,37, p<0,05), задніх коротких циліарних артеріях та істинним внутрішньоочним тиском.

Даний розділ викладено в публікаціях:

1. [138] Zavgorodnia NG, Mykhailenko NV. Changes in biometric parameters of eyes with high-grade myopia before and after phacoemulsification of cataracts with intraocular lens implantation. Journal of Education, Health and Sport. 2021; 11(4):131-142.

2. [139] Завгородня НГ, Михайленко НВ. Результати імплантації трифокальних і монофокальних лінз при факоемульсифікації катаракти на очах з міопією високого ступеня. Студенти науковці ЗДМУ в сучасній медицині і фармації 2019: тези доп. науково практична конференція студентів (Запоріжжя, 13-17 травня 2019 р.) Запоріжжя; 2019, с. 79-80.

3. [140] Завгородня НГ, Михайленко НВ. Результати імплантації трифокальних лінз при факоемульсифікації катаракти на очах з міопією високого ступеня. Філатовські читання – 2019: тези доп. науково-практична конференція з

міжнародною участю, присвячена дню науки (Одеса, 23-24 травня 2019 р.) Одеса, 2019, с. 58-59.

4. [111] Завгородня НГ, Михайленко НВ. Порівняння результатів імплантації мульти- і монофокальних інтраокулярних лінз при факоемульсифікації катаракти на очах з міопією високого ступеня. Досягнення сучасної медичної та фармацевтичної науки – 2020: тези. доп. наукова конференція студентів ЗДМУ (Запоріжжя,16 грудня 2020р.). Запоріжжя, 2020, с. 14-15.

5. [141] Завгородня НГ, Михайленко НВ. Динаміка зорових функцій при імплантації мультифокальних штучних кришталиків на очах з міопією високого ступеня після факоемульсифікації катаракти. *Філатовські читання 2021*: тези доп. науково практична конференція з міжнародною участю (Одеса, 20-21 травня 2021 р.); Одеса, 2021, с. 51-53.

РОЗДІЛ 4. ВПЛИВ ФАКОЕМУЛЬСИФІКАЦІЇ З ІМПЛАНТАЦІЄЮ ІОЛ НА СТАН ГЕМО- ТА ГІДРОДИНАМІЧНИХ ПОКАЗНИКІВ ЗОРОВОГО АНАЛІЗАТОРА У ПАЦІЄНТІВ З КАТАРАКТОЮ В ПОЄДНАННІ З УСКЛАДНЕНОЮ МІОПІЄЮ ВИСОКОГО СТУПЕНЯ

Катаракта, ускладнена міопією, за даними літератури, становить від 19 до 28% випадків катаракти, а інвалідність з цієї причини досягає 44,6 %. Тому своєчасна діагностика та лікування катаракти, ускладненою міопією, є важливим та актуальним питанням офтальмології. Дефіцит кровопостачання та порушення гідродинаміки очного яблука при міопії безсумнівно є однією з основних причин, що призводять до розвитку ускладнень у даної категорії пацієнтів. До теперішнього часу, питання гідро- та гемодинаміки цієї патології висвітлено в літератури недостатньо. Не до кінця вивченими є механізми взаємообтяження поєднаного перебігу катаракти та міопії. Покращення кровопостачання та гідродинамічного відтоку при ускладненій катаракті, впливає на патогенетичний механізм розвитку ускладненої міопії і підвищує зорові функції.

4.1. Динаміка гемодинамічних показників після факоемульсифікації у пацієнтів з катарактою в поєднанні з ускладненою міопією високого ступеня

Визначення показників кровопостачання в очній артерії, центральній артерії сітківки та задніх коротких циліарних артеріях в динаміці через 1 та 6 місяців після ФЕК з імплантацією ІОЛ показало наступне: за даними показника лінійної ПСШК було встановлено приріст кровотоку в очній артерії на 4,9 % впродовж 1 місяця ($p<0,001$), на 11,6 % - впродовж 6 місяців після ФЕК + ІОЛ ($p_1<0,001$). В центральній артерії сітківки та задніх коротких циліарних артеріях вірогідний приріст ПСШК після оперативного втручання досягнуто через 6 місяців (25,4 % та 19,8 % відповідно, $p_1<0,001$), проте, через 1 місяць було відмічено лише відповідну тенденцію щодо приросту пікової систолічної швидкості кровотоку, (табл. 4.1).

Таблиця 4.1

Показники пікової систолічної швидкості кровотоку в артеріях ока до та після факоемульсифікації з імплантацією ІОЛ на очах з катарактою в поєднанні з ускладненою міопією високого ступеня, (M±m; n= 96)

Показник	До ФЕК+ІОЛ	Через 1 міс. після ФЕК+ІОЛ	Через 6 міс. після ФЕК+ІОЛ	Р
ПСШК в очній артерії	36,8±1,14	38,6±1,14	41,2±1,13	$p, p_{1-2}<0,001$
ПСШК в центральній артерії сітківки	12,6±1,22	13,0±1,27	15,8±1,27	$p_{1-2}<0,001$
ПСШК в задніх коротких циліарних артеріях	11,6±0,70	11,9±0,72	13,9±0,72	$p_{1-2}<0,001$

Примітки:
1. p – вірогідність різниці показника через 1 міс. щодо вихідного;
2. p_1 - вірогідність різниці показника через 6 міс. щодо вихідного;
3. p_2-вірогідність різниці між показниками через 1 та 6 міс. після ФЕК з імплантацією ІОЛ

На відміну від очної артерії, приріст діастолічної швидкості кровотоку відмічався вже з 1-го місяця лікування по всіх досліджуваних судинах з подальшою позитивною та більш вираженою динамікою впродовж наступних 6 місяців - в очній артерії – 13,5 %, в центральній артерії сітківки – 14,4 %, в задніх коротких циліарних артеріях – 12,9 % (таблиця 4.2), ($p<0,001$).

Через 6 місяців ефективність було досягнуто на рівні 40,6 % (очна артерія), 57,8 % (центральна артерія сітківки) та 50,3 % (задні короткі циліарні артерії), $p_1<0,001$. Тобто, фактично, приріст спостерігався в 1,40, 1,58 та 1,50 разів.

Таблиця 4.2

Показники діастолічної швидкості кровотоку в артеріях ока до та після факоемульсифікації з імплантацією інтраокулярних лінз на очах з катарактою в поєднанні з ускладненою міопією високого ступеня (M±m; n=96)

Показник	До ФЕК+ІОЛ	Через 1 міс. після ФЕК+ІОЛ	Через 6 міс. після ФЕК+ІОЛ	Р
ДШК в очній артерії	19,2±1,66	21,8±1,74	27,0±1,81	$p, p_{1-2}<0,001$
ДШК в центральній артерії сітківки	6,59±0,37	7,54±0,43	10,4±0,52	$p, p_{1-2}<0,001$
ДШК в задніх коротких циліарних артеріях	6,06±0,33	6,84±0,33	9,11±0,39	$p, p_{1-2}<0,001$

Примітки:
1. p – вірогідність різниці показника через 1 міс. щодо вихідного;
2. p_1 - вірогідність різниці показника через 6 міс. щодо вихідного;
3. p_2-вірогідність різниці між показниками через 1 та 6 міс. після ФЕК з імплантацією ІОЛ

Дані відносно середньої систолічної швидкості кровотоку (ССШК) в динаміці спостереження у хворих з катарактою в поєднанні з ускладненою міопією високого ступеня після ФЕК з імплантацією ІОЛ наведені в таблиці 4.3.

За показником ССШК через 1 місяць після оперативного лікування - збільшувалась не статистично достовірно в усіх досліджуваних судинах, проте через 6 місяців після втручання отримані достовірні зміни відносно приросту ССШК (p<0,001). Стосовно ступеня збільшення ССШК, то в очній артерії впродовж 6 місяців він становив 18,1 % (p<0,001), в центральній артерії сітківки – 43,2 % (p<0,001), в задніх коротких циліарних артеріях – 40,3 % (p<0,001). Окрім того, в центральній артерії сітківки приріст ССШК вже через 1 місяць після втручання становив 5,1 %, в задніх коротких циліарних артеріях – 2,4%, (p>0,05).

Таблиця 4.3

Показники середньої систолічної швидкості кровотоку в артеріях ока до та після факоемульсифікації з імплантацією ІОЛ на очах з катарактою в поєднанні з ускладненою міопією високого ступеня (M±m; n=96)

Показник	До ФЕК+ІОЛ	Через 1 міс. після ФЕК+ІОЛ	Через 6 міс. після ФЕК+ІОЛ	P
СШК в очній артерії	16,6±0,76	16,7±0,74	19,6±0,76	p_{1-2}<0,001
СШК в центральній артерії сітківки	4,72±0,58	4,96±0,59	6,76±0,59	p_{1-2}<0,001
СШК в задніх коротких циліарних артеріях	7,41±0,94	7,59±0,98	10,4±0,98	p_{1-2}<0,001

Примітки:
1. p – вірогідність різниці показника через 1 міс. щодо вихідного;
2. p_1 - вірогідність різниці показника через 6 міс. щодо вихідного;
3. p_2-вірогідність різниці між показниками через 1 та 6 міс. після ФЕК з імплантацією ІОЛ

Інформативними та важливими гемодинамічними показниками є параметри, що відображають стан тонусу судини, еластичності судинної стінки, а також рівня кровонаповнення судин мікроциркуляторного русла. До таких показників відносяться індекс резистентності судин (index of resistance - IR), пульсаційний індекс (pulsating index - PI), а також систоло-діастолічне співвідношення (S/D). Цінність відносних параметрів визначається тим, що їх величина не залежить від причин, які впливають на параметри швидкості кровотоку.

Зміни індексу резистентності судинної стінки після факоемульсифікації з імплантацією інтраокулярних лінз наведені на таблиці 4.4. Встановлено, що впродовж 1 місяця після оперативного лікування індекс судинного опору зменшувався в усіх досліджуваних судинах (p<0,001), з подальшою позитивною динамікою впродовж наступних 6 місяців (p_1<0,001).

Таблиця 4.4

Показники індексу резистентності в артеріях ока після факоемульсифікації з імплантацією інтраокулярної лінзи на очах з катарактою в поєднанні з ускладненою міопією високого ступеня (M±m; n=96)

Показник	До ФЕК+ІОЛ	Через 1 міс. після ФЕК+ІОЛ	Через 6 міс. після ФЕК+ІОЛ	P
IR в очній артерії	0,48±0,06	0,43±0,05	0,34±0,05	$p, p_{1-2}<0,001$
IR в центральній артерії сітківки	0,47±0,06	0,43±0,06	0,33±0,06	$p, p_{1-2}<0,001$
IR в задніх коротких циліарних артеріях	0,48±0,06	0,41±0,06	0,33±0,06	$p, p_{1-2}<0,001$

Примітки:
1. p – вірогідність різниці показника через 1 міс. щодо вихідного;
2. p_1 - вірогідність різниці показника через 6 міс. щодо вихідного;
3. p_2 - вірогідність різниці між показниками через 1 та 6 міс. після операції.

За оцінки кількісних даних виявлено зменшення індексу судинної резистентності через 1 і 6 місяців на 11,6 % та 41,2 % в

очній артерії, на 9,3 % та 42,4 % - в центральній артерії сітківки, на 17,1 % та 45,5 % - в задніх коротких циліарних артеріях. Таким чином, в середньому зменшення індексу судинної резистентності після факоемульсифікації з імплантацією інтраокулярних лінз становило 40,0 % (1,41, 1,42 та 1,45 разів).

Іншим показником, яким характеризує стан судинної стінки є пульсаційний індекс (pulsating index – PI). Приріст даного параметра відображає підвищення ригідності та зниження еластичності судин.

В нашій роботі виявлено статистично достовірне зниження пульсаційного індексу, підвищення еластичності стінок очної артерії, центральної артерії сітківки та задніх коротких циліарних артеріях вже через 1 місяць після ФЕК з імплантацією ІОЛ, з подальшою тенденцією при тривалому проспективному спостереженні ($p<0,001$).

Зменшення пульсаційного індексу в очній артерії становило 7,1 % та 21,8 % через 1 та 6 місяців, в центральній артерії сітківки – 15,6 % та 61,5%, в задніх коротких циліарних артеріях – 13,8 % та 64,4 % відповідно, табл. 4.5.

Таблиця 4.5

Показники пульсаційного індексу в артеріях ока до та після факоемульсифікації катаракти з імплантацією інтраокулярної лінзи на очах з катарактою в поєднанні з ускладненою міопією високого ступеня (M±m; n=96)

Показник	До ФЕК+ІОЛ	Через 1 міс. після ФЕК+ІОЛ	Через 6 міс. після ФЕК+ІОЛ	P
PI в очній артерії	1,06±0,11	0,99±0,12	0,87±0,15	$p, p_{1-2}<0,001$
PI в центральній артерії сітківки	1,26±0,15	1,09±0,14	0,78±0,14	$p, p_{1-2}<0,001$
PI в задніх коротких циліарних артеріях	0,74±0,05	0,65±0,05	0,45±0,06	$p, p_{1-2}<0,001$

Примітки:
1. p – вірогідність різниці показника через 1 міс. щодо вихідного;
2. p_1 - вірогідність різниці показника через 6 міс. щодо вихідного;
3. p_2 - вірогідність різниці між показниками через 1 та 6 міс. після операції.

Ще одним непрямим показником, що відображає еластичність очних артерій, є систолодіастолічне співвідношення (S/D). В роботі встановлено зменшення коефіцієнта S/D в очній артерії, центральній артерії сітківки та циліарній артерії через 1 місяць проспективного спостереження в післяопераційному періоді після факоемульсифікації з імплантацією інтраокулярних лінз ($p<0,001$). При спостереженні до 6 місяців виявлено подальше покращення показників еластичності стінок артерій ($p_{1-2}<0,001$), що беруть участь в кровопостачанні ока (таб. 4.6).

Таблиця 4.6

Показники систоло-діастолічного співвідношення в артеріях ока до та після факоемульсифікації з імплантацією інтраокулярнії лінзи на очах з катарактою в поєднанні з ускладненою міопією високого ступеня (M±m; n=96)

Показник	До ФЕК+ІОЛ	Через 1 міс. після ФЕК+ІОЛ	Через 6 міс. після ФЕК+ІОЛ	P
S/D в очній артерії	1,94±0,21	1,78±0,18	1,53±0,13	$p,p_{1-2}<0,001$
S/D в центральній артерії сітківки	1,92±0,22	1,73±0,18	1,51±0,14	$p,p_{1-2}<0,001$
S/D в задніх коротких циліарних артеріях	1,93±0,21	1,74±0,17	1,52±0,13	$p,p_{1-2}<0,001$

Примітки:
1. p – вірогідність різниці показника через 1 міс. щодо вихідного;
2. p_1 - вірогідність різниці показника через 6 міс. щодо вихідного;
3. p_2 - вірогідність різниці між показниками через 1 та 6 міс. після операції

У очній артерії зменшення систолодіастолічного коефіцієнта становило 9,0 % через 1 місяць післяопераційного періоду, 26,8 % - через 6 місяців ($p,p_{1-2}<0,001$). У центральній артерії сітківки зміни S/D становили 11,0 % та 27,2 % ($p,p_{1-2}<0,001$), в задніх коротких циліарних артеріях – 10,9 % та 27,0 % ($p,p_{1-2}<0,001$).

4.2 Динаміка гідродинамічних показників після до та після факоемульсифікації з імплантацією ІОЛ у пацієнтів з катарактою в поєднанні з ускладненою міопією високого ступеня

Наступним завданням нашого дослідження було вивчення впливу факоемульсифікації з імплантацією інтраокулярних лінз на показники гемо- та

гідродинаміки ока у пацієнтів з катарактою в поєднанні з ускладненою міопією високого ступеня.

Для оцінки змін гідродинаміки після оперативного втручання, аналізувались параметри, що характеризують внутрішньоочний тиск (ВОТ), істиний внутрішньоочний тиск – Ро, а також відтік внутрішньоочної рідини (коефіцієнт легкості відтоку – С, коефіцієнт Беккера – КВ, хвилинний об'єм внутрішньоочної рідини – F). Показники ВОТ за даними тонометрії за Маклаковим відображено на рис. 4.1

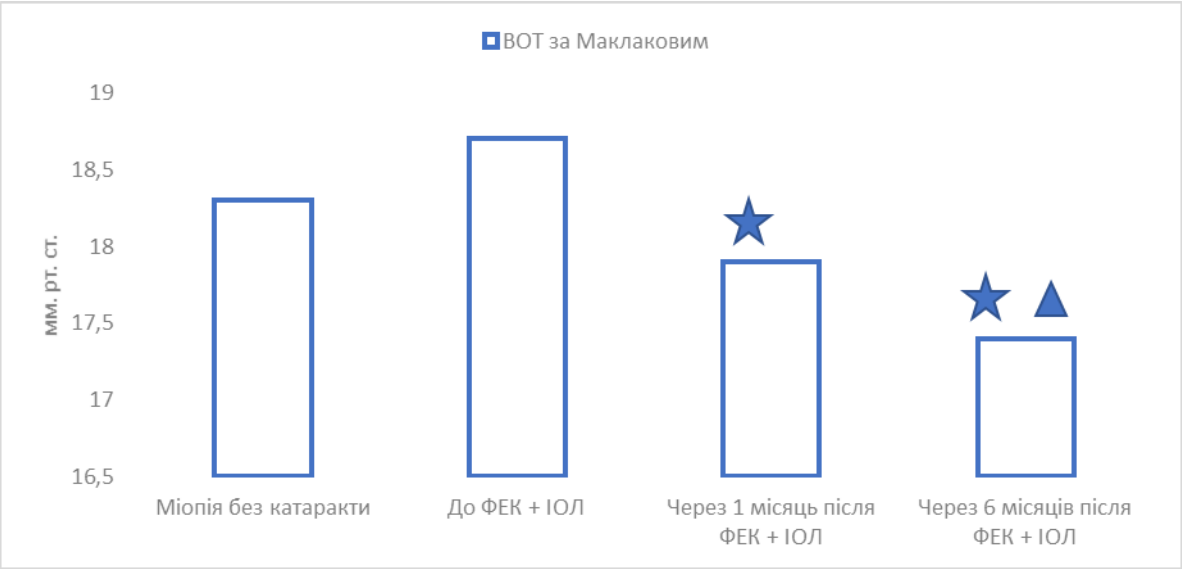

Рис. 4.1 Динаміка ВОТ до та після ФЕК + ІОЛ

Примітки:

1. ★ - вірогідність різниці щодо вихідного показника ВОТ;
2. ▲ - вірогідність різниці між показниками ВОТ через 1 та 6 міс. лікування.

В динаміці лікування було встановлено статистично достовірне зниження внутрішньоочного тиску за Маклаковим на 6,9 % за 6 міс. від початкового з 18,6±2,34 до 17,4±1,09 мм рт. ст. ($p<0,001$). В той же час, слід підкреслити, що основний ефект зниження внутрішньоочного тиску очікувався вже впродовж 1 місяця (17,9±1,06 мм рт. ст.) після оперативного втручання (3,9%, $p=0,006$), з подальшим зниженням на 3,1% через 6 міс. спостереження ($p=0,008$).

Аналіз результатів показав, що у пацієнтів з катарактою в поєднанні з ускладненою міопією високого ступеня показник середнього значення ВОТ

перевищував відповідний показник пацієнтів з ускладненою міопією високого ступеня без катаракти.

Після проведення ФЕК з імплантацією ІОЛ за даними тонометрії встановлено, що в перший місяць після операції ВОТ було нормалізовано у всіх оперованих пацієнтів за рахунок поліпшення відтоку камерної вологи. Показники тонографії за Нестеровим в динаміці лікування наведені в таблиці 4.7.

Таблиця 4.7

Показники гідродинаміки очей за даними тонографії за Нестеровим через 1 та 6 місяців після операції факоемульсифікація з імплантацією інтраокулярної лінзи на очах з катарактою в поєднанні з ускладненою міопією високого ступеня (M±m; n=96)

Показник	До ФЕК+ІОЛ	Через 1 міс. після ФЕК+ІОЛ	Через 6 міс. після ФЕК+ІОЛ	P
Ро, мм рт. ст.	20,4±2,1	18,1±2,22	17,8±1,14	$p, p_1<0,001$ $p_2>0,05$
С, мм^3/хв*мм рт.ст.	0,25±0,002	0,31±0,002	0,36±0,002	$p, p_{1-2}<0,001$
КВ, од	80,8±8,69	57,7±7,31	50,0±4,86	$p, p_{1-2}<0,001$
F, мм^3/хв.	2,50±0,74	2,58±0,61	2,72±0,38	$p<0,001$ $p_1=0,025$ $p_2=0,01$

Примітки:
1. p – вірогідність різниці показника через 1 міс. щодо вихідного;
2. p_1 - вірогідність різниці показника через 6 міс. щодо вихідного;
3. p_2 - вірогідність різниці між показниками через 1 та 6 міс. після ФЕК з імплантацією ІОЛ

За даними тонографії за Нестеровим, рівень істинного внутрішньоочного тиску (Ро, мм рт. ст.) знижувався через 1 місяць після оперативного втручання на 2,3 мм рт. ст. (12,7 %, $p<0,001$), через 6 місяців - на 2,6 мм рт. ст. (14,4 %, $p_1<0,001$). Суттєве зниження Ро відмічено саме в перший місяць після

оперативного встручання. Впродовж наступних 5 місяців зниження істинного внутрішньоочного тиску було статистично не значущим (p_2>0,05).

Зниження внутрішньоочного тиску після факоемульсифікації з імплантацією інтраокулярної лінзи відбувалося за рахунок збільшення коефіцієнта відтоку внутрішньоочної рідини та хвилинного об'єму водянистої вологи, зменшення співвідношення Po/C (коефіцієнта Беккера).

Зокрема, відтік внутрішньоочної рідини збільшувався на 24,0 % через 1 місяць (p<0,001), та на 44,0 % через 6 місяців (p_1<0,001). Відповідно, пропорційне зменшення коефіцієнта Беккера відмічено на 40,0 % (p<0,001) та 61,6 % (p_1<0,001) - через 1 та 6 місяців відповідно. Приріст хвилинного об'єму внутрішньоочної рідини становив 8,8 % за весь період післяопераційного спостереження, проте впродовж 1-го місяця – лише 3,2 %.

4.3 Вплив факоемульсифікації з імплантацією інтраокулярної лінзи у пацієнтів з катарактою в поєднанні з ускладненою міопією високого ступеня на пігментацію кута передньої камери

Ряд досліджень підтверджують положення про залежність пігментації кута передньої камери з легкістю внутрішньоочного відтоку, ступенем підвищення внутрішньоочного тиску, важкістю катаракти та міопії високого ступня.

Відкладення пігменту в досліджуваній групі хворих було представлено окремими нерівномірними скупченнями, зернами. Пігмент локалізувався в ділянці трабекули, у випадках інтенсивної пігментації – на межі кільця Швальбе. В деяких випадках відкладання пігменту навколо кільця Швальбе мало вигляд хвилястої лінії. При цьому, інтенсивність пігментації достовірно корелювала з тяжкістю процесу.

Інтенсивна пігментація (3-4 бали) мала місце в 20 випадках (20,8 %) з них: 3 бали - 18 пацієнтів (18,7 %), 4 бали - 2 випадки (2,1 % очей), пігментація середньої інтенсивності (2 бали) - у 50 випадках (52,1 %), пігментація слабкої інтенсивності (1 бал) - в 26 випадках (27,1 %), рис. 4.2.

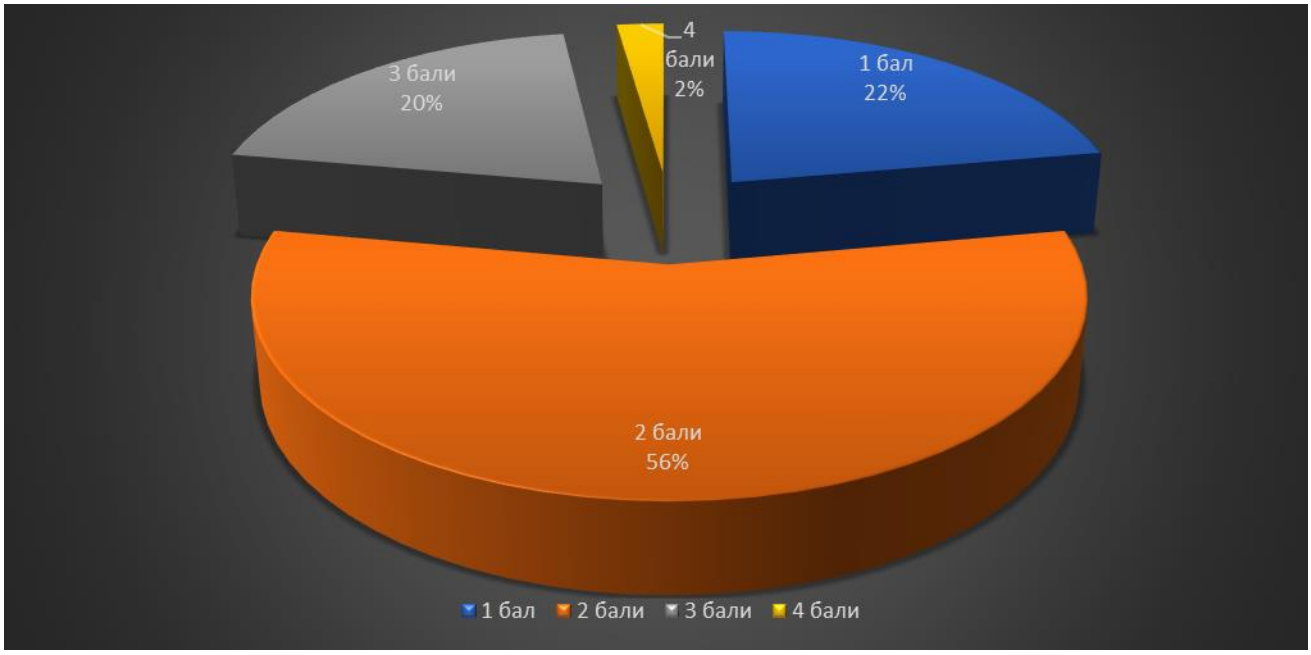

Рис. 4.2 Розподіл пацієнтів, включених в дослідження, за інтенсивністю пігментації переднього кута ока

Дослідження показало, що більшість пацієнтів, включених в роботу, мали інтенсивність пігментації переднього кута ока на рівні 2 балів. Середній рівень пігментації становив 1,96±0,73 балів.

В динаміці спостереження, через 1 та 6 місяців після факоемульсифікації з імплантацією інтраокулярних лінз, доведено зменшення рівня пігментації переднього кута ока до 1,51±0,66 та 1,04±0,63 балів ($p<0,001$). рис.4.3.

При аналізі ефективності покращення гостроти зору залежно від зменшення інтенсивності пігментації кута передньої камери ока через 1 місяць лікування, пацієнти були розподілені на підгрупи, де було встановлено зменшення інтенсивності пігментації кута передньої камери ока (54 ока, 56,3%) та підгрупу, де інтенсивність пігментації впродовж 1-го місяця не змінилась (42 ока, 43,7%).

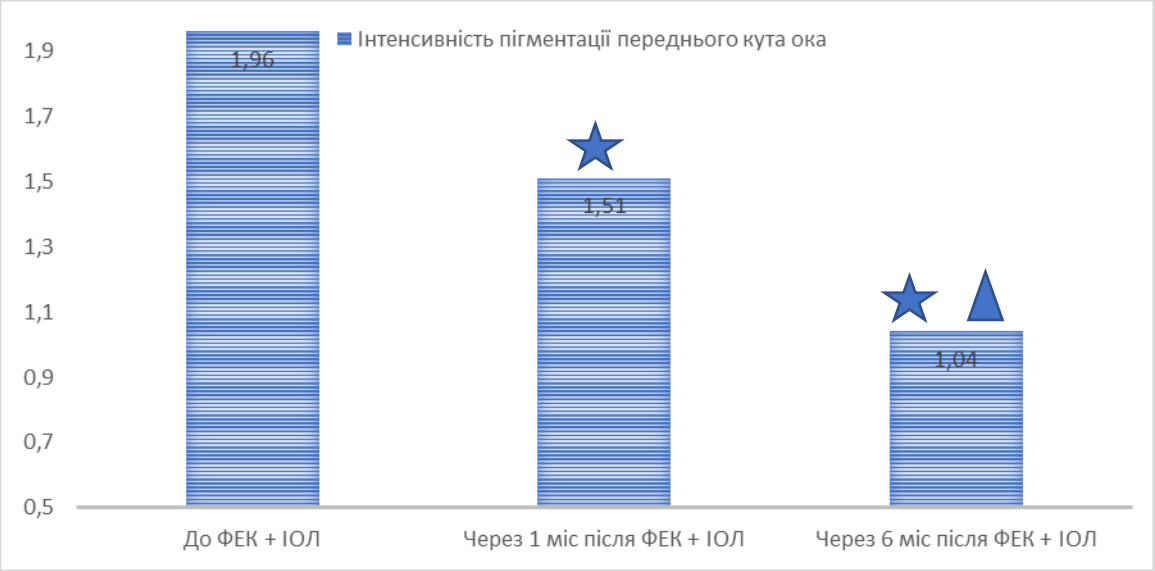

Рис. 4.3 Ступінь пігментації передньої камери ока в динаміці спостереження

Примітки:

1. ★ - вірогідність різниці до ФЕК з імплантацією ІОЛ;
2. ▲ - вірогідність різниці між показниками через 1 та 6 міс. лікування.

Наступним завданням роботи було оцінити рівень впливу пігментації передньої камери ока на показники, що характеризують гідро- та гемодинаміку ока. З цією метою пацієнти були розподілені на 3 підгрупи: підгрупа 1-1 – пацієнти зі зменшенням інтенсивності пігментації на 2 бали, підгрупа 1-2 - пацієнти зі зменшенням інтенсивності пігментації на 1 бал, підгрупа 1-3 – хворі, в яких інтенсивність пігментації не змінилась впродовж періоду спостереження.

Динаміка гостроти зору без корекції залежно від ступеня зменшення пігментації кута передньої камери ока наведена в таблиці 4.8.

В усіх підгрупах відмічено покращення гостроти зору без корекції після факоемульсифікації з імплантацією інтраокулярних лінз ($p<0,001$). Проте, слід підкреслити, що в підгрупі 1-1, де інтенсивність пігментації зменшувалась на 2 бали, гострота зору в кінці періоду спостереження підвищувалась на 19,3 % ефективніше ($p_2=0,001$), в підгрупі 1-2 – на 12,3 % ефективніше ($p_1=0,032$), ніж в підгрупі 1-3, де не відмічено зменшення ефективності пігментації переднього кута ока.

Таблиця 4.8

Динаміка гостроти зору без корекції залежно від ступеня зменшення пігментації кута передньої камери ока після факоемульсифікації з імплантацією інтраокулярних лінз на очах з катарактою в поєднанні з ускладненою міопією високого ступеня (M±m; n=96)

Параметри	До ФЕК+ІОЛ	Через 1 місяць після ФЕК+ІОЛ	Через 6 місяців після ФЕК+ІОЛ	P
Підгрупа 1-1	0,053±0,009	0,67±0,24	0,68±0,23	$p<0,001$
Підгрупа 1-2	0,06±0,008	0,63±0,23	0,64±0,22	$p_1=0,032$
Підгрупа 1-3	0,052±0,014	0,57±0,24	0,57±0,23	$p_2=0,001$

Примітки:
1. p – вірогідність різниці показників до ФЕК з імплантацією ІОЛ;
2. p_1 - вірогідність різниці показників між підгрупами 1-2 та 1-3;
3. p_2 - вірогідність різниці показників між підгрупами 1-1 та 1-3.

В усіх підгрупах гострота зору з корекцією статистично достовірно покращувалась, ($p<0,001$). Разом з тим, в підгрупі 1-1 гострота зору з корекцією через 6 місяців досягала 0,91±0,15, в підгрупі 1-2 - 0,86±0,13 проти 0,81±0,14 в підгрупі 1-3. Ефективність для підгрупи 1-1 була на 12,4 % вищою, для підгрупи 1-2 – на 6,2 % вищою порівняно з групою 1-3 (таб.4.9)

Таблиця 4.9

Динаміка гостроти зору з корекцією залежно від ступеня зменшення пігментації кута передньої камери ока (M±m; n=96)

Параметри	До ФЕК+ІОЛ	Через 1 місяць після ФЕК+ІОЛ	Через 6 місяців після ФЕК+ІОЛ	P
Підгрупа 1-1	0,36±0,14	0,90±0,17	0,91±0,15	$p<0,001$
Підгрупа 1-2	0,39±0,13	0,86±0,15	0,86±0,13	$p_1=0,014$
Підгрупа 1-3	0,35±0,17	0,80±0,13	0,81±0,14	$p_2<0,001$

Примітки:
1. p – вірогідність різниці показників до ФЕК з імплантацією ІОЛ;
2. p_1 - вірогідність різниці показників між підгрупами 1-2 та 1-3;
3. p_2 - вірогідність різниці показників між підгрупами 1-1 та 1-3.

Динаміка показників тонографії за Нестеровим після оперативного втручання залежно від ступеня зменшення пігментації кута передньої камери ока наведена в таблиці 4.10.

Таблиця 4.10

Динаміка показників тонографії за Нестеровим після факоемульсифікації з імплантацією інтраокулярних лінз на очах з катарактою в поєднанні з ускладненою міопією високого ступеня залежно від ступеня зменшення пігментації кута передньої камери ока (M±m; n – кількість очей)

Параметри	Підгрупа 1-1 (n=28)		Підгрупа 1-2 (n=26)		Підгрупа 1-3 (n=42)		P
	До ФЕК+ІОЛ	Через 6 міс.	До ФЕК+ІОЛ	Через 6 міс.	До ФЕК+ІОЛ	Через 6 міс.	
Ро, мм рт. ст.	22,3±2,21	17,5±1,07	20,2±2,04	17,8±1,06	19,7±1,42	18,2±1,03	$p<0,001$ $p_1=0,01$ $p_2<0,001$
С, мм^3/хв*мм рт.ст.	0,25±0,01	0,37±0,03	0,25±0,02	0,35±0,03	0,24±0,02	0,35±0,02	$p<0,001$ $p_1>0,05$ $p_2<0,001$
КВ, од	87,6±8,74	50,3±4,51	79,4±8,45	50,1±4,51	79,8±7,27	49,4±6,24	$p<0,001$ $p_{1-2}>0,05$
F, мм^3/хв.	3,11±0,68	3,86±0,35	2,53±0,59	2,73±0,35	2,36±0,40	2,58±0,45	$p<0,001$ $p_1=0,01$ $p_2<0,001$

Примітки:
1. p – вірогідність різниці показників до ФЕК з імплантацією ІОЛ;
2. p_1 - вірогідність різниці показників між підгрупами 1-2 та1-3;
3. p_2 - вірогідність різниці показників між підгрупами 1-1 та 1-3.

В усіх підгрупах, незалежно від зменшення рівня пігментації кута передньої камери ока доведено зменшення внутрішньоочного тиску ($p<0,001$), збільшення коефіцієнта відтоку внутрішньоочної рідини ($p<0,001$) та хвилинного об’єму внутрішньоочної рідини в очах ($p<0,001$), зменшення співвідношення Ро/С ($p<0,001$).

При співставленні підгруп хворих залежно від зменшення пігментації переднього кута встановлено більший ступінь збільшення відтоку внутрішньоочної рідини (на 5,71%, $p_2<0,001$) та хвилинного об'єму внутрішньоочної рідини (на 49,6%, $p<0,001$) в підгрупі 1-1, порівняно з підгрупою 1-3. Окрім того, при зменшенні ступеня пігментації кута ПК на 1 бал в підгрупі 1-2 відмічено збільшення хвилинного об'єму внутрішньоочної рідини в очах стосовно підгрупи 1-3 (на 5,81%, $p=0,01$). За рахунок відмічених тенденцій в підгрупах 1-1 та 1-2 доведено більш значне зменшення внутрішньоочного тиску при тонографії за Нестеровим, порівняно з підгрупою 1-3 (на 2,2%, $p=0,01$ та 4,0%, $p<0,001$). Таким чином, встановлено пряму залежність змін пігментації кута ПК в результаті факоемульсифікації з імплантацією інтраокулярних лінз на очах з катарактою в поєднанні з ускладненою міопією високого ступеня та покращення гідродинаміки ока.

Наступним завданням нашої роботи було проаналізувати залежність змін гемодинаміки від ступеня зменшення пігментації кута райдужки після оперативного втручання. Зокрема, зміни показників гемодинаміки (пікова систолічна швидкість кровотоку – ПСШК, середня швидкість кровотоку – СШК, діастолічна швидкість кровотоку – ДШК), а також показників судинної резистентності (індекс резистентності – IR, пульсаційний індекс – PI, систолодіастолічне співвідношення - S/D) в задніх коротких циліарних артеріях наведені в таблиці 4.11.

Після ФЕК з імплантацією ІОЛ в усіх підгрупах, незалежно від змін пігментації кута передньої камери, виявлено збільшення ПСШК, СШК, ДШК та зменшення показників судинної резистентності (IR, PI, S/D), табл. 4.12.

Таблиця 4.11

Динаміка показників ПСШК, СШК, ДШК в задніх коротких циліарних артеріях через 6 місяців після факоемульсифікації з імплантацією інтраокулярних лінз на очах з катарактою в поєднанні з ускладненою міопією високого ступеня від ступеня зменшення пігментації кута передньої камери ока (M±m; n – кількість очей)

Параметри	Підгрупа 1-1 (n=28)		Підгрупа 1-2 (n=26)		Підгрупа 1-3 (n=42)		P
	До ФЕК+ІОЛ	Через 6 міс.	До ФЕК+ІОЛ	Через 6 міс.	До ФЕК+ІОЛ	Через 6 міс.	
ПСШК	11,2±0,64	13,5±0,66	11,6±0,70	13,9±0,73	11,7±0,66	13,9±0,67	$p<0,001$ $p_{1-2}>0,05$
СШК	6,86±0,89	10,5±0,94	7,49±0,92	10,5±0,97	7,58±0,92	9,88±0,43	$p<0,001$ $p_{1-2}<0,001$
ДШК	6,19±0,27	9,32±0,38	6,03±0,33	9,08±0,38	6,01±0,31	9,04±0,40	$p<0,001$ $p_1>0,05$ $p_2<0,001$
IR	0,45±0,05	0,30±0,06	0,47±0,06	0,34±0,05	0,48±0,05	0,34±0,05	$p<0,001$ $p_1>0,05$ $p_2<0,001$
PI	0,73±0,04	0,42±0,06	0,74±0,05	0,45±0,06	0,75±0,04	0,46±0,06	$p<0,001$ $p_1>0,05$ $p_2<0,001$
S/D	1,83±0,18	1,45±0,12	1,94±0,21	1,53±0,13	1,95±0,19	1,54±0,13	$p<0,001$ $p_1>0,05$ $p_2<0,001$

Примітки:
1. p – вірогідність різниці показників до ФЕК з імплантацією ІОЛ;
2. p_1 - вірогідність різниці показників між підгрупами 1-2 та 1-3;
3. p_2 - вірогідність різниці показників між підгрупами 1-1 та 1-3.

В підгрупі 1-1, на тлі зменшення пігментації кута ПК, встановлено додатковий приріст діастолічної (на 3,1 %, p_2<0,001) та середньої швидкості кровотоку (на 6,3 %, p_2<0,001), додаткове зменшення індексу резистентності (на 13,3 %, p_2<0,001), пульсаційного індексу (на 9,5 %, p_2<0,001) та систолодіастолічного співвідношення (на 6,21 %, p_2<0,001).Факоемульсифікація з імплантацією інтраокулярних лінз сприяла збільшенню ПСШК, СШК, ДШК в очній артерії – систолічної (p<0,001), діастолічної (p<0,001), середньої (p<0,001), а також зменшенню індексів судинної резистентності (IR, PI, S/D, p<0,001) через 6 місяців проспективного спостереження.

При оцінці стану пігментації кута передньої камери ока на 2 бали визначено більш виражене збільшення діастолічної швидкості (на 4,5 %, p_2<0,001), без статистично впливу на пікову систолічну та середню швидкість (p_{1-2}>0,05). Також визначено додаткове зменшення індексу резистентності (на 12,9 %, p_2<0,001), пульсаційного індексу (на 9,52 %, p_2<0,001) та систолодіастолічного співвідношення (на 6,21 %, p_2<0,001) в підгрупі 1-1 порівняно з підгрупою 1-3, табл. 4.12.

Таблиця 4.12

Динаміка показників ПСШК, СШК, ДШК та індексів судинної резистентності в очній артерії через 6 місяців після хірургічного втручання залежно від ступеня зменшення пігментації кута передньої камери ока (M±m; n – кількість очей)

Параметри	Підгрупа 1-1 (n=28)		Підгрупа II (n=26)		Підгрупа III (n=42)		P
	До ФЕК+ІОЛ	Через 6 міс.	До ФЕК+ІОЛ	Через 6 міс.	До ФЕК+ІОЛ	Через 6 міс.	
ПСШК	36,9±1,19	41,3±1,19	36,2±0,86	40,5±0,85	36,9±1,06	41,4±1,06	p<0,001 p_{1-2}>0,05

Продовження табл. 4.12

СШК	16,1±0,70	19,2±0,67	16,6±0,75	19,6±0,71	16,7±0,74	19,7±0,73	$p<0,001$ $p_{1-2}>0,05$
ДШК	19,8±1,46	27,9±1,77	19,1±1,69	26,8±1,76	18,9±1,67	26,7±1,84	$p<0,001$ $p_1>0,05$ $p_2<0,001$
IR	0,45±0,05	0,31±0,05	0,48±0,06	0,34±0,05	0,48±0,05	0,35±0,06	$p<0,001$ $p_1>0,05$ $p_2<0,001$
PI	1,01±0,09	1,95±0,26	1,06±0,12	2,09±0,25	1,07±0,11	2,11±0,25	$p<0,001$ $p_1>0,05$ $p_2<0,001$
S/D	1,84±0,17	1,46±0,11	1,95±0,13	1,54±0,13	1,97±0,21	1,55±0,13	$p<0,001$ $p_1>0,05$ $p_2<0,001$

Примітка:
p – вірогідність різниці показників до ФЕК з імплантацією ІОЛ;
p_1 - вірогідність різниці показників між підгрупами 1-2 та 1-3;
p_2 - вірогідність різниці показників між групами 1-1 та 1-3.

Подібну закономірність встановлено відносно показників ПСШК, СШК, ДШК та судинної резистентності в центральній артерії стіківки після факоемульсифікації з імплантацією інтраокулярних лінз, табл. 4.13.

Після оперативного втручання виявлено збільшення пікової систолічної швидкість кровотоку, середньої швидкості кровотоку, кінцево-діастолічної швидкості кровотоку ($p<0,001$), а також зменшення індексів судинної резистентності ($p<0,001$). В підгрупах 1-1 і 1-2, в разі зменшення ступеня пігментації кута передньої камери, додатково встановлено зростання середньої швидкості кровотоку (на 6,0 та 5,3 %, $p_{1-2}<0,001$).

Таблиця 4.13

Динаміка показників ПСШК, СШК, ДШК та судинної резистентності в центральній артерії сітківки через 6 місяців після хірургічного втручання залежно від ступеня зменшення пігментації кута передньої камери ока (M±m; n – кількість очей)

Параметри	Підгрупа 1-1 (n=28)		Підгрупа 1-2 (n=26)		Підгрупа 1-3 (n=42)		P
	До ФЕК+ІОЛ	Через 6 міс.	До ФЕК+ІОЛ	Через 6 міс.	До ФЕК+ІОЛ	Через 6 міс.	
ПСШК	11,9±1,08	16,0±1,22	12,6±1,21	15,9±1,27	12,8±1,19	15,1±1,14	$p<0,001$ $p_1>0,05$ $p_2<0,001$
СШК	4,41±0,42	6,85±0,59	4,76±0,59	6,81±0,61	4,82±0,58	6,46±0,44	$p<0,001$ $p_{1-2}<0,001$
ДШК	6,63±0,23	10,5±0,35	6,57±0,39	10,4±0,52	6,62±0,40	10,4±0,58	$p<0,001$ $p_{1-2}>0,05$
IR	0,43±0,05	0,30±0,06	0,47±0,06	0,34±0,06	0,48±0,06	0,34±0,06	$p<0,001$ $p_1>0,05$ $p_2<0,001$
PI	1,18±0,14	0,70±0,15	1,26±0,14	0,79±0,13	1,28±0,13	0,81±0,13	$p<0,001$ $p_1>0,05$ $p_2<0,001$
S/D	1,80±0,19	1,43±0,12	1,93±0,23	1,53±0,14	1,96±0,21	1,54±0,14	$p<0,001$ $p_1>0,05$ $p_2<0,001$

Примітка:

1. p – вірогідність різниці показників до ФЕК з імплантацією ІОЛ;
2. p_1 - вірогідність різниці показників між підгрупами 1-2 та 1-3;
3. p_2 - вірогідність різниці показників між підгрупами 1-1 та 1-3.

В підгрупі 1-1, при зменшенні ступеня пігментації переднього кута на 2 бали, доведено зростання пікової систолічної швидкості на 6,0 % (p_2<0,001), зменшення індексу резистентності на 13,3 % (p_2<0,001), пульсаційного індексу – на 12,9 %, систоло-діастолічного співвідношення – на 7,7 % (p_2<0,001).

4.4 Переваги рефракційної заміни кришталика на очах з міопією високого ступеня в порівнянні з імплантацією факічної інтраокулярної лінзи ICL Staar

Внаслідок того, що в нашому дослідженні є молоді пацієнти від 30 років, ми вирішили за рахунок пацієнтів, котрим виконали факоемульсифікацію з імплантацією ІОЛ, оцінити доцільність рефракційної заміни кришталика у пацієнтів з ускладненою міопією високого ступеня і порівняти отримані результати з результатами імплантації факічних інтраокулярних лінз, тим паче, що пацієнтам з високими показниками міопії від -10 Д неможливо виконати ексимерлазерну корекцію зору, а хірурги дещо сумнівно відносяться до РЗК на очах з міопією високого ступеня через вірогідні ускладнення та молодий вік пацієнта.

Результати клінічної оцінки імплантації факічної інтраокулярної лінзи (ФІОЛ) показали високу ефективність методу для корекції міопії високого ступеня. Так, гострота зору без корекції становила 0,72±0,04 Од, з корекцією – 0,87±0,02 Од, Sph = -1±0,16 Д, Cyl = -1,05±0,13 Д, Ax – 95,86±16° (табл.4.14).

Отримані дані вказують на те, що за параметрами гостроти зору та показників рефракції імплантація ФІОЛ є досить ефективною для корекції зору, оскільки вони суттєво покращуються у пацієнтів після операції у порівнянні з вихідними показниками. В нашому дослідженні ми відмітили, що у 23 % пацієнтів даної групи (n=13) з'явилася катаракта і їм потрібно буде виконувати додатково ФЕК з імплантацією ІОЛ.

Таблиця 4.14

Показники гостроти зору та рефрактометрії на очах з міопією високого ступеня після імплантації ФІОЛ та факоемульсифікації з імплантацією ІОЛ (M±m; n – кількість очей)

Показник	Від 6 місяців після імплантації ФІОЛ (n=54)	Через 6 місяців після ФЕК з імплантацією монофокальних ІОЛ (n=59)	Через 6 місяців після ФЕК з імплантацією мультифокальних ІОЛ (n=35)
Гострота зору без корекції (Од)	0,72±0,04	0,555±0,029*	0,791±0,037*
Гострота зору з корекцією (Од)	0,879±0,027	0,839±0,024	0,89±0,028
Sph (Д)	-1±0,16	-0,873±0,117	-0,071±0,085*
Cyl (Д)	-1,054±0,136	-0,903±0,128	-0,629±0,162
Ax (°)	95,86±16	59,66±9,159*	45,86±11,63*

Примітка:

1. – статистично достовірна різниця порівняно з показниками пацієнтів, яким імплантували факічну інтраокулярну лінзу ICL Staar, P<0,05

Не менш ефективним для корекції зору є застосування РЗК, про що свідчать отримані результати. При чому застосування мультифокальних лінз є більш ефективним.

Аналіз показників кровотоку в ЦАС показав, що у пацієнтів після ФЕК з імплантацією ІОЛ ПШВ у 1,2 рази перевищував відповідний показник у пацієнтів, яким імплантували ФІОЛ. Окрім того, у пацієнтів після ФЕК з імплантацією ІОЛ у 1,3 рази підвищувалась СШВ та у 1,3 рази знижувався ІР порівняно з групою пацієнтів з ФІОЛ – через 6 місяців після операції (рис.4.4).

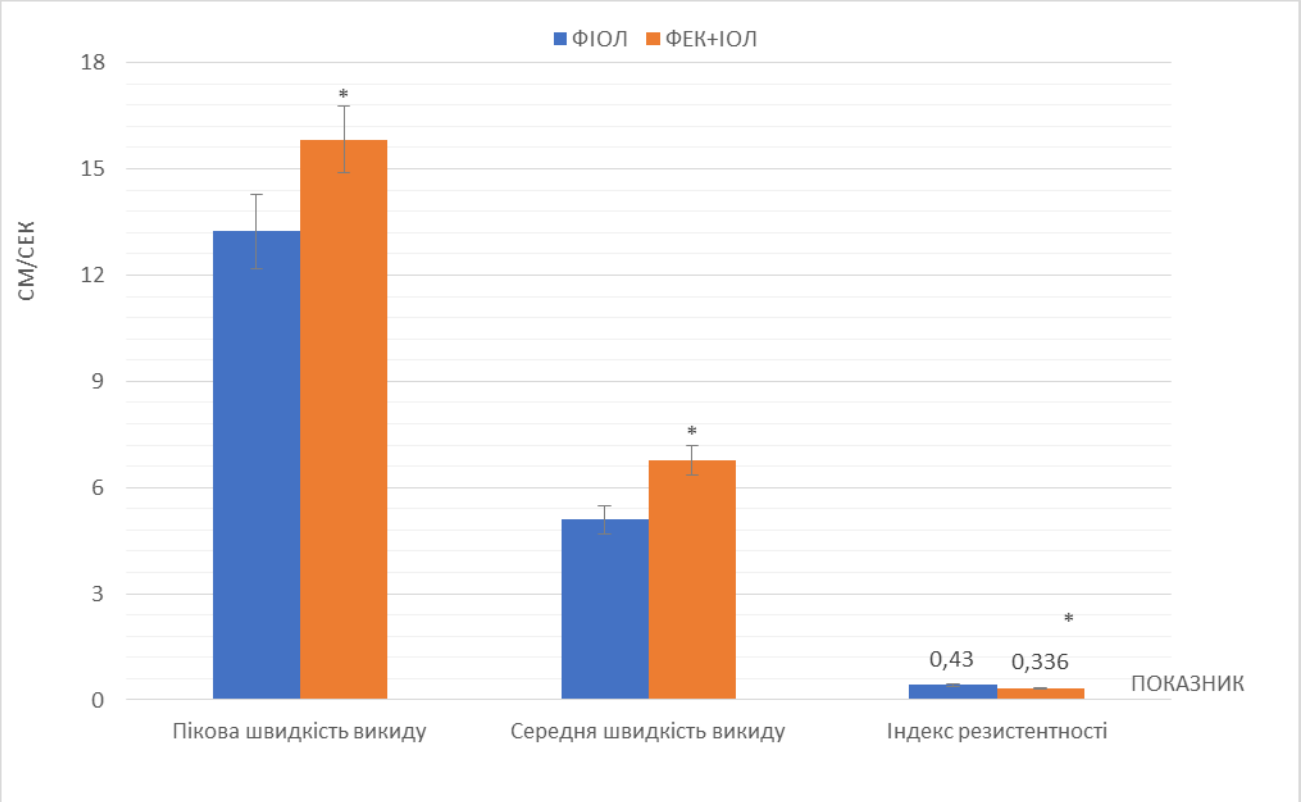

Рис. 4.4 Показники кровотоку в центральній артерії сітківки у хворих з міопією високого ступеня після імплантації ФІОЛ та факоемульсифікації з імплантацією ІОЛ

Примітка:

1. * – статистично достовірна різниця порівняно з показниками пацієнтів, яким імплантували факічну інтраокулярну лінзу, P<0,05.

Що стосується показників кровотоку в ОА, то у пацієнтів після проведення ФЕК з імплантацією ІОЛ показник СШВ у 1,2 рази перевищував відповідний показник групи пацієнтів, яким імплантували ФІОЛ (рис.4.13).

За показниками ПШВ та ІР статистично достовірної різниці між пацієнтами з ФІОЛ та пацієнтами після ФЕК з імплантацією ІОЛ не виявлено, (P>0,05).

Отже, за отриманими результатами встановлено, що у пацієнтів після ФЕК з імплантацією ІОЛ швидкість кровотоку в ЦАС та ОА підвищена порівняно з пацієнтами, яким імплантували ФІОЛ.

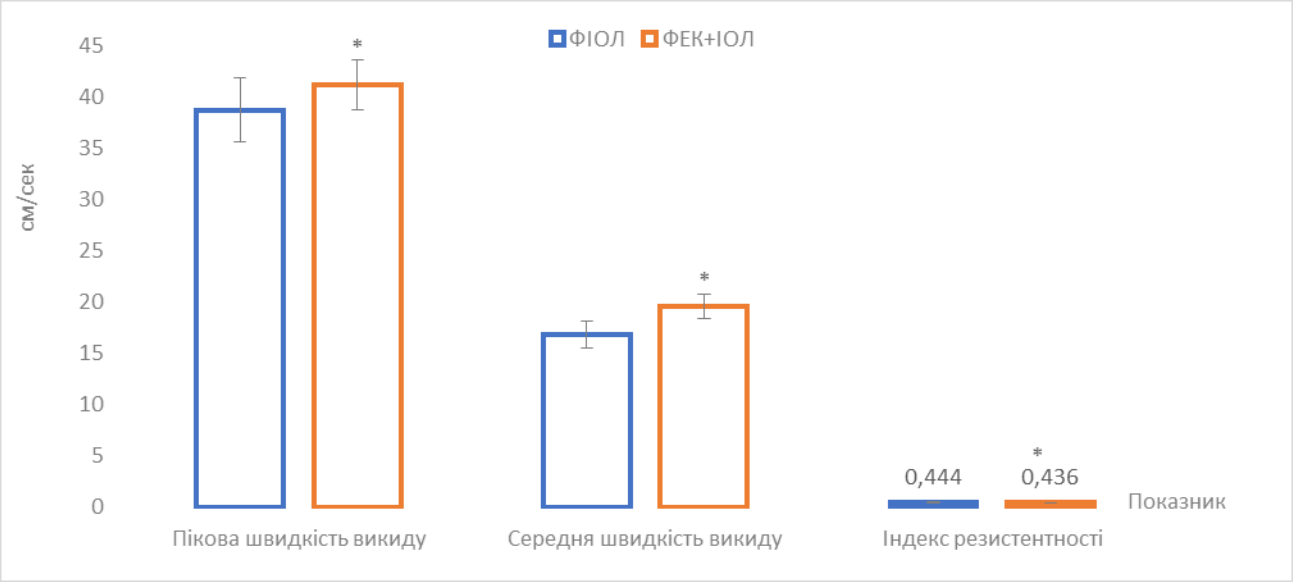

Рис.4.5 Показники кровотоку в очній артерії у пацієнтів з міопією високого ступеня після імплантації ФІОЛ та факоемульсифікації з імплантацією ІОЛ

Примітка:

1. * – статистично достовірна різниця порівняно з показниками пацієнтів, яким імплантували факічну інтраокулярну лінзу, P<0,05.

Підвищена швидкість кровотоку спостерігалася і в ЗКЦА у пацієнтів після ФЕК з імплантацією ІОЛ порівняно з імплантацією ФІОЛ (рис.4.6).

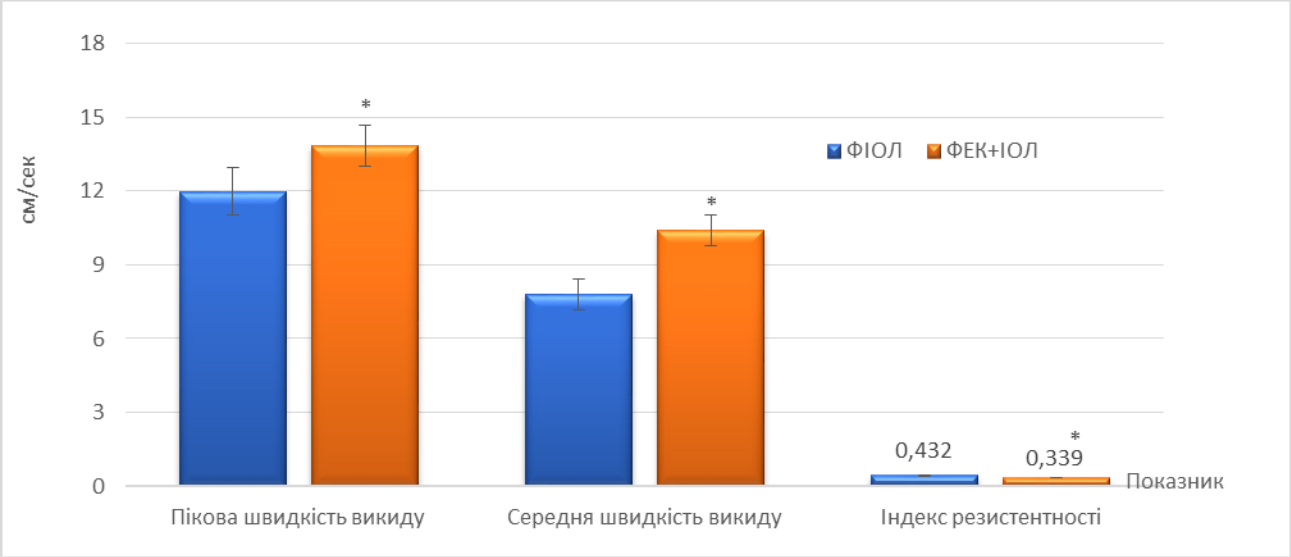

Рис.4.6 Показники кровотоку в задніх коротких циліарних артеріях у пацієнтів з міопією високого ступеня після імплантації ФІОЛ та факоемульсифікації з імплантацією ІОЛ

Примітка:

1. * – статистично достовірна різниця порівняно з показниками пацієнтів, яким імплантували факічну інтраокулярну лінзу, P<0,05.

Отримані нами дані дослідження швидкості кровотоку у пацієнтів з ФЕК з імплантацією ІОЛ показали підвищення ПШВ та СШВ у 1,2 та 1,3 рази відповідно, а також зниження ІР порівняно із показниками пацієнтів, яким імплантували ФІОЛ.

Отже, при застосуванні ФІОЛ виявлена тенденція до зменшення кровонаповнення в судинах ока при міопії високого ступеня, це доводить про необхідність застосування методів лікування, спрямованих на посилення кровотоку. Одним з таких методів і є РЗК, застосування якого покращує кровонаповнення ока. Іншими перевагами застосування РЗК є зміни гідродинамічних показників. Післяопераційний аналіз показників гідродинаміки у пацієнтів після ФЕК з імплантацією ІОЛ показав нижчий рівень ВОТ (17,84±0,117 мм рт.ст.) порівняно з пацієнтами, котрим було імплантованою ФІОЛ (18,02±0,219 мм рт.ст.). При цьому, у пацієнтів після ФЕК з імплантацією ІОЛ був вищим коефіцієнт легкості відтоку та хвилинний об’єм камерної вологи порівняно з пацієнтами з імплантованою ФІОЛ (табл.4.15).

Таблиця 4.15

Показники гідродинаміки на очах з міопією високого ступеня після імплантації ФІОЛ та факоемульсифікації з імплантацією ІОЛ (M±m; n – кількість очей)

Показник	**Через 6 місяців після імплантації ФІОЛ**	**Через 6 місяців після ФЕК з імплантацією ІОЛ**
Ро, (мм рт.ст.)	18,02±0,219	17,84±0,117*
С, ($мм^3$/хв/мм рт.ст)	0,309±0,002	0,358±0,003*
F, ($мм^3$/хв)	2,413±0,065	2,717±0,04*
КБ	58,25±0,846	50,02±0,496*

Примітка:

1. * – статистично достовірна різниця порівняно з показниками пацієнтів, яким імплантували факічну інтраокулярну лінзу ICL Staar, $p<0,05$.

Пігментація кута передньої камери може суттєво впливати на гідродинамічні показники. Проаналізовані дані показали, що за рахунок виконання ФЕК з імплантацією ІОЛ піментація кута передньої камери в групі 1 менша, ніж в інших досліджуваних групах, а отже і циркуляція внутрішньочної рідини краще (рис.4.7).

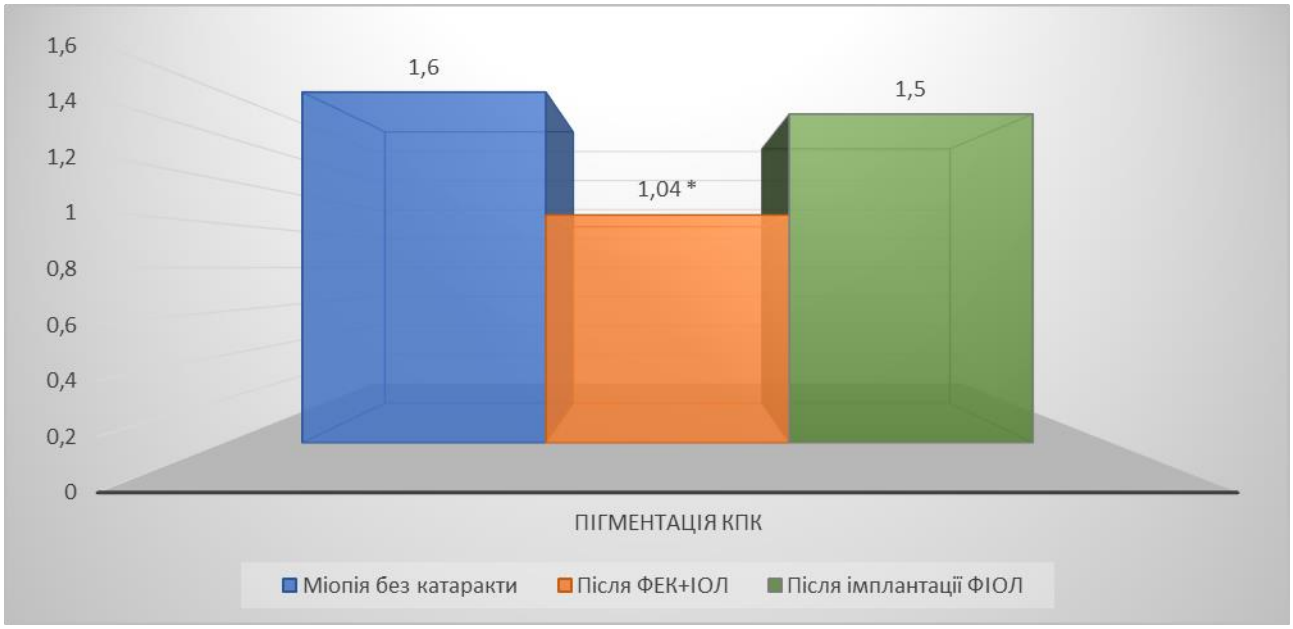

Рис.4.7 Показники пігментації кута передньої камери

Примітка:

1. * – статистично достовірна різниця між досліджуваними групами, p<0,05.

При ізольованій міопії пігментація КПК становила 1,6±0,08 балів і не була статистично значуща при порівнянні з групою пацієнтів, котрим були імплантовані ФІОЛ, у котрих показник пігментації КПК склав 1,5±0,07 балів, p>0,05. Але обидві групи ститистично достовірно відрізнялись від підгрупи 1, котрим була виконана ФЕК з імплантацією ІОЛ, де пігментація КПК становила 1,04±0,06 балів, p<0,05.

Отже, з метою попередження ускладнень міопії високого ступеня у вигляді розвитку катаракти ефективніше проводити РЗК. Імплантація ФІОЛ проявляє ефективність щодо корекції зору, однак не дозволяє усунути, або мінімізувати причини розвитку міопії високого ступеня. Окрім того, післяопераційні

ускладнення у вигляді розвитку катаракти у пацієнтів з ФІОЛ у будь-якому випадку потребуватимуть факоемульсифікацію з імплантацією ІОЛ.

Резюме до розділу 4

В даному розділі наведено зміни гемо- і гідродинамічних показників у пацієнтів з катарактою у поєднанні з ускладненою міопією високого ступеня після факоемульсифікації з імплантацією інтраокулярних лінз.

Проведення факоемульсифікації з імплантацією ІОЛ призводить до покращення кровотоку в артеріях ока з одночасною нормалізацією гідродинамічних показників. Це пояснюється розширенням глибини передньої камери внаслідок видалення кришталика, змінами топографії передньої і задньої камер ока після заміни мутного кришталика на тонку інтраокулярну лінзу з відкриттям ділянки трабекулярної зони, яка раніше не брала участь у фільтрації водянистої вологи, зміною величини акомодаційного стимулу, отриманого в результаті «перебудови» оптичної системи ока, який, в свою чергу, визначається отриманою після операції клінічною рефракцією. Все це дозволяє з високим ступенем ймовірності стверджувати про покращення шляхів відтоку внутрішньоочної рідини з ока.

В динаміці лікування було встановлено статистично достовірне зниження ВОТ по Маклакову на 6,9 % за 6 міс. від вихідного, ($p<0,001$). Також слід підкреслити, що основний ефект зниження ВОТ очікувався вже впродовж 1 місяця (17,9±1,06 мм рт. ст.) після оперативного втручання (3,9 %, $p=0,006$), з подальшим зниженням на 3,1 % через 6 місяців спостереження, ($p=0,008$). За даними тонометрії за Нестеровим рівень істинного внутрішньоочного тиску (Ро, мм рт. ст.) знижувався через 1 місяць після оперативного втручання на 2,3 мм. рт. ст. (12,7 %, $p<0,001$), відтік внутрішньоочної рідини збільшувався на 24,0 % через 1 місяць ($p<0,001$) та 44,0 % через 6 місяців ($p_1<0,001$); пропорційне зменшення коефіцієнта Беккера відмічено на 40,0 % ($p<0,001$) та 61,6 % ($p_1<0,001$) - через 1 та 6 місяців відповідно.

За аналізу абсолютних показників пікової систолічної швидкості кровотоку було встановлено приріст кровотоку в очній артерії на 11,6 % - впродовж 6

місяців після ФЕК з імплантацією ІОЛ (p_1<0,001). В центральній артерії сітківки та задніх коротких циліарних артеріях статистично достовірний приріст ПСШК після оперативного втручання досягнуто через 6 місяців (25,4 % та 19,8 % відповідно, p_1<0,001), проте, через 1 місяць було відмічено лише помірну тенденцію.

Приріст діастолічної швидкості кровотоку відмічався вже з 1-го місяця лікування по всіх досліджуваних судинах, p<0,001. Через 6 місяців ефективність за ДШК було досягнуто на рівні 40,6 % (очна артерія), 57,8 % (центральна артерія сітківки) та 50,3 % (задні короткі циліарні артерії), p_1<0,001. За показником ССШК через 1 місяць після оперативного лікування відмічалось достовірно не значиме збільшення в усіх досліджуваних судинах, проте через 6 місяців отримані достовірні зміни відносно приросту ССШК (p<0,001).

Виявлено зменшення індексу судинної резистентності через 1 і 6 місяців на 11,6 % та 41,2 % в очній артерії, на 9,3 % та 42,4 % - в центральній артерії сітківки, на 17,1 % та 45,5 % - в задніх коротких циліарних артеріях, (p<0,001). Доведено зниження пульсаційного індексу, підвищення еластичності стінок очної артерії, центральної артерії сітківки та задніх коротких циліарних артеріях вже через 1 місяць після операції, (p<0,001).

Наступним завданням дисертаційного дослідження було оцінити клінічну ефективність факоемульсифікації з імплантацією інтраокулярних лінз у пацієнтів з катарактою у поєднанні з ускладненою міопією високого ступеня та визначити критерії, що модифікують клінічну ефективність.

Окрім того, в динаміці спостереження, через 1 та 6 місяців після факоемульсифікації з імплантацією інтраокулярної лінзи, доведено зменшення рівня пігментації переднього кута ока з 1,96±0,73 балів до 1,51±0,66 та 1,04±0,63 балів (p<0,001), що складало 29,8 та 88,5 %.

В підгрупі 1-1, де інтенсивність пігментації зменшувалась на 2 бали, гострота зору в кінці періоду спостереження підвищувалась на 19,3 % ефективніше (p_2=0,001), в підгрупі 1-1 – на 12,3% ефективніше (p_1=0,032), ніж в підгрупі 1-3, де не відмічено зменшення ефективності пігментації переднього кута

ока. Встановлено більший ступінь збільшення коефіцієнта легкості відтоку внутрішньоочної рідини (на 5,71 %, p_2<0,001) та хвилинного об'єму внутрішньоочної рідини (49,6 %, p_2<0,001) в підгрупі 1-1, порівняно з підгрупою 1-3. Також, при зменшенні ступеня пігментації КПК на 1 бал в підгрупі 1-2 відмічено збільшення хвилинного об'єму внутрішньоочної рідини в очах відносно підгрупи 1-3 (на 5,81 %, p_1=0,01). За рахунок відмічених тенденцій в підгрупах 1-2 доведено більш значне зменшення істиного внутрішньоочного тиску при тонографії за Нестеровим, порівняно з підгрупою 1-3 (на 2,2 %, p_1=0,01 та 4,0 %, p_2<0,001).

Після факоемульсифікації з імплантацією ІОЛ в усіх групах, незалежно від змін пігментації кута передньої камери, виявлено збільшення лінійних швидкостей кровотоку (ПСШК, СШК, ДШК) та зменшення показників судинної резистентності (IR, PI, S/D). В підгрупі 1-1, на фоні зменшення пігментації КПК, встановлено додатковий приріст діастолічної (на 3,1 %, p_2<0,001) та середньої швидкості кровотоку (на 6,3 %, p_2<0,001), додаткове зменшення індексу резистентності (на 13,3 %, p_2<0,001), пульсаційного індексу (на 9,5 %, p_2<0,001) та систолодіастолічного співвідношення (на 6,21 %, p_2<0,001). Також встановлено додаткове зменшення індексу резистентності (на 12,9 %, p_2<0,001), пульсаційного індексу (на 9,52 %, p_2<0,001) та систолодіастолічного співвідношення (на 6,21 %, p_2<0,001) в підгрупі 1-1 порівняно з підгрупою 1-3.

Згідно наших досліджень встановлено, що для покращення гостроти зору та показників рефракції у пацієнтів з міопією високого ступеня без уражень центральних відділів сітківки краще застосовувати мультифокальні ІОЛ порівняно з підгрупою, котрим імплантували ФІОЛ, оскільки відомі сьогодні мультифокальні лінзи позволяють позбутися окулярів для близької і далекої відстані.

При застосуванні ФІОЛ виявлена тенденція до зменшення кровонаповнення в судинах ока при міопії високого ступеня, це доводить про необхідність застосування методів оперативного втручання, спрямованих на покращення гемодинаміки. Одним з таких методів є РЗК. Іншими перевагами цього

хірургічного втручання є покращення гідродинамічних показників. Також позитивним впливом заміни кришталика на тонку ІОЛ є зменшення пігментації кута передньої камери, котра може перешкоджати циркуляції внутрішньоочної рідині.

Саме зміни цих параметрів ока лежать в основі високої ефективності застосування РЗХ у пацієнтів з міопією високого ступеня без уражень центральних відділів сітківки порівняно із імплантацією ФІОЛ.

Даний розділ викладено в публікаціях:

1. [142] Завгородня НГ, Михайленко НВ, Безуглий МБ, Поплавська ІО. Вплив факоемульсифікації катаракти на гідро- та гемодинаміку ока при міопії високого ступеня. Вісник проблем біології і медицини. 2021; 1(159):62-66.

2. [143] Завгородня НГ, Михайленко НВ. Зміни гемо- та гідродинамічних показників при ФЕК на очах з міопією високого ступеня. Шевальовські читання – 2019: тези доп. науково практична конференція офтальмологів України (Запоріжжя, 20-21 червня 2019 р.) Запоріжжя; 2019, с. 28-30.

3. [144] Михайленко НВ, Завгородня НГ. Результати змін гідро- та гемодинамічних показників при ФЕК на очах з міопією високого ступеня. Рефракційний пленер – 2019: тези доп. наук.-практ. конф. з міжнар. участю (Київ, 17-19 жовтня 2019 р); Київ, 2019, с. 52-54.

4. [145] Завгородня НГ, Михайленко НВ, Саржевська ЛЕ, Завгородня ТС, Саржевський АС. Результати імплантації мультифокальних і монофокальних інтраокулярних лінз при факоемульсифікації катаракти на очах з міопією високого ступеня. Офтальмол. журн. 2021; 2:23-30.

РОЗДІЛ 5. АНАЛІЗ І ОБГОВОРЕННЯ РЕЗУЛЬТАТІВ

Визнаним є факт більш ранньої появи катаракти у пацієнтів з міопією високого ступеня, у порівнянні з еметропами та гіперметропами. За даними Jeon S., Kim H.S., Mitchell P., Wong T.Y. розповсюдженність ядерної та задньосубкапсулярної катаракти складала відповідно 25,07 % і 11,82 % у пацієнтів без міопії та 40,63 % і 26,22 % на очах з міопією високого ступеня [146, 147, 142]. Розвиток катаракти на очах з міопією високого ступеня часто ускладнюється порушенням архітектоніки скловидного тіла й сітківки, такими як розрідження й деструкція скловидного тіла, з заднім відшаруванням, а також дегенерацією сітківки з розривами та відшаруванням [142, 148].

Чисельні дослідження висвітлюють вплив гемо- та гідродинамічних факторів на розвиток міопії високого ступеня, на тлі чого взаємно посилюється порушення трофіки, що й сприяє більш стрімкому розвитку катаракти [142, 149]. Зниження величини об'ємного кровотоку обумовлено гемодинамічними змінами, як і падіння реографічного коефіцієнта, лінійної швидкості кровотоку в центральній артерії сітківки і змінами в судинах хоріоідеі й сітківки, особливо помітними при високих ступенях міопії [142, 150]. Непохитним є факт визначення гемодинамічних порушень у міопічних очах вже на початковій стадії її розвитку, що досягає іноді критичних значень при високих ступенях [148, 151].

Результати наукових досліджень демонструють вплив факоемульсифікації з імплантацією інтраокулярної лінзи на зміни рівня внутрішньоочного тиску, що може являтись як фактором ризику транзиторної офтальмогіпертензіі [142, 152-154], так і призводити до гіпотензивного ефекту [142, 155-156].

Зниження внутрішньоочного тиску після факоемульсифікації з імплантацією ІОЛ, зазвичай, обумовлено розширенням кута передньої камери внаслідок видалення кришталика [142, 102], топографічних змін передньої і задньої камер ока після заміни власного кришталика на тонку інтраокулярну лінзу з відкриттям ділянки трабекулярної зони, яка раніше не брала участь у фільтрації внутрішньоочної рідини [148, 157, 158], зміною величини акомодаційного

стимулу, отриманого в результаті «переналаштування» оптичної системи ока [148, 237]. Вплив факоемульсифікації з імплантацією ІОЛ на внутрішньоочний тиск та гідродинаміку ока можна вважати досконало вивченим, а от зміни гемодинамічних показників залишаються до кінця нез'ясованими, особливо на очах з міопією високого ступеня. В офтальмологічній літературі є лише поодинокі роботи, в котрих розглядається вплив факоемульсифікації на гемодинамічні показники [148, 159, 160]. Враховуючи те, що показники гідродинаміки підпорядковані величинам кровонаповнення ока, значної актуальності набуває взаємопов'язане вивчення їх змін при хірургічному лікуванні пацієнтів з катарактою у поєднанні з ускладненою міопією високого ступеня.

Дослідження гемодинаміки в мікросудинах очей є необхідним для фундаментального підходу вивчення змін регіонарного кровотоку при патологіях органу зору, а також при вивченні патофізіології системних порушень кровообігу за умов супутніх захворювань. Оскільки порушення кровообігу в судинній системі ока є одним з основних проявів різних офтальмопатологій, зокрема міопії та катаракти, то вивчення стану очного кровотоку за допомогою сучасних діагностичних технологій знайшло широке застосування в клінічній офтальмології.

До найбільш інформативних діагностичних методів дослідження гемодинаміки ока відносять комбіноване ультразвукове дослідження (УЗД), що включає доплерівський режим. Реєстрація кровотоку при цьому дослідженні заснована на зміні частоти ультразвукового сигналу при відбитті його від рухомих частинок крові, основну масу яких складають еритроцити (ефект Доплера) [161]. Цей метод дозволяє вимірювати гемодинамічні характеристики не тільки в задньому відрізку ока, але й отримувати об’єктивну інформацію про кровотік між різними судинними басейнами та усередині практично будь-якої судини в організмі людини.

Аналіз результатів показав, що у пацієнтів з досліджуваними змінами органу зору спостерігається порушення кровопостачання ока в різних судинах – центральній артерії сітківки, очній артерії, задніх коротких циліарних артеріях.

Дані досліджень свідчать про те, що саме погіршення гемодинаміки ока - одна з основних причин зниження працездатності циліарного м'яза й ослаблення акомодації. Причому, гемоциркуляторні розлади при міопії характерні як для системного, так і для регіонарного кровообігу. Порушення гемодинаміки при міопії зустрічається практично на всіх рівнях очного кровотоку: в системі очної артерії, центральної артерії сітківки, а також в задніх коротких циліарних артеріях. Ослаблення кровотоку в системі очних артерій призводить до ішемічних циркуляторних розладів в сітківці, склеральній капсулі, циліарному тілі. Тому дослідження розладів гемоциркуляції, уточнення механізмів взаємообтяження поєднаного перебігу катаракти та ускладненої міопії високого ступеня залишається актуальною проблемою практичної офтальмології.

В роботах останніх років все частіше вказується на тісний функціональний взаємозв'язок гідродинаміки, гемодинаміки та акомодації. Отримані в нашій роботі результати зв'язку гідро- та гемодинамічних показників дозволяють припустити загальні ланки патогенезу гідродинамічних, гемодинамічних та акомодаційних порушень. Зіставляючи дані клінічних, морфометричних та функціональних досліджень, можна говорити про суттєвий вплив гідродинаміки ока, показників лінійного кровотоку та судинної резистентності на патогенез катаракти у поєднанні з ускладненою міопією високого ступеня.

Ускладнені міопією катаракти відносяться до найбільш важких видів патології кришталика. Складність оперативного лікування таких хворих обумовлена залученням в патогенез всіх структур ока, що значно порушує гідродинаміку ока, ускладнює перебіг післяопераційного періоду, що в значному ступені відображається на результатах проведеного лікування. Тому хірургічне лікування ускладненої катаракти повинно бути комплексним, забезпечувати відновлення різних структур, а також вирішувати проблему реабілітації таких пацієнтів.

Підвищений рівень ВОТ може впливати на навантаження склеральної оболонки очного яблука і, поряд із структурними, біохімічними і біомеханічними

змінами склери, може сприяти її розтягуванню як в сагітальному, так і у фронтальному напрямку [162].

Оскільки кришталик росте протягом усього життя, то до 50-60 років його анатомічні параметри значно збільшуються. Це призводить до зрушення іридокришталикової діафрагми вперед, збільшення ризику блокади кута передньої камери прикореневою складкою райдужки з можливим підвищенням ВОТ, що і спостерігається в наших дослідженнях. Ці зміни можуть призвести до розвитку незворотних структурних та функціональних змін ока. Окрім того, розвиток катаракти може бути пов’язаний зі зміною проникності капілярів, що служить на користь теорії, відповідно з якою зміна іонного насоса і метаболічного бар’єру призводить до потрапляння рідини в кришталик, викликаючи скупчення розріджених кришталикових мас і підвищення внутрішньокришталикового тиску[151].

Зважаючи на те, що підвищений внутрішньоочний тиск вважається частим ускладненням катаракти, що розвивається в результаті тривалого існування патологічного процесу, даний параметр потребує ретельного контролю в динаміці лікування. До факторів, що дозволяють впливати на рівень внутрішньоочного тиску після операції, можна віднести поглиблення передньої камери після видалення власного кришталика, за рахунок тонкої конфігурації інтраокулярної лінзи.

Дефіцит кровопостачання очного яблука при катаракті, ускладненій міопією, безперечно, одна з основних причин, що призводять до розвитку ускладнень у цих пацієнтів. Покращення кровопостачання міопічного ока впливає на патогенетичний механізм розвитку ускладненої міопії і підвищує зорові функції.

Результати проведеного дослідження показали позитивний вплив факоемульсифікації з імплантацією штучного кришталика на гемо- та гідродинаміку міопічного ока, особливо при високих ступенях мопії. Відомо, що перерозтягнення очного яблука при міопії високого ступеня (на досліджуваних очах передньо-задній розмір ока в середньому становив 28,46±0,1 мм) сприяє

витонченню хоріоідального шару, що являється потенційним фактором ризику недостатності кровопостачання, що в особливій мірі впливає на задні відділи ока. З іншого боку, збільшення розмірів очного яблука порушує взаєморозташування внутрішньоочних структур, що призводить до посилення гідродинамічних порушень, які в свою чергу потенціюють незворотні гемодинамічні сзуви. Попередні дослідження доводять, що аномалії рефракції суттєво впливають на абсолютні величини, такі як передньо-задній розмір ока та глибина ПК, однак не можна нехтувати тим фактом, що необхідними для нормального функціонування очного аналізатора вагоме значення мають не абсолютні показники, а показники, що характеризують взаєморозташування внутрішньоочних структур, які в свою чергу залежать від стану гемодинаміки ока [142, 163].

Кровотік в ОА визначали зсередини від зорового нерва на відрізку до утворення нею дуги над зоровим нервом. Кровотік в правій ОА найкраще визначається при погляді пацієнта в ліву сторону, і навпаки, при реєстрації кровотоку в лівій ОА – в праву сторону [161].

Оскільки, ЗКЦА формують хоріоїдальну сітку судин та забезпечують кровотік у циліарному тілі, то відсутність змін кровотоку в цих артеріях може вказувати на відсутність вогнищ периферичної вітреохоріоретинальної дистрофії, пов’язаних з регматогенними відшаруваннями сітківки за досліджуваних умов.

Окрім того, ЦАС і ЗКЦА одночасно є як інтраокулярним продовженням ОА, так і її «кінцевими», термінальними гілочками. Сумарна зміна капілярного кровотоку в системах цих судин може призводити до зміни гемодинамічних характеристик струму крові по кожній з них. Розтягування склеральної основи всього комплексу оболонок ока, що виникає при міопії високого ступеня, може призвести до підвищення периферійного опору в судинних структурах хоріоідеї. На цей факт вказує і зниження відтворюваності судинної колірної карти великих і середніх шарів при проведенні кольорового доплерівського картування потоків крові хоріоідеї, а також деформація і значне зниження діастолічної фази спектра доплерівського зсуву частоти потоку крові по цих судинах.

Результати, які були нами отримані при аналізі спектральних характеристик потоків крові в ЦАС і ЗКЦА, можуть вказувати на деякі труднощі струму крові, які обумовлені перерахованими вище причинами. Щоб встановити, які з них можна віднести до глаукомного процесу, які до розвитку міопічних проявів, а які до поєднаних змін, необхідно аналізувати далі.

З огляду на те, що швидкість кровотоку в судинах містить інформацію про резистентність дистального судинного русла, для її якісної оцінки розраховують індекс периферичного опору, або індекс резистентності. Результати досліджень показали на приблизно однакові середні параметри ІР в ЦАС, ОА та ЗКЦА. Так, зміни індексу резистентності у пацієнтів групи з ускладненою міопією високого ступеня та з катарактою у поєднанні з ускладненою міопією високого ступеня були зафіксовані на рівні значення стандартної похибки відповідних середніх величин.

Отже, з отриманих результатів випливає, що кровопостачання ока у пацієнтів з катарактою у поєднанні з ускладненою міопією високого ступеня знижено нерівномірно в різних судинах. Отримані дані вказують на значний гемодинамічний дефіцит очного кровотоку. Проте, показники кровотоку – ПШВ та СШВ в ЦАС та ОА у пацієнтів з ускладненою міопією високого ступеня без катаракти є дещо вищими порівняно з показниками, характерними для пацієнтів з катарактою у поєднанні з ускладненою міопією високого ступеня. Різниця між показниками ПШВ та СШВ в ЗКЦА у пацієнтів з ускладненою міопією високого ступеня та у пацієнтів з катарактою у поєднанні з ускладненою міопією високого ступеня є недостовірними.

Проведені нами дослідження гемодинаміки ока після проведення факоемульсифікації з імплантацією ІОЛ продемонструвало виражене підвищення показників швидкості кровотоку і зниження ІР в ЦАС, ОА та ЗКЦА, яке найбільше виражене на шостий місяць після проведення операції. Підвищення ІР у міопічному оці до проведення факоемульсифікації з імплантацією ІОЛ може вказувати на підвищення опору току крові. Виявлені нами швидкісні та об’ємні

зміни очного кровотоку, можуть бути пов’язані зі змінами передньо-задньої осі ока, що має місце при ускладненій міопії високого ступеня.

Паралельно до гемодинаміки ми оцінювали гідродинаміку міопічних очей. За літературними даними вказано, що при міопії є тенденція до зміни гідродинаміки ока: деяке порушення відтоку внутрішньоочної рідини і невелике збільшення офтальмотонуса при міопії, що, поряд з іншими причинами, сприяє розтягненню оболонок ока [133].

Надмірне розтягнення очного яблука під час міопії високого ступеня може супроводжуватися морфологічними змінами на очному дні, що призведе до важких ускладнень. Відомо [164], що індуктором прогресування міопії з розвитком ускладнень є зміни біомеханічних (опорних) властивостей склеральної капсули ока. Причому розтягнення при міопізації, в першу чергу, стосується ораекваторіальних відділів склери, і лише потім до цього процесу залучається задній полюс ока.

Зміни передньо-заднього розміру ока можуть призвести до порушень нормальної морфології очного яблука, що може відбитися на стані тканин у передній камері ока, особливо до та після факоемульсифікації з імплантацією ІОЛ.

Збільшення розмірів кришталика, очевидно, пов’язане з катарактогенним набуханням його волокон. Збільшення товщини кришталика може призвести до зміщення іридокришталикової діафрагми вперед.

Дисбаланс внутрішньоочних і очних об’ємних параметрів у процесі катарактогенеза в міопічних очах, може відбуватися внаслідок погіршення гемодинаміки органу зору, змін умов переміщення водянистої вологи, порушень гідродинаміки, метаболічних процесів кришталика, змін проникності його капсули, що відзначається набуханням кришталикових волокон [162].

Вказані зміни переднього відділу очей можуть відображати коригування умов гідродинаміки в очах. При видаленні власного кришталика райдужка відхиляється в кінець, зникає особливість її форми, яка відповідала передній поверхні кришталика, відстань від ендотелію рогівки в площині зіниці

збільшується. Пояснення цього факту пов’язане з тим, що в момент розтягнення ока, що спостерігається під час міопії високого ступеня, виникає дві суттєві зміни. По-перше, значне ослаблення заломлюючої сили в цілому за рахунок збільшення радіуса кривизни передньої поверхні рогівки, а, відповідно з цим, послаблення її заломлюючої сили. По-друге, за рахунок послаблення заломлюючої сили кришталика [165].

Очевидно, за умов розвитку катаракти на міопічних очах гострота зору більшою мірою залежить від інтенсивності процесів помутніння кришталика, а не від його розмірів.

Отже, біометричні показники очей з катарактою у поєднанні з ускладненою міопією високого ступеня достовірно відрізняються від даних групи пацієнтів з ускладненою міопією високого ступеня, але без катаракти. Ці зміни стосуються, в першу чергу, розмірів передньої-камери ока та розмірів кришталика ($P<0,05$) і вказують на можливість розвитку порушень гідродинаміки. Тому зміни внутрішньоочних пропорцій необхідно враховувати під час виконання факоемульсифікації з імплантацією ІОЛ для попередження ускладнень.

Нашими дослідженнями встановлено, що факоемульсифікація з імплантацією ІОЛ супроводжується змінами розмірів взаємно розташованих структур переднього відділу очного яблука. Видалення нативного кришталика і заміна його на тонку ІОЛ викликають зміщення кореня райдужки назад і модифікацію профілю кута передньої камери. При цьому збільшується ГПК ока. Завдяки дослідженню отримана кореляційна залежність гостроти зору від біометричних показників.

Для дослідження функціонального стану зорового аналізатора під час ускладненій міопії високого ступеня без катаракти та з катарактою застосовували електрофізіологічні методи, які засновані на дослідженні електричної чутливості і лабільності зорового нерва – електрофосфен (ЕФ). Мінімальна сила струму, при якій людина сприймає ЕФ, знаходиться в межах 45-50 мкА і відзначається як поріг електричної чутливості сітківки. З літератури відомо, що фосфен тест (ФТ)

характеризує функціональний стан внутрішніх шарів сітківки, тобто шару гангліозних клітин, і корелює із загальною площею патологічних порушень. [134].

Отже, проведені дослідження показали, що при ускладненій міопії високого ступеня спостерігаються зміни порогу електричної чутливості по фосфену і критичної частоти зникнення миготіння, які залежать від наявності катаракти. Відновлення зазначених показників спостерігається після проведення факоемульсифікації з імплантацією ІОЛ, що дозволяє прогнозувати характер реакції зорового аналізатора на анатомо-топографічні зміни ока.

Виявлені зміни анатомо-морфологічних показників ока можуть бути наслідком ішемії тканин заднього відрізка очного яблука, що шкідливо впливає на зоровий нерв і нервові волокна в периневральній ділянці з подальшим розвитком оптичної нейропатії. Іншою причиною змін у міопічному оці може бути зміна гемодинамічних показників і порушення мікроциркуляції, що сприяє ускладненням з розвитком катаракти.

В результаті факоемульсифікації з імплантацією ІОЛ на міопічних очах відбувається відновлення анатомічного простору для структур іридоциліарної зони: розширюється кут, збільшується глибина передньої камери ока. Тому, після операції відбувається не тільки поліпшення зорових функцій, але і покращується гемо- і гідродинаміка ока, що сприяє реабілітації даної категорії пацієнтів. Тому, доцільно проводити факоемульсифікацію з імплантацією ІОЛ на ранніх стадіях розвитку катаракти при ускладненій міопії високого ступеня, з метою запобігання транзиторного підвищення ВОТ і ймовірних змін в нервових волокнах зорового нерва.

Наші результати дозволяють припустити механізм зниження ВОТ. Глибина передньої камери збільшується зі збільшенням відстані «трабекули-райдужка», що, полегшує доступ вологи передньої камери до зони трабекулярного відтоку, посилюється натягнення трабекулярної тканини і збільшується її проникність. Про що свідчать зміни показників гідродинаміки ока. Збільшується кут передньої камери ока – це пов’язано з тим, що об’єм, який займає ІОЛ, значно менший за об’єм власного кришталика.

Очевидним може бути збільшення кута «склера-райдужка» і «склера-циліарні відростки». Кут «склера-райдужка» вимірюють по перетині лінії, що проходить по осі райдужки, і лінії, що проходить по дотичній до склери. Після видалення кришталика райдужка ущільнюється і відхиляється назад, тому кут між райдужкою і склерою збільшується. Кут між склерою і циліарними відростками вимірюють по перетині лінії, що проходить по осі переднього циліарного відростка, і лінії, що проходить по дотичній до склери. Збільшення цього кута свідчить про ротацію відростків в кінці в післяопераційному періоді. Ці зміни покращують відтік камерної вологи та знижують ВОТ після операції.

Отже, після факоемульсифікації з імплантація ІОЛ статистично достовірно збільшуються глибина передньої камери ока, нормалізуються показники гемо- та гідродинаміки.

Метод факоемульсифікації займає переважаючу позицію в сучасній катарактальній хірургії. Відносна замкнутість порожнини ока під час маніпуляцій, малий самогерметизуючий розріз, можливість надійної внутрішньокапсулярної фіксації ІОЛ знижують ймовірність розвитку важких інтра- і післяопераційних ускладнень, що сприяє швидкій зоровій і соціальній реабілітації пацієнтів.

В наш час існує багато модифікацій методики ультразвукової факоемульсифікації та велика кількість ІОЛ, тому правильний вибір ІОЛ та способу операції особливо важливий при супутніх захворюваннях ока, одним з яких є міопія високого ступеня.

Стоншення, розтягнення оболонок ока і зв’язкового апарату кришталика, деструкція і розрідження скловидного тіла, а також порушення гемо- і гідродинамічних показників характеризує око при міопії, як зазначено нами раніше.

Проведення факоемульсифікації у таких пацієнтів може бути утруднене рядом проблем, які виникають у зв’язку з особливостями анатомічної будови ока при міопії високого ступеня. Основними з них є: утруднений візуальний контроль маніпуляції під час операції через великий об’єм передньої камери; ризик пошкодження цинових зв’язок і дислокація кришталика з причини слабкості

зв’язкового апарату, яка виявляється у більшості пацієнтів; ризик розриву задньої капсули кришталика в ході операції через його відносне потоншення.

Іншою проблемою залишається вибір ІОЛ – монофокальних чи мультифокальних. Монофокальні інтраокулярні лінзи забезпечують високу гостроту зору на одну задану відстань, оскільки така лінза забезпечує пацієнтам тільки одну фокусну точку. Так, як ці лінзи не мають здатності до акомодації, то вони не можуть забезпечити хороший зір і вдалину, і зблизька. Тому при імплантації монофокальної інтраокулярної лінзи пацієнти добре бачать або вдалину, або зблизька. Часто у пацієнтів після операції може залишатися міопічна рефракція.

Сьогодні все частіше використовують мультифокальні ІОЛ, принцип дії яких заснований на забезпеченні множинних фокусних точок, що дозволяє коригувати зір на різні відстані, тобто прекрасно бачити без окулярів вдалину і на близькій відстані.

Проте, в офтальмологічній практиці залишаються відкритими питання ефективності щодо корекції морфофункціональних показників ока у віддалені терміни після імплантації мультифокальних ІОЛ після факоемульсифікації у пацієнтів з катарактою у поєднанні з ускладненою міопією високого ступеня без уражень центральних відділів сітківки.

Отже, порівняння показників гостроти зору та рефрактометрії у пацієнтів з ускладненою міопією високого ступеня до виникнення катаракти та після імплантації інтраокулярних лінз вказують на ефективність застосування цього методу лікування ще до можливого розвитку катаракти. З цього випливає, що корекція зору при ускладненій міопії високого ступеня не обмежується лише застосуванням окулярів, контактних лінз або лазерної корекції зору. ІОЛ забезпечує таку ж прозорість, як і власний здоровий кришталик, проте око при цьому втрачає здатність до акомодації. Тому сьогодні актуальним питанням є створення таких ІОЛ, які б за своїми оптичними характеристиками максимально наблизились до природного кришталика. До таких лінз можна віднести мультифокальні ІОЛ.

Застосування мультифокальних ІОЛ у пацієнтів з катарактою у поєднанні з ускладненою міопією високого ступеня дає змогу частково компенсувати втрату здатності ока людини до акомодації, що може зменшити необхідність післяопераційної корекції зору. Це пов’язано з тим, що один із фокусів двофокальної лінзи дозволяє чітко бачити віддалені об’єкти, а другий фокус – об’єкти, які знаходяться на невеликій відстані (25-35) см. При застосуванні трифокальних ІОЛ пацієнти можуть побачити об’єкти однаково добре вдалині, близька та на середній відстані [166].

Щоб зрозуміти, як змінюються показники гостроти зору та рефракції ока у пацієнтів з помутнінням кришталика у поєднанні з ускладненою міопією високого ступеня до та після імплантації монофокальних та мультифокальних інтраокулярних лінз, нами проведено аналіз цих показників через 1 та 6 місяців після проведення операції.

Результати проведеного дослідження показали позитивний вплив факоемульсифікації з імплантацією штучного кришталика на покращення зору пацієнтів з ускладненою міопією високого ступеня в обох підгрупах. Але імплантація мультифокальних інтраокулярних лінз дозволяє досягти високої гостроти зору не лише вдалину, а й на близькій відстані, завдяки чому забезпечується краща адаптація до нових умов зору, ніж при імплантації монофокальних штучних кришталиків, що значно поліпшує якість їх життя.

Одержані нами дані узгоджуються з результатами досліджень інших авторів. Так, вивчивши суб'єктивну задоволеність і свободу від окулярів та провівши аналіз дисфотопсій, що іноді виникають при імплантації мультифокальних лінз, на основі власного досвіду та аналізу значної кількості літературних джерел, Морозова Т.А., Керимов Т.З [167, 169] наголошують, що хоча на сьогодні й немає ідеальної конструкції мультифокальних інтраокулярних лінз, проте в довгострокових спостереженнях виявляється дуже висока ступінь суб'єктивної задоволеності, суттєве зниження ризику розвитку та вираженості світлових явищ (ореоли, мерехтіння, тощо) в післяопераційному періоді. У випадку їх виникнення підвищення стійкості до них відмічається частіше до 6

місяця після операції. Паралельно спостерігається підвищення гостроти зору без корекції на близькій відстані та контрастної чутливості, незважаючи на те, що рефракція залишається незмінною. Автори вважають, що краща адаптація до мультифокальних інтраокулярних линз пов'язана з процесом нейроадаптації з одномоментною участю всього зорового аналізатора, що дозволяє виключити докладання надмірних адаптаційних зусиль від самого пацієнта.

Тур Е.В. з співавт. на основі аналізу електронних історій хвороб 405 пацієнтів (668 очей) вказували на те, що імплантація мультифокальних інтраокулярних лінз при міопії високого ступеня навіть при наявності рефракційної амбліопії приводить до підвищення гостроти зору до 1,0 при збереженні високої гостроти зору на близькій відстані. Таке покращення зору автори пов'язують з збільшенням зображення, що потрапляє на сітківку при дії мультифокальної лінзи та з зменшенням оптичних аберацій. [145, 168].

В наших спостереженнях пацієнти обох підгруп читали без окулярів, але гострота зору в підгрупі А, де були імплантовані мультифокальні лінзи була як вдалину, так і на близьку відстань значно кращою. Нижча гострота зору вдалину на очах з монофокальними лінзами (підгрупа Б) була пов'язана з особливостями розрахунку оптичної сили штучного кришталика (на -2,0 Д), тим не менш це дозволяло пацієнтам комфортно почуватися в звичних для них умовах. Розширені дані стосовно вибору інтраокулярних лінз при факоемульсифікації з імплантацією ІОЛ у пацієнтів з катарактою у поєднанні з ускладненою міопією високого ступеня: приріст гостроти зору без корекції вище на очах, де імплантували мультифокані лінзи (76%), ніж при імплантації монофокальних штучних кришталиків (49%), різниця достовірна, $p<0,05$, [145].

В даний час питання корекції рефракції при ускладненій міопії високого ступеня займають одне із перших місць серед захворювань органу зору в населення. Для лікування застосовують окулярну, контактну і хірургічну корекцію. При цьому з клінічної точки зору основною метою корекції завжди є досягнення оптимальної гостроти зору, що дозволяє пацієнтові успішно виконувати повсякденну зорову роботу. В умовах сьогодення високі зорові

навантаження являються підставою для прогресування міопічного процесу. 70% з числа цих пацієнтів становлять особи віком 20-40 років. Існує декілька шляхів, за допомогою котрих ми можемо вплинути на заломлюючу силу оптичних середовищ ока задля корекції ускладненої міопії високого ступеня. Перший шлях – екстраокулярний з підбором засобів оптичної корекції (окуляри з відповідними діоптріями або контактні лінзи (МКЛ)). Відомо, що пацієнтам з ускладненою міопією високого ступеня окуляри досить важко підібрати внаслідок дискомфорту, обумовленим повною корекцією. Скоригована аномалія рефракції за рахунок МКЛ більш зручна по сприйняттю, але більшість пацієнтів відмічають небажання бути залежними від необхідності знімати та надягати щодня контактні лінзи по причині незручності та дискомфорту. Другий шлях пов'язаний зі зміною заломлюючої сили рогівки хірургічним способом за допомогою ексімерлазерної корекції, але недостатність товщини рогівки не завжди дозволяє вдатись до цього методу при міопії високого ступеня. Третій шлях - інтраокулярний, який полягає у зміні рефракційної здатності ока за допомогою проведення хірургічних втручань з порушенням цілісності очного яблука, видалення нативного кришталика і при необхідності заміни його на інтраокулярну лінзу іншої оптичної сили або імплантація факічної задньокамерної лінзи ICL STAAR перед кришталиком. Найбільшої уваги з перспективних міркувань на сьогоднішній день зазнають інтраокулярні методи корекції міопії завдяки все більш надійним позиціям та поліпшенню методів ленсектоміі, появі нових вдосконаленних моделей ІОЛ та зниженню загрози інфекційних ускладнень. Достатньо високі візуальні й рефракційні результати дозволяють значно розширити спектр показань до РЗК, при чому, як ми можемо спостерігати, кількість таких операцій останнім часом збільшується. Катарактальні хірурги відмічають стабільність і точність рефракційного ефекту, надійну внутрішньокапсульну фіксацію ІОЛ, відсутність ускладнень і негативного впливу на гідродинаміку ока. Відштовхуючись від усього вище зазначенного, можна стверджувати, що даний метод хірургічної корекції доцільно пропонувати навіть у молодому віці, хоча пацієнти у віці до 35 років досить обережно ставляться до цього способу корекції,

що обумовлено недостатністю доказової бази спостережень, які б показували, що запропонована методика не лише безпечна у молодому віці, а й має цілий ряд переваг, котрі полягають у запобіганні ускладнень при міопії високого ступеня завдяки поліпшенню гідродинамічних та гемодинамічних показників. Також необхідно зазначити безумовність переваги факту відсутності розвитку катаракти, що є досить раннім ускладненням при міопії високого ступеня.

Очі з міопією високого ступеня зазнають більш раннього розвитку порушення трофічних процесів, в результаті чого катаракта дебютує раніше. Так в нашому дослідженні середній вік оперованих пацієнтів з міопією високого ступеня становив 55±1,8 роки, тоді як за даними різних досліджень середній вік пацієнтів з катарактою, що підлягає оперативному лікуванню становить 71,9 ± 5,4 років [142, 170]

Через те, що в нашому дослідженні є молоді пацієнти від 30 років, ми вирішили за рахунок пацієнтів, котрим виконали факоемульсифікацію з імплантацією ІОЛ, оцінити доцільність рефракційної заміни кришталика у пацієнтів з міопією високого ступеня і порівняти отримані результати з результатами імплантації факічних інтраокулярних лінз, тим паче, що пацієнтам з високими показниками міопії від -10 Д неможливо виконати ексимерлазерну корекцію зору, а хірурги дещо сумнівно відносяться до РЗК у пацієнтів з катарактою у поєднанні з ускладненою міопією високого ступеня.

Проведені раніше клінічні дослідження показали, що ФІОЛ забезпечують добрий рефракційний ефект, високу гостроту зору, легко імплантуються і, в більшості випадків, можуть успішно коригувати міопію високого ступеня [171]. У той же час, в науковій літературі представлені лише поодинокі дослідження, що стосуються порівняльної оцінки ефективності застосування ФІОЛ і рефракційної заміни кришталика, особливо якщо йдеться про оцінку якості зору. Поряд з цим, удосконалення технологій та техніки операцій, якості виготовлення інтраокулярних лінз дозволило значно розширити показання до РЗК.

Необхідність проведення РЗК при міопії високого ступеня обґрунтовується ще й тим, що у 8-25% таких пацієнтів зустрічається помутніння кришталика, що

становить близько 20% від загального числа катаракт [172]. Хірургія катаракти у цих пацієнтів ускладнюється як уже наявними при міопії високого ступеня вітреоретинальними змінами – центральні та периферійні хоріоретинальні дистрофії, деструкція і заднє відшарування склоподібного тіла, так і виникаючими після хірургічного втручання змінами топографоанатомічних параметрів ока. До них відносять зсув задньої капсули кришталика і склоподібного тіла вперед, збільшення розмірів вітреальної порожнини і рухливості склоподібного тіла, збільшення висоти заднього відшарування склоподібного тіла [133]. Сукупність цих факторів обумовлює високий ризик розвитку післяопераційних ускладнень, які частіше можуть проявлятися у пацієнтів з катарактою, у яких порушення анатомо-морфологічних показників ока погіршуються, що доказано нашими дослідженнями. Тому, як один з методів попередження виникнення катаракти з одночасною корекцією зору у пацієнтів з міопією високого ступеня є РЗК.

Факічна ІОЛ забезпечує оптимальні умови зорового сприйняття, при цьому зберігається акомодаційний апарат ока, а також фактор тривалої еметропізації, який сприятливо впливає на функціонування рецепторів сітківки. Таким чином, з позицій фізіологічної оптики метод імплантації ФІОЛ при міопії високого ступеня є оптимальним з точки зору отримання більшої величини зображення на сітківці, що збільшує спектр сприйняття зображення.

Отже, застосування ФІОЛ не поступається за ефективністю відновлення зорових функцій методам корекції міопії високого ступеня. Проте дослідження гемодинамічних та гідродинамічних показників показало значно нижчу ефективність застосування ФІОЛ порівняно з РЗК.

Покращення показників гідродинаміки у пацієнтів після факоемульсифікації з імплантацією ІОЛ можна пояснити збільшенням глибини передньої камери, а паралельно і розширенням кута передньої камери внаслідок видалення кришталика, що підтверджується нашими дослідженнями.

Таким чином, поряд із перевагами застосування ФІОЛ, цей метод корекції міопії високого ступеня має певні недоліки. Одним із котрих є розвиток

передньої субкапсулярної катаракти, чого не спостерігається після РЗК у пацієнтів з міопією високого ступеня. Окрім того, враховуючи фіксацію деяких (переважно задньокамерних) ФІОЛ на зв’язковому апараті кришталика, можливі пошкодження останнього, що, в свою чергу, супроводжується ризиком сублюксації або люксації кришталика. Такі зміни можуть порушувати їх екстракцію з ока та ускладнювати факоемульсифікацію, при виявлених патологічних змінах.

ВИСНОВКИ

1. Катаракта на очах з ускладненою міопією високого ступеня залишається актуальною медико-соціальною проблемою у зв'язку з широкою поширеністю, з ростом захворюваності, високим рівнем ускладень. Проблеми, що потребують подальших досліджень – рання діагностика та профілактика; розширення поняття патогенезу сумісного існування катаракти і міопії високого ступеня; розробка ефективних методик лікування, в тому числі вдосконалення хірургічних методів та вирішення проблеми прогресування катаракти на очах з ускладненою міопією високого ступеня. Одним із основних механізмів формування катаракти на міопічних очах є погіршення метаболізму кришталика через переростягнення структур ока, що призводить до гемо- та гідродинамічних порушень. Представляється актуальним та доцільним дослідження гемо- та гідродинамічних показників у пацієнтів з катарактою у поєднанні з ускладненою міопією високого ступеня і на підставі цього підвищіти ефективність хірургічного лікування.

2. Факоемульсифікація з імплантацією ІОЛ у пацієнтів з катарактою у поєднанні з ускладненою міопією високого ступеня без уражень центральних відділів сітківки супроводжувалась зниженням істиного ВОТ на 14,4 %, збільшенням коефіцієнта легкості відтоку внутрішньоочної рідини на 44,0 % та зменшенням коефіцієнта Беккера на 61,6 %, що свідчило про покращення гідродинаміки міопічного ока.

3. Факоемульсифікація з імплантацією ІОЛ у пацієнтів з катарактою у поєднанні з ускладненою міопією високого ступеня без уражень центральних відділів сітківки сприяла покращенню гемодинамічних процесів, що підтверджується підвищенням показників пікової швидкості викиду, середньої швидкості викиду та зменшенням індексу резистентності протягом 6 місяців після операції в очній артерії, центральній артерії сітківки та задніх коротких ціліарних артеріях, що свідчило про покращення процесів трофіки та гемодинаміки міопічного ока.

4. Після факоемульсифікації з імплантацією ІОЛ у пацієнтів з катарактою у поєднанні з ускладненою міопією високого ступеня без уражень центральних

відділів сітківки спостерігався достовірний приріст гостроти зору без корекції вище, де імплантували мультифокані лінзи - на 76%, ніж при імплантації монофокальних ІОЛ - на 49%, ($p<0,05$).

5. Гострота зору на близькій відстані була вище на 33% з мультифокальними ІОЛ, ніж з монофокальними, що значно покращувало якість життя пацієнтів і дозволила позбутися окулярів. Міопія високого ступеня без уражень центральних відділів сітківки не є протипоказанням для імплантації мультифокальних штучних кришталиків.

6. Встановлено, що факоемульсифікація з імплантацією ІОЛ у пацієнтів з ускладненою міопією високого ступеня в порівнянні з пацієнтами, котрим імплантували факічну інтраокулярну лінзу, забезпечила більш високу гостроту зору у віддалених термінах спостереження та більш позитивно вплинула на гемо- та гідродинамічні показники. У 23 % пацієнтів з ускладненою міопією високого ступеня, котрим імплантували факічну ІОЛ з'явилась катаракта. Також виявлена тенденція до зменшення кровонаповнення в досліджуваних судинах ока і збільшення пігментації кута передньої камери, котра може перешкоджати циркуляції внутрішньоочній рідині і спровокувати підвищення ВОТ.

7. Встановлено, що факоемульсифікація з імплантацією ІОЛ супроводжується позитивними змінами розмірів взаємно розташованих структур переднього відділу очного яблука. За рахунок збільшення ГПК на 1,84±0,01 мм. після факоемульсифікації з імплантацією ІОЛ покращівся відтік внутрішньоочної рідини та зниження ВОТ на 6,9 %.

8. Катаракта на очах з міопією високого ступеня розвивається раніше (середній вік 55,9±1,8), ніж на очах без міопії (середній вік 71,9 ± 5,4). Доцільно проводити факоемульсифікацію з імплантацією ІОЛ до появи, або на ранніх стадіях розвитку катаракти з метою запобігання транзиторного підвищення ВОТ, змін в нервових волокнах зорового нерва, для покращення в цілому гемо- та гідродинамічних показників і профілактики ускладнень сумісного існування цих хвороб.

9. Результати досліджень впроваджено в лікувально-профілактичну роботу медичного центру ТОВ «ВІЗУС» м. Запоріжжя, КНП «Міська лікарня № 3» ЗМР, медичного центру «Візант» м. Бердянськ. Основні наукові положення дисертації впроваджені в навчальний процес кафедри офтальмології Запорізького державного медичного університету МОЗ України, м. Запоріжжя.

ПРАКТИЧНІ РЕКОМЕНДАЦІЇ

1. У пацієнтів з катарактою у поєднанні з ускладненою міопією високого ступеня доцільне раннє виконання факоемульсифікації с імплантацією ІОЛ задля покращення гемодинаміки, гідродинаміки та зорових функцій ока.

2. При факоемульсифікації з імплантацією ІОЛ у пацієнтів з катарактою у поєднанні з ускладненою міопією високого ступеня без уражень центральних відділів сітківки хірургам рекомендовано обирати мультифокальні ІОЛ для покращення якості життя пацієнтів.

3. Всім пацієнтам з порушенями зору, зумовленими ускладненою міопією високого ступеня, показана доплерографія очної артерії, центральної артерії сітківки та задніх короткіх ціліарних артерій, задля виявлення гемодинамічних порушень та вирішення стосовно доцільності рефракційної заміни кришталика для покращення гемодинамічних і в одночас гідродинамічних показників.

СПИСОК ВИКОРИСТАНИХ ДЖЕРЕЛ

1. De Jong PTVM. Myopia: its historical contexts. British Journal of Ophthalmology [Internet]. 2018 Feb 3;bjophthalmol-2017-311625. Available from: https://www.ncbi.nlm.nih.gov/pmc/articles/PMC6059036/
2. Wang SK, Guo Y, Liao C, Chen Y, Su G, Zhang G, et al. Incidence of and Factors Associated With Myopia and High Myopia in Chinese Children, Based on Refraction Without Cycloplegia. JAMA Ophthalmology [Internet]. 2018 Sep 1 [cited 2020 Jan 26];136(9):1017. Available from: https://www.ncbi.nlm.nih.gov/pmc/articles/PMC6142978/
3. Sheu SJ, Ger LP, Ho WL. Late Increased Risk of Retinal Detachment After Cataract Extraction. American Journal of Ophthalmology [Internet]. 2010 Jan 1;149(1):113-119.e1. Available from: https://www.sciencedirect.com/science/article/pii/S0002939409005546?via%3Dihub
4. Завгородня НГ, Саржевський АС. Результати факоемульсифікації катаракти, що ускладнена сублюксацією кришталика, залежно від способу встановлення кільця. Запорож. мед. журн. 2015;1:38-41.
5. Tajunisah I, Reddy SC. Dropped Nucleus Following Phacoemulsification Cataract Surgery. The Medical journal of Malaysia. 2007;62(5):364-367.
6. Шухаев СВ, Матвеева АВ, Кириллова ОВ, Загорулько АМ. Сравнительная оценка попадания в рефракцию цели у трех монофокальных гибких интраокулярных линз. Офтальмохирургия. 2018;1:53-8. DOI: 10.25276/0235-4160-2018-1-53-58
7. Искаков ИА. Современная концепция оптико-функциональной реабилитации больных с афакией на основе использования отечественной бифокальной дифракционно-рефракционной ИОЛ [диссертация]. Москва: ФГУ «Межотраслевой НТК «Микрохирургия глаза» им. акад. СН. Федорова Росмедтехнологии»; 2009. 215 с.
8. Винницкий ДА. Хирургическая реабилитация пациентов с катарактой с имплантацией трифокальной и бифокальной интраокулярной линзы

[диссертация]. Санкт-Петербург: ФГБВОУ ВО «Военно-медицинская академия имени С. М. Кирова» МО РФ. Санкт-Петербург; 2020. 115 с.

9. Álvarez-Rementeria L, Montés-Micó R. Pseudoaccommodating intraocular lens implantation in patients with irregular nonreactive pupils. Journal of Cataract and Refractive Surgery. 2007 Oct;33(10):1823-5.
10. Hayashi K. Correlation between pupillary size and intraocular lens decentration and visual acuity of a zonal-progressive multifocal lens and a monofocal lens. Ophthalmology. 2001 Nov;108(11):2011-7.
11. Breyer D, Kaymak H, Ax T, Kretz F, Auffarth GU, Hagen PR. Multifocal Intraocular Lenses and Extended Depth of Focus Intraocular Lenses. Asia-Pacific Journal of Ophthalmology. 2017;6(4):339-349.
12. Wang Y, Du J, Yang M, Xu Y, Guan H, Wu J. Distinct macular thickness changes after femtosecond laser–assisted cataract surgery of age-related cataract and myopia with cataract. Scientific Reports. 2018 Feb 19;8(1):3279.
13. Jing Q, Tang Y, Qian D, Lu Y, Jiang Y. Posterior Corneal Characteristics of Cataract Patients with High Myopia. Li W, editor. PLOS ONE. 2016 Sep 7;11(9):e0162012.
14. Gong Q, Janowski M, Luo M, Wei H, Chen B, Yang G, et al. Efficacy and Adverse Effects of Atropine in Childhood Myopia: A Meta-analysis. JAMA ophthalmology [Internet]. 2017 [cited 2019 Oct 16];135(6):624-630. Available from: https://www.ncbi.nlm.nih.gov/pubmed/28494063
15. Kang BS, Wang L-K, Zheng Y-P, Guggenheim JA, Stell WK, Kee C. High myopia induced by form deprivation is associated with altered corneal biomechanical properties in chicks. Bhattacharya S, editor. PLOS ONE. 2018 Nov 12;13(11):e0207189.
16. Schaeffel F, Feldkaemper M. Animal models in myopia research. Clinical and Experimental Optometry [Internet]. 2015 Nov;98(6):507-517. Available from: https://onlinelibrary.wiley.com/doi/full/10.1111/cxo.12312

17. Zi Y, Deng Y, Zhao J, Ji M, Qin Y, Deng T, et al. Morphologic and biochemical changes in the retina and sclera induced by form deprivation high myopia in guinea pigs. BMC Ophthalmology. 2020 Mar 16;20(1):105.
18. Cao K, Wan Y, Yusufu M, Wang N. Significance of Outdoor Time for Myopia Prevention: A Systematic Review and Meta-Analysis Based on Randomized Controlled Trials. Ophthalmic Research. 2019 Aug 20;63(2):97-105.
19. Cooper J, Schulman E, Jamal N. Current status on the development and treatment of myopia. Optometry. 2012;83(5):179-199.
20. Dhakal R, Vupparaboina KK, Verkicharla PK. Anterior Sclera Undergoes Thinning with Increasing Degree of Myopia. Investigative Opthalmology & Visual Science. 2020 Apr 9;61(4):6.
21. Ji X, Wang J, Zhang J, Sun H, Jia X, Zhang W. The Effect of Posterior Scleral Reinforcement for High Myopia Macular Splitting. Journal of International Medical Research. 2011 Apr;39(2):662-666.
22. Bontzos G, Tsilimbaris M, Papadaki E, Maris T, Mazonakis M, Detorakis E. Estimation of morphological characteristics in asymmetrical myopic posterior staphyloma using optical coherence tomography. Middle East African Journal of Ophthalmology. 2018;25(3):131-136.
23. Kim TG, Kim W, Choi S, Jin KH. Effects of scleral collagen crosslinking with different carbohydrate on chemical bond and ultrastructure of rabbit sclera: Future treatment for myopia progression. Dague E, editor. PLOS ONE. 2019 May 13;14(5):e0216425.
24. Markov PP, Eliasy A, Pijanka JK, Htoon HM, Paterson NG, Sorensen T, et al. Bulk changes in posterior scleral collagen microstructure in human high myopia. Molecular Vision. 2018 Dec 30;24:818-833.
25. Flitcroft DI. The complex interactions of retinal, optical and environmental factors in myopia aetiology. Progress in Retinal and Eye Research [Internet]. 2012 Nov;31(6):622-660. Available from: https://www.sciencedirect.com/science/article/pii/S1350946212000444

26. Comparison of OA-2000 and IOL Master 500 using in cataract patients with high myopia. International Journal of Ophthalmology. 2019 May 18;12(5):844-847.
27. Shiels A, Hejtmancik JF. Mutations and mechanisms in congenital and age-related cataracts. Experimental Eye Research. 2017 Mar;156:95-102.
28. Braakhuis AJ, Donaldson CI, Lim JC, Donaldson PJ. Nutritional Strategies to Prevent Lens Cataract: Current Status and Future Strategies. Nutrients [Internet]. 2019 May 27 [cited 2020 Sep 27];11(5):1186. Available from: https://www.ncbi.nlm.nih.gov/pmc/articles/PMC6566364/
29. Liu Y, Li H, Liu Y. microRNA-378a Regulates the Reactive Oxygen Species (ROS)/Phosphatidylinositol 3-Kinases (PI3K)/AKT Signaling Pathway in Human Lens Epithelial Cells and Cataract. Medical Science Monitor. 2019 Jun 10;25:4314-4321.
30. Varma SD, Kovtun S, Hegde KR. Role of ultraviolet irradiation and oxidative stress in cataract formation-medical prevention by nutritional antioxidants and metabolic agonists. Eye & Contact Lens [Internet]. 2011 Jul 1 [cited 2020 Dec 8];37(4):233-245. Available from: https://pubmed.ncbi.nlm.nih.gov/21670697/
31. McMonnies CW. Hyperbaric oxygen therapy and the possibility of ocular complications or contraindications. Clinical and Experimental Optometry. 2014 Oct 12;98(2):122-125.
32. Abdel-Aal E-S, Akhtar H, Zaheer K, Ali R. Dietary Sources of Lutein and Zeaxanthin Carotenoids and Their Role in Eye Health. Nutrients [Internet]. 2013 Apr 9;5(4):1169-1185. Available from: https://www.ncbi.nlm.nih.gov/pmc/articles/PMC3705341/
33. Reddy PY, Giridharan NV, Reddy GB. Activation of sorbitol pathway in metabolic syndrome and increased susceptibility to cataract in Wistar-Obese rats. Molecular Vision. 2012 Feb 24;18:495-503.
34. Nagai N, Ito Y. Excessive hydrogen peroxide enhances the attachment of amyloid β1–42 in the lens epithelium of UPL rats, a hereditary model for cataracts. Toxicology. 2014 Jan;315:55-64.

35. Thattaruthody F, Jinagal J, Gupta G. Sutural cataract. Indian Journal of Ophthalmology. 2018;66(6):853.
36. Jung HA, Islam MDN, Kwon YS, Jin SE, Son YK, Park JJ, et al. Extraction and identification of three major aldose reductase inhibitors from Artemisia montana. Food and Chemical Toxicology. 2011 Feb;49(2):376-384.
37. Gupta SK, Selvan VK, Agrawal SS, Saxena R. Advances in pharmacological strategies for the prevention of cataract development. Indian Journal of Ophthalmology. 2009;57(3):175-183.
38. Zhou X, Pardue MT, Iuvone PM, Qu J. Dopamine Signaling and Myopia Development: What Are the Key Challenges. Progress in retinal and eye research [Internet]. 2017 Nov 1 [cited 2021 Jan 27];61:60-71. Available from: https://www.ncbi.nlm.nih.gov/pmc/articles/PMC5653403/#R23
39. Takamura Y. Immunohistochemical Study of Apoptosis of Lens Epithelial Cells in Human and Diabetic Rat Cataracts. Japanese Journal of Ophthalmology. 2001 Dec;45(6):559-563.
40. Thiagarajan R, Manikandan R. Antioxidants and cataract. Free Radical Research. 2013 Mar 11;47(5):337-345.
41. Pól J, Vidová V, Hyötyläinen T, Volný M, Novák P, Strohalm M, et al. Spatial Distribution of Glycerophospholipids in the Ocular Lens. Saks V, editor. PLoS ONE. 2011 Apr 29;6(4):e19441.
42. Mohanty BP, Bhattacharjee S, Paria P, Mahanty A, Sharma AP. Lipid Biomarkers of Lens Aging. Applied Biochemistry and Biotechnology. 2012 Nov 21;169(1):192-200.
43. Babizhayev MA. Analysis of Lipid Peroxidation and Electron Microscopic Survey of Maturation Stages during Human Cataractogenesis. Drugs in R & D. 2005;6(6):345-369.
44. Widomska J, Raguz M, Subczynski WK. Oxygen permeability of the lipid bilayer membrane made of calf lens lipids. Biochimica et Biophysica Acta (BBA) - Biomembranes. 2007 Oct;1768(10):2635-2645.

45. McNulty R, Wang H, Mathias RT, Ortwerth BJ, Truscott RJW, Bassnett S. Regulation of tissue oxygen levels in the mammalian lens. The Journal of Physiology. 2004 Sep;559(3):883-898.
46. Takemoto L, Sorensen CM. Protein–protein interactions and lens transparency. Experimental Eye Research. 2008 Dec;87(6):496-501.
47. Michael R, Bron AJ. The ageing lens and cataract: a model of normal and pathological ageing. Philosophical Transactions of the Royal Society B: Biological Sciences [Internet]. 2011 Apr 27;366(1568):1278-1292. Available from: https://www.ncbi.nlm.nih.gov/pmc/articles/PMC3061107/
48. Xia C, Liu H, Chang B, Cheng C, Cheung D, Wang M, et al. Arginine 54 and Tyrosine 118 Residues of αA-Crystallin Are Crucial for Lens Formation and Transparency. Investigative Opthalmology & Visual Science. 2006 Jul 1;47(7):3004-3010.
49. Lampi KJ, Wilmarth PA, Murray MR, David LL. Lens β-crystallins: The role of deamidation and related modifications in aging and cataract. Progress in Biophysics and Molecular Biology. 2014 Jul;115(1):21-31.
50. Ho M-C, Peng Y-J, Chen S-J, Chiou S-H. Senile cataracts and oxidative stress. Journal of Clinical Gerontology and Geriatrics. 2010 Sep;1(1):17-21.
51. Takeuchi N, Kamei A. Crystallin Proteins in Lenses of Hereditary Cataractous Rat, ICR/f. Biological and Pharmaceutical Bulletin. 2000;23(3):283-290.
52. Takeuchi N, Ito H, Namiki K, Kamei A. Effect of Calpain on Hereditary Cataractous Rat, ICR/f. Biological & Pharmaceutical Bulletin. 2001;24(11):1246-1251.
53. Linetsky M, Shipova E, Cheng R, Ortwerth BJ. Glycation by ascorbic acid oxidation products leads to the aggregation of lens proteins. Biochimica et Biophysica Acta (BBA) - Molecular Basis of Disease. 2008 Jan;1782(1):22-34.
54. Tessier F, Moreaux V, Birlouez-Aragon I, Junes P, Mondon H. Decrease in vitamin C concentration in human lenses during cataract progression. Int J Vitam Nutr Res. 1998;68(5):309-315.

55. Zhang M, Qian D, Jing Q, Chen J, Jiang Y. Analysis of Corneal Spherical Aberrations in Cataract Patients with High Myopia. Scientific Reports [Internet]. 2019 Feb 5 [cited 2021 Dec 10];9(1):1420. Available from: https://www.nature.com/articles/s41598-018-36539-1
56. Praveen MR, Shah GD, Vasavada AR, Mehta PG, Gilbert C, Bhagat G. A study to explore the risk factors for the early onset of cataract in India. Eye. 2009 Jun 12;24(4):686-694.
57. Praveen MR, Vasavada AR, Jani UD, Trivedi RH, Choudhary PK. Prevalence of Cataract Type in Relation to Axial Length in Subjects with High Myopia and Emmetropia in an Indian Population. American Journal of Ophthalmology. 2008 Jan;145(1):176-181.e1.
58. Cheng L, Azen SP, El-Bradey MH, Scholz BM, Chaidhawangul S, Toyoguchi M, et al. Duration of vitrectomy and postoperative cataract in the vitrectomy for macular hole study. American journal of ophthalmology [Internet]. 2001 [cited 2020 Jan 22];132(6):881-887. Available from: https://www.ncbi.nlm.nih.gov/pubmed/11730653
59. Beebe DC, Holekamp NM, Siegfried C, Shui Y-B. Vitreoretinal influences on lens function and cataract. Philosophical Transactions of the Royal Society B: Biological Sciences. 2011 Apr 27;366(1568):1293-1300.
60. Boscia F, Grattagliano I, Vendemiale G, Micelli-Ferrari T, Altomare E. Protein oxidation and lens opacity in humans. Invest Ophthalmol Vis Sci. 2000;41(9):2461-2465.
61. Dubois VD-P, Bastawrous A. N-acetylcarnosine (NAC) drops for age-related cataract. Cochrane Database of Systematic Reviews [Internet]. 2017 Feb 28 [cited 2019 Oct 11]; Available from: https://www.ncbi.nlm.nih.gov/pmc/articles/PMC6464029/
62. Zhu X-J, Zhou P, Zhang K-K, Yang J, Luo Y, Lu Y. Epigenetic Regulation of αA-crystallin in High Myopia-Induced Dark Nuclear Cataract. Acott TS, editor. PLOS ONE. 2013 Dec 3;8(12):e81900.

63. Man X, Arroyo E, Dunbar M, Reed DM, Shah N, Kagemann L, et al. Perilimbal sclera mechanical properties: Impact on intraocular pressure in porcine eyes. Bhattacharya S, editor. PLOS ONE. 2018 May 2;13(5):e0195882.
64. Biomechanics of the sclera and effects on intraocular pressure. International Journal of Ophthalmology. 2016 Dec 18;9(12):1824-1831.
65. Tong J, Ghate D, Kedar S, Gu L. Relative Contributions of Intracranial Pressure and Intraocular Pressure on Lamina Cribrosa Behavior. Journal of Ophthalmology. 2019 Mar 17;2019:3064949.
66. Lv H, Yang J, Liu Y, Jiang X, Liu Y, Zhang M, et al. Changes of intraocular pressure after cataract surgery in myopic and emmetropic patients. Medicine. 2018 Sep;97(38):e12023.
67. Hayreh S. Central retinal artery occlusion. Indian Journal of Ophthalmology. 2018;66(12):1684-1694.
68. Yoshihara N, Sakamoto T, Yamashita T, Yamashita T, Yamakiri K, Sonoda S, et al. Wider Retinal Artery Trajectories in Eyes with Macular Hole Than in Fellow Eyes of Patients with Unilateral Idiopathic Macular Hole. Mori K, editor. PLOS ONE. 2015 Apr 13;10(4):e0122876.
69. Watanabe T, Kasahara K, Futagami S, Fang Y, Du R, Moriyama M, et al. Cilioretinal Arteries and Cilioretinal Veins in Eyes with Pathologic Myopia. Scientific Reports. 2019 Feb 21;9(1):2451.
70. Asano S, Asaoka R, Yamashita T, Aoki S, Matsuura M, Fujino Y, et al. Relationship Between the Shift of the Retinal Artery Associated With Myopia and Ocular Response Analyzer Waveform Parameters. Translational Vision Science & Technology. 2019 Apr 9;8(2):15.
71. Středová M, Hejsek L, Nekolová J, Jirásková N. Suprachoroidal Haemorrhage in Postoperative Period of Antiglaucoma Surgery, Case Report. Czech and Slovak Ophthalmology. 2019 Feb 21;75(2):92-98.
72. Lim DH, Han J, Chung T-Y, Kang S, Yim HW. The high prevalence of myopia in Korean children with influence of parental refractive errors: The 2008-2012 Korean National Health and Nutrition Examination Survey. PLoS ONE [Internet]. 2018 Nov

26 [cited 2020 Feb 21];13(11). Available from: https://www.ncbi.nlm.nih.gov/pmc/articles/PMC6261017/?report=reader#__ffn_sect itle

73. Kim J, Park KH, Hwang J-M. Ocular Findings in Children with Single Umbilical Artery: A Case Series of 14 Children. Korean Journal of Ophthalmology. 2014;28(2):155-158.
74. Kaya A. Comment on: Choroidal Blood Flow Change in Eyes with High Myopia. Korean Journal of Ophthalmology. 2016;30(1):78.
75. Yang YS, Koh JW. Choroidal Blood Flow Change in Eyes with High Myopia. Korean Journal of Ophthalmology : KJO [Internet]. 2015 Oct 1 [cited 2021 Mar 14];29(5):309-314. Available from: https://www.ncbi.nlm.nih.gov/pmc/articles/PMC4595256/
76. Иомдина ЕН, Бауэр СМ, Котляр КЕ. Биомеханика глаза: теоретические аспекты и клинические приложения. Москва: Реал Тайм;2015. 208 с.
77. Jiang L, Zhang K, He W, Zhu X, Zhou P, Lu Y. Perceived Pain during Cataract Surgery with Topical Anesthesia: A Comparison between First-Eye and Second-Eye Surgery. Journal of Ophthalmology. 2015;2015:383456.
78. Van Zyl T, Yan W, McAdams A, Peng Y-R, Shekhar K, Regev A, et al. Cell atlas of aqueous humor outflow pathways in eyes of humans and four model species provides insight into glaucoma pathogenesis. Proceedings of the National Academy of Sciences. 2020 Apr 27;117(19):10339-10349.
79. Tian B, Geiger B, Epstein DL, Kaufman PL. Cytoskeletal involvement in the regulation of aqueous humor outflow. Invest Ophthalmol Vis Sci. 2000;41(3):619-623.
80. Braunger BM, Fuchshofer R, Tamm ER. The aqueous humor outflow pathways in glaucoma: A unifying concept of disease mechanisms and causative treatment. European Journal of Pharmaceutics and Biopharmaceutics. 2015 Sep;95:173-181.
81. Stamer WD, Clark AF. The many faces of the trabecular meshwork cell. Experimental Eye Research [Internet]. 2017 May 1 [cited 2021 Feb 18];158:112-123. Available from: https://pubmed.ncbi.nlm.nih.gov/27443500/

82. Арутюнян ЛЛ, Еричев ВП, Филлипова ОМ, Акопян АИ. Вязкоэластические свойства роговицы при первичной открытоугольной глаукоме. Глаукома. 2007;2:14-9.
83. Qiu M, Wang SY, Singh K, Lin SC. Association between Myopia and Glaucoma in the United States Population. Investigative Opthalmology & Visual Science. 2013 Jan 28;54(1):830-835.
84. Association between myopia and glaucoma concerning, but may not be real [Internet]. Ophthalmology Times. [cited 2021 Dec 11]. Available from: https://www.ophthalmologytimes.com/view/association-between-myopia-and-glaucoma-concerning-may-not-be-real
85. Шкребец ГВ, Должич ГН. Ведущие патогенетические факторы развития глаукомы у лиц молодого возраста с близорукостью высокой степени. Глаукома. 2012;3:12-6.
86. Hsiao Y-C, Weng J, Tsai I-Lun, Kuo L-L, Tsai C-Y, Woung L-C. Intraocular pressure monitoring by rebound tonometry in children with myopia. Taiwan Journal of Ophthalmology. 2017;7(3):149-154.
87. Tham Y-C, Aung T, Fan Q, Saw S-M, Siantar RG, Wong TY, et al. Joint Effects of Intraocular Pressure and Myopia on Risk of Primary Open-Angle Glaucoma: The Singapore Epidemiology of Eye Diseases Study. Scientific Reports [Internet]. 2016 Jan 13 [cited 2019 Dec 19];6(1):19320. Available from: https://www.nature.com/articles/srep19320
88. Truscott RJW, Friedrich MG. Molecular Processes Implicated in Human Age-Related Nuclear Cataract. Investigative Opthalmology & Visual Science. 2019 Dec 2;60(15):5007-5021.
89. Tsai M-Y, Lin LL-K, Lee V, Chen C-J, Shih Y-F. Estimation of heritability in myopic twin studies. Japanese Journal of Ophthalmology. 2009 Nov;53(6):615-622.
90. Qureshi MH, Steel DHW. Retinal detachment following cataract phacoemulsification - a review of the literature. Eye. 2019 Oct 1;34(4):616-631.

91. Jin C, Chen X, Law A, Kang Y, Wang X, Xu W, et al. Different-sized incisions for phacoemulsification in age-related cataract. Cochrane Database of Systematic Reviews. 2017 Sep 20;9(9):CD010510.
92. Day AC, Smith PR, Tang HL, Aiello F, Hussain B, Maurino V, et al. Surgical efficiency in femtosecond laser cataract surgery compared with phacoemulsification cataract surgery: a case-control study. BMJ Open. 2018 Feb;8(2):e018478.
93. Kaur M, Shaikh F, Falera R, Titiyal JS. Optimizing outcomes with toric intraocular lenses. Indian Journal of Ophthalmology [Internet]. 2017 Dec 1;65(12):1301-1313. Available from: https://www.ncbi.nlm.nih.gov/pmc/articles/PMC5742958/
94. Ciftci S, Simsek. Evaluation of ultrasonic biomicroscopy results in anterior eye segment before and after cataract surgery. Clinical Ophthalmology. 2012 Nov;6:1931-1934.
95. Yang HS, Lee J, Choi S. Ocular Biometric Parameters Associated With Intraocular Pressure Reduction After Cataract Surgery in Normal Eyes. American Journal of Ophthalmology. 2013 Jul;156(1):89-94.e1.
96. Levkovitch-Verbin H, Habot-Wilner Z, Burla N, Melamed S, Goldenfeld M, Bar-Sela SM, et al. Intraocular Pressure Elevation within the First 24 Hours after Cataract Surgery in Patients with Glaucoma or Exfoliation Syndrome. Ophthalmology. 2008 Jan;115(1):104-108.
97. Fogagnolo P, Centofanti M, Figus M, Frezzotti P, Fea A, Ligorio P, et al. Short-Term Changes in Intraocular Pressure after Phacoemulsification in Glaucoma Patients. Ophthalmologica. 2012;228(3):154-158.
98. Shrivastava A, Singh K. The effect of cataract extraction on intraocular pressure. Current Opinion in Ophthalmology. 2010 Mar;21(2):118-122.
99. Augustinus CJ, Zeyen T. The effect of phacoemulsification and combined phaco/glaucoma procedures on the intraocular pressure in open-angle glaucoma. A review of the literature. Bull Soc Belge Ophtalmol. 2012;(320):51-66.
100. Агафонова ВВ, Франковска-Герлак МЗ, Чубарь ВС. Изменение уровня внутриглазного давления у пациентов с открытоугольной глаукомой после факоэмульсификации катаракты. Новости глаукомы. 2013;2:17.

101. Demir G, Sucu ME, Yildirim Y, Kepez Yildiz B, Agca A, Alagoz N. The effects of complicated cataract surgery on iris structure and anterior chamber angle. Journal Français d'Ophtalmologie. 2019 Oct;42(8):829-833.

102. Huang G. Anterior Chamber Depth, Iridocorneal Angle Width, and Intraocular Pressure Changes After Phacoemulsification. Archives of Ophthalmology. 2011 Oct 1;129(10):1283-1290.

103. Гусев ЮА, Маккаева СМ, Маслова ЕВ, Третьяк ЕБ. Гидродинамика глаза и анатомо-топографические особенности переднего отрезка глаза до и после факоэмульсификации осложненной катаракты. Офтальмология. 2014;11(1):12-9. DOI: 10.18008/1816-5095-2014-1-12-20

104. Liu X-Q, Zhu H-Y, Su J, Hao X-J. Effects of phacoemulsification on intraocular pressure and anterior chamber depth. Experimental and Therapeutic Medicine. 2012 Nov 26;5(2):507-510.

105. Slabaugh MA, Bojikian KD, Moore DB, Chen PP. The Effect of Phacoemulsification on Intraocular Pressure in Medically Controlled Open-Angle Glaucoma Patients. American Journal of Ophthalmology. 2014 Jan;157(1):26-31.

106. Pereira FAS, Cronemberger S. Ultrasound biomicroscopic study of anterior segment changes after phacoemulsification and foldable intraocular lens implantation. Ophthalmology. 2003 Sep;110(9):1799-1806.

107. Dhital A, Spalton DJ, Gala KB. Comparison of near vision, intraocular lens movement, and depth of focus with accommodating and monofocal intraocular lenses. Journal of Cataract and Refractive Surgery. 2013 Dec;39(12):1872-1878.

108. Marchini G, Pedrotti E, Sartori P, Tosi R. Ultrasound biomicroscopic changes during accommodation in eyes with accommodating intraocular lenses. Journal of Cataract and Refractive Surgery. 2004 Dec;30(12):2476-2482.

109. Balparda K, Vanegas-Ramírez CM, Segura-Muñoz L, Gómez-Londoño M. Contralateral Posterior Chamber Phakic Intraocular Lens Implantation as Rehabilitation of Refractive Lens Exchange with a Monofocal Intraocular Lens in a Young, Nonpresbyopic, Bilateral Highly-Myopic Patient. Case Reports in Ophthalmological Medicine. 2019 Oct 16;2019:8791071.

110. Pjano M, Biscevic A, Grisevic S, Pidro A, Ratkovic M, Bohac M, et al. One Year Follow-Up After Veriflex Phakic Intraocular Lenses Implantation for Correction of Myopia. Acta Informatica Medica. 2016;24(3):178-181.

111. Завгородня НГ, Михайленко НВ. Порівняння результатів імплантації мульти- і монофокальних інтраокулярних лінз при факоемульсифікації катаракти на очах з міопією високого ступеня. Досягнення сучасної медичної та фармацевтичної науки – 2020: тези. доп. наукова конференція студентів ЗДМУ (Запоріжжя,16 грудня 2020 р.). Запоріжжя, 2020, с. 14-15.

112. Hernández-Rodríguez CJ, Piñero DP. A systematic review about the impact of phakic intraocular lenses on accommodation. Journal of Optometry. 2020 Jul;13(3):139-145.

113. Pjano M, Pidro A, Biscevic A, Grisevi S, Pandzi B, Cerovic V. Refractive Outcomes of Posterior Chamber Phakic Intraocular Lens Implantation for Correction of Myopia and Myopic Astigmatism. Medical Archives. 2017;71(2):93-96.

114. Medical Advisory Secretariat. Phakic intraocular lenses for the treatment of refractive errors: an evidence-based analysis. Ont Health Technol Assess Ser. 2009;9(14):1-120.

115. Mohamed TA, Soliman W, EL Sebaity DM, Fathalla AM. Refractive Lens Exchange Combined with Primary Posterior Vitrectorhexis in Highly Myopic Patients. Journal of Ophthalmology. 2017;2017:7826735.

116. Maddula S, Werner L, Ness PJ, Davis D, Zaugg B, Stringham J, et al. Pathology of 157 human cadaver eyes with round-edged or modern square-edged silicone intraocular lenses: Analyses of capsule bag opacification. Journal of Cataract and Refractive Surgery. 2011 Apr;37(4):740-748.

117. Vasavada AR, Raj SM, Shah A, Shah G, Vasavada V, Vasavada V. Comparison of posterior capsule opacification with hydrophobic acrylic and hydrophilic acrylic intraocular lenses. Journal of Cataract and Refractive Surgery. 2011 Jun;37(6):1050-1059.

118. Ness PJ, Werner L, Maddula S, Davis D, Zaugg B, Stringham J, et al. Pathology of 219 human cadaver eyes with 1-piece or 3-piece hydrophobic acrylic intraocular

lenses: Capsular bag opacification and sites of square-edged barrier breach. Journal of Cataract and Refractive Surgery. 2011 May;37(5):923-930.

119. Iwase T, Nishi Y, Oveson BC, Jo Y-J. Hydrophobic versus double-square-edged hydrophilic foldable acrylic intraocular lens: Effect on posterior capsule opacification. Journal of Cataract and Refractive Surgery. 2011 Jun;37(6):1060-1068.

120. Сороколетов ГВ, Зуев ВК, Туманян ЭР, Бессарабов АН, Вещикова ВН. Частота развития вторичной катаракты в артифакичных глазах с современными моделями заднекамерных ИОЛ при осевой миопии. Офтальмохирургия. 2013;2:28-31.

121. Visual performance after implantation of two types of phakic foldable intraocular lenses for correction of high myopia. International Journal of Ophthalmology. 2019 Feb 18;12(2):284-290.

122. Aggermann T, Haas P, Krepler K, Binder S, Hochwarter A. Fusarium endophthalmitis following refractive lens exchange for correction of high myopia. Journal of Cataract & Refractive Surgery. 2009 Aug;35(8):1468-1470.

123. Alio JL. Lens surgery (cataract and refractive lens exchange) and retinal detachment risk in myopes: still an issue? British Journal of Ophthalmology. 2011 Feb 17;95(3):301-303.

124. Phakic Intraocular Lens Implantation for the Correction of Myopia: A Report by the American Academy of Ophthalmology. Ophthalmology [Internet]. 2009 Nov 1 [cited 2021 Apr 24];116(11):2244-2258. Available from: https://www.sciencedirect.com/science/article/pii/S0161642009009087

125. Nanavaty MA, Daya SM. Refractive lens exchange versus phakic intraocular lenses. Current Opinion in Ophthalmology. 2012 Jan;23(1):54-61.

126. Nanavaty MA, Vasavada AR, Zetterström C. Phakic IOL implantation versus clear lens extraction in highly myopic eyes. J Cataract Refract Surg. 2005;31(11):2041.

127. El-Helw M, Emarah A. Comparison of clear lens extraction and collamer lens implantation in high myopia. Clinical Ophthalmology. 2010 May;4:447-454.

128. Hoffman RS, Fine IH, Packer M. Refractive lens exchange as a refractive surgery modality. Current Opinion in Ophthalmology. 2004 Feb;15(1):22-28.

129. Kohnen T, Kasper T, Terzi E. Intraokularlinsen zur Korrektur von Refraktionsfehlern. Der Ophthalmologe. 2005 Nov;102(11):1105-1119.

130. Alió JL, Grzybowski A, Romaniuk D. Refractive lens exchange in modern practice: when and when not to do it? Eye and Vision [Internet]. 2014 Dec 10 [cited 2021Nov5];1:10. Available from: https://www.ncbi.nlm.nih.gov/pmc/articles/PMC4655463/

131. Буратто Л. Хирургия катаракты. Переход от экстракапсулярной экстракции катаракты к факоэмульсификации. Fabiano Editore; 1999. 474 с.

132. Безденежная ОА. Эффективность местной гипотензивной терапии в комплексном лечении ишемической нейропатии зрительного нерва, как проявления первично-хронического глазного ишемического синдрома [диссертация]. Запорожье: ГУ «Запорожская медицинская академия последипломного образования МЗ Украины»; 2012. 166 с.

133. Logan N, Guggenheim J, To C. Myopia: mechanisms, manifestations and management. Ophthalmic and Physiological Optics. 2018 Apr 24;38(3):207-209.

134. Kelbsch C, Jalligampala A, Strasser T, Richter P, Stingl K, Braun C, et al. Phosphene perception and pupillary responses to sinusoidal electrostimulation - For an objective measurement of retinal function. Experimental Eye Research. 2018 Nov;176:210-218.

135. Ermiss SS. Comparing the efficacy and safety of phacoemulsification in white mature and other types of senile cataracts. British Journal of Ophthalmology. 2003 Nov 1;87(11):1356-1359.

136. Lyu T, Wang L, Zhou L, Qin J, Ma H, Shi M. Regimen Study of High Myopia–Partial Reduction Orthokeratology. Eye & Contact Lens: Science & Clinical Practice. 2019 Jul;46(3):141-146.

137. Reuschel A, Bogatsch H, Barth T, Wiedemann R. Comparison of endothelial changes and power settings between torsional and longitudinal phacoemulsification. Journal of Cataract and Refractive Surgery. 2010 Nov;36(11):1855-1861.

138. Zavgorodnia NG, Mykhailenko NV. Biometric changes in highly myopic eyes before and after phacoemulsification with intraocular lense implantation. Journal of Education, Health and Sport. 2021 Apr 30;11(4):131-143.

139. Завгородня НГ, Михайленко НВ. Результати імплантації трифокальних і монофокальних лінз при факоемульсифікації катаракти на очах з міопією високого ступеня. Студенти науковці ЗДМУ в сучасній медицині і фармації 2019: тези доп. науково практична конференція студентів (Запоріжжя, 13-17 травня 2019 р.) Запоріжжя; 2019, с. 79-80.

140. Завгородня НГ, Михайленко НВ. Результати імплантації трифокальних лінз при факоемульсифікації катаракти на очах з міопією високого ступеня. Філатовські читання – 2019: тези доп. науково-практична конференція з міжнародною участю, присвячена дню науки (Одеса, 23-24 травня 2019 р.) Одеса, 2019, с. 58-59.

141. Завгородня НГ, Михайленко НВ. Динаміка зорових функцій при імплантації мультифокальних штучних кришталиків на очах з міопією високого ступеня після факоемульсифікації катаракти. Філатовські читання 2021: тези доп. науково практична конференція з міжнародною участю (Одеса, 20-21 травня 2021 р.); Одеса, 2021, с. 51-53.

142. Завгородня НГ, Михайленко НВ, Безуглий МБ, Поплавська ІО. Вплив факоемульсифікації катаракти на гідро- та гемодинаміку ока при міопії високого ступеня. Вісн. пробл. біології і медицини. 2021;1:62-6.

143. Завгородня НГ, Михайленко НВ. Зміни гемо- та гідродинамічних показників при ФЕК на очах з міопією високого ступеня. Шевальовські читання – 2019: тези доп. науково практична конференція офтальмологів України (Запоріжжя, 20-21 червня 2019 р.) Запоріжжя; 2019, с. 28-30.

144. Михайленко НВ, Завгородня НГ. Результати змін гідро- та гемодинамічних показників при ФЕК на очах з міопією високого ступеня. Рефракційний пленер – 2019: тези доп. наук.-практ. конф. з міжнар. участю (Київ, 17-19 жовтня 2019 р.); Київ, 2019, с. 52-54.

145. Завгородня НГ, Михайленко НВ, Саржевська ЛЕ, Завгородня ТС, Саржевський АС. Порівняльний аналіз ефективності імплантації моно- та мультифокальних інтраокулярних лінз при факоемульсифікації катаракти на очах з міопією високого ступеня. Офтальмол. журн. 2021;2:23-30. DOI: 10.31288/oftalmolzh202122330

146. Pan C-W, Boey PY, Cheng C-Y, Saw S-M, Tay WT, Wang JJ, et al. Myopia, Axial Length, and Age-Related Cataract: The Singapore Malay Eye Study. Investigative Opthalmology & Visual Science. 2013 Jul 2;54(7):4498.

147. Kanthan GL, Mitchell P, Rochtchina E, Cumming RG, Wang JJ. Myopia and the long-term incidence of cataract and cataract surgery: the Blue Mountains Eye Study. Clinical & Experimental Ophthalmology. 2013 Oct 11;42(4):347-353.

148. Hyman L. Myopic and Hyperopic Refractive Error in Adults: An Overview. Ophthalmic Epidemiology. 2007 Jan;14(4):192-197.

149. Бунин АЯ. Гемодинамика глаза и методы ее исследования. Москва: Медицина; 1971. 196 с.

150. Мамиконян ВР, Шмелева-Демир ОА, Харлап СИ, Анджелова ДВ, Казарян ЭЭ, Макашова НВ, и др. Изменения гемодинамики глаза при миопии различной степени. Вестн. офтальмологии. 2013;126(6):24-27.

151. Coban-Karatas M, Sizmaz S, Altan-Yaycioglu R, Canan H, Akova YA. Risk factors for intraocular pressure rise following phacoemulsification. Indian Journal of Ophthalmology [Internet]. 2013 Mar 1 [cited 2021 Feb 26];61(3):115-118. Available from: https://www.ncbi.nlm.nih.gov/pmc/articles/PMC3665039/

152. Dietlein TS, Jordan J, Dinslage S, Lüke C, Krieglstein GK. Frühe postoperative Augeninnendruckspitzen nach Phakoemulsifikation bei terminalen Glaukomen. Klinische Monatsblätter für Augenheilkunde. 2006;223(03):225-229.

153. Arici MK, Erdogan H, Toker I, Vural A, Topalkara A. The Effect of Latanoprost, Bimatoprost, and Travoprost on Intraocular Pressure After Cataract Surgery. Journal of Ocular Pharmacology and Therapeutics. 2006 Feb;22(1):34-40.

154. Hayashi K, Yoshida M, Manabe S, Yoshimura K. Prophylactic Effect of Oral Acetazolamide against Intraocular Pressure Elevation after Cataract Surgery in Eyes with Glaucoma. Ophthalmology. 2017 May;124(5):701-708.

155. Melancia D, Abegão Pinto L, Marques-Neves C. Cataract Surgery and Intraocular Pressure. Ophthalmic Research. 2015;53(3):141-148.

156. Poley BJ, Lindstrom RL, Samuelson TW, Schulze R. Intraocular pressure reduction after phacoemulsification with intraocular lens implantation in glaucomatous and nonglaucomatous eyes. Journal of Cataract & Refractive Surgery. 2009 Nov;35(11):1946-1955.

157. Kim M, Park KH, Kim T-W, Kim DM. Anterior Chamber Configuration Changes after Cataract Surgery in Eyes with Glaucoma. Korean Journal of Ophthalmology. 2012;26(2):97-103.

158. Armstrong JJ, Wasiuta T, Kiatos E, Malvankar-Mehta M, Hutnik CML. The Effects of Phacoemulsification on Intraocular Pressure and Topical Medication Use in Patients With Glaucoma. Journal of Glaucoma. 2017 Jun;26(6):511-522.

159. Завгородняя НГ, Костровская ЕО, Саржевский АС, Сидорова ТВ. Морфометрические параметры глаза и их зависимость от уровня офтальмотонуса у гемодинамики у пациентов с катарактой. Сучасні медичні технології. 2012;2:76-7.

160. Spraul CW, Amann J, Lang GE, Lang GK. Effect of cataract extraction with intraocular lens implantation on ocular hemodynamics. Journal of Cataract & Refractive Surgery. 1996 Oct;22(8):1091-1096.

161. Urban B, Ustymowicz A, Bakunowicz-Lazarczyk A, Kretowska M. Wpływ pentoksyfiliny na dopplerowskie parametry przepływu krwi w tetnicy środkowej siatkówki i w tetnicach rzeskowych tylnych krótkich u młodziezy z krótkowzrocznościa postepujaca. Klinika oczna. 2004;106(3):318-320.

162. Lee K, Yang H, Kim JY, Seong GJ, Kim CY, Bae HW. Risk Factors Associated with Structural Progression in Normal-Tension Glaucoma: Intraocular Pressure, Systemic Blood Pressure, and Myopia. Investigative Opthalmology & Visual Science. 2020 Jul 27;61(8):35.

163. Завгородняя НГ, Безуглый МБ. Изучение анатомических соотношений величин переднего и заднего отделов глаза у пациентов с аномалиями рефракции и первичной глаукомой. Актуальні питання фармац. та мед. науки та практики. 2004;12(2):265-270.

164. Nguyen HTT, Nguyen DTT, Pham DN, Tran AP, Quyet D, Thai TV, et al. Ocular Biometrics of Vietnamese Young Adults with Myopia. Open Access Macedonian Journal of Medical Sciences. 2019 Dec 20;7(24):4283-4286.

165. Niu L, Miao H, Han T, Ding L, Wang X, Zhou X. Visual outcomes of Visian ICL implantation for high myopia in patients with shallow anterior chamber depth. BMC Ophthalmology. 2019 May 29;19(1):121.

166. Walkow T, Anders N, Klebe S. Endothelial cell loss after phacoemulsification: relation to preoperative and intraoperative parameters. Journal of Cataract & Refractive Surgery. 2000 May;26(5):727-732.

167. Морозова ТА, Керимов ТЗ. Современные подходы к анализу дисфотопсий, оценка субъективной удовлетворенности и очковой независимости на фоне мультифокальной интраокулярной коррекции. Обзор. Вестн. Рос. акад. мед. наук. 2017;72(5):355-64. DOI: 10.15690/vramn883

168. Тур ЕВ, Поздеева ВА, Сорокина ИА, Бойко МВ. Рефракционные результаты имплантации мультифокальных интраокулярных линз у пациентов с миопией высокой степени и амблиопией. Совр. технологии в офтальмологии. 2018;5:243-5. DOI: 10.25276/2312-4911-2018-5-243-245

169. Завгородняя НГ, Саржевский АС. Результаты факоэмульсификации катаракты с различной плотностью ядра хрусталика у пациентов со слабостью цинновых связок. Офтальмол. журн. 2015;1:14-8. DOI: 10.31288/oftalmolzh201511418

170. Резникова ЕВ. Факоэмульсификация катаракты при близорукости высокой степени [диссертация]. Москва: ГУ «Научно-исследовательский институт глазных болезней РАМН»; 2005. 101 с.

171. Martínez-Plaza E, López-Miguel A, Holgueras A, Barraquer RI, Alió JL, Maldonado MJ. Lentes intraoculares fáquicas: recientes avances e innovaciones.

Archivos de la Sociedad Española de Oftalmología [Internet]. 2020 Apr 1 [cited 2021 Nov25];95(4):178-187. Available from: https://www.sciencedirect.com/science/article/abs/pii/S0365669120300484?via%3Dihub

172. Chong EW, Mehta JS. High myopia and cataract surgery. Current Opinion in Ophthalmology. 2016 Jan;27(1):45-50.

ДОДАТКИ

Додаток №1. Акти впровадження результатів роботи у науковий обіг та практичну діяльність

«ЗАТВЕРДЖУЮ»
Медичний директор
ТОВ «Візус» м. Запоріжжя
_____ С.М. Завгородній
«21» _____ 20 21 р.

АКТ ВПРОВАДЖЕННЯ

1. Назва впровадження: «Профілактика ускладнень міопії високого ступеня шляхом факоемульсифікації кришталика і імплантації інтраокулярної лінзи».

2. Ким запропоновано, адреса, виконавці:
м. Запоріжжя, пр. Маяковського, 26, 69035, Запорізький державний медичний університет, Завгородня Наталія Григорівна, Михайленко Надія Вікторівна

3. Джерело інформації: Стаття «Вплив факоемульсифікації катаракти на гідро- та гемодинаміку ока при міопії високого ступеня» опубл. 15.03.2021 в журналі «Вісник проблем біології і медицини», випуск 1 (159), 2021 рік, 62-66 сторінки, код УДК 617.741-004.1-06:617.753.2]-089:617.7-005-008.8/ Завгородня Наталія Григорівна (UA); Михайленко Надія Вікторівна (UA);

4. Де впроваджено (назва навчального закладу): ТОВ «Візус» м. Запоріжжя

5. Термін впровадження: березень 2021 - травень 2021

6. Загальна кількість спостережень: 53

7. Ефективність впровадження: впровадження дозволяє покращити гемо- і гідродинамічні показники на очах з міопією високого ступеня, запобігти подальші ускладнення коморбідного існування даної патології і катаракти.

8. Зауваження та пропозиції: немає

Відповідальний за впровадження:

Завідувач ЛДВ №1
ТОВ «Візус» м. Запоріжжя К.О. Костровська

Продовження додатку 1

«ЗАТВЕРДЖУЮ»
Медичний директор
ТОВ «Візус» м. Запоріжжя
_____ С.М. Завгородній
«01» _____ 2021 р.

АКТ ВПРОВАДЖЕННЯ

1. Назва впровадження: «Покращення якості життя пацієнтів за рахунок імплантації мультифокальної лінзи після факоемульсифікації катаракти на очах з міопією високого ступеня».

2. Ким запропоновано, адреса, виконавці:
м. Запоріжжя, пр. Маяковського, 26, 69035, Запорізький державний медичний університет, Завгородня Наталія Григорівна, Михайленко Надія Вікторівна

3. Джерело інформації: Стаття «Порівняльний аналіз ефективності імплантації моно- та мультифокальних інтраокулярних лінз при факоемульсифікації катаракти на очах з міопією високого ступеня» опубл. 19.04.2021 в журналі «Офтальмологічний журнал», випуск 2021. № 2. С. 23-30, код УДК 617.753.2-06:617.741-004.1]-089.243-036.8 Завгородня Наталія Григорівна (UA); Михайленко Надія Вікторівна (UA);

4. Де впроваджено (назва навчального закладу): ТОВ «Візус» м. Запоріжжя

5. Термін впровадження: квітень 2021 - травень 2021

6. Загальна кількість спостережень: 34

7. Ефективність впровадження: впровадження дозволяє підвищити зорові функції і покращити якість життя у пацієнтів з катарактою на очах з міопією високого ступеня

8. Зауваження та пропозиції: немає

Відповідальний за впровадження:

Завідувач ЛДВ №1
ТОВ «Візус» м. Запоріжжя К.О. Костровська

Продовження додатку 1

«ЗАТВЕРДЖУЮ»
Директор
ФО-П Тупозлієва Є.В.
Оптика «Візант», м. Бердянськ
_____Є.В. Тупозлієва

«12» _____05_____ 2021 р.

АКТ ВПРОВАДЖЕННЯ

1. Назва впровадження: «Профілактика ускладнень міопії високого ступеня шляхом факоемульсифікації кришталика і імплантації інтраокулярної лінзи».

2. Ким запропоновано, адреса, виконавці:
м. Запоріжжя, пр. Маяковського, 26, 69035, Запорізький державний медичний університет, Завгородня Наталія Григорівна, Михайленко Надія Вікторівна

3. Джерело інформації: Стаття «Вплив факоемульсифікації катаракти на гідро- та гемодинаміку ока при міопії високого ступеня» опубл. 15.03.2021 в журналі «Вісник проблем біології і медицини», випуск 1 (159), 2021 рік, 62-66 сторінки, код УДК 617.741-004.1-06:617.753.2]-089:617.7-005-008.8/ Завгородня Наталія Григорівна (UA); Михайленко Надія Вікторівна (UA);

4. Де впроваджено (назва навчального закладу): Оптика «Візант», м. Бердянськ

5. Термін впровадження: березень 2021 - травень 2021

6. Загальна кількість спостережень: 37

7. Ефективність впровадження: впровадження дозволяє покращити гемо- і гідродинамічні показники на очах з міопією високого ступеня, запобігти подальші ускладнення коморбідного існування даної патології і катаракти.

8. Зауваження та пропозиції: немає

Відповідальний за впровадження:

…….
ФО-П Тупозлієва Є.В.
Оптика «Візант», м. Бердянськ

ФІЗИЧНА ОСОБА-ПІДПРИЄМЕЦЬ ТУПОЗЛІЄВА ЄВГЕНІЯ ВІКТОРІВНА 3209708348 Україна, Запорізька обл., м. Бердянськ

Є.В. Тупозлієва

Продовження додатку 1

Продовження додатку 1

«ЗАТВЕРДЖУЮ»
Директор
ФО-П Тупозлієва Є.В.
Оптика «Візант», м. Бердянськ
_____Є.В. Тупозлієва

«11» _____ 2021 р.

АКТ ВПРОВАДЖЕННЯ

1. Назва впровадження: «Покращення якості життя пацієнтів за рахунок імплантації мультифокальної лінзи після факоемульсифікації катаракти на очах з міопією високого ступеня».

2. Ким запропоновано, адреса, виконавці:
м. Запоріжжя, пр. Маяковського, 26, 69035, Запорізький державний медичний університет, Завгородня Наталія Григорівна, Михайленко Надія Вікторівна

3. Джерело інформації: Стаття «Порівняльний аналіз ефективності імплантації моно- та мультифокальних інтраокулярних лінз при факоемульсифікації катаракти на очах з міопією високого ступеня» опубл. 15.03.2021 в журналі «Офтальмологічний журнал», випуск 2021. № 2. С. 23-30, код УДК 617.753.2-06:617.741-004.1]-089.243-036.8 Завгородня Наталія Григорівна (UA); Михайленко Надія Вікторівна (UA);

4. Де впроваджено (назва навчального закладу): Оптика «Візант», м. Бердянськ

5. Термін впровадження: квітень 2021 - травень 2021

6. Загальна кількість спостережень: 27

7. Ефективність впровадження: впровадження дозволяє підвищити зорові функції і покращити якість життя у пацієнтів з катарактою на очах з міопією високого ступеня

8. Зауваження та пропозиції: немає

Відповідальний за впровадження:

…….
ФО-П Тупозлієва Є.В.
Оптика «Візант», м. Бердянськ

Є. В. Тупозлієва

Продовження додатку 1

«ЗАТВЕРДЖУЮ»
Директор
КНП «Міська лікарня №3» ЗМР

О.М.Івахненко

05498654

« » _____ 2021 р.

АКТ ВПРОВАДЖЕННЯ

1. Назва впровадження: «Покращення якості життя пацієнтів за рахунок імплантації мультифокальної лінзи після факоемульсифікації катаракти на очах з міопією високого ступеня».

2. Ким запропоновано, адреса, виконавці:
м. Запоріжжя, пр. Маяковського, 26, 69035, Запорізький державний медичний університет, Завгородня Наталія Григорівна, Михайленко Надія Вікторівна

3. Джерело інформації: Стаття «Порівняльний аналіз ефективності імплантації моно- та мультифокальних інтраокулярних лінз при факоемульсифікації катаракти на очах з міопією високого ступеня» опубл. 19.04.2021р. журналі «Офтальмологічний журнал», випуск 2021. № 2. С. 23-30, код УДК 617.753.2-06:617.741-004.1]-089.243-036.8 Завгородня Наталія Григорівна (UA); Михайленко Надія Вікторівна (UA):

4. Де впроваджено (назва навчального закладу): КНП «Міська лікарня №3» ЗМР

5. Термін впровадження: квітень 2021 - травень 2021

6. Загальна кількість спостережень: 48

7. Ефективність впровадження: впровадження дозволяє підвищити зорові функції і покращити якість життя у пацієнтів з катарактою на очах з міопією високого ступеня

8. Зауваження та пропозиції: немає

Відповідальний за впровадження:

Завідувач відділення мікрохірургії ока
з міським центром травми та опіків очей

А.С Саржевський

Продовження додатку 1

«ЗАТВЕРДЖУЮ»
Проректор з науково-педагогічної
роботи Запорізького державного
медичного університету
_____ проф. В.А. Візір
05 _____ 2021 р.

АКТ ВПРОВАДЖЕННЯ

1. Назва впровадження: «Вплив факоемульсифікації з імплантацією інтраокулярної лінзи на гідро- та гемодинаміку ока у пацієнтів з катарактою в поєднанні з ускладненою міопією високого ступеня».

2. Ким запропоновано, адреса, виконавці:
м. Запоріжжя, пр. Маяковського, 26, 69035, Запорізький державний медичний університет, Завгородня Наталія Григорівна, Михайленко Надія Вікторівна

3. Джерело інформації: Стаття «Вплив факоемульсифікації катаракти на гідро- та гемодинаміку ока при міопії високого ступеня» опубл. 15.03.2021 в журналі «Вісник проблем біології і медицини», випуск 1 (159), 2021 рік, 62-66 сторінки, код УДК 617.741-004.1-06:617.753.2]-089:617.7-005-008.8/ Завгородня Наталія Григорівна (UA); Михайленко Надія Вікторівна (UA);

4. Де впроваджено (назва навчального закладу): в навчальний процес кафедри офтальмології Запорізького державного медичного університету при викладанні лекційного матеріалу та проведенні практичних занять для студентів 4 курсу медичних факультетів та лікарів інтернів за темами «Катаракта» та «Рефракція та акомодація, методи профілактики та лікування».

5. Термін впровадження: березень 2021 - травень 2021

6. **Ефективність впровадження:** впровадження дозволяє покращити гемо- і гідродинамічні показники у пацієнтів з катарактою в поєднанні з ускладненою міопією високого ступеня, запобігти подальші ускладнення сумісного існування цих патологій; дозволить підвищити підготовку студентів 4 курсу медичних факультетів та лікарів інтернів за темами «Катаракта» та «Рефракція та акомодація, методи профілактики та лікування».

7. Зауваження та пропозиції: немає

8. Протокол засідання кафедри № 12 від 17. 05. 2021р

Відповідальний за впровадження:

Завідувач кафедри офтальмології
Запорізького державного
медичного університету,
доктор медичних наук, професор Н.Г. Завгородня

Додаток № 2. Список публікацій здобувача

Наукові праці, в яких опубліковані основні результати дисертації:

1. [142] Завгородня НГ, Михайленко НВ, Безуглий МБ, Поплавська ІО. Вплив факоемульсифікації катаракти на гідро- та гемодинаміку ока при міопії високого ступеня. Вісник проблем біології і медицини. 2021; 1(159):62-66.

2. [145] Завгородня НГ, Михайленко НВ, Саржевська ЛЕ, Завгородня ТС, Саржевський АС. Результати імплантації мультифокальних і монофокальних інтраокулярних лінз при факоемульсифікації катаракти на очах з міопією високого ступеня. Офтальмол. журн. 2021; 2:23-30.

3. [138] Zavgorodnia NG, Mykhailenko NV. Changes in biometric parameters of eyes with high-grade myopia before and after phacoemulsification of cataracts with intraocular lens implantation. Journal of Education, Health and Sport. 2021; 11(4):131-142.

Наукові праці, які засвідчують апробацію матеріалів дисертації:

4. [139] Завгородня НГ, Михайленко НВ. Результати імплантації трифокальних і монофокальних лінз при факоемульсифікації катаракти на очах з міопією високого ступеня. Студенти науковці ЗДМУ в сучасній медицині і фармації 2019: тези доп. науково практична конференція студентів (Запоріжжя, 13-17 травня 2019 р.) Запоріжжя; 2019, с. 79-80. (Форма участі: усна доповідь, публікація тез).

5. [143] Завгородня НГ, Михайленко НВ. Зміни гемо- та гідродинамічних показників при ФЕК на очах з міопією високого ступеня. Шевальовські читання – 2019: тези доп. науково практична конференція офтальмологів України (Запоріжжя, 20-21 червня 2019 р.) Запоріжжя; 2019, с. 28-30. (Форма участі: усна доповідь, публікація тез).

6. [144] Михайленко НВ, Завгородня НГ. Результати змін гідро- та гемодинамічних показників при ФЕК на очах з міопією високого ступеня. Рефракційний пленер – 2019: тези доп. наук.-практ. конф. з міжнар. участю (Київ,

17-19 жовтня 2019 р); Київ, 2019, с. 52-54. (Форма участі: усна доповідь, публікація тез).

7. [140] Завгородня НГ, Михайленко НВ. Результати імплантації трифокальних лінз при факоемульсифікації катаракти на очах з міопією високого ступеня. Філатовські читання – 2019: тези доп. науково-практична конференція з міжнародною участю, присвячена дню науки (Одеса, 23-24 травня 2019 р.) Одеса, 2019, с. 58-59. (Форма участі: публікація тез).

8. [111] Завгородня НГ, Михайленко НВ. Порівняння результатів імплантації мульти- і монофокальних інтраокулярних лінз при факоемульсифікації катаракти на очах з міопією високого ступеня. Досягнення сучасної медичної та фармацевтичної науки – 2020: тези. доп. наукова конференція студентів ЗДМУ (Запоріжжя,16 грудня 2020р.). Запоріжжя, 2020, с. 14-15. (Форма участі: публікація тез).

9. [141] Завгородня НГ, Михайленко НВ. Динаміка зорових функцій при імплантації мультифокальних штучних кришталиків на очах з міопією високого ступеня після факоемульсифікації катаракти. Філатовські читання 2021: тези доп. науково практична конференція з міжнародною участю (Одеса, 20-21 травня 2021 р.); Одеса, 2021, с. 51-53. (Форма участі: публікація тез).