МІНІСТЕРСТВО ОХОРОНИ ЗДОРОВ’Я УКРАЇНИ
ЗАПОРІЗЬКИЙ ДЕРЖАВНИЙ МЕДИЧНИЙ УНІВЕРСИТЕТ

МІНІСТЕРСТВО ОХОРОНИ ЗДОРОВ’Я УКРАЇНИ
ЗАПОРІЗЬКИЙ ДЕРЖАВНИЙ МЕДИЧНИЙ УНІВЕРСИТЕТ

Кваліфікаційна наукова
праця на правах рукопису

НОВІКОВА ВАЛЕРІЯ ЮРІЇВНА

УДК 617.753.3:617.741-089.87]-089-048.34

ДИСЕРТАЦІЯ

ОПТИМІЗАЦІЯ КОРЕКЦІЇ РОГІВКОВОГО АСТИГМАТИЗМУ ПРИ ФАКОЕМУЛЬСИФІКАЦІЇ КАТАРАКТИ

222 Медицина

22 Охорона здоров’я

Подається на здобуття ступеня доктора філософії

Дисертація містить результати власних досліджень. Використання ідей, результатів, текстів інших авторів мають посилання на відповідне джерело

_____ В.Ю.Новікова

Науковий керівник: **Завгородня Наталія Григорівна**, доктор медичних наук, професор

Запоріжжя – 2021

АНОТАЦІЯ

Новікова В. Ю. Оптимізація корекції рогівкового астигматизму при факоемульсифікації катаракти. – Кваліфікаційна наукова робота на правах рукопису.

Дисертація на здобуття ступеня доктора філософії з галузі знань 22 Охорона здоров'я за спеціальністю 222 Медицина (наукова спеціальність «Офтальмологія»). – Запорізький державний медичний університет МОЗ України, Запоріжжя, 2021.

Національний університет охорони здоров'я України імені П. Л. Шупика МОЗ України, Київ, 2021.

Робота виконана на базі Медичного центру ТОВ «Візус», що є клінічною базою кафедри офтальмології ЗДМУ протягом 2017 –2021 років.

Дисертаційне дослідження присвячене підвищенню ефективності хірургічного лікування катаракти шляхом розробки способу оптимізації методу корекції аномалій рефракції при факоемульсифікації катаракти з імплантацією інтраокулярної лінзи на очах з рогівковим астигматизмом.

В роботі проаналізовані результати діагностики та лікування 105 пацієнтів (142 ока). Робота складалась з двох етапів: ретроспективного дослідження (аналіз даних медичних амбулаторних карт хворих за період з 2011 р. по 2017 р.) та проспективного, когортного, подвійно відкритого, нерандомізованого дослідження (період з 2017 р. по 2021 р.).

Протягом виконання дисертаційного дослідження було проведено розподіл пацієнтів на три групи в залежності від виду оперативного втручання.

Перша група включала обстеження 44 пацієнтів (59 очей), прооперованих з приводу катаракти та супутнього рогівкового астигматизму методом факоемульсифікації катаракти з імплантацією торичної інтраокулярої лінзи. Сила супутнього рогівкового астигматизму становила від 0,5 Д до 4,25 Д за даними кератометрії (в середньому 2,05±0,08 Д). Всі прооперовані хворі з першої групи були розподілені на 2 підгрупи. В

контрольну були віднесені 26 пацієнтів (31 око), де факоемульсифікація та імплантація торичної ІОЛ виконувалася за стандартною технікою без застосування методик, що перешкоджають ротації штучного кришталика в післяопераційному періоді. Основну підгрупу склали 19 хворих (28 очей), що були прооперовані за запропонованою нами методикою з використанням способу профілактики ротації торичної інтраокулярної лінзи з використанням стандартного капсульного кільця, який відрізняється тим, що кільце імплантується в капсульний мішок після імплантації торичної інтраокулярної лінзи і встановлення її відповідно сильного меридіану та розташовується поверх гаптичних елементів штучного кришталика.

Другу групу склали 22 пацієнти (33 ока), прооперовані за методом Біоптика (25 очей у три етапи, 8 очей у два етапи). Вік пацієнтів коливався від 20 до 64 (середній вік – 44,51±2,12 р.). Всім хворим виконана факоемульсифікація та імплантована сферична інтраокулярна лінза з наступною лазерною корекцією рогівкового астигматизму.

Третя група: 40 хворих (50 очей), яким виконувалась факоемульсифікація катаракти з імплантацією сферичної інтраокулярної лінзи. Рогівковий астигматизм обстежених: від 0,5 Д до 3,75 Д за даними кератометрії. За даними доопераційної кератометрії всі очі з третьої групи були поділені на 4 підгрупи в залежності від ступеню рогівкового астигматизму: I підгрупа – астигматизм до ± 0,75Д (13 очей, 26 %), II підгрупа – астигматизм від ± 1,0 до ± 1,5 Д (13 очей, 26 %), III підгрупа – від ± 1,75 до ± 2,5Д (12 очей, 24 %), IV підгрупа – астигматизм від ± 2,75 Д і вище (12 очей, 24 %).

Групи співставні за віком та статтю. Всім хворим була виконана факоемульсифікація катаракти з імплантацією м’якої інтраокулярної лінзи на апараті Infiniti фірми Alcon (США). Тунельний розріз виконувався в меридіані 160-180 градусів.

Результати оцінювали протягом 6 місяців спостереження.

Відповідно до розробленої програми - дослідження виконано в декілька етапів. В результаті проведеного аналізу літературних джерел на першому етапі дослідження узагальнені дані щодо етіології і патогенезу сучасних підходів до лікування катаракти з супутнім рогівковим астигматизмом. Виявлено, що близько 30 % населення в світі мають астигматизм від 0,75 Д і вище, який призводить до суб'єктивно відчутного зниження гостроти зору та акомодаційної астенопії після операції в разі відсутності його оперативної корекції. Відомі способи корекції рогівкового астигматизму в ході оперативного лікування катаракти мають свої переваги та недоліки. Використання торичних ІОЛ на сьогодні займає лідируючу позицію серед всіх методів корекцій рогівкового астигматизму при плануванні екстракції катаракти. Але цей метод не завжди дозволяє отримати стабільний результат з причини ротації торичної інтраокулярної лінзи. Ротація торичних ІОЛ в післяопераційному періоді є і донині основною причиною незадоволеності результатами. В зв’язку з тим, що кожен з вищезазначених методів оперативного лікування має ряд недоліків, актуальним залишається подальше вивчення ефективності застосування різних технологій для корекціїї астигматичного компоненту при ФЕК + ІОЛ та їх оптимізація для досягнення максимального рефракційного результату на очах з рогівковим астигматизмом.

Метою дисертаційного дослідження стало: підвищення ефективності хірургічного лікування катаракти шляхом визначення оптимального методу корекції аномалій рефракції та розробки способу профілактики ротації торичних ІОЛ при факоемульсифікації катаракти на очах з рогівковим астигматизмом.

Завдання дослідження:

1. Вивчити вплив рогівкового астигматизму на рефракційні результати факоемульсифікації катаракти при імплантації сферичних інтраокулярних лінз.

2. Вивчити рефракційні показники корекції рогівкового астигматизму при факоемульсифікації катаракти з імплантацією торичної інтраокулярної лінзи (ІОЛ) в ранній та пізній післяопераційний період.
3. Проаналізувати рефракційні показники корекції рогівкового астигматизму при факоемульсифікації катаракти шляхом оперативного лікування за методом «Біоптика» в ранній та пізній післяопераційний період.
4. Провести порівняльний аналіз рефракційних показників корекції рогівкового астигматизму при факоемульсифікації катаракти з імплантацією торичної ІОЛ з показниками хворих, прооперованих за методом «Біоптика».
5. Оцінити ефективність удосконаленого методу факоемульсифікації катаракти з корекцією супутнього рогівкового астигматизму у вигляді профілактики ротації торичних інтраокулярних лінз після факоемульсифікації катаракти на очах з рогівковим астигматизмом з використанням стандартного капсульного кільця.

Об'єкт дослідження – катаракта, астигматизм (МКХ10: Н.25.0; Н52.2)

Предмет дослідження – функціональні, біометричні показники, показники рефрактометрії, показники кератометрії, показники кератотопографії, гострота зору, показники ехобіометрії, показники аберометрії, ехобіометрії, оптичної когерентної томографії переднього відрізку ока, розрахунку інтраокулярної лінзи.

Методи дослідження: стандартні офтальмологічні (візометрія, авторефрактокератометрія, біомікроскопія, пряма офтальмоскопія, тонометрія, периметрія), кератотопографія з пахіметрією, аберометрія, А-сканування, оптична когерентна томографія переднього відрізку ока, ендотеліальна мікроскопія, оптична біометрія, статистичні методи обробки інформації.

Наукова новизна отриманих результатів. Розширені наукові дані впливу рогівкового астигматизму на рефракційні результати факоемульсифікації катаракти при імплантації сферичних інтраокулярних лінз. Встановлено, що наявність висхідного доопераційного рогівкового астигматизму більше ніж 0,75 Д, потребує імплантації торичної інтраокулярної лінзи чи планування корекції астигматизму з використанням іншого методу. У пацієнтів з підгрупи дослідження з висхідним астигматизмом до 0,75 Д некорегована гострота зору склала 0,89±0,04 ($p<0,05$), з циліндричною корекцією - 0,97±0,01 ($p<0,05$). При висхідних значеннях рогівкового астигматизму від 0,75 Д до 2,75 Д встановлено, що в половині випадків (46 %-58 % з числа прооперованих) після оперативного лікування з імплантацією сферичного штучного кришталика хворі будуть потребувати використання додаткової циліндричної корекції. При рівні від 2,75 Д - в 100 % випадків.

Доповнені дані про значимість хірургічно індукованого рогівкового астигматизму в результаті факоемульсифікації кришталика, який за даними дослідження не має істотного значущого впливу на післяопераційний рефракційний результат, так як сила астигматизму за даними кератометрії не зростає більше, ніж на 0,13 Д ($p<0,05$) при застосуванні стандартного розташування тунельних розрізів та портів. Посилення показників рогівкового астигматизму знаходились в межах 0,8-6,5 % ($p<0,05$).

Розширені наукові дані щодо ефективності корекції рогівкового астигматизму у хворих на катаракту шляхом імплантації торичної ІОЛ, яка дозволяє досягти високої гостроти зору (через 6 місяців середній показник без застосування корекції - 0,73±0,03 ($p<0,05$). В динаміці з 1 місяця до 6ти післяопераційно середній показник гостроти зору став меншим на 6,4 %, що пов’язано з ротацією торичної інтраокулярної лінзи. Через 6 місяців рогівковий астигматизм компенсовано на 44,4 % - 1,71±0,14 Д до 0,95±0,1 Д ($p<0,05$).

Уточнені наукові дані щодо ефективності корекції рогівкового астигматизму у хворих на катаракту шляхом оперативного лікування за методом «Біоптика». Через 1 місяць післяопераційно встановлено: середній показник гостроти зору без застосування корекції достовірно підвищився з 0,15±0,02 до 0,69±0,04 ($p<0,01$), через 6 місяців становив 0,74±0,03, що було вище на 6,8 %. Рівень загального астигматизму через 6 міс. в порівнянні з даними кератометрії до операцій зменшився на 71,3 % (з 2,65±0,2Д до 0,76±0,13 Д, $p<0,05$).

Вперше виявлено підвищення ефективності хірургічного лікування катаракти на очах з рогівковим астигматизмом шляхом застосування розробленого методу профілактики ротації торичних інтраокулярних лінз після факоемульсифікації катаракти на очах з рогівковим астигматизмом з використанням стандартного капсульного кільця, яке імплантується поверх гаптичних опорних елементів штучного кришталика, що забезпечує довготривалий стабільний рефракційний післяопераційний результат та дозволяє запобігти ротації торичної інтраокулярної лінзи більше, ніж на 6 градусів в 100 % випадків за даним дослідженням. Середній показник відхилення положення від вісі імплантації через 6 міс. – 2,14±0,48 градусів. В групі з імплантацією ТІОЛ без застосування методу профілактики ротації лінзи середній показник відхилення – 5,29±0,77 градусів ($p<0,05$). Представлений спосіб профілактики ротації торичної інтраокулярної лінзи дозволяє досягти високої гостроти зору в 82 % випадків. Середній показник гостроти зору без застосування корекції через 6 місяців - 0,80±0,03.

Практичне значення отриманих результатів. Розроблено та впроваджено в практику новий спосіб профілактики ротації торичної інтраокулярної лінзи після факоемульсифікації катаракти на очах з рогівковим астигматизмом.

Новизна досліджень захищена патентом України на корисну модель №145036, Спосіб профілактики ротації торичної інтраокулярної лінзи після

факоемульсифікації катаракти на очах з рогівковим астигматизмом. опубл. 10.11.2020, Бюл. №21.

Теоретичне значення отриманих результатів. Рекомендовані до впровадження в науковий процес в медичні ВНЗ отримані дані щодо змін рефракційних показників при таких патологіях, як рогівковий астигматизм і катаракта, а також можливі методи корекції даних показників для підвищення ефективності навчального процесу.

Ключові слова: катаракта, рогівковий астигматизм, інтраокулярна лінза, торична інтраокулярна лінза, індукований астигматизм, кераторефракційна операція.

Список публікацій здобувача за темою дисертації.

Наукові праці, в яких опубліковані основні результати дисертації:

1. Завгородня НГ, Новікова ВЮ. Результати корекції рогівкового астигматизму при факоемульсифікації катаракти з імплантацією торичної інтраокулярної лінзи та за програмою «Біоптика». Архів офтальмології України. 2018;3:65-68.
2. Завгородня НГ, Новікова ВЮ. Вплив рогівкового астигматизму на рефракційні результати факоемульсифікації катаракти при імплантації сферичних інтраокулярних лінз. Офтальмологічний журнал. 2021;1:3-9. http://doi.org/10.31288/oftalmolzh2021139.
3. Zavgorodnya NG, Novikova VYu. Prevention method of toric intraocular lens rotation after phacoemulsification of cataract using a standard capsule ring. Journal of Education, Health and Sport. 2021;11(2):171-181. http://dx.doi.org/10.12775/JEHS.2021.11.02.017
4. Завгородня НГ, Новікова ВЮ, Цибульська ТЄ. Профілактика ротації торичних інтраокулярних лінзи після факоемульсифікації катаракти на очах з рогівковим астигматизмом з використанням стандартного капсульного кільця. World science. 2021;2(63):30-35. https://doi.org/10.31435/rsglobal_ws/28022021/7443

Наукові праці які засвідчують апробацію матеріалів дисертації:

5. Новікова ВЮ. Результати корекції рогівкового астигматизму при факоемульсифікації катаракти з імплантацією торичної інтраокулярної лінзи. Сучасні аспекти медицини та фармації-2018: тези доп. всеукр. наук.-практ. конф. молодих вчених з міжнар. участю (до 50-річчя заснування ЗДМУ). Запоріжжя, 17-18 травня 2018 р. Запоріжжя; 2018, с.191.
6. Завгородня НГ, Завгородня ТС, Новікова ВЮ. Досвід використання програми Біоптика в корекції рогівкового астигматизму у хворих на катаракту. Рефракційний пленер’18: Збірник тез до Науково-практичної

конференції офтальмологів, дитячих офтальмологів та оптометристів України з міжнародною участю (Київ, 18-19 жовтня 2018 р.); Київ. 2018, с. 30-2.

7. Завгородня НГ, Новікова ВЮ. Програма Біоптика в корекції рогівкового астигматизму у хворих на катаракту (наш досвід). Філатовські читання – 2019: Збірник тез до Науково-практичної конференції з міжнародною участю (Одеса, 23-24 травня 2019 р.); Одеса, 2019, с.59-60.
8. Завгородня НГ, Новікова ВЮ. Вплив рогівкового астигматизму на рефракційний результат в хірургії катаракти. Шевальовські читання 2019: Збірник тез до Науково-практичної конференції з міжнародною участю (Запоріжжя, 20-21 червня 2019 р) Запоріжжя, 2019, с.18-19.
9. Завгородня НГ. Новікова ВЮ. Вплив рогівкового астигматизму на рефракційний результат при факоемульсифікації катаракти. Рефракційний пленер’19: Збірник тез до Науково-практичної конференції офтальмологів, дитячих офтальмологів та оптометристів України з міжнародною участю (Київ, 17-19 жовтня 2019 р.) Київ, 2019, с. 38.

ABSTRACT

Novikova V. Yu. Optimization of corneal astigmatism correction in phacoemulsification of cataract. - Qualifying scientific work on the rights of the manuscript.

Dissertation for the degree of Doctor of Philosophy in the field of knowledge 22 – «Healthcare» in the specialty 222 “Medicine” (academic specialty “Ophthalmology”). – Zaporizhzhya State Medical University of the Ministry of Health of Ukraine, Zaporizhia, 2021.

Shupyk National Healthcare University of Ukraine of the MoH of Ukraine, Kyiv, 2021.

The work was performed at the Medical Center "Vizus", which is the clinical base of the Department of Ophthalmology of ZSMU during 2017-2021.

The dissertation research is devoted to increase of efficiency of cataract surgical treatment by optimization of a method of refraction anomalies correction of at cataract phacoemulsification with intraocular lens implantation on eyes with corneal astigmatism.

The results of diagnostics and treatment of 105 patients (142 eyes) were analyzed. The work consisted of two stages: a retrospective study (analysis of medical outpatient cards for the period 2011 – 2017) and prospective, cohort, double open, non-randomized study (2017 - 2021).

During the dissertation research, patients were divided into three groups depending on the type of surgery.

The first group included examination of 44 patients (59 eyes) operated due to cataract and concomitant corneal astigmatism by cataract phacoemulsification with implantation of toric intraocular lens. The strength of concomitant corneal astigmatism ranged from 0.5D to 4.25D according to keratometry (average 2.05 ± 0.08D). All operated patients were divided into 2 subgroups. The control subgroup included 26 patients (31 eyes), where phacoemulsification and implantation of toric IOL was performed according to standard techniques without the use of techniques that prevent rotation of the artificial lens in the postoperative period. The main subgroup amounted to 19 patients (28 eyes) that were operated by the author's techniques using prevention of toric intraocular lenses rotation using a standard capsule ring, wherein the ring is implanted in the capsular bag after implantation of toric intraocular lens and exposing it to a correspondingly strong meridian and located on top of the haptic elements of the intraocular lens.

The second group were 22 patients (33 eyes) operated by the method «Bioptics» (25 eyes in three stages, 8 eyes in two stages). The age of patients ranged from 20 to 64 (mean age – 44.51 ± 2,12). All patients underwent phacoemulsification and implanted a spherical intraocular lens, followed by laser correction of corneal astigmatism.

The third group: 40 patients (50 eyes) who underwent cataract phacoemulsification with spherical intraocular lens implantation. Corneal

astigmatism: from 0.5 to 3.75D according to keratometry. According to preoperative keratometry, all eyes from the control group were divided into 4 subgroups depending on the degree of corneal astigmatism: I subgroup - astigmatism to ± 0.75D (13 eyes, 26 %), II subgroup - astigmatism from ± 1.0 to ± 1.5 D (13 eyes, 26 %), subgroup III - from ± 1.75 to ± 2.5 D (12 eyes, 24 %), subgroup IV - astigmatism from ± 2.75 D and above (12 eyes, 24 %).

The groups are comparable in terms of age and gender. All patients underwent cataract phacoemulsification with implantation of a soft intraocular lens via Infiniti phacoemulsification system (Alcon, USA). The tunnel section was made in the meridian of 160-180 degrees.

The results were evaluated during 6 months of follow-up.

According to the developed program - the research was performed in several stages. As a result of the literature review at the first stage of the study - generalized data on the etiology, pathogenesis of modern approaches to the cataract treatment with concomitant corneal astigmatism. It was found that about 30% of the world's population have astigmatism of 0.75 D and above, which leads to a subjectively significant decrease in visual acuity and accommodation asthenopia after surgery in the absence of surgical correction. Known methods of correction of corneal astigmatism during surgical treatment of cataracts have their advantages and disadvantages. The use of toric IOLs currently occupies a leading position among all methods of correction of corneal astigmatism when planning cataract extraction. But this method does not always allow to obtain a stable result due to the rotation of the toric intraocular lens. Rotation of toric IOLs in the postoperative period is still the main cause of dissatisfaction with the results. Due to the fact that each of the above methods of surgical treatment has a number of disadvantages, it is important to further study the effectiveness of various technologies for the correction of the astigmatic component in PEC + IOL and their optimization to achieve maximum refractive result in eyes with corneal astigmatism.

The aim of the dissertation research was: to increase of efficiency of cataract surgical treatment by optimization of a method of refraction anomalies correction and development of a method for prevention of rotation of toric IOLsof at cataract phacoemulsification with intraocular lens implantation on eyes with corneal astigmatism.

Objectives of the study:

To study the course of corneal astigmatism on the refractive results of cataract phacoemulsification during spherical intraocular lenses implantation.

To study the refractive indices of corneal astigmatism correction in cataract phacoemulsification with implantation of toric intraocular lens (IOL) in the early and late postoperative period.

To analyze the refractive indices of corneal astigmatism correction in cataract phacoemulsification by surgical treatment with method of "Bioptics" in the early and late postoperative period.

To conduct a comparative analysis of refractive corneal astigmatism correction parameters during cataract phacoemulsification with implantation of toric IOLs with those patients operated on by "Bioptics".

To evaluate the effectiveness of an improved method of cataract phacoemulsification with correction of concomitant corneal astigmatism in the form of prevention and rotation of toric intraocular lenses after cataract phacoemulsification in the eyes with corneal astigmatism using a standard capsule ring.

Object of research - cataract in combination with corneal astigmatism (ICD 10: H.25.0)

Subject of the study - functional biometric parameters, indicators of refractometry, keratometry, keratotopography, visual acuity, echobiometry, aberrometry, anterior segment optical coherence tomography and calculation of intraocular lenses.

Methods: standard ophthalmic (definition of visual acuity, autorefractometry, biomicroscopy, direct ophthalmoscopy, tonometry, perimetry)

keratotopography, pachymetry, echobiometry, aberrometry, anterior segment optical coherence tomography, endothelial microscopy, optical biometry and statistical methods of processing.

Scientific novelty. Extended scientific data on the effect of corneal astigmatism on the refractive results of cataract phacoemulsification during implantation of spherical intraocular lenses. It has been established that the presence of ascending preoperative corneal astigmatism of more than 0.75 D requires implantation of a toric intraocular lens or planning of astigmatism correction using another method. In patients from the study subgroup with baseline astigmatism up to 0.75 D, uncorrected visual acuity was 0.89 ±0.04 ($p<0.05$), with cylindrical correction - 0.97 ± 0.01 ($p <0.05$). At baseline values of corneal astigmatism from 0.75 D to 2.75 D, it was found that in half of the cases (46 % -58 % of those operated) after surgery with implantation of a spherical artificial lens, patients will need to use additional cylindrical correction. At the level of 2.75 D – 100 %.

Supplemented data on the significance of surgically induced corneal astigmatism as a result of phacoemulsification of the lens, which according to the study has no significant significant effect on postoperative refractive power, as the strength of astigmatism according to keratometry does not increase by more than 0.13 D ($p<0.05$), when using the standard location of tunnel sections and ports. Increases in corneal astigmatism were in the range of 0.8-6.5 % ($p<0.05$), which allowed us to draw a preliminary conclusion.

Extended scientific data on the effectiveness of correction of corneal astigmatism in patients with cataracts by implantation of toric IOL, which allows to achieve a high rate of visual acuity (after 6 months, the average without correction - 0.73 ± 0.03) ($p<0.05$). In the dynamics from 1 month to 6 postoperatively, the average visual acuity decreased by 6.4 %, which is due to the rotation of the toric intraocular lens. After 6 months, corneal astigmatism was compensated by 44.4 % -1.71 ± 0,14 D to 0.95 ± 0.1 D ($p<0.05$);The scientific data

on the effectiveness of the corneal astigmatism correction in patients with cataract surgery by the method of "Bioptics" have been updated.

Updated scientific data on the effectiveness of correction of corneal astigmatism in patients with cataracts by surgical treatment by the method of "Bioptics". After 1 month postoperatively: the average visual acuity without correction significantly increased from 0.15 ± 0.02 to 0.69 ± 0.04 ($p<0.01$), after 6 months was 0.74 ±0.03, which was higher by 6.8 %, which indicates the effectiveness of treatment and the stability of the refractive result. The level of general astigmatism after 6 months compared with keratometry before surgery decreased by 71.3 % (from 2.65 ± 0.2 D to 0.76 ± 0.13 D, $p<0.05$);The practical significance of the results.

For the first time revealed an increase in the effectiveness of surgical treatment of cataracts on the eyes with corneal astigmatism by applying the developed method of prevention of rotation of toric intraocular lenses after phacoemulsification of cataracts on the eyes with corneal astigmatism using a standard capsular ring. Refractive postoperative result and prevents rotation of the toric intraocular lens by more than 6 degrees in 100 % of cases according to this study. The average deviation of the position from the axis of implantation after 6 months - 2.14 ± 0.48 degrees. In the group with TIOL implantation without the use of the method of prevention of lens rotation, the average deviation was 5.29 ± 0.77 ($p<0.05$). The presented method of preventing the rotation of the toric intraocular lens allows to achieve high visual acuity in 82 % of cases. The average visual acuity without correction after 6 months is 0.80 ± 0.03.

A new method of prevention of toric intraocular lens rotation after cataract phacoemulsification on eyes with corneal astigmatism has been developed and put into practice.

The novelty of the research is protected by the patent of Ukraine for the utility model №145036, method of preventing the rotation of the toric intraocular lens after cataract phacoemulsification in the eyes with corneal astigmatism. publ. 10.11.2020, Bull. №21

Theoretical significance of the obtained results. Recommended for implementation in the scientific process in medical universities obtained extended data on knowledge of changes in refractive indices in such pathologies such, as corneal astigmatism and cataract, as well as possible methods of correcting these indicators to improve the learning process.

Key words: cataract, corneal astigmatism, intraocular lens, toric intraocular lens, induced astigmatism, keratorefractive surgery.

ЗМІСТ

ПЕРЕЛІК УМОВНИХ СКОРОЧЕНЬ. 19

ВСТУП 20

РОЗДІЛ 1. СУЧАСНІ ПОГЛЯДИ ТА НАПРЯМИ ОПЕРАТИВНОГО ЛІКУВАННЯ КАТАРАКТИ У ХВОРИХ З СУПУТНІМ РОГІВКОВИМ АСТИГМАТИЗМОМ (ОГЛЯД ЛІТЕРАТУРИ) 30

1.1 Астигматизм - одна з форм аномалій рефракції, поняття, основи патогенезу 30

1.2 Вплив астигматизму на рефракційний результат в хірургії катаракти. Індукований астигматизм 33

1.3 Хірургічні способи корекції рогівкового астигматизму 36

1.3.1 Астигматична кератотомія: рогівкові та лімбальні послаблюючі разрізи 36

1.3.2 Імплантація додаткових псевдофакічних торичних ІОЛ 42

1.3.3. Кераторефракційна хірургія в поєднанні з факоемульсифікацією катаракти 45

1.3.4 Імплантація торичних ІОЛ 46

РОЗДІЛ 2. МАТЕРІАЛИ ТА МЕТОДИ ДОСЛІДЖЕНЬ 55

2.1 Клінічна характеристика обстежених пацієнтів та дизайн дослідження 55

2.2 Методи обстеження пацієнтів 60

2.3. Методика хірургічного лікування 68

2.4 Методи статистичних досліджень 72

РОЗДІЛ 3. ВПЛИВ РОГІВКОВОГО АСТИГМАТИЗМУ НА РЕФРАКЦІЙНІ РЕЗУЛЬТАТИ ФАКОЕМУЛЬСИФІКАЦІЇ КАТАРАКТИ ПРИ ІМПЛАНТАЦІЇ СФЕРИЧНИХ ІНТРАОКУЛЯРНИХ ЛІНЗ 74

РОЗДІЛ 4. РЕФРАКЦІЙНІ РЕЗУЛЬТАТИ КОРЕКЦІЇ РОГІВКОВОГО АСТИГМАТИЗМУ ПРИ ФАКОЕМУЛЬСИФІКАЦІЇ КАТАРАКТИ З

ІМПЛАНТАЦІЄЮ ТОРИЧНОЇ ІНТРАОКУЛЯРНОЇ ЛІНЗИ ТА ЗА ПРОГРАМОЮ «БІОПТИКА» 88
РОЗДІЛ 5. ПРОФІЛАКТИКА РОТАЦІЇ ТОРИЧНИХ ІНТРАОКУЛЯРНИХ ЛІНЗИ ПІСЛЯ ФАКОЕМУЛЬСИФІКАЦІЇ КАТАРАКТИ НА ОЧАХ З РОГІВКОВИМ АСТИГМАТИЗМОМ З ВИКОРИСТАННЯМ СТАНДАРТНОГО КАПСУЛЬНОГО КІЛЬЦЯ . 101
РОЗДІЛ 6. АНАЛІЗ ТА ОБГОВОРЕННЯ РЕЗУЛЬТАТІВ ДОСЛІДЖЕННЯ 117
ВИСНОВКИ 126
ПРАКТИЧНІ РЕКОМЕНДАЦІЇ. 129
СПИСОК ВИКОРИСТАНИХ ДЖЕРЕЛ. 130
ДОДАТКИ 145

ПЕРЕЛІК УМОВНИХ СКОРОЧЕНЬ

ФЕК – факоемульсифікація катаракти

ІОЛ – інтраокулярна лінза

ТІОЛ – торична інтраокулярна лінза

Д – діоптрія

ВОТ – внутрішньоочний тиск

CRI – рогівкові послаблюючі розрізи

LRI – лімбальні послаблюючі розрізи

M – середнє арифметичне варіаційного ряду

m – стандартна похибка середнього арифметичного варіаційного ряду

Me – медіана варіаційного ряду

P – вірогідність відмінностей від нульової гіпотези

Q1, Q3 – 1-й та 3-й квартилі варіаційного ряду

б/к – без застосування корекції

з/к – з застосуванням корекції

ГЗ – гострота зору

КЕР – показник астигматизму за даними кератометрії

Б – друга група дослідження (програма Біоптика)

ОГ – основна підгрупа

ТОР – контрольна підгрупа першої групи (ФЕК + ТІОЛ)

К – основна підгрупа першої групи (ФЕК + ТІОЛ + КІЛЬЦЕ)

К1П – перша підгрупа третьої групи

К2П – друга підгрупа третьої групи

К3П – третя підгрупа третьої групи

К4П – четверта підгрупа третьої групи

5-7 – показник через 5-7 днів після операції

1М – показник через 1 місяць після операції

6М – показник через 6 місяців після операції

ВСТУП

Обґрунтування вибору теми дослідження. На сьогодні однією з найбільш поширених й актуальних офтальмологічних патологій в усьому світі є катаракта. Єдиним існуючим і ефективним методом лікування катаракти є хірургічний. На частку лікування катаракти припадає близько 70 % від всіх випадків внутрішньоочних оперативних втручань [1, 2].

Рівень катарактальної хірургії удосконалюється у зв'язку з інноваційними досягненнями в технології методу оперативного лікування і розробці нових сучасних інтраокулярних лінз, операційного обладнання, засобів діагностики та методів розрахунку інтраокулярних лінз. Відповідно і вимоги до функціональних результатів та очікуваної післяопераційної гостроти зору підвищились. На сьогодні одним з найбільш актуальних завдань є отримання максимально прогнозованого і точного рефракційного результату. Оперативне лікування катаракти розглядається сьогодні одним з видів рефракційних операцій поряд з іншими видами корекції аметропій. Рефракцією цілі вважається діапазон в 0,5 Д з урахуванням сферичного і астигматичного результату після операції. Однак за даними літератури близько 30 % населення в світі мають астигматизм від 0,75 Д і вище, який призводить до суб'єктивно відчутного зниження гостроти зору та акомодаційної астенопії після операції в разі відсутності його оперативної корекції. У зв'язку з цим офтальмохірурги велику увагу стали приділяти вихідному рогівковому астигматизму в хірургії катаракти. В своїх дослідженнях Grabow HB (1999), Першин К.Б., (2001) та інші офтальмохірурги підтвердили, що супутній рогівковий астигматизм робить неможливим отримання високої післяопераційної гостроти зору без додаткової корекції [3, 4, 5].

На сучасному етапі існує багато методів корекції рогівкового астигматизму в ході оперативного лікування катаракти, такі як: зміна розміру і положення тунельного розрізу при екстракції катаракти, зміщення в сторону сильного меридіану; астигматична кератотомія, а саме рогівкові

(CRI) та лімбальні послаблюючі розрізи (LRI); імплантація додаткових псевдофакічних торичних інтраокулярних лінз; імплантація торичних інтраокулярних лінз; використання ексимерлазерних технологій в поєднанні з заміною кришталика у вигляді біоптики в два чи три етапи. Кожен з вищевказаних методів має свої переваги та недоліки [6, 7, 8, 9, 10, 11].

Найросповсюдженішим методом на сьогодні є використання імплантації торичних інтраокулярних лінз. Використання торичних ІОЛ зараз займає лідируючу позицію серед всіх методів корекцій рогівкового астигматизму при плануванні екстракції катаракти [7, 12, 13]. Вперше згадка про імплантацію торичних ІОЛ з'явилась в 1992 році на Американському Конгресі катарактальної і рефракційної хірургії ASCRS [14]. Цей метод дозволяє скомпенсувати рогівковий астигматизм високого ступеню швидко та одномоментно під час виконання факоемульсифікації катаракти з застосуванням мінімальних додаткових технологічних засобів та обладнань. Але даний метод не завжди дозволяє отримати стабільний результат з причини ротації торичної інтраокулярної лінзи. Ротація торичних ІОЛ в післяопераційному періоді є і донині основною причиною незадоволеності результатами [15]. Зсув ІОЛ на 10° від вісі імплантації знижує ефективність циліндричної корекції на 33 % [16]. Тому ротація торичних ІОЛ на 30° повністю нівелює ефективність астигматичної корекції. За даними іншого автора розходження даних параметрів на 10° знижує величину циліндричного компоненту лінзи на 35 % [17]. Офтальмохірурги сьогодні шукають шляхи вирішення цього питання [18, 19, 20].

Для корекції рогівкового астигматизму запропоновані різні методи кераторефракційних операцій. Низкою дослідників було показано, що ексимерлазерна кераторефракційна операція (LASIK) являє собою найбільш сучасний і перспективний напрямок в рефракційній хірургії [6, 21]. Перевагою LASIK є висока ефективність і краща передбачуваність рефракційного ефекту в порівнянні з іншими методами за даними авторів. Застосування лазерних технологій в комбінації з виконанням

факоемульсифікації катаракти називається «Біоптика». Однак неузгодженим є термін виконання етапу власне ексимерлазерної корекції. За даними літератури цей термін коливається від 2-х до 6-ти місяців після факоемульсифікації катаракти [8].

Також одним з методів є зміна положення та довжини операційних розрізів при факоемульсифікації катаракти в залежності від типу астигматизму, що може зменшити або посилити доопераційний рогівковий астигматизм. З розвитком фемтосекундних технологій в практику офтальмохірургів ввійшла аркуатна кератотомія за допомогою фемтосекундного лазера. Власне це є різновид рогівкових послаблюючих розрізів але з застосуванням немануальної методики [4, 10, 22]. Однак таке втручання обмежене силою доопераційного астигматизму та вимагає точного розрахунку ІОЛ з урахуванням прогнозу залишкових рефракційних змін до етапу кератотомії та урахування хірургічного індукованого астигматизму у післяопераційному періоді.

В зв’язку з тим, що кожен з вищезазначених методів оперативного лікування має ряд недоліків і не розроблені чіткі критерії до вибору методу оперативного лікування катаракти з супутнім рогівковим астигматизмом для забезпечення максимального рефракційного результату після операції, питання вивчення, удосконалення та оптимізіції вищевказаного оперативного лікування є актуальним та відкритим. Все це і обумовило подальші дослідження в напрямку оптимізіції корекції рогівкового астигматизму при факоемульсифікації катаракти.

Зв'язок дослідження з науковими програмами, планами, темами. Дисертаційна робота є складовою частиною науково-дослідницької роботи кафедри офтальмології ЗДМУ «Розробка та удосконалення шляхів корекції морфологічних та функціональних змін органа зору при катаракті, глаукомі та очних ускладненнях цукрового діабету» (номер держреєстрації 0113u005087). термін виконання 2013-2018 рр.; «Психо-емоціональні, функціональні та морфологічні зміни організму при консервативному,

хірургічному та лазерному лікуванні патології переднього та заднього відділів ока» (державний реєстраційний номер 0119U100936), термін виконання 2019-2023 рр., в яких дисертант була співвиконавцем.

Мета дослідження: підвищення ефективності хірургічного лікування катаракти шляхом розробки способу оптимізації методу корекції аномалій рефракції при факоемульсифікації катаракти з імплантацією інтраокулярної лінзи на очах з рогівковим астигматизмом.

Завдання дослідження:

1. Вивчити вплив рогівкового астигматизму на рефракційні результати факоемульсифікації катаракти при імплантації сферичних інтраокулярних лінз.
2. Вивчити рефракційні показники корекції рогівкового астигматизму при факоемульсифікації катаракти з імплантацією торичної інтраокулярної лінзи (ІОЛ) в ранній та пізній післяопераційний період.
3. Проаналізувати рефракційні показники корекції рогівкового астигматизму при факоемульсифікації катаракти шляхом оперативного лікування за методом «Біоптика» в ранній та пізній післяопераційний період.
4. Провести порівняльний аналіз рефракційних показників корекції рогівкового астигматизму при факоемульсифікації катаракти з імплантацією торичної ІОЛ з показниками хворих, прооперованих за методом «Біоптика».
5. Оцінити ефективність удосконаленого методу факоемульсифікації катаракти з корекцією супутнього рогівкового астигматизму у вигляді профілактики ротації торичних інтраокулярних лінз після факоемульсифікації катаракти на очах з рогівковим астигматизмом з використанням стандартного капсульного кільця.

Об’єкт дослідження: катаракта, астигматизм (МКХ10: Н.25.0; Н.52.2)

Предмет дослідження: функціональні, біометричні показники, показники рефрактометрії, показники кератометрії, показники кератотопографії, гострота зору, показники оптичної біометрії та ультразвукової біометрії, показники аберометрії, оптичної когерентної томографії переднього відрізку ока, розрахунку інтраокулярної лінзи.

Методи дослідження: визначення гостроти зору, авторефрактометрія на автоматичному рефрактокератометрі URK 700 (Unicos, Південна Корея), біомікроскопія, офтальмоскопія, периметрія, тонометрія, ультразвукове лінійне та двухвимірне сканування на апараті PACSCAN 300A SERIES (Sonomed, USA), ендотеліальна мікроскопія клітин рогівки за допомогою приладу SP-3000P (TOPCON, Японія), оптична біометрія на апараті IOLMaster700 (Carl Zeiss, Німеччина). Додатково розраховували торичну ІОЛ за допомогою апарату Verion® (Alcon, США) та онлайн калькулятору «Z CALC Online IOL Calculator» (Carl Zeiss, Німеччина). Також рефракційна діагностика, а саме кератотопографія з пахіметрією (Orbscan II z, Bausch & Lomb, USA), аберометрія (Zywave II Wavefront Aberrometer) та оптична когерентна томографія переднього відрізку ока Visante OCT Anterior Segment Imaging (Carl Zeiss, Німеччина) при плануванні програми Біоптика; статистичні методи дослідження.

Наукова новизна отриманих результатів. Розширені наукові дані впливу рогівкового астигматизму на рефракційні результати факоемульсифікації катаракти при імплантації сферичних інтраокулярних лінз. Встановлено, що наявність висхідного доопераційного рогівкового астигматизму більше ніж 0,75 Д, потребує імплантації торичної інтраокулярної лінзи чи планування корекції астигматизму з використанням іншого методу. У пацієнтів з підгрупи дослідження з висхідним астигматизмом до 0,75 Д некорегована гострота зору склала 0,89±0,04 ($p<0,05$), з циліндричною корекцією - 0,97±0,01 ($p<0,05$). При висхідних значеннях рогівкового астигматизму від 0,75 Д до 2,75 Д встановлено, що в половині випадків (46 %-58 % з числа прооперованих) після оперативного

лікування з імплантацією сферичного штучного кришталика хворі будуть потребувати використання додаткової циліндричної корекції. При рівні від 2,75 Д - в 100 % випадків.

Доповнені дані про значимість хірургічно індукованого рогівкового астигматизму в результаті факоемульсифікації кришталика, який за даними дослідження не має істотного значущого впливу на післяопераційний рефракційний результат, так як сила астигматизму за даними кератометрії не зростає більше, ніж на 0,13 Д ($p<0,05$) при застосуванні стандартного розташування тунельних розрізів та портів. Посилення показників рогівкового астигматизму знаходились в межах 0,8-6,5 % ($p<0,05$).

Розширені наукові дані щодо ефективності корекції рогівкового астигматизму у хворих на катаракту шляхом імплантації торичної ІОЛ, яка дозволяє досягти високої гостроти зору (через 6 місяців середній показник без застосування корекції - 0,73±0,03 ($p<0,05$). В динаміці з 1 місяця до 6ти післяопераційно середній показник гостроти зору став меншим на 6,4 %, що пов’язано з ротацією торичної інтраокулярної лінзи. Через 6 місяців рогівковий астигматизм компенсовано на 44,4 % - 1,71±0,14 Д до 0,95±0,1 Д ($p<0,05$).

Уточнені наукові дані щодо ефективності корекції рогівкового астигматизму у хворих на катаракту шляхом оперативного лікування за методом «Біоптика». Через 1 місяць післяопераційно встановлено: середній показник гостроти зору без застосування корекції достовірно підвищився з 0,15±0,02 до 0,69±0,04 ($p<0,01$), через 6 місяців становив 0,74±0,03, що було вище на 6,8 %. Рівень загального астигматизму через 6 міс. в порівнянні з даними кератометрії до операцій зменшився на 71,3 % (з 2,65±0,2Д до 0,76±0,13 Д, $p<0,05$).

Вперше виявлено підвищення ефективності хірургічного лікування катаракти на очах з рогівковим астигматизмом шляхом застосування розробленого методу профілактики ротації торичних інтраокулярних лінз після факоемульсифікації катаракти на очах з рогівковим астигматизмом з

використанням стандартного капсульного кільця, яке імплантується поверх гаптичних опорних елементів штучного кришталика, що забезпечує довготривалий стабільний рефракційний післяопераційний результат та дозволяє запобігти ротації торичної інтраокулярної лінзи більше, ніж на 6 градусів в 100 % випадків за даним дослідженням. Середній показник відхилення положення від вісі імплантації через 6 міс. – 2,14±0,48 градусів. В групі з імплантацією ТІОЛ без застосування методу профілактики ротації лінзи середній показник відхилення – 5,29±0,77 градусів ($p<0,05$). Представлений спосіб профілактики ротації торичної інтраокулярної лінзи дозволяє досягти високої гостроти зору в 82 % випадків. Середній показник гостроти зору без застосування корекції через 6 місяців - 0,80±0,03.

Практичне значення отриманих результатів. Розроблено та впроваджено в практику новий спосіб профілактики ротації торичної інтраокулярної лінзи після факоемульсифікації катаракти на очах з рогівковим астигматизмом.

Новизна досліджень захищена патентом України на корисну модель №145036 «Спосіб профілактики ротації торичної інтраокулярної лінзи після факоемульсифікації катаракти на очах з рогівковим астигматизмом» опубл. 10.11.2020, Бюл.№ 21. Запропонований спосіб профілактики ротації торичної інтраокулярної лінзи в капсульному мішку обумовлений використанням стандартного капсульного кільця, що імплантується поверх гаптичних опорних елементів штучного кришталика, дозволить підвищити ефективність хірургічного лікування катаракти на очах з рогівковим астигматизмом, забезпечить довготривалий стабільний результат покращення зорових функцій та знизить частоту повторних оперативних втручань з приводу репозиції ротованої торичної інтраокулярної лінзи [23].

Впровадження в практику. Результати досліджень впроваджено в лікувально-профілактичну роботу відділення мікрохірургії ока з міським центром травм та опіків очей КНП «Міська лікарня № 3» Запорізької міської ради м. Запоріжжя, медичного центру ТОВ «ВІЗУС» м. Запоріжжя,

відділенням мікрохірургії ока КНП «Міська лікарня № 9» Запорізької міської ради м. Запоріжжя, офтальмологічне відділення КП «Дніпропетровська обласна клінічна офтальмологічна лікарня» м. Дніпро.

Рекомендовані до впровадження в науковий процес в медичні ВНЗ отримані дані щодо змін рефракційних показників при таких патологіях як рогівковий астигматизм і катаракта, а також можливі методи корекції даних показників для підвищення ефективності навчального процесу.

Наукові положення дисертації впроваджені в навчальний процес на кафедрі офтальмології Запорізького державного медичного університету м. Запоріжжя, кафедри офтальмології Дніпровського державного медичного університету м. Дніпро, кафедри очних хвороб Вінницького національного медичного університету ім. М.І.Пирогова м. Вінниця.

Особистий внесок здобувача. Дисертація є особистою науковою працею здобувача.

Спільно з науковим керівником д.мед.н., професором Завгородньою Н.Г. визначено завдання й методологію дослідження.

Здобувачем особисто проведено патентно-інформаційний пошук та аналіз наукової літератури за темою дисертації. Дисертант оволодів методами клініко-інструментальних обстежень та безпосередньо брав участь у проведенні всіх клінічних обстежень згідно з програмою досліджень. Дисертант асистував при оперативних втручаннях.

Особисто здійснювалося ведення медичної документації всіх пацієнтів, формування груп хворих, створена комп’ютерна база даних, проаналізовано і узагальнено одержані результати дослідження, проведена їх статистична обробка, написані всі розділи дисертаційної роботи, підготовлені наукові публікації та доповіді на конференціях. У наукових працях, опублікованих у співавторстві, дисертантом проведено огляд літератури, зібрано клінічний матеріал, проведена обрабка та аналіз отриманих даних. Ідея Патенту України на корисну модель «Спосіб профілактики ротації торичної інтраокулярної лінзи після факоемульсифікації катаракти на очах з

рогівковим астигматизмом» належить науковому керівнику д.м.н., професору Завгородній Н.Г.

Спільно з науковим керівником, д. мед. н., професором Завгородньою Н.Г., обговорено та узагальнено основні наукові положення дисертації, наукову новизну та практичне значення отриманих результатів, оформлено висновки та практичні рекомендації роботи.

У наукових працях, опублікованих за матеріалами дисертації, здобувачу належала провідна роль у формуванні мети, завдань, методології дослідження, статистичній обробці та аналізу результатів.

Апробація результатів дисертації

Основні положення дисертаційної роботи були викладені й обговорені на науково-практичних конференціях: науково-практична конференція офтальмологів, дитячих офтальмологів та оптометристів України з міжнародною участю «Рефракційний пленер'19» (Київ, 17-19 жовтня 2019); науково-практична конференція з міжнародною участю «Шевальовські читання 2019» (Запоріжжя, 20-21 червня 2019); всеукраїнська науково-практична конференція молодих вчених з міжнародною участю (до 50-річчя заснування ЗДМУ) «Сучасні аспекти медицини та фармації-2018» (Запоріжжя, 17-18 травня 2018).

Публікації. Основні аспекти дисертації викладені в 10 публікаціях. З них 2 статті у наукових фахових виданнях України відповідно до Переліку наукових фахових видань України (з них 1 стаття у виданні, що індексується у міжнародній реферативній базі даних Scopus), 2 статті у періодичному наукометричному виданні іншої держави, яка входить до країн Європейського Союзу, 1 патент України на корисну модель, 5 тез у збірниках наукових праць, матеріалах і тезах конференцій.

Структура та обсяг дисертації

Дисертаційна робота виконана українською мовою на 156 сторінках друкованого тексту, з яких 111 сторінок основного тексту, складається з анотації, вступу, розділів власних досліджень, аналізу і узагальнення

отриманих результатів, висновків, списку використаної літератури (123 джерела, з них 58 кирилицею та 65 латиницею), додатків. Робота ілюстрована 14 рисунками, містить 18 таблиць.

РОЗДІЛ 1
СУЧАСНІ ПОГЛЯДИ ТА НАПРЯМИ ОПЕРАТИВНОГО ЛІКУВАННЯ КАТАРАКТИ У ХВОРИХ З СУПУТНІМ РОГІВКОВИМ АСТИГМАТИЗМОМ (ОГЛЯД ЛІТЕРАТУРИ)

1.1 Астигматизм - одна з форм аномалій рефракції, поняття, основи патогенезу

Астигматизм - вид рефракції ока, що виникає внаслідок неоднакового заломлення світла в різних меридіанах рогівки або кришталика [24, 25, 26, 27, 28]. Близько 30 % населення світу мають астигматизмом від 0,75 Д і вище, що призводить до суб'єктивно відчутного зниження гостроти зору, акомодаційної астенопії при зорових навантаженнях, двоїння предметів та інших скарг, навіть до головного болю [29, 30].

Астигматизм за походженням поділяють на первинний та вторинний (набутий). В більшості випадків первинний астигматизм є генетично детермінованим. Вторинний астигматизм є наслідком запальних захворювань, травм або хірургічних втручань, що призводить до патологічних змін заломлюючих структур ока. До них відносять рогівку і кришталик, тому астигматизм ще поділяють на рогівковий, кришталиковий або змішаний (комбінований). Рогівка забезпечує оптичну силу ока практично на дві третини. Передня поверхня рогівки визначає близько 90 % оптичної сили рогівки. Зміни її стану внаслідок захворювань або хірургічних операцій істотно впливаюсть на якість ретинального зображення [31, 32].

Поширеність рогівкового астигматизму різної сили коливається за даними різних авторів. За даними D. Abrams: поширеність астигматизму більше 2,0 Д коливається від 3 % до 15 % випадків [33]. Hoffer K.J. у своїх дослідженнях виявляє високі ступені астигматизму більше 4,0 Д приблизно в 2% випадків [34]. За дослідженнями L.D. Nichamin, рогівковий астигматизм

від 1,0 до 2,0 Д мали 20 % обстежених і в 70 % спостерігався астигматизм менше 1,0 Д [35].

Кришталиковий астигматизм зазвичай пов’язаний з нерівномірними змінами щільності кришталикових волокон або з помутнінням кришталика. Набухання кришталикових мас та нерівномірні помутніння його кортикальних шарів також є причинами кришталикового астигматизму. Також істотний вплив мають зміни його анатомічного положення, що може впливати на порушення заломлення світла. Тому підвивих кришталика може призводити до розвитку кришталикового астигматизму внаслідок нерівномірного натягу волокон циннових зв'язок і як наслідок, зміни положення кришталика в фронтальній площині. Комбінований або змішаний астигматизм частіше зустрічається з розвитком змін структур кришталика з віком, коли до первинного рогівкового астигматизму приєднується кришталиковий компонент. Такий тип астигматизму може зустрічатися і в молодому віці: виконувати компенсаторну функцію, направлену на зменшення первинного рогівкового астигматизму за рахунок деформації кришталика.

Астигматизм відноситься до аберацій другого порядку, що прирівнюється в клінічній аберометрії до міопії та гіперметропії [31]. Як відомо, кожна з аберацій деформує фронт світлової хвилі за різними ознаками [36, 37]. В клінічній аберометрії виділяють наступну класифікацію аберацій оптичної системи ока:

- аберації першого порядку – до них відносять призматичні відхилення;
- аберації другого порядку (дефокуси) - міопія, гіперметропія та правильний астигматизм, тобто прямих пучків;
- аберації вищого порядку - до яких відносять монохроматичні і хроматичні аберації; сюди прирівнюється іррегулярний астигматизм.

Неправильний (іррегулярний) астигматизм не може бути корегований сферо-циліндричною корекцією. Тому його відносять до аберацій вищих порядків. Він згадується в багатьох джерелах різних дослідників [38, 39]. Іррегулярний астигматизм може приводити до більш вираженого зниження гостроти зору, амбліопії та порушення бінокулярного зору та не може бути компенсований засобами корекції [40]. З появою жорстких склеральних лінз такий вид астигматизму вдається максимально компенсувати та запобігати розвитку вищевказаних наслідків [41].

Серед аберацій вищого порядку найбільше клінічне значення мають аберації третього і четвертого порядку. Зерніке Ф. характеризує окремі види аберацій за допомогою спеціальних формул, на основі яких можуть бути побудовані оглядові геометричні фігури, що відображають формулу хвильового фронту. До аберацій третього порядку належать горизонтальна і вертикальна кома, аберація косих пучків світла, що потрапляють під кутом до оптичної вісі лінзи. Для опису аберацій застосовують моноіндекси та поліноми. Поліном Zernike Z_3^1 описує горизонтальну кому, Zernike Z_3^{-1} - вертикальну кому. Поліноми Z_3^3 і Z_3^{-3} описують аберації третього порядку за типом «трилисника». До аберацій четвертого порядку відносять позитивні та негативні сферичні аберації та астигматизм за типом «чотирилистника» [31, 42].

Існує класифікація аберацій за походженням. Так, розділяють первинні, вроджені та набуті внаслідок захворювань та травм. За сталістю та схильністю до прогресування поділяють на стабільні та прогресуючі. За локалізацією походження: рогівкові, кришталикові, вітреальні, ретинальні та сумарні. Окремо характеризують за клінічними проявами [43, 44].

Наявність астигматизму має важливе клінічне значення. При його високих ступенях значно знижується гострота зору як вдалину, так і на близьку відстань. Підбір окулярів при такому астигматизмі часто викликає труднощі і навіть при застосуванні в повному об'ємі монокулярної корекції, не завжди вдається отримати максимальну гостроту зору. Це пов’язане з

наявністю амбліопії в більшості випадків та зі складністю пучка світла, яке заломлюється в оптичному апараті ока. Окуляри також додають власні аберації. Підбір бінокулярної корекції викликає ще більше складнощів. Можливе виникнення анізейконії, анізофорії , що призводять до появи астенопічних проявів, таких як головокружіння, дисторсія, провали підлоги, відчуття дезорієнтації, викривлення предметів, тощо. Найчастіше ці явища присутні при анізометропії та астигматизмі з косими вісями, при яких спостерігається меридіональна анізейконія. Так називають виникнення різної величини ретинального зображення в обох очах в різних меридіанах [45]. Для компенсації вище вказаних проявів зменшується сила сферичного та циліндричного компонентів, змінюється до комфортного положення вісі циліндрів при бінокулярній корекції. Звичайно це призводить до зменшення гостроти зору і неможливості максимальної медико-соціальної реабілітації таких пацієнтів [25, 38, 46].

У зв'язку з цим останнім часом велике поширення отримали хірургічні способи корекції астигматизму, які дозволяють отримати більш високу гостроту зору в порівнянні з оптичними засобами, що істотно підвищує якість життя таких пацієнтів. А при наявності катаракти питання максимальної корекції астигматизму стає ще важливішим.

1.2 Вплив астигматизму на рефракційний результат в хірургії катаракти. Індукований астигматизм

Факоемульсифікація катаракти - це «золотий стандарт» в сучасній хірургії катаракти. Перевагою цього методу для пацієнтів є швидкість виконання та відновлення. Існують різні способи видалення непрозорого кришталика, але ультразвукова факоемульсифікація катаракти (ФЕК) визнана найбільш щадним методом видалення кришталика, виконується через мінімальний розріз, що переводить дане втручання в розряд амбулаторних операцій [47]. Факоемульсифікація дозволяє одержати максимально прогнозований і точний рефракційний результат [2]. Для цього

використовуються сучасні IOL-калькулятори, основою яких є формули, що доповнюються згідно параметрів бажаної інтраокулярної лінзи, так званих констант, які надаються виробниками штучних кришталиків. Кожен хірург прагне отримати рефракційний показник в межах ± 0,5 Д з урахуванням сферичного і астигматичного компоненту та досягти максимальну гостроту зору.

Враховуючи вплив астигматизму на чіткість ретинального зображення – пацієнти з катарактою і високим ступенем астигматизму з імплантованою сферичною ІОЛ в більшості випадків незадоволені результатами оперативного лікування, тому що зір вдалину без корекції залишається зниженим через наявний астигматизм [48, 49].

Як показують дослідження, проведені компанією AMO у 2010 році, від 20 до 32 % хворих, прооперованих з приводу катаракти на території США мали астигматизм більше 1,0 Д [50]. Це дослідження також показало тактику ведення пацієнтів: як виявилось, менше половини хірургів (44 %) намагалися виправити астигматизм інтраопераційно. За останнє десятиріччя ситуація дуже змінилася, як у США так і по всьому світу. Кількість операцій направлених на корекцію астигматизму в поєднанні з хірургією катаракти стало значно більшою, переважно за рахунок використання торичних інтраокулярних лінз.

Останнім часом збільшилась кількість рефракційних операцій з заміною прозорого кришталика, в тому числі для корекції складних видів астигматизму. Це пов’язане з вдосконаленням хірургічних методів і з новими досягненнями в області технологій [2]. Незважаючи на активний розвиток і поширення лазерних (ексимерних та фемтосекундних) технологій - рефракційна заміна кришталика зайняла важливе місце в ряду рефракційних операцій [51, 52].

Питання хірургічно індукованого астигматизму широко обговорюється в офтальмологічній літературі [1, 53]. Як показують дослідження ряду авторів: він може коливатися до високих цифр. Ступінь прояву його

залежить не тільки від розміру тунельного розрізу та його положення. В дослідженнях Коломійця В.О., Дмитрієва С.К. та Лазаря Ю.М. показано, що хірургічно індукований астигматизм залежить не тільки від розміру розрізу та його положення, і від інших параметрів: основних анатомо-функціональних показників ока, серед яких доопераційний рогівковий астигматизм, величина передньо-заднього розміру ока, ригідність рогівки та її товщина [49, 54, 55]. В роботах Новицького А.М. встановлено, що найбільший вплив на формування післяопераційного рогівкового астигматизму має тип тунельного розрізу, його ширина та також ступінь вираженості доопераційних показників рогівкового астигматизму (до 70 %). Натомість діаметр рогівки, внутрішньоочний тиск та аксіальна довжина очного яблука мають менший вплив (близько 30 %) [7].

Останнім часом в практику ввійшло використання фемтосекундних технологій для виконання перших етапів факоемульсифікації катаракти, а саме виконання основних доступів та капсулорексису [10]. Низаметдинова Ю.Ш. та Шухаєв С.В. провели порівняльний аналіз хірургічно індукованого астигматизму (ХІА) після рогівкового розрізу, виконаного фемтосекундним лазером і за допомогою кератому [56]. В дослідження було включено 43 пацієнти (48 очей) після проведеного оперативного лікування. Середній показник ХІА в групі з використанням фемтосекундного лазеру через 1 міс. після операції склав 0,58±0,21 Д, в групі ІІ (використання кератому) цей показник склав 0,61±0,38 Д, статистичної відмінності між групами не виявлено ($p > 0,05$). Однак через 6 міс. після операції значення ХІА зменшились до 0,3±0,17 Д в фемтогрупі, тоді як в мануальній групі спостерігалось незначне зменшення 0,52 ±0,28 Д, різниця статистично достовірна ($p < 0,05$) [12].

1.3 Хірургічні способи корекції рогівкового астигматизму

На сьогодні існують наступні хірургічні методи корекції астигматизму які використовуються в поєднанні з екстракцією кришталика, а також в випадках наявного астигматизму на артифакічних очах [9, 57]:

1. Зміна розміру і положення тунельного розрізу при екстракції катаракти, зміщення в бік сильного меридіану;
2. Астигматична кератотомія, рогівкові (CRI) та лімбальні послаблюючі розрізи (LRI). Як різновид: виконання проникних рогівкових розрізів навпроти основного тунельного розрізу, виконаного в проекції сильного меридіану (OCCI - Opposite Clear-Corneal Incision);
4. Імплантація торичних інтраокулярних лінз;
5. Імплантація додаткових псевдофакічних торичних інтраокулярнмих лінз;
6. Біоптика - використання ексимерлазерних технологій в поєднанні з заміною кришталика.

Кожен з вищевказаних методів має свої переваги та недоліки, показання до використання. Перед хірургом постає питання вибору методу оперативного лікування. Володіння всіма методиками і грамотне їх поєднання розширює можливості хірургічного лікування та дає змогу для досягнення максимального рефракційного результату завдяки хірургічного впливу на астигматизм. Ничже будуть висвітлені основні методи, перевагу яким надають катарактальні хірурги.

1.3.1 Астигматична кератотомія: рогівкові та лімбальні послаблюючі разрізи

Основоположником астигматичної кератотомії вважається С.М. Федоров, який на початку 1970-х років почав використовувати тангенціальну кератотомію з метою зменшення міопічного астигматизму [58]. Далі з розвитком астигматичної кератотомії почали використовувати рогівкові послаблювальні розрізи. Вони використовувались в ході екстракції катаракти при рогівковому астигматизмі або як спосіб корекції вторинного

астигматизму після катарактальної хірургії. Мали вигляд поодиноких або симетрично розташованих глибоких, майже на 90 % товщини рогівки, дугоподібних рогівкових розрізів. Переважно наносились в проекції сильного меридіану. Були випадки неправильних розрахунків, віддалення від оптичного центру, що могло призводити до гіперкорекції. Hays J. визначив основні принципи формування рогівкових послаблюючих розрізів: чим більша довжина надрізу - тим більше його ефективність; чим ближче локалізація розрізу до центральної оптичної зони рогівки - тим більше виражена його ефективність; чим глибше розріз - тим він ефективніший [59].

Дані дослідження ARC-T, проведеного в США, свідчать про випадки ускладнень CRI в вигляді перфорації в 1 % випадків, в 8% випадків спостерігалося «зяянням» країв рани, що у 1% вимагало накладення швів [60]. Основним недоліком використання CRI є низька передбачуваність і як наслідок, недокорекція або гіперкорекція. Рівень цих змін варіює в різних дослідженнях і залежить від використовуваних номограм і особливостей хірургічної техніки. Випадки недокорекції більше ніж на 1,0 Д описані приблизно в 20 %. Зважаючи на нестабільні результати та ряд ускладнень при виконанні CRI, таких як glare-ефект, гіперкорекція, зміна вісі циліндра з формуванням неправильного астигматизму, S. Hollis були запропоновані розрізи, які виконувались ближче до лімба. У вже згаданому дослідженні ARC-T було показано, що лімбальні розрізи мали перевагу в порівнянні з рогівковими: не змінювали співвідношення сфери до циліндру, тобто не впливали на сфероеквівалент і тому не потребували корегування в розрахунку ІОЛ [60]. Чим ближче розріз локалізувався до оптичної осі, тим сильніше його вплив на сферо-циліндричний співвідношення, яке може досягати 3:1. Крім того, в місці розрізу завжди формується зона неправильного астигматизму і тому розташування такого розрізу близько до центральної оптичної зони може сильно впливати на якість зору.

Gills J.P. і Nichamin L.D. удосконалили виконання розрізів ближче до лімбу і запропонували виконувати дозовані по глибині (600 мкм) дугоподібні

надрізи по лімбу в проекції сильного меридіану, що дозволяє скорегувати астигматизм до 3,5 Д [61]. Даний метод отримав назву Limbal Relax Incision (LRI) – лімбальний послаблюючий надріз, або Peripheral Corneal Relaxing Incision (PCRI) - периферично-рогівковий послаблюючий надріз. Але в практиці офтальмохірургів використовується назва LRI. Їх можна використовувати також для корегування індукованого астигматизму післяопераційно. Дана методика є нескладною у виконанні, не вимагає спеціальних навичок і не потребує спеціального інструментарію [62]. LRI за дослідженнями мають непогану передбачуваність, але результати відрізняються великою варіабельністю і залежать насамперед від точності виконання у проекції сильного меридіану. Будь-яке відхилення від сильною вісі астигматизму впливає на кінцевий результат: так зсув на 5° знижує ефективність методики на 17 %, на 10° – на 33 %, а 15° – на 50 % [33]. Також важливими були інші фактори. Різними авторами розроблялись номограми для розрахунку LRI. Враховували вікові особливості пацієнтів. Більш стабільні результати відзначалися в літньому віці. У молодих пацієнтів, зважаючи на швидку регенерацію в зоні втручання, результати були нестабільні та з можливістю до регресу [63]. Olson R.J. (2006) у своїх дослідженнях показав, що значних відмінностей в ефективності LRI у пацієнтів старше 55 років не було виявлено [58].

Лімбальні розрізи виконуються на стандартній глибині в 600 мкм. Максимально можлива довжина дуги розрізу складає 900 мкм. Збільшення довжини розрізу не призводить до посилення ефекту, але може бути причиною формування неправильного астигматизму. Більш глибокі розрізи можуть ускладнюватися перфораціями рогівки. До протипоказань використання даної методики відносять дегенеративні стани рогівки з витончення її периферії. При клінічно вираженому синдромі сухого ока також з обережністю підходять до вибору цього методу корекції, адже при виконанні лімбальних розрізів великої протяжності страждають периферичні нервові закінчення – це може ускладнювати синдром сухого ока, навіть

викликати поверхневі трофічні кератити. Але з розвитком фармацевтичної галузі з розробки препаратів кератопротективної, зволожуючої дії дані зміни успішно долаються в наш час.

LRI можуть поєднуватися з основними розрізами при виконанні факоемульсифікації, так і виконуватися окремо [64]. LRI можуть корегувати невеликі ступені астигматизму до 3,0 Д. Gill J. запропонував комбінувати їх з CRI розрізами. Так, комбіноване виконання дозволяє скорегувати астигматизм до 8,0 Д. Номограмми для розрахунку довжини і кількості розрізів запропоновані J. Gills залежать від сили існуючого астигматизму. Глибина розрізу стандартна 600 мкм, у пацієнтів старше 80 років - до 500 мкм. При астигматизмі до 2,0 Д виконувалося 2 симетрично розташованих розрізи довжиною по 6 мм. При астигматизмі в 3,0 Д - довжина розрізів збільшувалася до 7,0 мм, а при 4,0 Д - до 8 мм. При ступенях астигматизму більше 4,0 Д лімбальні розрізи досягали 10 мм і були комбіновані рогівковими розрізами CRI в 8 мм оптичній зоні максимальної глибини та довжиною 2 мм на кожну додаткову діоптрію. Але як сказано вище, використання CRI використовувались з обережністю, оскільки вони впливають на сфероеквівалент, що слід враховувати при розрахунку ІОЛ. У дослідженні J. Gills брали участь 360 пацієнтів з рогівковим астигматизмом до 4,0 Д - всім їм були виконані LRI відповідно до запропонованої ним номограми. Середні параметри сили рогівкового астигматизму з 1,59 Д зменшилися до 0,9 Д [65].

На сьогоднішній день лазерні технології займають важливіше місце в корекції первинного астигматизму в порівнянні з використанням астигматичної кератотомії, що виконується хірургом за допомогою ножа.

З появою фемтосекундного лазеру, який продукує ультракороткі імпульси з витратою мінімальної енергії його почали використовувати в якості універсального скальпелю, який здатний без нагріву і без пошкодження навколишніх тканин виконувати фемтодисекцію (розріз) за допомогою кавітаційних бульбашок [66]. У 2008 році в Німеччині вперше

з'явилась публікація Kiraly L., в якій автор повідомив про виконання фемтосекундної астигматичної кератотомії, так званої Фемто-АК з метою корекції рогівкового астигматизму [67]. Далі фемтосекундні лазерні технології широко ввійшли в практику з метою корекції астигматизму різної сили.

Показами до проведення фемтолазерної і астигматичної кератотомії є наявність у пацієнта рогівкового астигматизму на інтактній рогівці, індукований астигматизм після екстракції катаракти або навіть після кератопластики [68, 69, 70, 71, 72, 73, 74].

На сьогодні існують різноманітні фемтосекундні лазерні установки, такі як: VisuMax (Carl Zeiss Meditec, Germany), LenSx Laser (Alcon, USA), Femtec (Technolas Perfect Vision, Germany), IntraLase FS (Abbot Medical Optics, USA).

Фемтосекундна лазерна технологія дозволяє виконувати дуже точні, рівні розрізи необхідної глибини, довжини і розташування, що неможливо при використанні мануальної техніки [70, 75]. За дослідженнями авторів цей метод дозволяє корегувати астигматизм з більш високим відсотком точності та кращими віддаленними зоровими функціями [76, 77]. Хірург має можливість інтраопераціоно визначати положення правильного кута розташування насічок на рогівці до етапу їх нанесення. Завдяки цьому підвищується точність розташування розрізів і власне ефективність операції. При наявності інтраопераційного контролю за допомогою оптичної когерентної томографії (ОКТ) істотно знижується ризик виникнення ускладнень у вигляді мікроперфорацій або перфорацій рогівки на всю її глибину [22].

З огляду на те, що результати при LRI залежать від правильності їх виконання (дотримання довжини, глибини і профілю розрізу), використання фемтосекундних лазерів для корекції астигматизму дозволяє проводити дану маніпуляцію максимально точно [4, 78]. Проведені дослідження показують більш стабільні і прогнозовані результати використання фемтосекундного

лазеру в порівнянні з інцизійним методом [78]. Bahar I. з колегами (2008) порівняв ефективність стандартної астигматичної кератотомії з кератотомією, яка виконанувалась за допомогою фемтосекундного лазера на 40 очах (39 пацієнтів). Лазерна методика виявилася ефективнішою і мала більший вплив на астигматичний компонент. Результатом була більш висока гострота зору [79].

З появою високоточних аберометрів, останнім часом активно вивчається вплив різних змін в заломлюючої системі ока на виникнення аберацій вищого порядку. У роботі R. Navaro було виявлено збільшення в порівнянні з нормою сумарних аберацій вищого порядку та високий рівень негативних сферичних аберацій і збільшення комаподібних аберацій після астигматичної кератотомії. Рівень аберацій спостерігався тим вище, чим ближче до оптичного центру виконувалися розрізи [80]. У пацієнтів після радіальної кератотомії, які мали близьку до еметропії рефракцію, мало місце збільшення в 5 разів аберацій вищого порядку у порівнянні з непрооперованими методом радіальної кератотомії.

Як і будь-яке хірургічне втручання, виконання LRI може супроводжуватися цілим рядом ускладнень. Будь-який кератотомічний вплив призводить до ослаблення каркасної функції рогівки і може мати значення при травмах ока. Хоча варто відзначити, що таке ускладнення при LRI зустрічається вкрай рідко, і має набагато більше значення при радіальній кератотомії. Зяяння рани, що є наслідком неправильно виконаного лімбального розрізу, і тривалий існуючий при цьому дискомфорт з відчуттям стороннього тіла в оці, зустрічається досить часто. Перфорації або мікроперфорації рогівки пов'язані з недотриманням методики операції (перевищення безпечного вистояння леза кератома) або патологічним витонченням рогівки в області лімба, описані деякими авторами, не характерними для LRI. Протяжні лімбальні розрізи призводять до пошкодження епітелію, зниження рогівкової чутливості і розвитку або посилення наявного синдрому сухого ока можуть ускладнюватися

інфекційними кератитами. Інфекційні ускладнення (кератити, ендофтальміти) досить часто ускладнювали в минулому радіальну кератотомію, при LRI зустрічаються вкрай рідко, завдяки проведеній перед- і післяопераційній антибіотикотерапії [81].

Неправильно виконані розрахунки, помилки у виборі сильної вісі астигматизму можуть призводити до посилення астигматизму, а недотримання довжини і положення розрізів щодо оптичної вісі – до формування неправильного астигматизму, тому треба використовувати дану методику, маючи точні розрахунки, номограми та обладнання.

1.3.2 Імплантація додаткових псевдофакічних торичних ІОЛ

Одним з хірургічних способів корекції залишкового астигматизму на вже прооперованому артифакічному оці є імплантація додаткових торичних інтраокулярних лінз, які називають псевдофакічними [82, 83, 84]. Вперше імплантацію додаткових ІОЛ за технікою piggyback запропонували J.L. Gayton і V. Sanders в 1993 році для корекції гіперметропії високою ступеню і згодом використовували для виправлення залишкової аметропії, пов'язаної, як правило, з похибкою в розрахунку ІОЛ [85]. Спочатку для piggyback імплантації використовувалися звичайні ІОЛ, призначені для імплантації в капсульний мішок, що у віддаленому післяопераційному періоді в третині випадків викликало міжлінзове помутніння. В 5 % випадків такі помутніння ускладнювалися формуванням щільної фіброзної мембрани [83]. Крім того, імплантація ІОЛ в циліарну борозну, особливо якщо це акрилові лінзи з гострим профілем оптичної частини, нерідко викликали розвиток вторинної глаукоми, зумовленої синдромом пігментної дисперсії [86, 87, 88]. Для профілактики даних ускладнень були запропоновані різні методи: виконання капсулорексиса великого діаметру, імплантація другої лінзи завжди поверх капсульного мішка, а також вибір лінзи, що імплантується додатково з заокругленим краєм оптичної частини [89].

Останнім часом було розроблене нове покоління додаткових м'яких ІОЛ з кріпленням в циліарній борозні (Sulcoflex® 653T, Rayner, Великобританія та 1stQ addOn ИОЛ, 1stQ GmbH, Німеччина). Такі лінзи можуть бути імплантовані одномоментно в ході факоемульсифікації катаракти після імплантації монофокальної ІОЛ в капсульний мішок. Також в післяопераційному періоді для корекції рефракційних відхилень, що було продемонстровано в роботах В.В. Рахманова та Хрипуна К.В, та N. Amon [90, 91]. Додаткові лінзи бувають трьох типів, що розширює діапазон можливостей офтальмохирургів: асферичні, торичні і мультифокальні. Sulcoflex® 653T компанії Rayner є найбільше використовуваними, що зумовлено специфічним дизайном і можливістю імплантувати їх в циліарну борозну за piggyback-технологією і корегувати тим самим залишкові рефракційні помилки після хірургії катаракти. Ці лінзи виготовлені з гідрофільного акрилу і мають високу біосумісність, що було досліджено в клінічних випробуваннях і схвалено U.S. Food and Drug Administration (FDA). Для цього використовували ІОЛ, виконану з того ж матеріалу (C-flex, Rayner) [92]. Лінза має особливу структуру: велику оптичну частини діаметром 6,5 мм, що забезпечує високу якість ретинального зображення; також має круглий край оптичної частини, що сприяє зниженню дисфотопсій. Гаптична частина лінзи має великий діаметр в 14 мм та «хвилеподібний» вигляд з круглими краями і ангуляцією в 10 градусів – це в сукупності мінімізує ризик контакту з заднім епітелієм райдужки і та перешкоджає розвитку синдрому пігментної дисперсії, а також забезпечує ротаційну стабільність даної ІОЛ. McIntyre J.S. провів дослідження на трупних очах, де визначив, що 10° ангуляції гаптичних елементів забезпечує відстань між передньою поверхнею лінзи і задньою поверхнею райдужки, навіть в випадках зміщення гаптичних елементів додаткової ІОЛ допереду з причини формування кільця Soemmerring в капсульному мішку за рахунок фіброзних проліферативних змін [93]. В працях G. Kahraman також була виявлена відсутність ознак надмірного тиску гаптики на циліарні відростки та не спостерігались прояви

пігментної дисперсії і місцева проліферативна запальна реакції. Міжлінзові помутніння також не описуються [84]. Що важливо: подібна гаптика дозволяє імплантувати ІОЛ навіть при наявності дефектів зв'язкового апарату, але протяжністю не більше 1 квадранту. Це висвітлено в дослідженнях M. Amon [91]. Але в таких випадках ІОЛ повинна бути орієнтована так, щоб гаптичні елементи розташовувалися під кутом 90° до зони дефекту. В разі нестабільного положення додаткових ІОЛ з причини дефекту зв'язкового апарату або інших причин - описані успішні випадки транссклеральної шовної фіксації додаткової лінзи [94].

Але деякі автори описують наявність негативних проявів при використанні додаткових інраокулярних лінз. Так, в роботах O. Findl виявлені випадки появи оптичних аберацій за типом мультифокального ефекту і рефракційних відхилень в випадках наявності контакту між оптичними поверхнями двох ІОЛ при piggyback-імплантаціях [95]. Сучасні ІОЛ мають вигнуту передню поверхню оптичної частини і увігнуту задню, що мінімізує можливість контакту з лінзою імплантованою в капсульний мішок. ІОЛ 1stQ addOn (1stQ GmbH, Німеччина) має більш плаский вигляд. Такі конструктивні особливості зменшують ймовірність рефракційних помилок і оптичних аберацій. У дослідженнях J.S. McIntyre проміжок між оптичними частинами ІОЛ спостерігався у всіх випадках і його розмір залежав від товщини оптичної частини первинно імплантованої ІОЛ в капсульний мішок. При застосуванні силіконових ІОЛ такий проміжок був найменшим [93]. За іншими дослідженнями виявлено зниження аберацій низького порядку і відсутність збільшення аберацій вищого порядку після імплантації додаткових торичних ІОЛ [82].

Наявність ризику розвитку вторинної глаукоми, міжлінзового помутніння та можливості виникнення аберацій за мультифокальним типом робить зваженим вибір офтальмохірурга для використання даного методу, здебільшого, в разі неможливості виконання кераторефракційного втручання

з метою скорегувати залишкову рефракційну похибку, в тому числі рогівковий астигматизм.

1.3.3. Кераторефракційна хірургія в поєднанні з факоемульсифікацією катаракти

Для корекції рогівкового астигматизму запропоновані та успішно застосовуються різні методи рефракційних операцій. Низкою офтальмохірургів було показано, що ексимерлазерна кераторефракційна операція є сучасним і перспективним напрямком в рефракційній хірургії [96]. Перевагою виконання лазерної корекції є ефективність і висока передбачуваність рефракційного результату. Застосування ексимерлазерних кераторефракційних технологій в комбінації з виконанням стандартної факоемульсифікації катаракти називається «Біоптика».

Однак офтальмохірурги не мають єдиної думки з приводу терміну виконання ексимерлазерної корекції. За даними опублікованих праць час після факоемульсифікації катаракти до виконання операції коливається від 2-х до 6-ти місяців. Виконати лазерну корекцію в ранньому післяопераційному періоді не є можливим з причини можливих ускладнень, викликаних накладенням вакуумного кільця, якщо оперативне лікування виконують у два етапи. На сьогодні немає аргументованої єдності рефракційних та катарактальних хірургів з цього питання. В зв’язку з цим для скорочення терміну лікування та відновлення зору, останнім часом, застосовують біоптичний метод корекції астигматизму у три етапи, який у своїй роботі досліджували багато офтальмохірургів [6, 20]. Цей метод виключає використання вакуумного кільця на артифакічному оці, тому ексимерлазерна корекція виконуються в більш ранній час. Але і за цим методом виконання третього етапу коливається від 2-х до 3-х місяців за рішенням хірурга [8]. Виконати оперативне лікування в три етапи є можливим лише за умови достатньої товщини рогівки для виконання флепу. Для цього обов’язково виконується повна рефракційна діагностика на етапі

планування оперативного лікування катаракти.

Широке дослідження в ході дисертаційної роботи було проведене Оздербаєвою А.А. Всім пацієнтам основної групи (33 пацієнти, 53 ока) виконувалась біоптична методика. Першим етапом в основній групі формували рогівковий флеп з використанням мікрокератома «Zyoptix» (Bausch & Lomb) з голівкою 120 мкм. Вже через 3 і більше діб після формування флепу рогівки виконувався другий етап лікування - факоемульсифікація катаракти з імплантацією ІОЛ. Всім пацієнтам проводилась мікрокоаксіальна факоемульсифікація через рогівковий розріз 2,2 мм на апараті «Infiniti» (Alcon) з руківкою Ozil за стандартною метдикою. Третій етап – виконання власне лазерної кератектомії, яка проводилася через 5-6 тижнів після факоемульсифікації. В основній групі після стандартної підготовки операційного поля піднімали рогівковий флеп і виконували ексимерлазерну абляцію. В контрольній групі (35 пацієнтів, 40 очей) виконували традиційну технологію ЛАСІК (формування флепу рогівки + лазерна кератектомія) через 6-12 місяців після факоемульсифікації катаракти. Різниця в гостроті зору між основною і контрольною групами в усі терміни спостереження була статистично недостовірною ($p > 0,1$). Було встановлено, що проведення етапів біоптичного втручання в три етапи забезпечує безпечне виконання і зорову реабілітацію пацієнтів в максимально короткі терміни.

1.3.4 Імплантація торичних ІОЛ

Вперше згадка про імплантацію торичних ІОЛ з'явилась в 1992 році на Американському Конгресі катарактальних і рефракційних хірургів ASCRS [14]. Японським офтальмологом K. Shimizu були представлені результати імплантації трьохкомпонентної торичної ІОЛ. Вона мала оптичну частину овальної форми довжиною 5,5 х 6,5 мм і розмір гаптики в 13 мм. Лінза була розроблена в двох варіантах - з астигматичним компонентом в +2,0 Д і +3,0 Д. Навіть в перших імплантаціях вже в 30 % випадків спостерігалася ротація

ІОЛ більш ніж на 20° від імплантованої вісі, що автор пов'язав зі скороченням капсульного мішка. В усіх випадках під дією компресійних сил фіброзування капсульного мішка, відзначалась ротація лінзи «проти годинникової стрілки». В інших випадках, в яких зміщення ІОЛ було в межах 20°, лінзи з астигматичним компонентом в 2,0Д в середньому зменшували астигматизм на 1,0Д, а лінзи з силою 3,0Д – на 2,0Д від висхідного [97]. В подальшому автор розробив новий дизайн ІОЛ, зберігши форму, але повністю виконавши лінзу з іншого матеріалу. Так розпочалась ера торичних інтраокулярних лінз. Далі розпочалась розробка м’яких лінз і пошуки найкращого варіанту оптичної та гаптичної частини ІОЛ для досягнення стабільності положення і досягання рефракції мети з максимальною корекцією рогівкового астигматизму.

Порівняння імплантації торичних ІОЛ з іншими методами корекції астигматизму: фоторефракційною кератектомією (PRK), LASIK, астигматичною кератотомією за дослідженнями показали більш високу ефективність даного методу. Використання імплантації торичних лінз дозволяє уникати додаткового впливу на рогівку, що особливе важливо для молодих пацієнтів з високими ступенями астигматизму, оскільки ефективність кератотомічних операцій у даної групи пацієнтів має низьку ефективність і погану прогнозованість, що обумовлене прискореними репаративними процесами.

Використання торичних ІОЛ на сьогодні займає лідируючу позицію серед усіх методів корекцій рогівкового астигматизму при плануванні екстракції катаракти [12, 98].

Ротація торичних ІОЛ в післяопераційному періоді є і донині основною причиною незадоволеності пацієнтами результатом лікування [15]. Зсув ІОЛ на 10° від вісі імплантації знижує ефективність циліндричної корекції на 33 % [16]. Тому ротація торичних ІОЛ на 30° повністю нівелює ефективність астигматичної корекції. За даними іншого автора - розходження даних

параметрів на 10° знижує величину циліндричного компоненту лінзи на 35 % [17].

У 2006 році на оптичний ринок вийшла нова лінза Acrysof Toric (Alcon), яка на сьогоднішній день є однією з найбільш використовуваних серед великого числа торичних ІОЛ. За даними розробників дана лінза має 3 основні переваги в порівнянні з іншими торичними ІОЛ. За їхніми даними стабільність в капсульному мішку досягається за рахунок адгезії оптичної частини до задній капсули разом з особливою конструкцією гаптичних елементів за системою stableforce [99, 122]. За дослідженнями Weinand положення лінзи залишалось стабільним і в ранньому післяопераційному періоді і через декілька років після імплантації. Оцінювали ротаційну стабільність Acrysof Toric протягом 6 місяців за допомогою цифрової фотореєстрації [100].

За дослідженнями авторів - відхилення положення вісі ІОЛ від вихідної позиції становило 0,7° (від 0,1-1,8°). Було відмічено, що ротація ІОЛ зазвичай відбувається в ранньому післяопераційному періоді, впливати на неї може розмір капсулорексиса і величина капсульного мішка. При великому діаметрі капсулорексиса, що перевищує діаметр оптичної частини ІОЛ, ротація лінзи виникає частіше. Дослідники відзначають, що найбільше часто ротації торичної ІОЛ відбувались в перші 48 годин післяопераційно, що за припущенням авторів може бути пов'язано з первинним скороченням капсульного мішка. У зв'язку з цим звичайно рекомендується перевірка правильності положення вісі імплантованої ІОЛ в першу добу після операції [101]. За іншими дослідженнями ІОЛ Acrysof Toric забезпечує ротаційну стійкість тільки при імплантації всередину капсульного мішка і не призначена для імплантації в циліарну борозну. Інші варіанти імплантації можуть призводити не тільки до зміщення ІОЛ, а й до розвитку синдрому UGH (увеїт-глаукома-гіфема) [102].

За даними великого рандомізованого дослідження, яке нараховувало близько 500 пацієнтів, було проведено порівняння результатів після

імплантації лінзи Acrysof Toric (T3, T4 та T5) на одному оці і монофокальної ІОЛ Acrysof SA60AT на другому. Результати дослідження показали, що в групі з торичними ІОЛ спостерігалась вища гострота зору без корекції вдалину. Необхідність в додатковій корекції окулярами вдалину в групі з торичними лінзами була необхідна в 3 % випадків. Тим часом, як в групі монофокальної ІОЛ в 50 % випадків. Ротація ІОЛ всередині капсульного мішка не перевищувала 4° протягом 6 місяців спостереження [103].

Далі був випущений асферичний варіант Acrysof IQ та Toric IOL. Дана ІОЛ має меншу товщину на периферії, чим зменшує рівень сферичних аберацій. Це в сукупності покращило контрасну чутливість та функціональні результати зору за даними досліджень і порівнянь обох варіантів лінз [104].

В іншому дослідженні також виявлені поліпшення показників аберометрії: зменшення аберацій вищого і низького порядків, поліпшення об'єктивних показників рефракції і гостроти зору без застосування корекції після імплантації звичайної торичної ІОЛ в порівнянні з пацієнтами, яким були імплантовані асферічні ІОЛ [105].

З розвитком сучасних кератотопографів і кераметрів, IOL-мастерів з можливість оцінити кривизну задньої поверхні рогівки, тобто заднього рогівкового астигматизму, цьому показнику стала приділятись велика увага і вивчатись вплив цих параметрів на результати імплантації торичних ІОЛ [106]. Практично всі прилади раніше дозволяли отримати кератометричні показники передньої поверхні рогівки. У дослідженні D.D. Koch від 2012 року було виявлено, що кератометричні показники, які визначаються за допомогою різних приладів розрізняються між собою та дуже залежать від того, з яким типом астигматизму (вертикальним або горизонтальним) був прооперований пацієнт [107]. Для порівняння дослідники використовували ряд приладів: оптичний когерентний рефлектометр (Lenstar LS 900, Haag-Streit), оптичний біометр (IOL-Master, Carl Zeiss Meditec), кератотопограф (Atlas 9000, Carl Zeiss Meditec), ручний кератометр (Javal-Schiotz, Haag-Streit) та комбінований кератотопограф з Шеймпфлюг-камерою (Galilei, Ziemer). У

пацієнтів з вертикальним (прямим) рогівковим астигматизмом всі прилади в післяопераційному періоді демонстрували завищення цифр астигматизму на 0,5 Д. Пацієнти з астигматизмом горизонтального (зворотнього) типу мали недокоррекцію близько 0,4 Д. Єдиний прилад, який давав коректні достовірні результати, здебільшого у пацієнтів із горизонтальним астигматизмом, був комбінований прилад, кератотопограф з Шеймпфлюг камерою (Galilei, Ziemer). Важливо, що даний кератотопограф оцінює передню і задню кривизну поверхні рогівки. Зважаючи, що кривизна задньої поверхні рогівки майже у всіх пацієнтів є більш ввігнутою в вертикальному меридіані - то це і призводить до посилення астигматизму зворотного типу за даними авторів.

За багатьма дослідженнями відомо, що з часом в рогівці відбуваються вікові зміни, які призводять до переходу домінуючого прямого типу астигматизму в бік непрямого. Вплив кератотомічних розрізів на кривизну рогівки в проекції горизонтального меридіана призводить до його ослаблення, але не впливає і не може запобігати віковим змінам та зміщенням астигматизму в бік непрямого типу астигматизму. Hayashi K. провів дослідження в 2011 році, де було показано, що виконання безшовного тунельного розрізу в стандартній вісі, довжиною 3,5-4,0 мм, не впливає на таке зміщення астигматизму протягом 10 років спостереження [108].

В 2013 році на американському конгресі катарактальних і рефракційних хірургів (ASCRS) D. Koch запропонував нові рекомендації з урахуванням параметрів задньої кривизни поверхні рогівки та її вікових змін. Згідно цих рекомендацій - при розрахунку торичних ІОЛ рекомендується збереження від 0,25 до 0,5 Д астигматизму з оптичною силою в вертикальному меридіані. При астигматизмі непрямого типу рекомендується посилення розрахунку ІОЛ на 0,3 Д, для компенсації кривизни задньої поверхні рогівки, якщо вона не була врахована приладом заздалегідь. Була запропонована нова номограма для розрахунку торичних ІОЛ з урахуванням вищевказаних змін [107].

На сьогодні, однією з причин неповної корекції астигматизму при використанні торичних ІОЛ є помилки, пов'язані з неточним визначенням вісі астигматизму, розмітки та встановлення ІОЛ [109].

Оптична частина торичної лінзи має розмітку, яка нанесена під час виробництва на заводі. Розмітка може мати вигляд точок або смужок з двох протилежних сторін, які відповідають циліндричному компоненту. З їх допомогою лінза встановлюється в капсульний мішок відповідно до положення вісі рогівкового меридіана. Однак ці позначення маркування мають ряд недоліків; наприклад, неможливість під час операції візуалізувати мітки на очах з вузькою ригідною зіницею, для чого є необхідним відсовувати райдужку за край зіниці додатковим інструментом, що може травмувати тканини. На таких очах після операції також викинають складнощі: неможливо побачити мітки на очах з атрофічною райдужкою і ригідною до мідриатиків зіницею. Тому в таких випадках розмітка торичної ІОЛ не дозволяє забезпечити точне центрування ІОЛ щодо оптичної вісі ока. Цим питанням зайнявся Федяшев Г.А і розробив спосіб маркування торичної ІОЛ інтраопераційно за наступною методикою: перед імплантацією на лінзу, відступивши по 1,5-2,5 мм від її оптичного центру в сторони промислових міток під операційним мікроскопом інсуліновою голкою діаметром 30 або 27 G поверхнево наносились дві точкові мітки, які і вказували на положення циліндричної вісі лінзи. Це допомагало під час операції і в післяопераційному періоді. Відстань між мітками не була заздалегідь фіксована і визначалась хірургом в залежності від діаметра розширеної зіниці. За даними автора мітки не викликали зорових порушень і не сприяли появі додаткових аберацій [20].

Отже головним критерієм забезпечення високої гостроти зору при імплантації торичної ІОЛ є точне розташування астигматичного компоненту штучного кришталика відповідно до сильного меридіану рогівки. Окрім точної імплантації торичної ІОЛ згідно вісі астигматизму під час операції, важливим фактором підтримання високої гостроти зору на таких очах є

стабільність імплантованого штучного кришталика в післяопераційному періоді. Ротація торичної ІОЛ у віддалені строки після операції призведе до значного зниженням гостроти зору та погіршення його якості і потребуватиме повторного оперативного втручання – репозиції ІОЛ [110].

На сьогодні триває пошук та розробка шляхів до стабілізації торичних інтраокулярних лінз. Одним з таких способів є розробка допоміжних методів та засобів за подібних до застосування внутрішньокапсульного кільця [111, 112, 19].

Звичайно для корекції рефракційних змін ротованої ІОЛ можливе виконання повторного оперативного втручання - репозиції ІОЛ в будь-який час. Але це додаткова травматизація структур ока, що може привести навіть до цілого ряду ускладнень таких як макулярний набряк, пошкодження капсульного мішка або ендофтальмітів [11].

Більше 20 років в практиці офтальмохірургами застосовуються внутрішньокапсульні стабілізуючі кільця (за міжнародною абревіатурою «capsule tension rings» (CTR)) під час факоемульсифікації катаракти. Вони отримали широке розповсюдження в першу чергу, як пристрої, що дозволяють хірургам збільшити кількість вдалих ендокапсулярних втручань в ускладнених випадках, таких як наявність сублюксації кришталика з порушенням його зв'язкового апарату [111].

Катарактальними хірургами Г. А. Федоровим та В. В. Егоровим був розроблений пристрій для підвищення ротаційної стабільності імплантованих торичних інтраокулярних лінз. Запропонований пристрій має вигляд незамкнутого плаского капсульного кільця з додатковими двома шарнірами на кінцях і в центральній частині кільця, з м'яким стопором в формі циліндра. Імплантують дане кільце за особливою методикою: після імплантації його обертають всередині капсульного мішка за годинниковою стрілкою, поки положення стопора не стане відповідати мітці на рогівці, що позначає положення сильної вісі астигматизму. Далі в капсульний мішок імплантують торичну інтраокулярну лінзу і обертають її також за годинниковою стрілкою

та розташовують таким чином, щоб основа її опорного елемента мала упор в силіконовому стопорі. Таке розташування в сукупності повинно відповідати вісі астигматизму. Даний спосіб добре стабілізує лінзу за даними авторів, але має суттєві недоліки. По-перше, не було налагоджено розповсюджене промислове виробництво такого кільця, що протидіяло широкому впровадженню даної методики в практику. По-друге, в зв'язку з особливістю методики імплантації вказаного капсульного кільця і далі ІОЛ, виникали складнощі при імплантації, особливо при ригідній зіниці, щоб силіконовий стопор зайняв правильну вісь з урахуванням надалі імплантованої торичної ІОЛ [19].

Кузнєцов С.Л. з Галлєєвим Т.Р. та співавторами також розробили свій варіант внутрішньокапсульного кільця. Особливістю його є наявність на внутрішній поверхні кільця еластичних елементів у вигляді трьох зубців з зазорами, призначених для фіксації гаптичного елементу імплантованої надалі торичної ІОЛ за типом «скрепки» [111, 112]. Недоліками даного методу також є вищевказані для попереднього пристрою.

Слід зауважити, що в роботах Vokrojová M, Havlíčková L, Brožková M та Hlinomazová Z. не було виявлено достовірної різниці в ротаційній стабільності імплантованого астигматичного кришталика з наявністю або відсутністю внутрішньокапсульного кільця [113]. Отже на сьогодні немає єдиної думки хірургів в цьому питанні.

У деяких складних випадках можливі комбінації даних методик. Особливо це актуально при високих ступенях астигматизму, якщо для повноцінної корекції недостатньо якоїсь однієї методики. Або хірург розраховував на ефект від одного методу, але залишились рефракційні похибки, які потребували корекції. Зміна кривизни рогівки за допомогою послаблюючих рогівкових методів може бути виконана після інтраокулярної корекції астигматизму як торичними так і псевдофакічними додатковими торичними ІОЛ, так і виконуватися першочергово. При достатній товщині

рогівки можливо виконати кераторефракційну операцію з корегуванням залишкових змін.

Проаналізовані вище методики мають різний механізм дії і при високих ступенях астигматизму можуть доповнювати один одного. Але кожен хірург прагне до скорочення часу відновлення та кількості оперативних втручань для досягнення максимального ефекту. Тому розробка шляхів подолання негативних сторін кожного методу на сьогодні залишається актуальною, для забезбечення найкращої реабілітації пацієнтів з катарактою та супутнім астигматизмом.

Резюме до розділу 1

Представлений аналіз літератури підтверждує, що проблема корекції рогівкового астигматизму у пацієнтів, яким планується факоемульсифікація катаракти залишається досить актуальним питанням по теперішній час. Незважаючи на чисельні дослідження, кожен з існуючих методів корекції рогівкового астигматизму при факоемульсифікації катаракти має свої переваги та недоліки, що обумовлює актуальність та подальше вивчення ефективності застосування різних технологій для корекціїї астигматичного компоненту при ФЕК + ІОЛ та їх оптимізацію для досягнення максимального рефракційного результату.

РОЗДІЛ 2
МАТЕРІАЛИ ТА МЕТОДИ ДОСЛІДЖЕНЬ

2.1 Клінічна характеристика обстежених пацієнтів та дизайн дослідження

Всі дослідження проводили з дотриманням основних положень Конвенції Ради Європи про права людини та біомедицину, Хельсінської декларації Всесвітньої медичної асоціації про етичні принципи проведення наукових медичних досліджень за участю людини (1964 р., з подальшими доповненнями, включаючи версію 2000 р.) та Наказу МОЗ України № 690 від 23.09.2009р. Всі пацієнти з проспективної групи дали інформовану згоду на участь у дослідженні.

Клінічні дослідження проводились у Медичному центрі «Візус» м.Запоріжжя, який є клінічною базою кафедри офтальмології Запорізького державного медичного університету.

Дизайн дослідження: ретроспективно-проспективне, когортне, аналітичне, нерандомізоване, подвійно відкрите дослідження.

Для вирішення поставлених задач та досягнення мети було проведене дослідження, яке складалося з двох частин – ретроспективної та проспективної. Ретроспективна частина дослідження полягала в аналізі даних історій хвороби 37 пацієнтів (48 очей), які обстежувались та лікувались у МЦ ТОВ «Візус» у період з 2011 року по 2017 рік. У проспективну групу дослідження увійшли 68 хворих (94 ока).

Представлено результати спостереження 105 пацієнтів (142 ока). За статтю: чоловіків – 52 (49,5 %) , жінок – 53 (50,4 %). За віком від 20 до 83 років. Середній вік обстежених склав 54,66±1,22 роки.

Критерії включення в дослідження:

- вік пацієнтів від 18 років;
- чоловіки та жінки;

- наявність рогівкового астигматизму від 0,5 Д за даними кератометрії у пацієнтів, які потребували заміну кришталика з імплантацією інтраокулярної лінзи;

- стадія вікової катаракти за її наявності: початкова, незріла та зріла з щільністю ядра кришталика 1-4 ст. по Буратто;

- інформована згода пацієнта на участь в дослідженні (для проспективної групи);

Критерії невключення в дослідження:

- цукровий діабет I та II типу в стадії декомпенсації;

- гострі та хронічні інфекційні захворювання;

- аутоімунні захворювання;

- наявність супутніх гострих або хронічних некомпенсованих захворювань, що можуть впливати на результати дослідження;

- хворі, що зазнали хімічного або радіаційного впливу;

- гострі та хронічні запальні захворювання органа зору та його придатків;

- травми ока;

- первинна глаукома з нестабільним ВОТ;

- вторинна глаукома;

- хворі, що зазнали впливу шкідливих чинників на виробництві;

- хворі з гострою ішемічною патологією сітківки;

- дегенеративні захворювання органа зору;

- новоутворення органа зору та його придатків.

Протягом виконання дисертаційного дослідження було проведено розподіл пацієнтів на групи в залежності від виду оперативного втручання.

Перша група включала обстеження 44 пацієнтів (59 очей), прооперованих з приводу катаракти та супутнього рогівкового астигматизму методом факоемульсифікації катаракти з імплантацією торичної ІОЛ. Вік пацієнтів коливався від 26 до 81 р. (середній вік – 54,28±1,73 р.). За статтю досліджувані хворі розподілялися майже нарівно: чоловіків було 21 (47,7 %),

жінок – 23 (52,2%). Сила супутнього рогівкового астигматизму дорівнювала від 0,5 Д до 4,25 Д за даними кератометрії (в середньому 2,05±0,08 Д). На 30 очах (51 %) була діагностована незріла катаракта, на 22 (37 %) – початкова стадія вікової катаракти, на 1 оці (2 %) – зріла. В 6 випадках (10 %) була виконана рефракційна заміна кришталика в зв'язку з пресбіопією та аметропією.

Всі прооперовані хворі першої групи були розподілені на 2 підгрупи. В першу (контрольну) були віднесені 26 пацієнтів (31 око), де факоемульсифікація та імплантація торичної ІОЛ виконувалася за стандартною технікою без застосування методик, що перешкоджають ротації штучного кришталика в післяопераційному періоді. Другу підгрупу (основну) склали 19 хворих (28 очей), що були прооперовані за запропонованою нами методикою з використанням способу профілактики ротації ТІОЛ з використанням стандартного капсульного кільця, який відрізняється тим, що кільце імплантується в капсульний мішок після імплантації ТІОЛ і виставлення її відповідно сильного меридіану та розташовується поверх гаптичних елементів штучного кришталика. На всіх досліджуваних очах в кожній з підгруп були імплантовані торичні інтраокулярні лінзи: 27 монофокальних (AT TORBI 709M/MP, Carl Zeiss Meditec, Німеччина та AcrySof IQ Toric, Alcon, США), 14 біфокусних (AT LISA toric 909M , Carl Zeiss Meditec, Німеччина та AcrySof IQ ReSTOR, Alcon, США) та 18 трифокальних торичних ІОЛ (AT LISA tri toric 909M, Carl Zeiss Meditec, Німеччина).

Другу групу склали 22 пацієнта (33 ока), прооперовані за методом Біоптика (25 очей у три етапи, 8 очей у два етапи). Вік пацієнтів коливався від 20 до 64 (середній вік – 44,51±2,12 р.). За статтю досліджувані хворі розподілялися наступним чином: чоловіків було 11 (50 %), жінок – 11 (50 %). Сила супутнього рогівкового астигматизму становила від 0,75 Д до 5,0 Д за даними кератометрії (в середньому 2,65±0,2 Д). Всім хворим виконана

факоемульсифікація та імплантована сферична ІОЛ з наступною лазерною докорекцією астигматизму.

Третя група: 40 хворих (50 очей), яким виконувалась факоемульсифікація катаракти з імплантацією сферичної ІОЛ. Рогівковий астигматизм обстежених: від 0,5 Д до 3,75 Д за даними кератометрії. Вік пацієнтів коливався від 30 до 83 (середній вік – 62±1,89 рік). За статтю досліджувані хворі розподілялися наступним чином: чоловіків було 17 (42,5 %), жінок – 23 (57,5 %).

За даними доопераційної кератометрії всі очі з контрольної групи були поділені на 4 підгрупи в залежності від ступеню рогівкового астигматизму:

I підгрупа – астигматизм до ±0,75 Д (13 очей, 26 %),

II підгрупа – астигматизм від ±1,0 до ±1,5 Д (13 очей, 26 %),

III підгрупа – від ±1,75 до ±2,5 Д (12 очей, 24 %),

IV підгрупа – астигматизм від ±2,75 Д і вище (12 очей , 24 %).

На 35 очах (70 %) мала місце незріла катаракта, на 2 (4 %) – початкова, на 8 очах (16 %) – зріла, на одному оці (2 %) – перезріла катаракта, а на 4 очах (8%) була виконана рефракційна заміна кришталика в зв'язку з гіперметропією та пресбіопією.

Всім хворим була виконана ФЕК з імплантацією м’якої інтраокулярної лінзи на апараті Infiniti фірми Alcon (США).

Тунельний розріз виконувався в меридіані 160-180 градусів.

Результати оцінювали протягом 6 місяців спостереження.

Розподіл досліджуваних пацієнтів за статтю, віком та кількістю обстежуваних очей представлений в таблиці 2.1

Таблиця 2.1

Розподіл хворих в групах дослідження за статтю та за віком (M±m, %)

Ознаки	Перша група		Друга група (Біоптика)	Третя група (ФЕК + сферична ІОЛ)
	Контрольна підгрупа (ФЕК + ТІОЛ)	Основна підгрупа (ФЕК +ТІОЛ +кільце)		
Кількість пацієнтів	26	19	22	40
Кількість очей	31	28	33	50
Вік: середній Діапазон віку	55,29±1,95 Від 28 до 78	53,17±2,98 Від 26 до 81	44,51±2,12 Від 20 до 64	62±1,89 Від 30 до 83
Стать: чоловіки жінки	 14 (53,84%) 12 (46,15%)	 7 (36,8%) 12 (63,2%)	 11 (50%) 11 (50%)	 17 (42,5%) 23 (57,5%)

За рівнем доопераційного астигматизму за даними кератометрії пацієнти за групами мали наступні показники, представлені в таблиці 2.2.

Таблиця 2.2

Характеристика груп спостереження за силою та типом рогівкового доопераційного астигматизму (M±m)

Ознаки	Перша група		Друга група n=33 (3)	Третя група n=50 (4)
	Контрольна підгрупа n=31 (1)	Основна підгрупа n=28 (2)		
Рогівковий астигматизм за даними кератометрії до операції (Д)	1,71±0,14 Від 0,5 до 3,5 $p_{1-2}<0,05$ $p_{1-3}<0,05$	2,29±0,17 Від 0,75 до 4,25 $p_{2-3}>0,05$ $p_{2-4}<0,05$	2,65±0,2 Від 0,75 до 5,0 $p_{3-4}<0,05$	1,73±0,13 Від 0,5 до 3,75 $p_{1-4}>0,05$
Тип астигматизму (n, %): -горизонтальний -вертикальний -косий	4 (13 %) 22 (71 %) 5 (16 %)	3 (11 %) 23 (82 %) 2 (7 %)	4 (12 %) 28 (85 %) 1 (3 %)	8(16 %) 31(62 %) 11(22 %)

2.2 Методи обстеження пацієнтів

Протягом виконання дисертаційної роботи використовували ряд наступних методів дослідження.

Першим етапом був *збір анамнезу хвороби*

З’ясування скарг пацієнта та анамнезу його захворювання. Визначення давності захворювання, можливих причин його розвитку, наявність спадкового чинника чи травм ока. Особливу увагу приділяли відомостям про наявність або відсутність у обстежуваних цукрового діабету, аутоімунних або системних, інфекційних захворювань, шкідливих факторів в умовах

праці. Також важливим був рід занять та зорових потреб пацієнта, способу життя.

Обов'язковими були загальноклінічні передопераційні дослідження, виконані за місцем проживання, за наступним списком:

- клінічний аналіз крові;
- клінічний аналіз сечі;
- рівень цукру крові;
- аналіз крові на RW;
- аналіз крові на наявність HBsAg;
- наявність та рівень IgM до коронавірусу SARS-CoV-2 (для пацієнтів, оперованих за час пандемії)

Виконання флюорографії та електрокардіографії.

Консультація наступних спеціалістів:

- оториноларинголог;
- стоматологом;
- терапевт (сімейний лікар);
- уролог або гінеколог.

Далі виконували наступні офтальмологічні дослідження.

1. *Візометрія* (визначення центрального зору)

Гостроту зору вдалину без застосування корекції та з максимальною корекцією визначали за допомогою таблиць Головіна-Сівцева з використанням набору пробних лінз НС-1 з кроком коригуючих лінз -0,25 Д. При гостроті зору менше 0,1 використовували оптотипи Поляка та визначали світлопроекцію.

2. *Авторефрактокератометрія*

Застосовували апарат авторефкератометр URK- 700 (Unicos, Південна Корея) на обидва ока. Виконували триразове вимірювання та автоматичне обчислення з урахуванням середнього показника. Авторефкератометр працює за принципом випромінювання пучка інфрачервоного світла, який фіксується датчиками до та після виходу світла з ока. Процедура

виконувалась в автоматичному режимі за умови фокусування погляду на фіксаційній мітці. Дослідження дозволяло визначити тип та величину рефракції ока, наявність загального і рогівкового астигматизму (Д), виміряти показник заломлюючої сили рогівки (Д) та радіус кривизни рогівки в центральній зоні (Д), положення сильного меридіану рогівки (°).

3. *Периметрія*

Проводили кінетичну периметрію за допомогою периметра Ферстера (ПНР-2) за стандартною методикою: монокулярно, при корекції наявної аметропії. Визначали поле зору в межах 0-90° за кожним меридіаном. Обстеження дозволяло визначити порушення поля зору, виявити захворювання з групи невключення.

4. *Тонометрія*

Визначення внутрішньоочного тиску виконували двома методиками.

За Маклаковим з використанням вантажів вагою 10 г з обчисленням результатів за стандартною лінійкою (мм рт. ст.).

Для пацієнтів з плануванням використання кераторефракційного втручання (друга група спостереження) проводили безконтактну пневмотонометрію з визначенням рівня внутрішньоочного тиску та біомеханічних показників корнео-склеральної капсули ока за допомогою безконтактного пневнотонометра Ocular Response Analyzer (ORA), Reichert (США). Визначали внутрішньоочний тиск (ВОТ) - IOPg; рогівково-компенсований ВОТ - IOPcc; корнеальний гістерезіс - CH; фактор резистентності рогівки – CRF. Всі показники у мм рт. ст. Вимірювання проводили триразово з визначенням середнього показника.

5. *Біомікроскопія*

Для проведення біомікроскопії використовували щілинну лампу SL-1E, виробництва Topcon Corporation (Японія). Передній відділ у пацієнтів досліджували при вузькій та широкій зіниці після інстиляції мідриатика (після попередньої тонометрії).

Біомікроскопія дозволяла визначити можливі патологічні зміни в передньому відрізку ока: оцінювали наявність запальної реакції, стан рогівки, глибину передньої камери, цілісність сфінктеру райдужки та ригідність зіниці до мідриатику, наявність псевдоексфоліативних змін, інтенсивність та локалізацію катарактальних змін. При виявлені дистрофічних та патологічних змін з групи невключення - очі виключались з дослідження.

Щільність ядра кришталика визначали за класифікацією Buratto L. Від 1999 р. [123].

1 ступінь – ядро м’яке, прозоре або світло-сіре за наявності кортикальних або субкапсулярних помутніть;

2 ступінь – ядро дещо щільне, катаракта ядерна світло-сірого або сірого
кольору з жовтим відтінком;

3 ступінь – ядро кришталика середньої щільності, жовтого кольору – якщо катаракта переважно ядерна, ядро захоплює також периферичні ділянки кришталика; сірого кольору – при катарактах з кортикально-капсулярним компонентом.

4 ступінь – ядро щільне янтарного кольору; зустрічається при перезрілих вікових катарактах;

5 ступінь – ядро дуже щільне темного кольору з відтінками від янтарного до чорного.

6. *Офтальмоскопія*

Виконували в прямому вигляді за допомогою електричного офтальмоскопа з волоконною оптикою YZ6F за стандартною методикою. Також використовували непряму офтальмоскопію з використанням щілинної лампи та лінзи силою 90 Д. Оцінювали стан очного дна і диску зорового нерва.

В передопераційному періоді офтальмоскопія була можлива не на кожному оці, що пов'язано зі значними порушеннями прозорості кришталика.

7. *Ультразвукова ехобіометрія та оптична біометрія ока (А та В-сканування)*

Для дослідження анатомічних параметрів ока, анатомічних співвідношень внутрішньоочних структур, вимірювання лінійних розмірів структур ока використовували метод ультразвукової ехобіометрії. Дослідження виконувалися на апараті PACSCAN 300A SERIES (Sonomed, USA), та на А – В скані «Ultrascan» фірми «ALCON» (США) з використанням ультразвукового датчика з частотою 10 МГц в автоматичному режимі. Враховувались середні значення передньо-задньої вісі ока (ПЗВ), глибини передньої камери (ПК), товщини кришталика (ТК) в мм.

Також використовували оптичну біометрію та розрахунок ІОЛ на апараті IOLMaster700 (Carl Zeiss, Німеччина). Додатково розрахунок торичної ІОЛ виконувався на апараті Verion® (Alcon, США) та з використанням онлайн калькулятора «Z CALC Online IOL Calculator» (Carl Zeiss, Німеччина).

8. *Ендотеліальна мікроскопія*

Ендотеліальна мікроскопія з підрахунком кількості ендотеліальних клітин рогівки виконувалась за допомогою приладу SP-3000P (TOPCON, Японія). У мікроскопі результати відображаються на моніторі у вигляді цитограм (в кількісному відображенні) та у вигляді зображень клітін ендотелію. Враховувалась щільність та гексагональність ендотеліальних клітин, наявність набряклих клітин. Дослідження дозволяло виявили дистрофічні зміни рогівки для виключення пацієнтів з дослідження, або при граничних нормах показників для щадного оперативного лікування і підвищенного використання віскоеластиків та низького рівня ультразвуку.

9. *Оптична когерентна томографія переднього відділу ока*

Товщина рогівки в мкн вимірювалася на безконтактному оптичному когерентному томографі переднього відрізку ока Visante OCT Anterior Segment Imaging (Carl Zeiss, Німеччина). Метод оптичної когерентної томографії Visante OCT базується на принципі світлової низькокогерентної

інтерферометрії. Параметри інтерференції реєструються й вимірюються фотодетектором, створюючи томограми (скани) площин ока з високою роздільною здатністю.

Як джерело світла використовується суперлюмінесцентний діод з довжиною хвилі 1310 нм, яка має високу здатність до проникнення через щільні структури та дає можливість максимально швидкого сканування, що мінімізує перешкоди від руху очей пацієнта. Аналізували протокол сканування та аналізу Pachymetry map (довжиною 10 мм і глибиною досліджуваної зони 3 мм) для визначення мінімальної товщини рогівки в оптичних зонах діаметром 0-2 мм, 2-5 мм, 5-7 мм. Приклад протоколу обстеження представлений на рисунках 2.1 та 2.2. Дане дослідження виконували пацієнтам, яким планували використання кераторефракційної операції в поєднанні з факоемульсифікацією кришталика з другої групи спостереження. Показники доопераційної товщини рогівки були необхідними для вирішення етапності оперативного лікування за можливості виконання флепу.

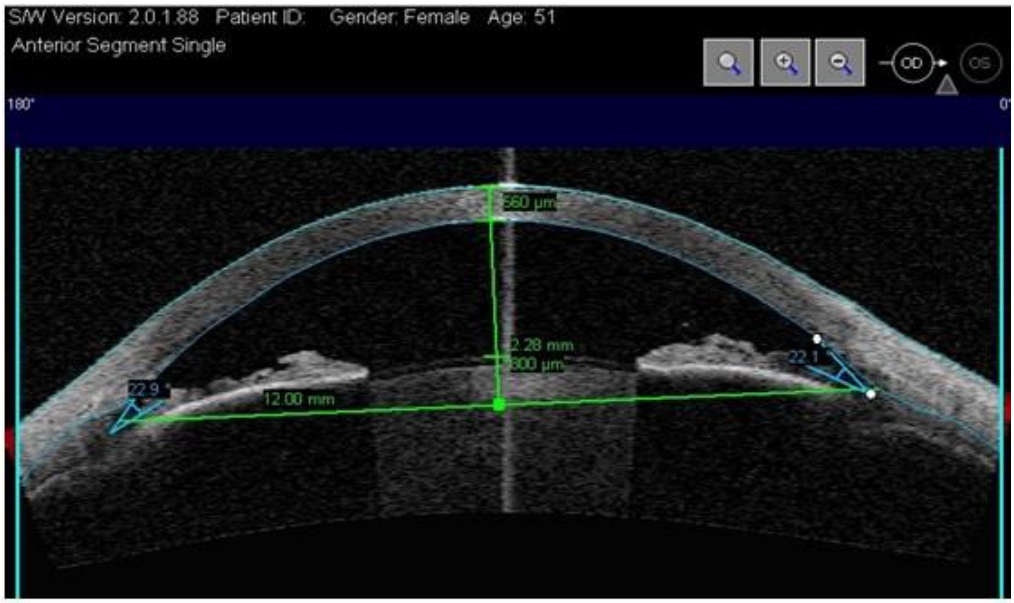

Рис. 2.1 Приклад визначення товщини рогівки за допомогою оптичного когерентного томографа Visante OCT

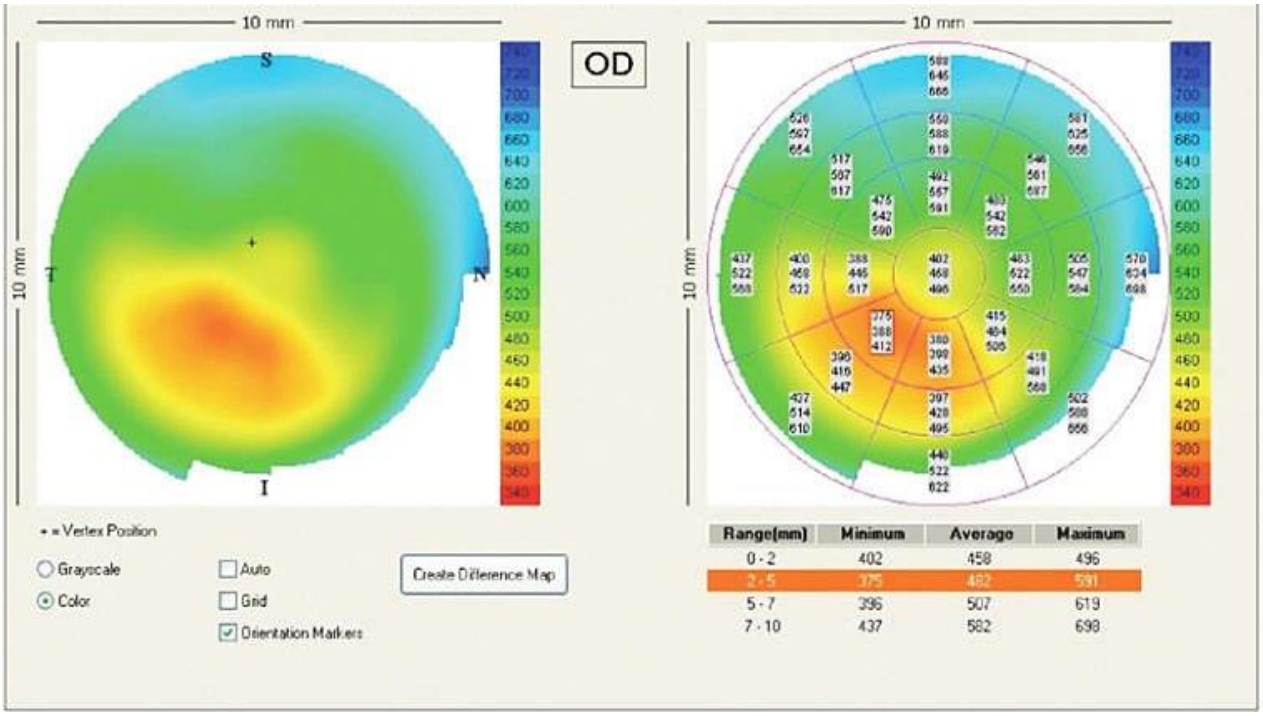

Рис. 2.2 Приклад протоколу Pachymetry map за даними оптичного когерентного томографа Visante OCT

10. *Кератотопографія*

Кератотопографія виконувалась на апараті Orbscan II z (BAUSCH & LOMB, USA) Аналіз на даному приладі проводиться по 9000 точкам на передній поверхні рогівки і по 5000 точкам на задній поверхні рогівки. Карта пахіметрії (товщини) рогівки отримується шляхом цифрової обробки і «порівняння» просторового положення топограм передньої і задньої поверхонь рогівки. Аналіз дозволяє точно визначити розташування найтоншої точки рогівки для правильного прогнозування хірургічного втручання. При ознаках загрози або вже наявності розвитку кератоконусу - пацієнти виключались з дослідження. Визначались також параметри кривизни передньої і задньої поверхонь рогівки, товщина рогівки, елевація поверхонь рогівки, представлені у вигляді кольорової карти і у вигляді числових значень. Результати обстеження представлені на рис. 2.3.

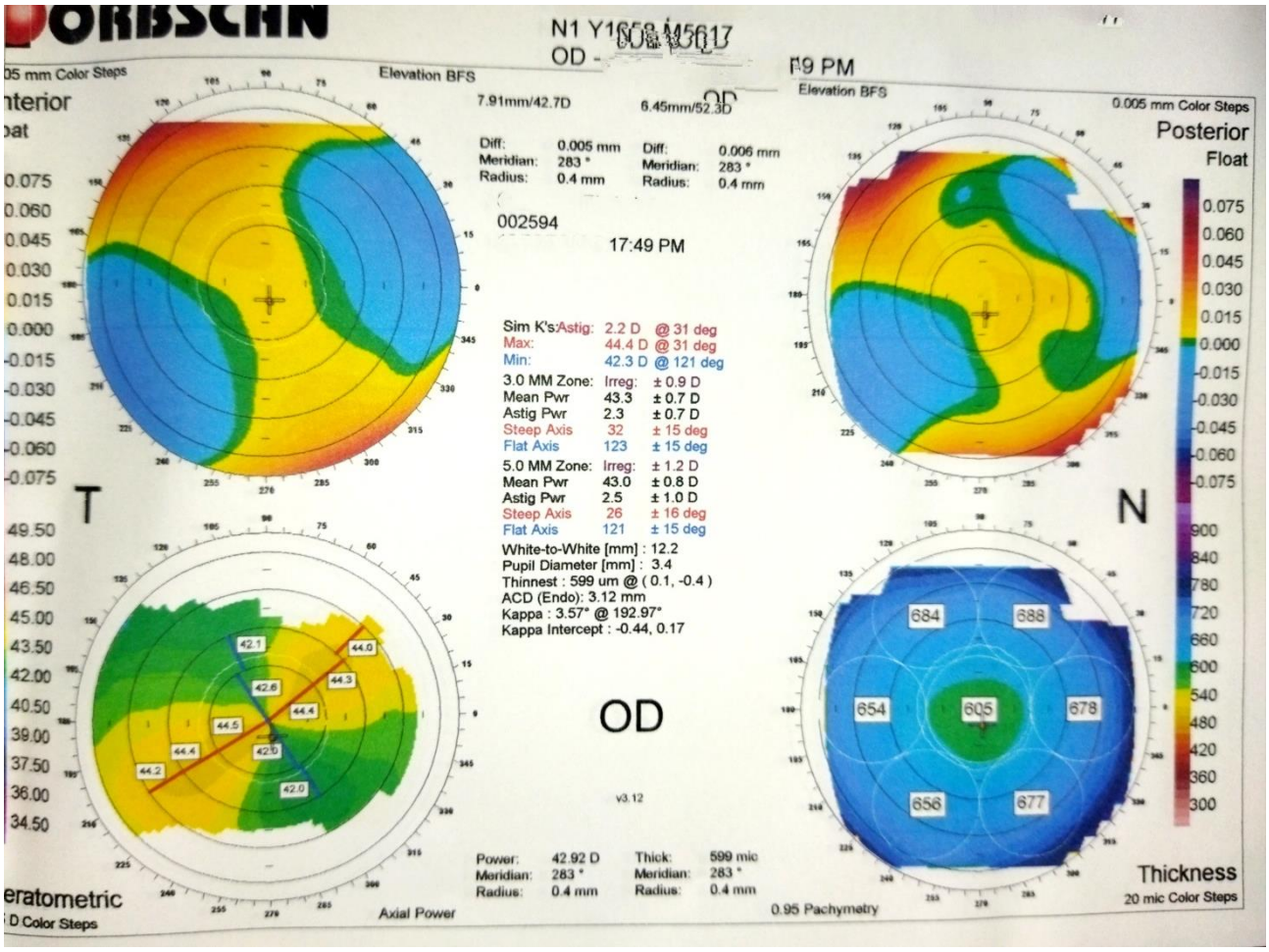

Рис. 2.3 Приклад протоколу проведення кератотопографії на апараті Orbscan II z

11. *Аберометрія*

Аберомерія проводилась за допомогою приладу Zywave II Wavefront Aberrometer (BAUSCH & LOMB, USA). Аберометр ZYWAVE дозволяв проаналізувати наступні параметри: вимірювання і аналіз аберацій рогівки у вигляді поліномів Zernike, індивідуальні карти 3D аберацій, пупіллометрію в динаміці, визначення рефракційних даних для всіх розмірів зіниці. Приклад дослідження представлений на рис. 2.4.

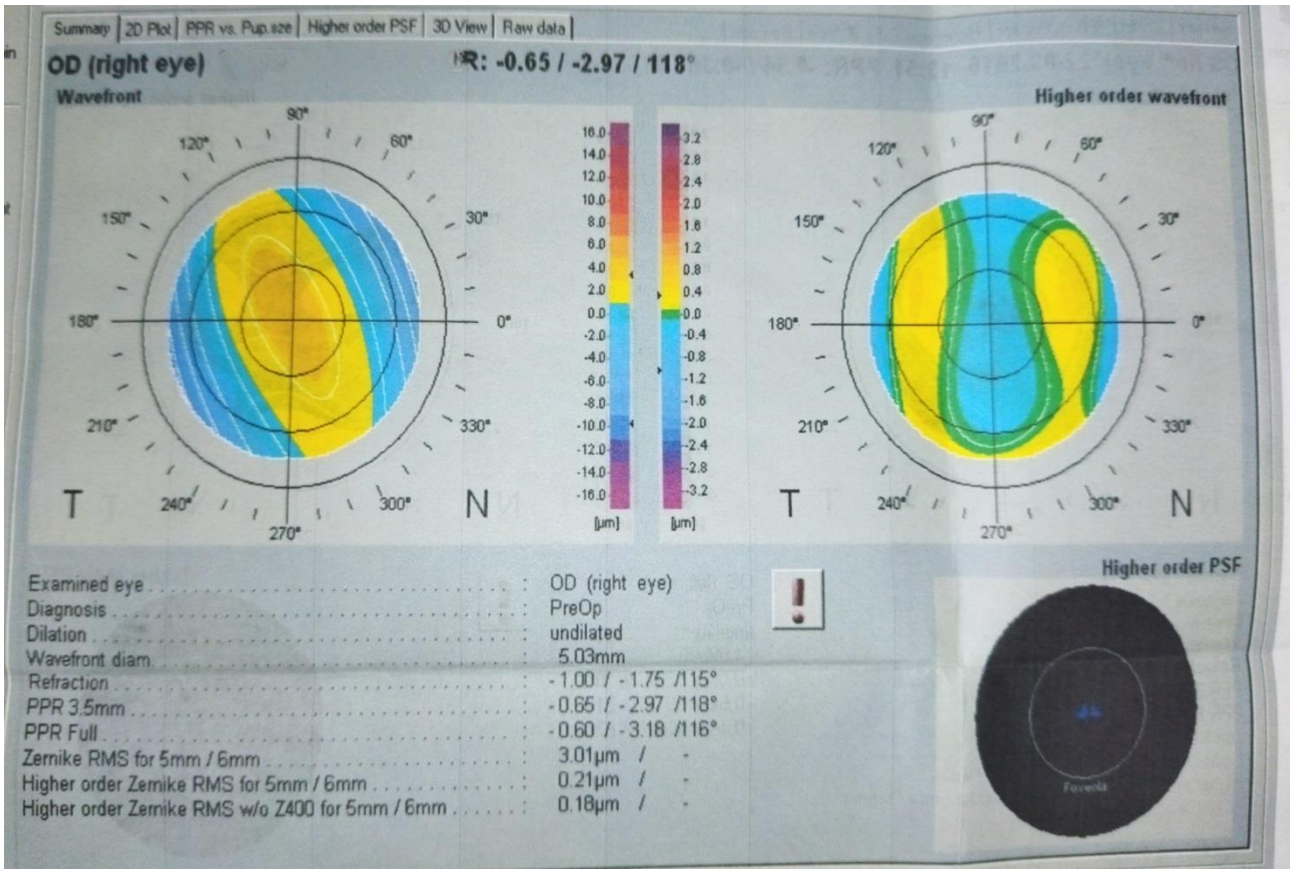

Рис. 2.4 Приклад карти аброметрії на апараті Zywave II Wavefront Aberrometer

Всі використовувані прилади підлягали своєчасній метрологічній повірці та калібруванню.

2.3. Методика хірургічного лікування

Передопераційна підготовка та післяопераційне лікування хворих.

Всім хворим передопераційно призначались інстиляції розчину антибіотику з групи фторхінолонів в кон’юнктивальну порожнину ока, яке підлягало оперативному лікуванню, по 1 краплі 4 рази на день за 5 днів до операції. В день операції інстилювали антибіотик та мідриатик (фенілефрин 10% та 1 % розчин атропіну сульфату). Виконували премедикацію.

В післяопераційному періоді обов’язковий огляд хворих проводився на 1 день, 5-7 день, 1, 2, 6 місяців. Післяопераційне лікування хворих включало в себе інстиляції розчину антибіотику левофлоксацину по 1 краплі кожну годину в день операції з наступною інстиляцією 6 разів на день протягом

тижня, розчину 0,1 % дексаметазону кожну годину в день операції з наступною інстиляцією за схемою зменшення, інстиляції кератопротектора с вмістом гіалуронової кислоти. Внутрішньо призначались таблетовані форми нестероїдного протизапального препарату. Внутрішньом'язово антибіотик з групи цефалоспоринів 3-го покоління та стероїдний протизапальний препарат.

Методика факоемульсифікації катаракти з імплантацією сферичної інтраокулярної лінзи із використанням стандартної техніки

Оперативне лікування проводили під місцевою інстиляційною анестезією 1 % розчином алкаїну. Операційне поле тричі обробляли 70 % спиртовим розчином. Після накладання стерильного офтальмологічного простирадла - встановлювали повікорозширювач. Промивали кон'юнктивальну порожнину водним розчином бетадину. Далі виконували рогівковий тунельний розтин 2,75 мм в 1 мм від лімба у напрямку до центру рогівки в меридіані 10 годин (140-160 градусів). Внутрішньокамерно вводили 0,1 % розчин мезатону та ультракаїну. Далі вводили повітря з розчином синьки. Передню камеру промивали, вводили віскоеластики для захисту ендотелію рогівки та підримки об'єму передньої камери. Виконували круговий неперервний капсулорексис пінцетом та додаткові рогівкові парацентези на 11 та 2 годинах. Виконували гідродиссекцію та гідроделінеацію. Після цього переходили до основного етапу операції – ультразвукового руйнування ядра за допомогою апарату для факоемульсифікації Infiniti («Alcon», USA). За допомогою факоемульсифікатора виконували дефрагментацію та видалення кришталика шляхом аспірації. Вимивали залишкові кришталикові маси методом іригації-аспірації бімануально. Порожній капсульний мішок заповнювали віскоеластиком та проводили імплантацію інтраокулярної м'якої лінзи за допомогою інжектора. Вимивали залишки віскоеластику з передньої камери та проводили гідроадаптацію парацентезних розрізів до досягнення герметизації та нормотонії. Субкон'юнктивально вводили 1,0 мл розчину 0,4

% дексаметазону та інстилювали розчини антибіотиків. Накладали монокулярну асептичну пов'язку.

Методика факоемульсифікації катаракти з імплантацією торичної інтраокулярної лінзи з використанням стандартної техніки

Оперативне лікування проводили під місцевою інстиляційною анестезією 1% розчином алкаїну. Операційне поле тричі обробляли 70 % спиртовим розчином. Після накладання стерильного офтальмологічного простирадла - встановлювали повікорозширювач. Промивали кон'юнктивальну порожнину водним розчином бетадину. Далі виконували рогівковий тунельний розтин 2,75 мм в 1 мм від лімба у напрямку до центру рогівки в меридіані 10 годин (140-160 градусів). Внутрішньокамерно вводили 0,1 % розчин мезатону та ультракаїну. Далі вводили повітря з розчином синьки. Передню камеру промивали, вводили віскоеластики для захисту ендотелію рогівки та підримки об'єму передньої камери. Виконували круговий неперервний капсулорексис пінцетом та додаткові рогівкові парацентези на 11 та 2 годинах. Виконували гідродиссекцію та гідроделінеацію. Після цього переходили до основного етапу операції – ультразвукового руйнування ядра за допомогою апарату для факоемульсифікації Infiniti («Alcon», USA). За допомогою факоемульсифікатора виконували дефрагментацію та видалення кришталика шляхом аспірації. Вимивали залишкові кришталикові маси методом іригації-аспірації бімануально. Порожній капсульний мішок заповнювали віскоеластиком. Розмітчиком відмічали вісь імплантації торичної інтраокулярної лінзи, відповідно до передопераційних розрахунків та проводили імплантацію ТІОЛ за допомогою інжектора. Центрували ТІОЛ згідно міток для імплантації. Вимивали залишки віскоеластику з передньої камери, перевіряли положення інтраокулярної лінзи. Далі проводили гідроадаптацію парацентезних розрізів до досягнення герметизації та нормотонії. Субкон'юнктивально вводили 1,0 мл розчину 0,4 %

дексаметазону та інстилювали розчини антибіотиків. Накладали монокулярну асептичну пов'язку.

Методика факоемульсифікації катаракти з імплантацією торичної інтраокулярної лінзи з використанням розробленої методики з використанням внутрішньокапсульного кільця.

Новизна досліджень захищена патентом України на корисну модель:

Спосіб профілактики ротації торичних інтраокулярних лінз після факоемульсифікації катаракти на очах з рогівковим астигматизмом: пат. 145036 Україна: МПК A61F 9/00. №u202004231; заявл. 13.07.20; опубл. 10.11.20, Бюл. №21. 4 с.

Оперативне лікування проводили під місцевою інстиляційною анестезією 1 % розчином алкаїну. Операційне поле тричі обробляли 70 % спиртовим розчином. Після накладання стерильного офтальмологічного простирадла - встановлювали повікорозширювач. Промивали кон'юнктивальну порожнину водним розчином бетадину. Далі виконували рогівковий тунельний розтин 2,75 мм в 1 мм від лімба у напрямку до центру рогівки в меридіані 10 годин (140-160 градусів). Внутрішньокамерно вводили 0,1 % розчин мезатону та ультракаїну. Далі вводили повітря з розчином синьки. Передню камеру промивали, вводили віскоеластики для захисту ендотелію рогівки та підримки об'єму передньої камери. Виконували круговий неперервний капсулорексис пінцетом та додаткові рогівкові парацентези на 11 та 2 годинах. Виконували гідродиссекцію та гідроделінеацію. Після цього переходили до основного етапу операції – ультразвукового руйнування ядра за допомогою апарату для факоемульсифікації Infiniti («Alcon», USA). За допомогою факоемульсифікатора виконували дефрагментацію та видалення кришталика шляхом аспірації. Вимивали залишкові кришталикові маси методом іригації-аспірації бімануально. Порожній капсульний мішок заповнювали віскоеластиком. Розмітчиком відмічали вісь імплантації торичної інтраокулярної лінзи, відповідно до передопераційних розрахунків та

проводили імплантацію ТІОЛ за допомогою інжектора. Центрували ТІОЛ в мішку згідно міток для імплантації. Далі капсульний мішок заповнювали віскоеластиком і поверх імплантованої лінзи вводили стандартне капсульне кільце таким чином, щоб воно розташовувалось поверх гаптичних опорних елементів ТІОЛ. Вимивали залишки віскоеластику з передньої камери, перевіряли положення інтраокулярної лінзи. Далі проводили гідроадаптацію парацентезних розрізів до досягнення герметизації та нормотонії. Субкон'юнктивально вводили 1,0 мл розчину 0,4 % дексаметазону та інстилювали розчини антибіотиків. Накладали монокулярну асептичну пов'язку.

Оперативне лікування з застосуванням кераторефракційних технологій. Оперативне лазерне втручання виконувалось рефракційними хірургами.

На першому етапі за можливості виконання після рефракційної підготовки – виконувалось формування флепу.

Другим етапом - через 2 тижні – виконували факоемульсифікацію катаракти та імплантацію інтраокулярної сферичної лінзи.

Далі виконували лазерну дисцизію задньої капсули кришталика через 2 міс після оперативного видалення кришталика.

Третім етапом був перерахунок залишкових рефракційних змін та проведення LASIK (за умови наявності флепу) через 3 міс. після операції або виконання ФРК (фоторефракційної кератектомії) через 5-6 міс. після операції. Оперативне втручання проводилось за стандартною методикою на ексимерному лазері Allegretto WaveLight EX 500 (Alcon, USA).

2.4 Методи статистичних досліджень

У ході дослідження пацієнтів було отримано функціональні та структурні показники у вигляді кількісних показників (гострота зору, сила рогівкового астигматизму тощо) або номінальних даних (стать). Статистичне та графічне опрацювання матеріалів проводили на персональному комп'ютері

за допомогою стандартних алгоритмів варіаційної статистики. Для збереження і наступної обробки матеріалів була створена електронна база у вигляді таблиць програми «Microsoft Excel 2010». Статистична і графічна обробка отриманих даних проводилася з використанням ліцензійної програми Statistica 13.0 (StatSoft Inc., номер ліцензії JPZ8041382130ARCN10-J) на базі кафедри охорони здоров'я, соціальної медицини та лікарсько-трудової експертизи Запорізького державного медичного університету.

Оцінку нормальності розподілу варіаційного ряду досліджуваної величини проводили з використанням критеріїв Колмогорова-Смірнова, Ліллієфорса та Шапіро-Уїлка. Вірогідність відмінностей від нормального розподілу змінних приймали при $p<0,05$ у критерії Лілліефорса та Шапіро-Вілка; при аналізі критерія Колмогорова-Смирнова – $p<0,2$. Результати тестів довели, що більшість кількісних змінних варіаційного ряду, залучених в роботу, мали характер розподілу відмінний від нормального. У зв'язку з цим для їх описової статистики використовували медіану (Me), перший і третій квартиль (Q1; Q3) в сукупності з показниками: середнього арифметичного варіаційного ряду (M) та його стандартної похибки (m).

Результати представлені у вигляді таблиць, діаграм кругових, стовпчикових та діаграм розмаху середніх величин.

Для порівняння кількісних величин у парних рядах обчислювали параметричний критерій – t-критерій Стьюдента для визначення ступеню вірогідності за умови нормального розподілу варіаційного ряду. Для порівняння середніх значень у двох незалежних групах використовували U-критерій Манна-Уїтні. Для аналізу динаміки зміни середніх значень у досліджуваних групах використовували Т-критерій Вілкоксона для двох залежних вибірок. Відмінності між порівнюваними даними вважали статистично значущими при рівні значущості $p<0,05$.

РОЗДІЛ 3
ВПЛИВ РОГІВКОВОГО АСТИГМАТИЗМУ НА РЕФРАКЦІЙНІ РЕЗУЛЬТАТИ ФАКОЕМУЛЬСИФІКАЦІЇ КАТАРАКТИ ПРИ ІМПЛАНТАЦІЇ СФЕРИЧНИХ ІНТРАОКУЛЯРНИХ ЛІНЗ

Одним з завдань дисертаційного дослідження було визначення впливу рогівкового астигматизму на рефракційні результати факоемульсифікації катаракти при імплантації сферичних інтраокулярних лінз. Дані результати висвітлені в цьому розділі. Наявність у хворого доопераційного рогівкового астигматизму призводить до зниження рефракційного результату після операції і вимагає розробки чітких показань до вибору методу оперативного лікування, виду інтраокулярної лінзи, а також можливої оптимізації окремих етапів операції, що визначить функціональний результат всього оперативного лікування.

В розділі представлені результати ретроспективно-проспективного дослідження. Проведено аналіз амбулаторних карт ретроспективної частини пацієнтів (9 пацієнтів) та проведені дослідження проспективної частини (31 пацієнт), загалом 40 хворих (50 очей), які склали третю групу дослідження. Всім пацієнтам була виконана факоемульсифікація катаракти та імплантована сферична ІОЛ за стандартною методикою. Пацієнти мали доопераціний рогівковий астигматизм від 0,5 Д до 3,75 Д за даними кератометрії. Вік пацієнтів коливався від 30 до 83 років. Середній вік – 62 ± 1,89 роки. За статтю досліджувані хворі розподілялися наступним чином: чоловіків було 17 (42,5 %), жінок – 23 (57,5 %).

Всі обстежені очі третьої групи були поділені на 4 підгрупи в залежності від ступеню доопераційного рогівкового астигматизму за даними кератометрії:

І підгрупа – налічує 13 очей (26 % з числа всієї групи) з рогівковим астигматизмом до ±0,75Д;

ІІ підгрупа – 13 очей (26 %) з доопераційним астигматизмом від ±1,0 до ±1,5Д;

ІІІ підгрупа – 12 очей (24 %) з силою рогівкового астигматизму від ±1,75 до ±2,5Д;

IV підгрупа – 12 очей (24 %), рогівковий астигматизм від ±2,75 Д і вище.

Середні показники рогівкового астигматизму за даними кератометрії в підгрупах представлені в таблиці 3.1.

Таблиця 3.1.

Середній показник рогівкового астигматизму за даними кератометрії доопераційно

Параметр / Підгрупа	Середнє значення + станд.похибка (M±m)	Медіана (перший та третій квартилі) Me (Q1:Q3)
І підгрупа (до 0,75Д)	0,67±0,03	0,75 (0,5:0,75)
ІІ підгрупа (1,0-1,5Д)	1,24±0,06	1,25 (1,0:1,5)
ІІІ підгрупа (1,75 - 2,5Д)	1,97±0,07	2,0 (1,75:2,12)
IV підгрупа (2,75 і вище)	3,19±0,08	3,12(3,0:3,39)

За ступенем зрілості катаракти хворі в групі розподілені наступним чином:

- початкова катаракта – 2 ока (4 %);
- незріла катаракта – 35 очей (70 %);
- зріла катаракта - 8 очей (16 %);
- перезріла катаракта - 1 око (2 %);

На 4х очах (8 %) була виконана рефракційна заміна кришталика в зв'язку з аметропією. Дані пацієнти мали гіперметропію та пресбіопію.

Дані розподілу в підгрупах за статтю та віком представлені в таблиці 3.2.

Таблиця 3.2

Розподіл хворих в третій групі дослідження за статтю та за віком (M±m, %)

Ознаки	Групи порівняння (сила астигматизму)				
	Третя група (ФЕК + сферична ІОЛ)	I підгрупа (до 0,75Д)	II підгрупа (1,0-1,5Д)	III підгрупа (1,75 - 2,5Д)	IV підгрупа (2,75 і вище)
Кількість пацієнтів (n)	40	13	12	11	10
Кількість очей (n)	50	13	13	12	12
Вік: середній (р.) Діапазон віку (р.)	62±1,89 Від 30 до 83	67,9±2,39 Від 61 до 83	59,7±3,12 Від 41 до 79	62,7±3,99 Від 41 до 81	55,81±4,99 Від 30 до 82
Стать: чоловіки жінки	17 (42,5 %) 23 (57,5 %)	5 (38,4 %) 8 (61,6 %)	5 (41,7 %) 7 (58,3 %)	5 (45,5 %) 6 (54,5 %)	5 (50 %) 5 (50 %)

Всім пацієнтам доопераційно проведене комплексе офтальмологічне обстеження: візометрія, авторефрактокератометрія на автоматичному рефкератометрі, пряма офтальмоскопія, тонометрія, периметрія та ультразвукове А-сканування, ендотеліальна мікроскопія, оптична біометрія. Розрахунок ІОЛ здійснували на апараті IOLMaster700 або за допомогою А-скану при щільності ядра кришталика 4-5 та за неможливості виконати розрахунок та обстеження за допомогою апарату IOLMaster.

В результаті передопераційного обстеження отримані наступні результати. Середній показник гостроти зору до операції за групами представлений на рисунку 3.1.

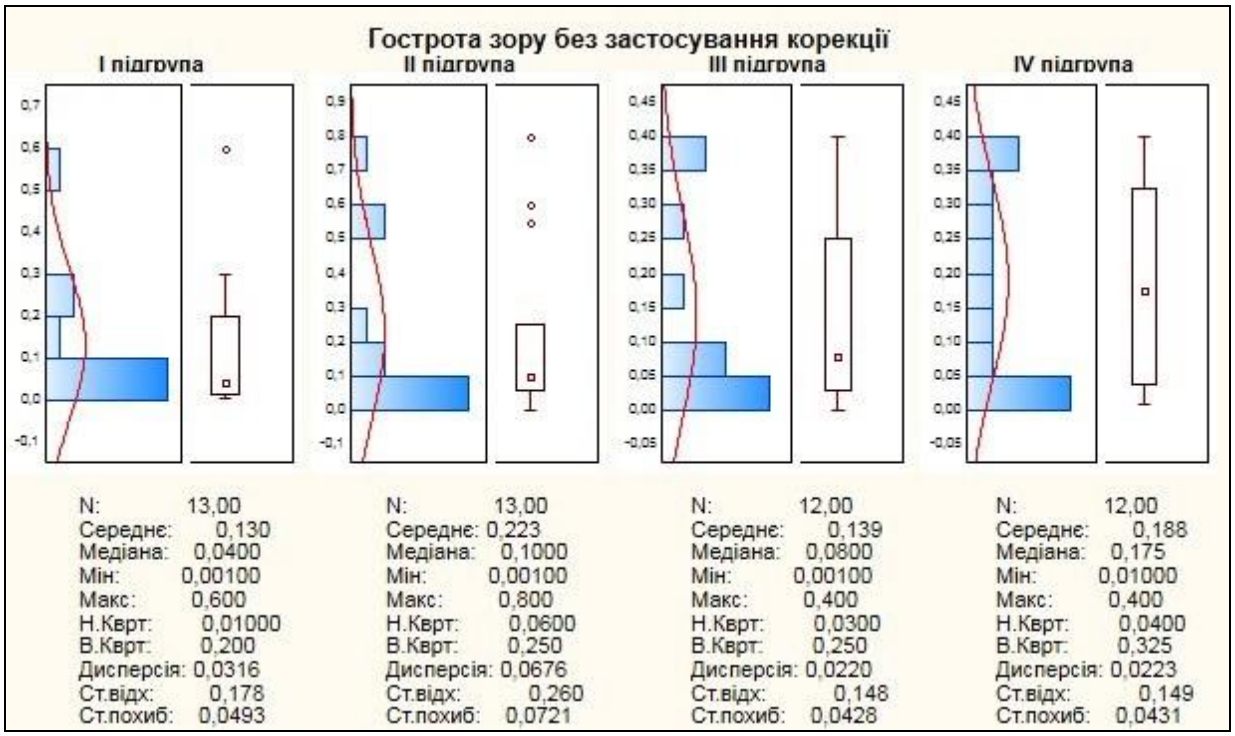

Рис. 3.1 Середній показник дооперaційної гостроти зору без застосування корекції у підгрупах з графіком розподілу нормальності.

Розмах даних по гостроті зору в підгрупах пов’язаний з наявністю катаракти різного ступеню зрілості та впливом порушення прозорості кришталика.

В подальшому нас цікавили дані аналізу вісі висхідного рогівкового астигматизму за даними кератометрії, які представлено на рисунку 3.2.

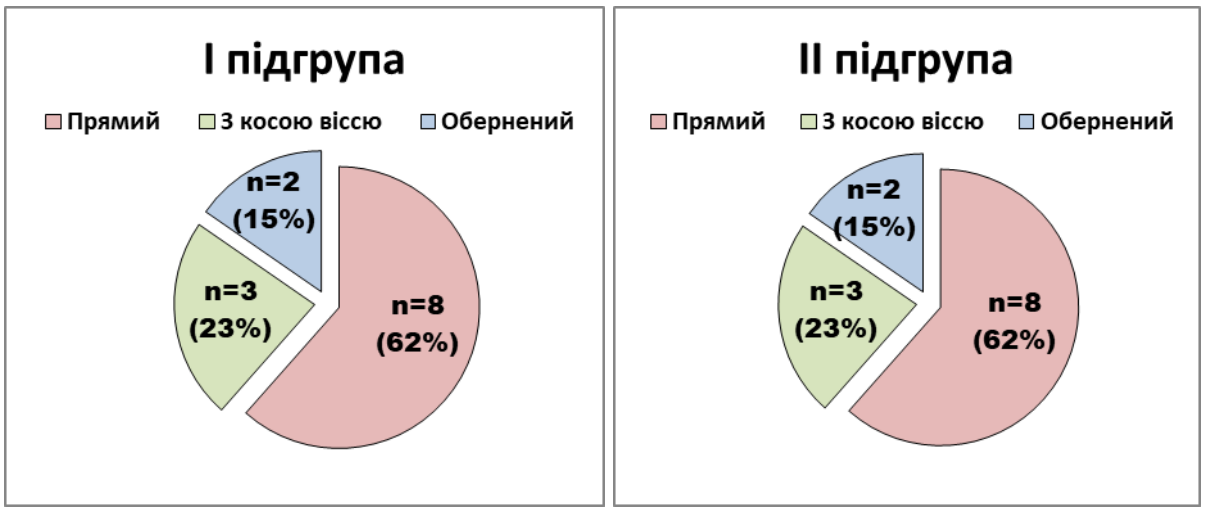

продовження рис.3.2

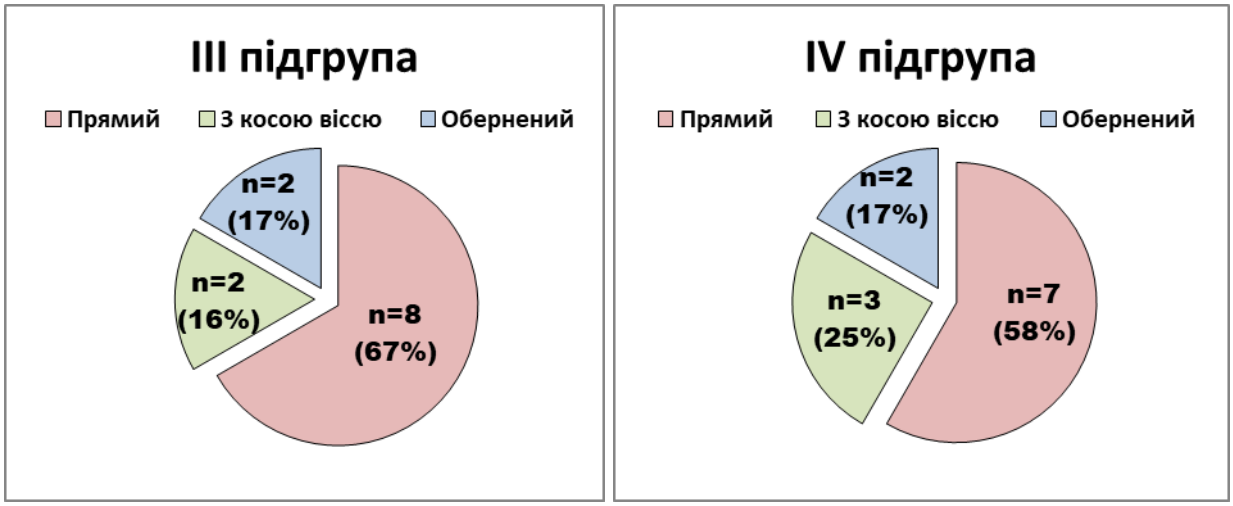

Рис.3.2 Типи доопераційного рогівкового астигматизму за віссю у підгрупах пацієнтів третьої групи (кількість випадків; процент)

З діаграм видно, що в усіх підгрупах превалював прямий тип астигматизму. Кожна підгрупа представлена також 2-3ма випадками косого та горизонтального астигматизму. Розподіл очей за видами астигматизму між підгрупами не мав статистичної значущої різниці ($p>0,05$).

Наступним етапом було власне оперативне лікування. На всіх очах була проведена факоемульсифікація катаракти за стандартною методикою та імплантована сферична інтраокулярна лінза, незалежно від ступеню доопераційного рогівкового астигматизму.

Тип імплантованої ІОЛ визначався найчастіше за вибором пацієнта. Було імплантовано: 38 монофокальних ІОЛ (2 - 1stQ, Німеччина; 14 – Accura, Індія, 2 – Acryfold, Appasamy Associates, Індія, 7 – Asphina, Carl Zeiss, Німеччина, 2 – IQ, Alcon, США, 5 – Lucia, Carl Zeiss, Німеччина, 3 - U.S.Optics, Україна, 1 – Naspro, Appasamy Associates, Індія, 1 – SupraPhob, Appasamy Associates, Індія 1 – Tecnis, Johnson & Johnson, США), 9 мультифокальних (LISA 809M, Carl Zeiss, Німеччина) та 3 (Lisa 839MP, Carl Zeiss, Німеччина) трифокальні інтраокулярні лінзи.

Оперативне втручання виконане трьома хірургами, індивідуальний індукований астигматизм кожного не перевищував 0,25Д. Тунельний розріз виконували в стандартному меридіані - 160-180 градусів.

У кожному випадку операція та післяопераційний період пройшли без ускладнень. Термін спостереження пацієнтів з контрольної групи становив 1 місяць після операції. Після оперативного втручання проведене комплексне офтальмологічне обстеження пацієнтів з оцінкою рефракційних результатів.

В першу чергу при аналізі результатів факоемульсифікації катаракти на очах з різним ступенем доопераційного рогівкового астигматизму з імплантацією сферичних інтраокулярних лінз основна увага приділена індукованому астигматизму та його впливу на рефракційні показники прооперованого ока. На рисунку 3.3 у вигляді стовпчикової діаграми представлені результати динаміки змін рогівкового астигматизму на досліджуваних очах до та після оперативного втручання в залежності від ступеню астигматизму, тобто за підгрупами.

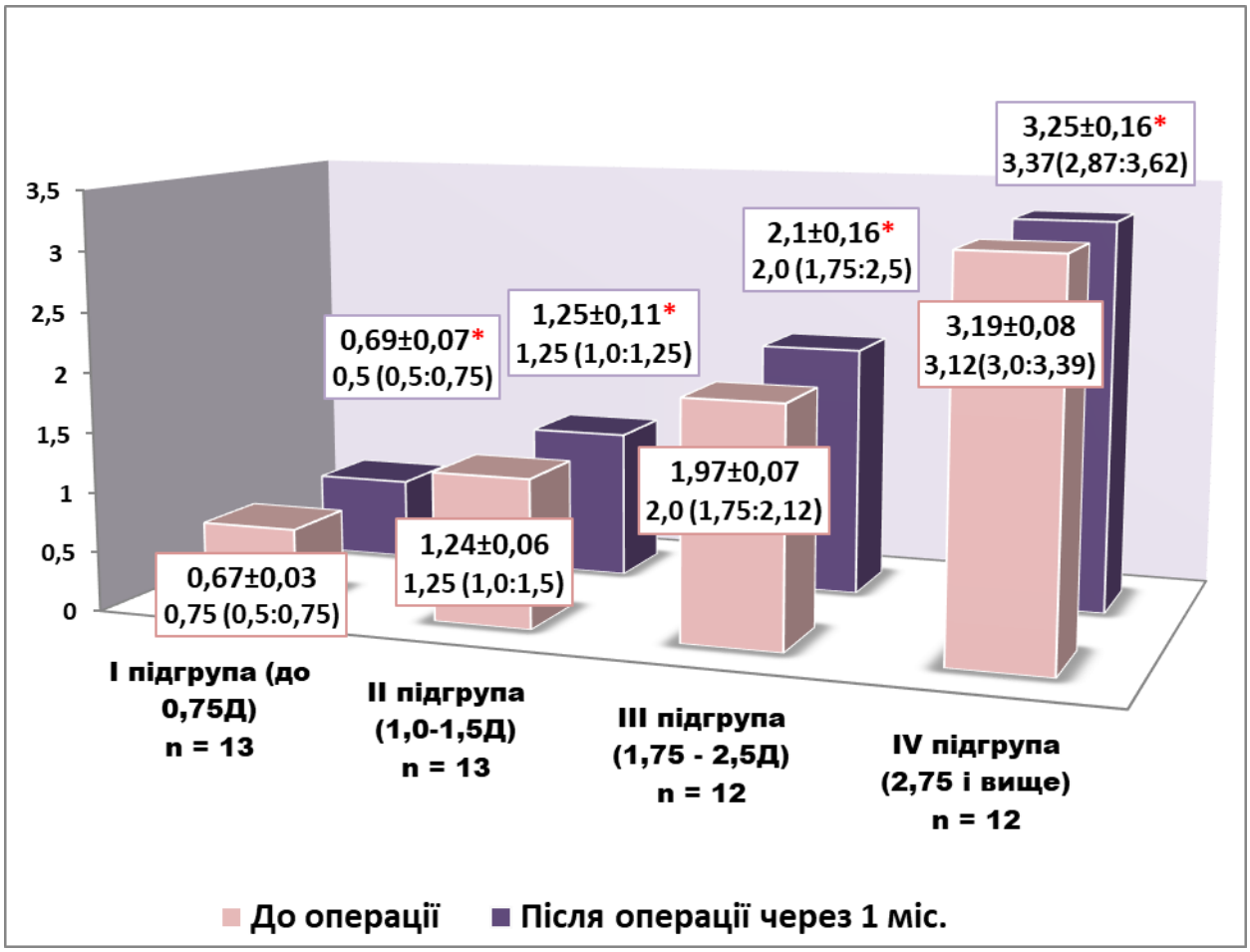

продовження рис.3.3

	І підгрупа	**ІІ підгрупа**	**ІІІ підгрупа**	**IV підгрупа**
Приріст показників, Д	+0,02Д; 2,9 %	+0,01Д; 0,8%	+0,13Д; 6,5%	+0,06Д; 1,8%

Рис. 3.3 Динаміка змін показників рогівкового астигматизму після ФЕК з імплантацією сферичної ІОЛ за даними автокератометрії (Д, M±m; Me (Q1:Q3))

Примітка.* - статистична різниця з відповідним показником до операції (p>0,05)

Наведені на рисунку дані свідчать про відсутність достовірної динаміки зміни рогівкового астигматизму після оперативного лікування катаракти. Середні показники приросту астигматизму коливається в межах від ± 0,01Д до ± 0,13 Д. Найбільші зміни в сторону посилення визначені в третій підгрупі, де доопераційний астигматизм був в межах 1,75-2,5 Д. Приріст сили астигматизму в даній підгрупі становив 6,5 %, однак різниця значень також була недостовірна, як в інших трьох підгрупах спостереження (p>0,05).

Іншим важливим показником ефективності проведеного оперативного лікування у вигляді факоемульсифікація катаракти є показник гостроти зору, яка значно підвищилась у всіх групах спостереження. На рис. 3.4 предаставлені результати приросту показників гостроти зору за допомогою діаграм розмаху середніх величин. Діаграми доводять, що станом на 1 місяць після ФЕК - гострота зору без корекції достовірно підвищилась, що підтвердилось статистично (p<0,001). В порівнянні (M±m):

- в І підгрупі підвищення з 0,13±0,04 до 0,89±0,04;
- в ІІ підгрупі - з 0,22±0,07 до 0,83±0,04;
- в ІІІ підгрупі - з 0,13±0,04 до 0,70±0,05.
- В IV підгрупі, де доопераційний рогівковий астигматизм від 2,75Д підвищення гостроти зору було дещо нижче з 0,18±0,04 до 0,57±0,04.

Чим вище була сила доопераційного рогівкового астигматизму, тим нижчою була гострота зору без його корекції післяопераційно.

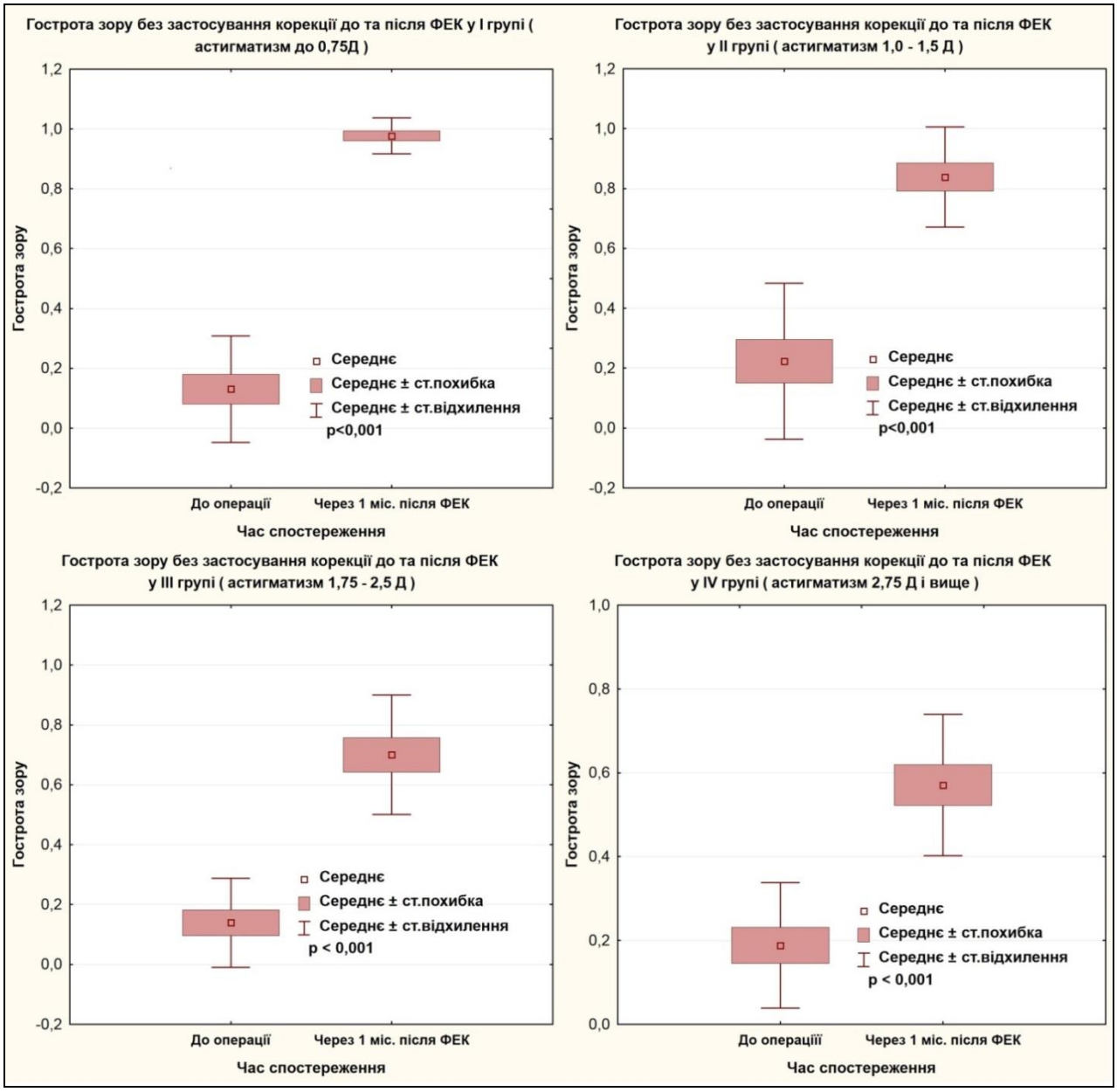

Рис. 3.4 Динаміка змін середніх значень та розбіжність показників некорегованої гостроти зору до та після ФЕК з імплантацією сферичної ІОЛ в підгрупах хворих з різним ступенем вихідного доопераційного астигматизму (p<0,001).

Аналіз показника гостроти зору з застосуванням корекції є показовим в випадку відсутності оперативної корекції астигматизму. Очікуваним була

майже однаково висока гострота зору в кожній з підгруп. Отримані наступні результати в порівнянні з результатами візометрії без корекції (M±m):

- I підгрупа – підвищення з 0,89±0,04 до 0,97±0,01;
- II підгрупа – з 0,83±0,04 до 0,95±0,02;
- III підгрупа – з 0,70±0,05 до 0,85±0,05;
- IV підгрупа – з 0,57±0,04 до 0,84±0,03.

На рис. 3.5 представлені результати середніх показників гостроти зору з застосуванням корекції на досліджуваних очах у вигляді діаграм розмаху.

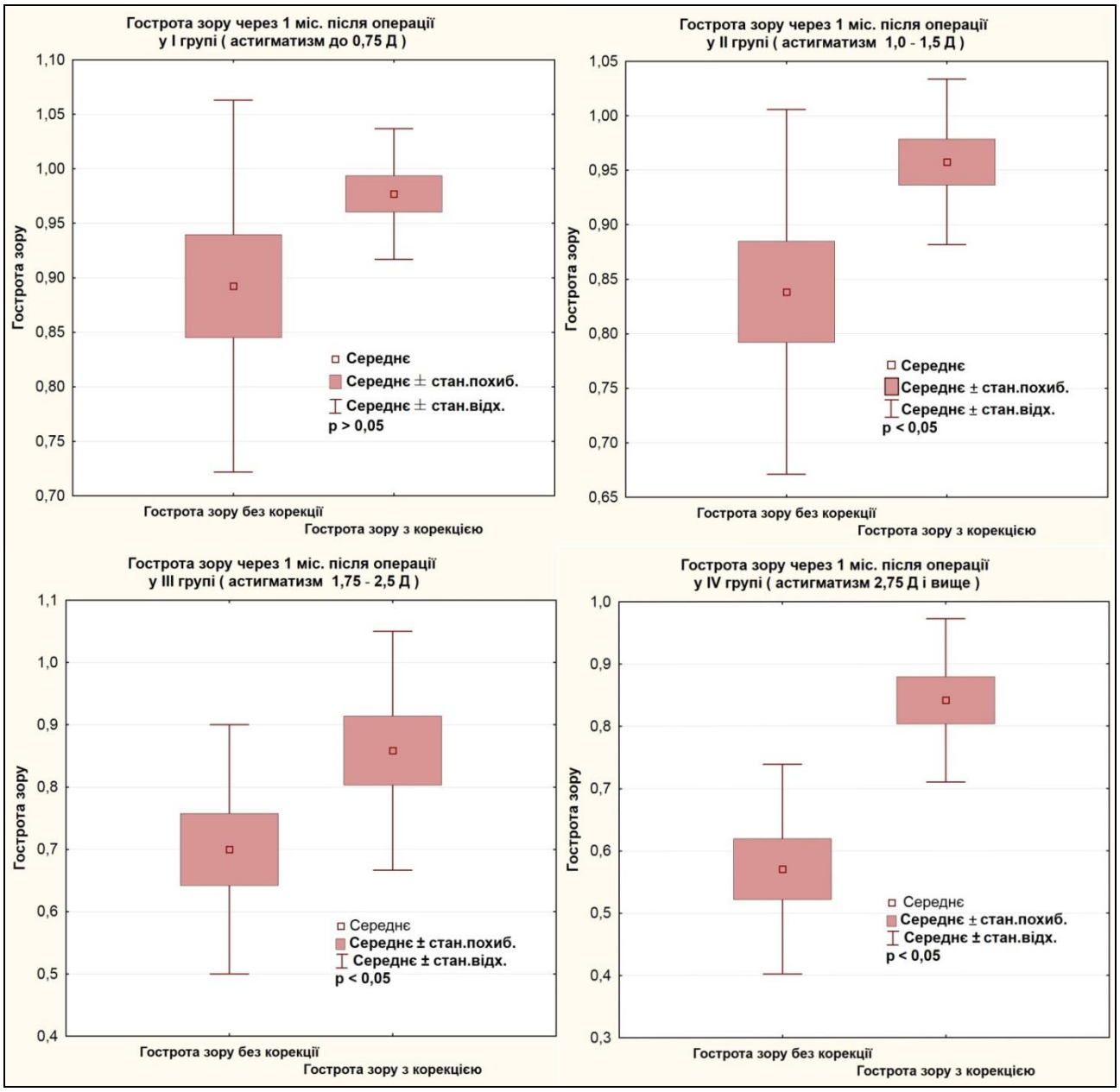

Рис. 3.5 Динаміка змін середніх значень та розбіжність показників гостроти зору з застосуванням циліндричної корекції до та після ФЕК з

імплантацією сферичної ІОЛ в підгрупах хворих з різним ступенем вихідного доопераційного астигматизму ($p>0,05$ в I підгрупі, $p<0,05$ в II, III, IV групах).

З отриманих результатів можна зробити висновок, що в першій та другій підгрупах спостереження, де доопераційний рогівковий астигматизм не перевищував 1,5 Д - приріст середнього показника гостроти зору після застосування циліндричної корекції знаходиться в межах 10 % та не має істотного впливу на якість зору. Натомість, в третій та, переважно, в четвертій підгрупах додаткова корекція циліндричними лінзами підвищила гостроту зору відповідно - на 15 % та 25 % .

Як відомо, пацієнти з астигматизмом, здебільшого, при невеликих його ступенях, іноді не застосовують корекцію завдяки гарним адаптаційним властивостям зорового аналізатора, тому далі було проаналізовано, чи присутня така адаптація після оперативного лікування катаракти та імплантації сферичної інтраокулярної лінзи. Рівень гостроти зору, звичайно, впливає на якість життя хворого, яка залежить від ряду соціальних факторів, враховуючи вид діяльності, спосіб життя та звички. Зважаючи на соціальну адаптацію в залежності від гостроти зору - проведений аналіз випадків необхідності та ефективності застосування циліндричної корекції після операції. Даний аналіз проведений на основі візомерії з застосуванням циліндричної корекції і її позитивний вплив на гостроту зору. Дані представлені у вигляді кругових діаграм на рис. 3.6.

Представлені діаграми демонструють наступне: в I підгрупі, де вихідний рогівковий астигматизм був в межах 0,75Д - додаткова циліндрична корекція була застосовувана та ефективна лише в 2х випадках (15 %) з 13-ти прооперованих. В II підгрупі відсоток очей, на яких додаткова циліндрична корекція покращила результат та була необхідна - зросла до 46 % (6 прооперованих очей з 13ти), в III підгрупі – 58 % (7 з 12ти). В четвертій підгрупі, ступінь доопераційного астигматизму в якій дорівнював 2,75Д і

вище - всі прооперовані очі потребували додаткової циліндричної корекції вдалину для покращення зорових функцій.

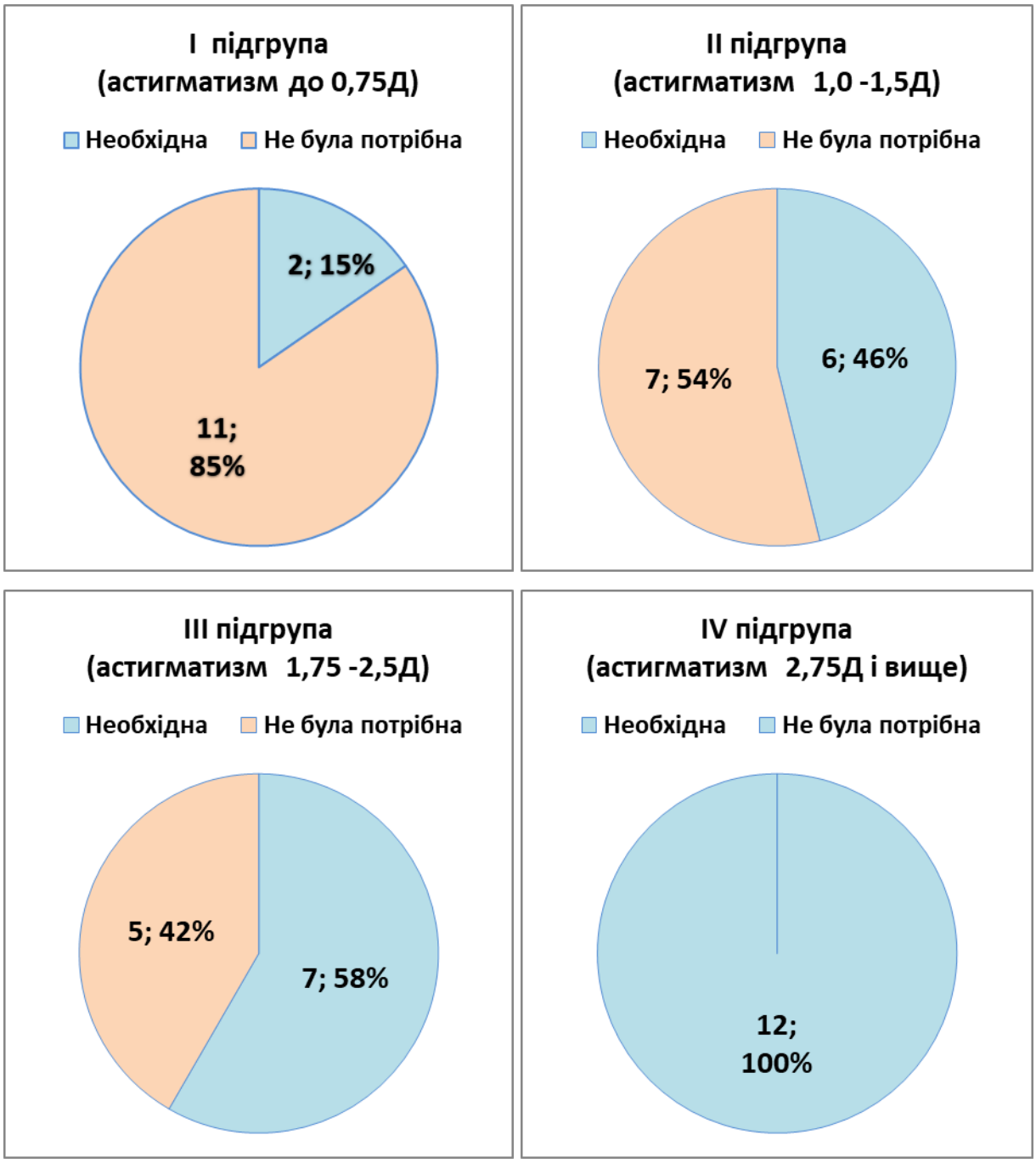

Рис. 3.6 Необхідність в використанні додаткової циліндричної корекції для покращення зору вдалину на очах з доопераційним рогівковим астигматизмом через 1 місяць після ФЕК з імплантацією сферичної ІОЛ.

Важливе значення для оцінки суб'єктивної адаптації прооперованих очей мала не тільки сила, а й вісь астигматизму. Враховуючи цей фактор в

кожну підгрупу дослідження були включені очі з кожним типом астигматизму: прямим, оберненим та з косою віссю (див. рис 3.2) Результати аналізу потреби в застосуванні додатковій корекції на прооперованих очах в залежності від локалізації вісі астигматизму представлені в таблиці 3.3.

Таблиця 3.3.

Потреба в застосуванні додаткової циліндричної корекції для комфортного зору вдалину через 1 місяць після оперативного втручання (ФЕК з імплантацією сферичної ІОЛ) в залежності від вісі рогівкового астигматизму

Група Дослідження (сила астигматизму)	Потреба в застосуванні циліндричної корекції (% випадків)	Вісь астигматизму			
		Вертикальна вісь (n очей з підгрупи)	Горизонтальна вісь (n очей з групи)	Коса вісь (n очей з групи)	Загальна кількість очей та % з підгрупи
I підгрупа (до 0,75Д)	Необхідна	1 (50 %)	-	1 (50 %)	2 (15 %)
	Не була потрібна	8 (73 %)	1 (9 %)	2 (18 %)	11 (85 %)
II підгрупа (1,0-1,5Д)	Необхідна	3 (50 %)	2 (33 %)	1 (17 %)	6 (46 %)
	Не була потрібна	6 (86 %)	-	1 (14 %)	7 (54 %)
III підгрупа (1,75 - 2,5Д)	Необхідна	6 (86 %)	1 (14 %)	-	7 (58 %)
	Не була потрібна	2 (40 %)	2 (40 %)	1 (20 %)	5 (42 %)
IV підгрупа (2,75Д і вище)	Необхідна	7 (58 %)	2 (17 %)	3 (25%)	12 (100 %)
	Не була потрібна	-	-	-	

Слід зауважити, що в перших трьох підгрупах більш комфортно себе почували та могли обходитись без додаткової циліндричної корекції ті пацієнти, на очах яких була вертикальна (або близька до вертикальної) вісь астигматизму. Так, в першій підгрупі вертикальна вісь була на 8 очах, що склало 73 % з тих, що не потребували корекції, в другій – на 6 очах (86 %), в третій – на 2 очах (40 %), що не потребували додаткової корекції.

Резюме до розділу 3

Таким чином, на підставі аналізу матеріалу про рефракційні результати факоемульсифікації катаракти з імплантацією сферичних інтраокулярних лінз, викладеному в даному розділі, було встановлено: що на очах з різним ступенем доопераційного астигматизму є необхідність диференційованого підходу до вибору способу корекції астигматизму на етапі планування оперативного лікування. Так, дослідження показало, що імплантація сферичної інтраокулярної лінзи може бути виправдана та застосована при вихідному доопераційному астигматизмі силою до 0,75Д, переважно при вертикальній чи близькій до вертикальної його вісі.

Встановлено, що у пацієнтів з підгрупи дослідження з вихідним астигматизмом до 0,75Д вдалось досягти рівня некорегованої гостроти зору в 0,89±0,04, а з циліндричною корекцією вона складала 0,97±0,01 ($p>0,05$). Такий результат не є достовірно відмінним та не відзначається пацієнтом як відчутне поліпшення зору при застосуванні додаткової корекції. При вихідних значеннях рогівкового астигматизму від 0,75 Д до 2,75 Д встановлено, що в половині випадків (46 %-58 % з числа прооперованих) після оперативного лікування з імплантацією сферичного штучного кришталика хворі будуть потребувати використання додаткової циліндричної корекції. У разі наявності вихідного астигматизму від 2,75Д - така потреба сягає 100 %

Виявлено, що посилення показників рогівкового астигматизму внаслідок оперативного втручання знаходились в межах 0,8-6,5 % за даними

кератометрії, тобто не більше, ніж на 0,13 Д ($p>0,05$) при застосуванні стандартного розташування тунельних розрізів та портів.

Даний розділ викладено в наступних публікаціях:

1. [114] Завгородня НГ, Новікова ВЮ. Вплив рогівкового астигматизму на рефракційні результати факоемульсифікації катаракти при імплантації сферичних інтраокулярних лінз. Офтальмологічний журнал. 2021;1:3-9. http://doi.org/10.31288/oftalmolzh2021139
2. [115] Завгородня НГ, Новікова ВЮ. Вплив рогівкового астигматизму на рефракційний результат в хірургії катаракти. Шевальовські читання 2019: Збірник тез до Науково-практичної конференції з міжнародною участю (Запоріжжя, 20-21 червня 2019 р) Запоріжжя, 2019, с.18-19.
3. [116] Завгородня НГ. Новікова ВЮ. Вплив рогівкового астигматизму на рефракційний результат при факоемульсифікації катаракти. Рефракційний пленер’19: Збірник тез до Науково-практичної конференції офтальмологів, дитячих офтальмологів та оптометристів України з міжнародною участю (Київ, 17-19 жовтня 2019 р.) Київ, 2019, с. 38.

РОЗДІЛ 4
РЕФРАКЦІЙНІ РЕЗУЛЬТАТИ КОРЕКЦІЇ РОГІВКОВОГО АСТИГМАТИЗМУ ПРИ ФАКОЕМУЛЬСИФІКАЦІЇ КАТАРАКТИ З ІМПЛАНТАЦІЄЮ ТОРИЧНОЇ ІНТРАОКУЛЯРНОЇ ЛІНЗИ ТА ЗА ПРОГРАМОЮ «БІОПТИКА»

В попередніх розділах доведена необхідність та доцільність планування комбінованого оперативного лікування катаракти (рефракційної заміни кришталика) з усуненням рогівкового астигматизму. В даному розділі розглянуті наступні завдання дисертаційного дослідження:

- Вивчити рефракційні показники корекції рогівкового астигматизму при факоемульсифікації катаракти з імплантацією торичної інтраокулярної лінзи (ІОЛ) в ранній та пізній післяопераційний період;
- Проаналізувати рефракційні показники корекції рогівкового астигматизму при факоемульсифікації катаракти шляхом оперативного лікування за методом «Біоптика» в ранній та пізній післяопераційний період;
- Провести порівняльний аналіз рефракційних показників корекції рогівкового астигматизму при факоемульсифікації катаракти з імплантацією торичної ІОЛ з показниками хворих, прооперованих за методом «Біоптика».

Головною метою було: оцінити ефективність оперативного лікування катаракти на очах з супутнім рогівковим астигматизмом при факоемульсифікації катаракти з імплантацією торичної інтраокулярної лінзи та з використанням методу «Біоптика», тобто застосування кераторефракційних технологій.

В даному розділі представлені результати комплексного клініко-офтальмологічного обстеження пацієнтів з першої групи, а саме її контрольна підгрупа у складі 26 пацієнтів (31 око), де факоемульсифікація та

імплантація торичної ІОЛ виконувалася за стандартною технікою без застосування методик, що перешкоджають ротації ТІОЛ в післяопераційному періоді. Та 22 пацієнти (33 ока) з другої групи спостереження, прооперованих за методом Біоптика (23 ока у три етапи, 10 очей у два етапи).

Розподіл досліджуваних пацієнтів за статтю, віком та кількістю обстежуваних очей представлені в таблиці 4.1

Таблиця 4.1

Розподіл хворих в групах дослідження за статтю та за віком (M±m, %)

Ознаки	Контрольна підгрупа I групи (ФЕК + ТІОЛ)	II група (Біоптика)
Кількість пацієнтів	26	22
Кількість очей	31	33
Вік: середній Діапазон віку	55,29±1,95 * Від 28 до 78	44,51±2,12* Від 20 до 64
Стать: чоловіки жінки	 14 (53,84 %) 12 (46,15 %)	 11 (50 %) 11 (50 %)

Примітка. * - різниця показника статистично недостовірна (p>0,05)

Передопераційно виконувались наступні офтальмологічні обстеження: візометрія, авторефрактометрія, біомікроскопія, пряма офтальмоскопія, тонометрія, периметрія, ультразвукове А-сканування, ендотеліальна мікроскопія, оптична біометрія, розрахунок ІОЛ на апараті IOLMaster700, розрахунок торичної ІОЛ на апараті Verion® (Alcon, США) та за допомогою онлайн калькулятора «Z CALC Online IOL Calculator Verion® (Alcon). Також проводилась рефракційна діагностика при плануванні програми Біоптика, а саме: кератотопографія з пахіметрією, аберометрія, оптична когерентна томографія переднього відрізку ока.

В результаті передопераційного обстеження отримані наступні результати.

Сила супутнього рогівкового астигматизму в контрольній підгрупі I групи становила від 0,5 Д до 3,5 Д за даними кератометрії (в середньому 1,71±0,14 Д). В II групі спостереження - сила доопераційного рогівкового астигматизму - 2,65±0,2Д в межах від 0,75 до 5,0Д.(між підгрупами p<0,05)

За ступенем зрілості катаракти хворі в групах розподілились наступним чином (контрольна підгрупа I групи; II група відповідно)

- початкова катаракта – 13 очей (42 %); 9 очей (27 %)
- незріла катаракта – 17 очей (55 %); 8 очей (24 %)

Рефракційна заміна кришталика в зв'язку з аметропією виконувалась на 1 оці (3 %) та 16 очах (49 %) з контрольної та II групи відповідно. Пацієнти з рефракційною заміною кришталика переважно мали міопію та супутню амбліопію.

Доопераційний показник гостроти зору представлений в таблиці 4.2. За результатами дослідження групи спостереження були співставні за показником гостроти зору.

Таблиця 4.2

Середній показник доопераційної гостроти зору без застосування корекції у групах дослідження (M±m, Me (Q1:Q3)

Параметр	Контрольна підгрупа I групи (ФЕК + ТІОЛ)	II група (Біоптика)	p
Гострота зору некорегована	0,15±0,01 0,1 (0,09:0,25)	0,15±0,02 0,1 (0,05:0,25)	p>0,05
Гострота зору корегована	0,55±0,05 0,55(0,3:0,8)	0,59±0,04 0,55(0,4:0,9)	p>0,05

Примітка: p – вірогідність відмінності від нульової гіпотези, U-критерій Манна–Уїтні (приймається при p<0,05)

За рівнем висхідного доопераційного астигматизму за даними кератометрії пацієнти за групами мали наступні показники, представлені в таблиці 4.3.

Таблиця 4.3

Характеристика груп спостереження за силою та типом доопераційного рогівкового астигматизму

Ознаки	Контрольна підгрупа I групи (ФЕК + ТІОЛ) n=31	II група (Біоптика) n=33	p
Рогівковий астигматизм за даними кератометрії до операції (Д)	1,71±0,14 Від 0,5 до 3,5	2,65±0,2 Від 0,75 до 5,0	p = 0,03
Тип астигматизму (n, %): -горизонтальний -вертикальний -косий	4 (13 %) 22 (71 %) 5 (16 %)	4 (12 %) 28 (85 %) 1 (3 %)	

Примітка:

p – вірогідність відмінності від нульової гіпотези (приймається при $p<0,05$)

Після детального обстеження - наступним етапом було власне оперативне лікування. На всіх очах була виконана факоемульсифікація катаракти та імплантована м’яка інтраокулярна лінза. Тунельний розріз виконувався в меридіані 160-180 градусів.

Пацієнтам контрольної підгрупи I групи імплантувалась торична ІОЛ. Було імплантовано 18 монофокальних ТІОЛ (4 - AT Torbi 709M, Carl Zeiss, Німеччина; 14 - AcrySof IQ Toric SN6ATN, Alcon, США), 11 мультифокальних (8 - LISA toric 909M, Carl Zeiss, Німеччина; AcrySof IQ Restor SND1TN, Alcon, США) та на 2 очах – трифокальні (LISA tri toric 939M, Carl Zeiss, Німеччина). Оперативне лікування відбувалось в 1 етап.

Пацієнти з II групи спостереження оперувалась наступним чином. Після ретельної рефракційної діагностики за показником мінімальної товщини рогівки та вирахування можливості формування флепу для подальшої LASIK після ФЕК – таким пацієнтам першим етапом оперативного лікування формувався флеп рогівки, далі через декілька тижнів виконувалась ФЕК та імплантувалась сферична інтраокулярна лінза – це було другим етапом. Останнім третім – виконання власне лазерної корекції з підняттям вже сформованого флепу. Було прооперовано 25 очей у три етапи. 8 очей прооперовані в 2 етапи – першим – ФЕК з імплантацією інтраокулярної лінзи, другим – докорекція астигматизму методом PTK (або LASEK). Дані очі були об’єднані в одну групу, так як важливою була саме ефективність лазерної корекції незалежно від методики виконання, враховуючи що ефективність даних методів лазерної корекції ідентична, відмінність у часі відновлення та суб’єктивних відчуттях пацієнта, що не було ключовим. Оцінювався рівень корегування рогівкового астигматизму та сталість рефракційного результату.

Результати оцінювали протягом 6 місяців спостереження. Для аналізу - відлік часу після операції розпочинався для контрольної підгрупи I групи від моменту виконання факоемульсифікації, для II групи – від лазерного кераторефракційного втручання.

Випадків інтраопераційних ускладнень не було. З післяопераційних – на двох очах з контрольної підгрупи I групи спостереження виконувалось повторне оперативне втручання у вигляді репозиції ТІОЛ з приводу її ротації в післяопераційному періоді.

Після оперативного втручання проведене комплексне офтальмологічне обстеження пацієнтів з оцінкою рефракційних результатів.

Гострота зору підвищилась на кожному оці в результаті оперативного лікування. Дані представлені в таблиці 4.4.

Таблиця 4.4

Зміна гостроти зору в результаті оперативного лікування

Група порівняння / Час обстеження	Контрольна підгрупа I групи (ФЕК + ТІОЛ) n=31 M±m; Me (Q1:Q3)		II група (Біоптика) n=33 M±m; Me (Q1:Q3)	
	Без корекції	З корекцією	Без корекції	З корекцією
До операції	0,15±0,01 0,1(0,09:0,25) #	0,55±0,05 0,55(0,3:0,8) #	0,15±0,02 0,1(0,05:0,25) #	0,59±0,04 0,55(0,4:0,9) #
Через 1 міс. післяопераційно	0,78±0,04 0,85(0,6:1,0) *^	0,90±0,03 1,0(0,85:1,0) *^	0,69±0,04 0,8(0,55:0,9) *^	0,77±0,03 0,8(0,7:0,9) *^
Через 6 міс. післяопераційно	0,73±0,03 0,8(0,55:0,9) *#	0,86±0,02 0,9(0,8:1,0) *#	0,74±0,03 0,8(0,6:0,9) *#	0,83±0,03 0,9(0,8:0,95) *#

Примітка:

* - статистично достовірна різниця з показником до операції, критерій Вілкоксона ($p<0,01$)

- статистично недостовірна різниця з аналогічним показником з групи порівняння, U-критерій Манна–Уїтні ($p>0,05$)

^ - статистично достовірна різниця з аналогічним показником з групи порівняння, U-критерій Манна–Уїтні ($p<0,05$)

Так, станом на перший місяць післяопераційно: середній показник гостроти зору без застосування корекції достовірно підвищився в контрольній підгрупі I групи з 0,15±0,01 до 0,78±0,04 (p<0,01) та в II групі спостереження з 0,15±0,02 до 0,69±0,04, що теж статистично значиме (p<0,01). При застосуванні корекції на цей період гострота зору у контрольній підгрупі зросла з 0,55±0,05 до 0,90±0,03 (p<0,01) та з 0,59±0,05 до 0,77±0,03 (p<0,01) у II групі. Через 6 місяців післяопераційно середній показник некорегованої гостроти зору становив 0,73±0,03 та 0,74±0,03 відповідно.

Наочно динаміку приросту середнього показника гостроти зору представлено в вигляді діаграм розмаху (рис. 4.1. та 4.2.)

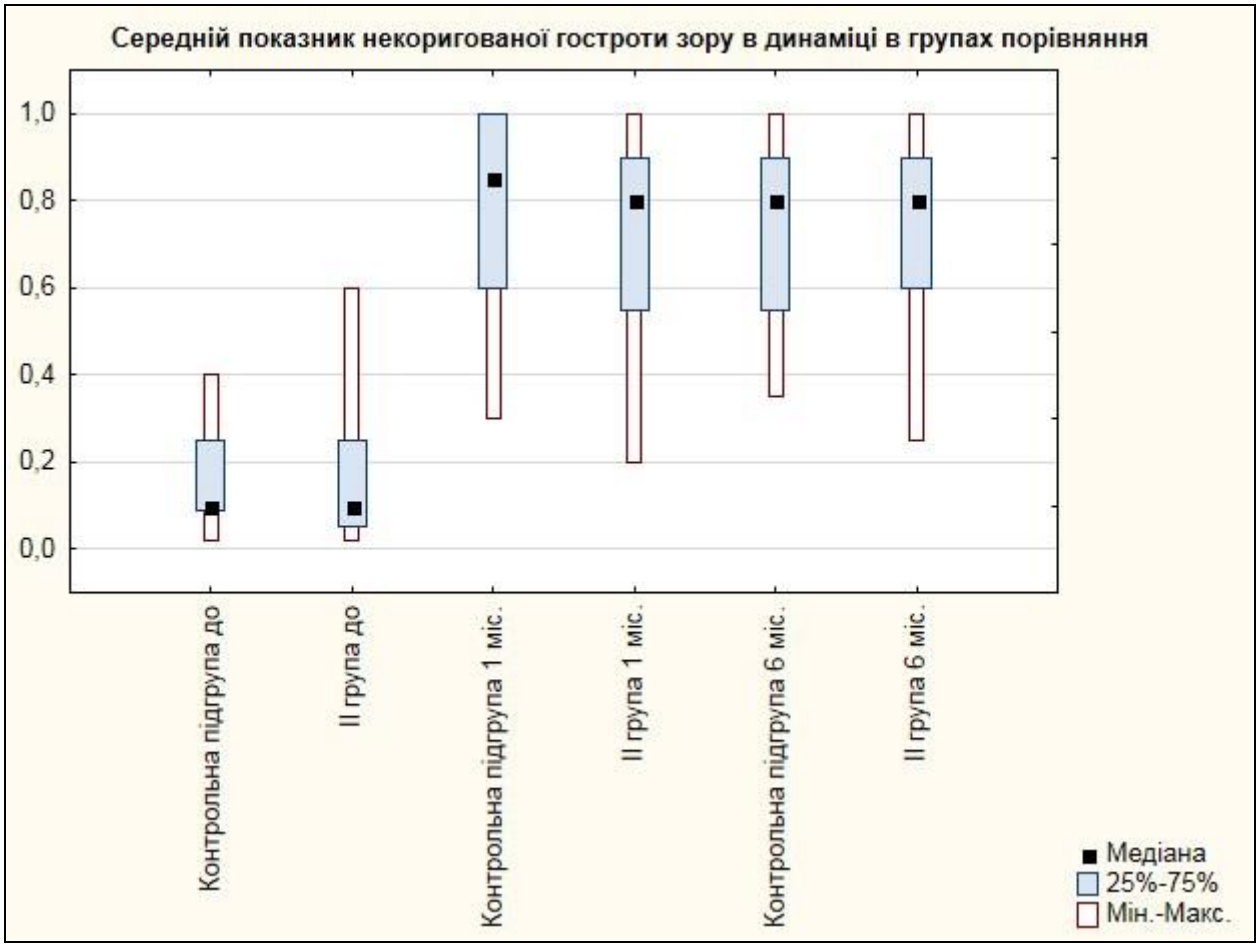

Рис. 4.1 Динаміка змін середніх значень та розбіжність показників некорегованої гостроти зору до та після оперативного лікування через 1 міс. та через 6 міс. в групах дослідження

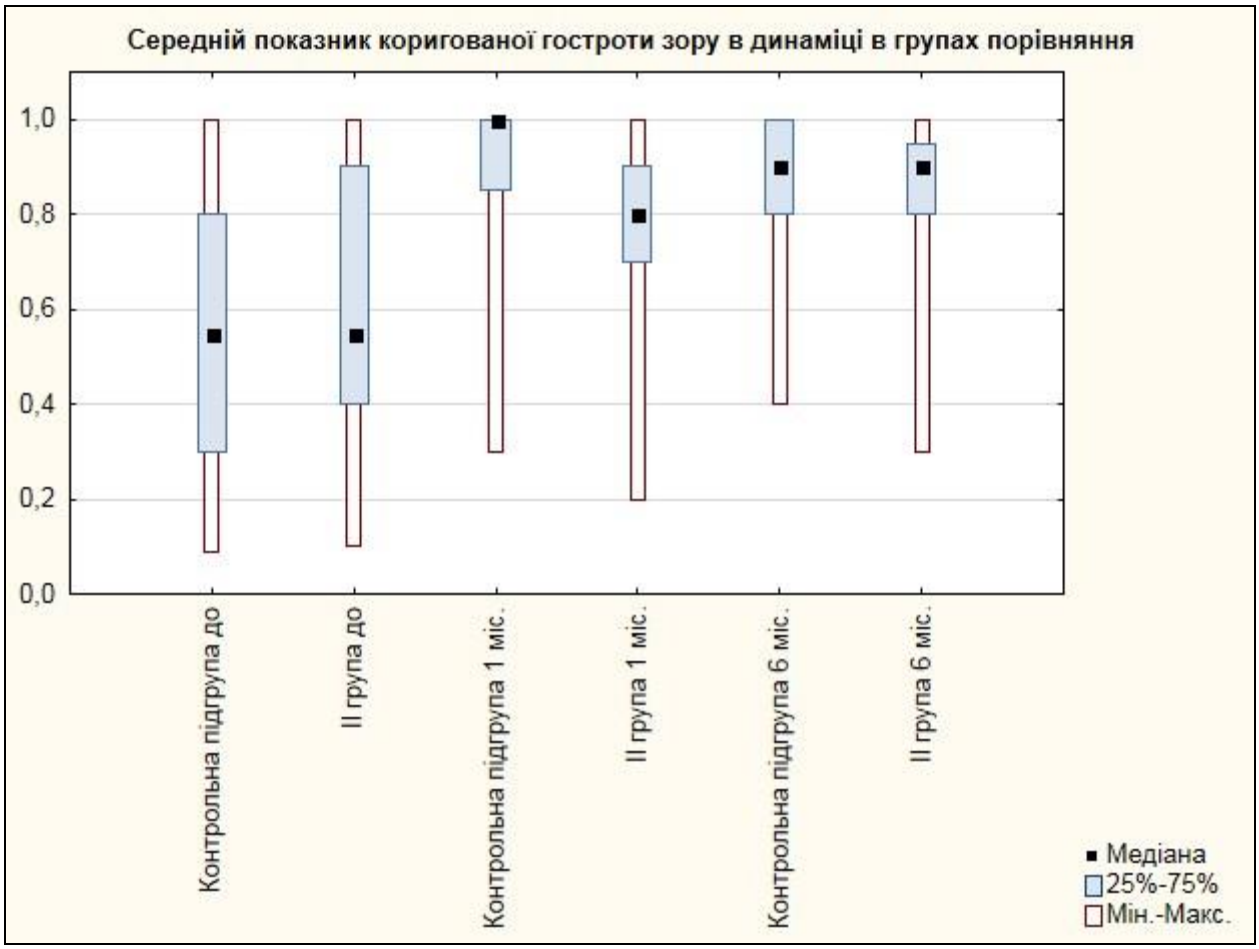

Рис. 4.2 Динаміка змін середніх значень та розбіжність показників корегованої гостроти зору до та після оперативного лікування через 1 міс. та через 6 міс. в групах дослідження

При порівнянні показників з аналогічними в II групі виявлено, що через 1 міс. після операції, середній показник гостроти зору в першій підгрупі достовірно вище, ніж в групі порівняння ($p<0,05$). Така тенденція при аналізі корегованої і некорегованої гостроти зору. Без подальшого спостереження можливо було б зробити висновки, що імплантація торичної інтраокулярної лінзи є ефективнішим методом корекції супутнього рогівкового астигматизму. Та при наступному спостереженні видно, що результати вирівнюються між групами спостереження. В контрольній підгрупі середній показник гостроти зору став меншим на 6,4 %, що пов’язано з ротацією торичної інтраокулярної лінзи. Даний аналіз буде представлено в розділі 5. В II групі спостереження гострота зору залишилась

майже на тому самому рівні, навіть стала вище на 6,8% без застосування корекції та на 7,3 % з корекцією. Це свідчить про сталість результатів і відображає наслідок кератопластичного відновлення з часом. Отже, використовуючи метод імплантації торичної інтраокулярної лінзи - результат досягається в один етап, але не є стабільним по результатам даного дослідження. Далі буде проаналізовано причини та описаний результат запропонованого та розробленого в ході написання дисертаційного дослідження варіанту оптимізації використання ТІОЛ. Оперативне лікування за методом Біоптика дає менш високі результати по гостроті зору в ранньому післяопераційному періоді – надалі ж ефективність прирівнюється до методу з використанням торичної ІОЛ.

Але важливим є стабільність результату за головним критерієм - корекцією рогівкового астигматизму. Зміни показників якого представлено в таблиці 4.5.

Слід зауважити, що в таблиці не вказані дані доопераційного загального астигматизму за даними авторефрактометру. Враховуючи наявність катаракти та кришталикового астигматизму в переважній більшості випадків – цей показник не вважався таким, який слід порівнювати з подальшими результатами, враховуючи його необ’єктивність для аналізу компенсації рогівкового астигматизму.

Отже, згідно з результатами обстеження, сила астигматизму за даними авторефрактометру після операції:

- В контрольній підгрупі І групи на рівні 0,27±0,04Д через 1 місяць після оперативного лікування, але вже через 6 міс. стала вище на 71,5 % до 0,95±0,1Д. Підвищення показника за 6 міс обумовлює зниження гостроти зору з попереднього аналізу;
- В ІІ групі дослідження загальний астигматизм через 1 міс. становить 0,6±0,07 Д, через 6 міс післяопераційно - 0,76±0,13 Д. Приріст на 21 %;
- Дані засвідчують, що віддалені результати більш стабільні при застосуванні програми «Біоптика».

Таблиця 4.5

Зміни показників рогівкового та загального астигматизму

Група порівняння	Час обстеження	За даними авторефрактометру, Д, M±m	За даними кератометрії, Д, M±m
Контрольна підгрупа I групи (ФЕК + ТІОЛ) n=31	До операції		1,71±0,14 1,75(1,25:2,0)
	Через 1 міс	0,27±0,04^ 0,25(0:0,25)	1,8 ±0,14#^ 1,75(1,25:2,0)
	Через 6 міс	0,95±0,1^ 1,0(0,5:1,25)	1,79±0,15#^ 1,75(1,25:2,25)
II група (Біоптика) n=33	До операції		2,65±0,2 2,75(1,5:3,25)
	Через 1 міс	0,6±0,07^ 0,5(0,25:0,75)	0,85±0,11*^ 0,75(1,25:2,25)
	Через 6 міс.	0,76±0,13^ 0,5(0,5:0,75)	0,99±0,13*^ 1,0(0,5:1,25)

Примітка:

***** - статистично достовірна різниця з показником до операції (p<0,01)

- різниця показника статистично недостовірна в порівнянні з доопераційними даними (p>0,05)

^ - різниця аналогічного показника з групою порівняння достовірно значима (p<0,05)

При оцінці власне рогівкового астигматизму за даними кератометрії отримані наступні дані:

- В контрольній підгрупі I групи зміна астигматизму за цим параметром розцінена як індукований астигматизм, тому що оперативне лікування включало факоемульсифікацію катаракти за стандартною методикою без застосування додаткового впливу на кривизну рогівки, окрім

стандартних операційних розрізів. Компенсація астигматизму тут відбувалась за рахунок торичної ІОЛ. Так, показники стали дещо вищими: з 1,71±0,14Д до 1,79±0,15Д, посилення на 4,6 %. Статистично різниця не була достовірною (p>0,05). Дані параметри підтвердили підрахунки з ІІІ групи (розділ 3) про відсутність значимого впливу індукованого рогівкового астигматизму;

- У пацієнтів, прооперованих за методом «Біоптика» з ІІ групи спостереження з застосуванням кераторефракційного втручання звичайно показники астигматизму за даними кератометрії достовірно зменшились через 6 міс. з 2,65±0,2 Д до 0,99±0,13Д (p<0,01). Зменшення на 62,6 %.
- Проте за даними кератометрії через 6 міс. рогівковий астигматизм в ІІ групі в межах 0,99±0,13 Д, незважаючи на лазерну докорекцію астигматизму.

Якщо ж порівняти показник загального астигматизму за даними авторефрактометрії, отриманий через 6 міс. післяоперційно, з доопераціним рогівковим астигматизмом по кератометрії, зроблені наступні висновки:

- В контрольній підгрупі І групи (ФЕК + ТІОЛ) через 6 міс. астигматизм компенсовано на 44,4 % - 1,71±0,14 Д до 0,95±0,1 Д;
- В ІІ групі (Біоптика) - зменшення цифр на 71,3 % (з 2,65±0,2Д до 0,76±0,13 Д).

Резюме до розділу 4

Отже, на підставі аналізу матеріалу, викладеному в даному розділі, було встановлене наступне:

- Факоемульсифікація катаракти з імплантацією торичних інтраокулярних лінз і оперативне лікування за програмою «Біоптика» на очах з супутнім рогівковим астигматизмом дозволяє досягти високу гостроту зору. В контрольній підгрупі з імплантацією ТІОЛ через 6 місяці середній

показник гостроти зору без застосування корекції - 0,73±0,03, в групі з Біоптикою: 0,74±0,03, що є високим результатом і статистично різниця не є достовірною між підгрупами (p>0,05);

- Зменшення загального астигматизму досягнуто в усіх прооперованих хворих при порівнянні з даними кератометрії до операцій: в контрольній підгрупі I групи– на 44,4 % - з 1,71±0,14 Д до 0,95±0,1 Д (p<0,05); в групі Біоптики - на 71,3 % (з 2,65±0,2Ддо 0,76±0,13 Д, (p>0,05));
- В групі з ТІОЛ через 6 місяців середній показник гостроти зору без застосування корекції - 0,73±0,03 (p<0,05), в групі Біоптики: 0,74±0,03 (p<0,05). В динаміці з 1 місяця до 6ти післяопераційно середній показник гостроти зору – в групі з ТІОЛ став меншим на 6,4 %, що пов'язано з ротацією торичної інтраокулярної лінзи; в групі Біоптики гострота зору стала вище на 6,8 % без застосування корекції та на 7,3% з корекцією;
- Необхідний аналіз причин зниження віддалених рефракційних показників пацієнтів, прооперованих з використанням імплантації торичних ІОЛ та розробка шляху оптимізації даного оперативного лікування.

Даний розділ викладено в наступних публікаціях:

1. [117] Завгородня НГ, Новікова ВЮ. Результати корекції рогівкового астигматизму при факоемульсифікації катаракти з імплантацією торичної інтраокулярної лінзи та за програмою «Біоптика». Архів офтальмології України. 2018;3:65-68.
2. [118] Завгородня НГ, Завгородня ТС, Новікова ВЮ. Досвід використання програми Біоптика в корекції рогівкового астигматизму у хворих на катаракту. Рефракційний пленер'18: Збірник тез до Науково-практичної конференції офтальмологів, дитячих офтальмологів та оптометристів України з міжнародною участю (Київ, 18-19 жовтня 2018 р.); Київ. 2018, с. 30-2.

3. [119] Завгородня НГ, Новікова ВЮ. Програма Біоптика в корекції рогівкового астигматизму у хворих на катаракту (наш досвід). Філатовські читання – 2019: Збірник тез до Науково-практичної конференції з міжнародною участю (Одеса, 23-24 травня 2019 р.); Одеса, 2019, с.59-60.

РОЗДІЛ 5
ПРОФІЛАКТИКА РОТАЦІЇ ТОРИЧНИХ ІНТРАОКУЛЯРНИХ ЛІНЗИ ПІСЛЯ ФАКОЕМУЛЬСИФІКАЦІЇ КАТАРАКТИ НА ОЧАХ З РОГІВКОВИМ АСТИГМАТИЗМОМ З ВИКОРИСТАННЯМ СТАНДАРТНОГО КАПСУЛЬНОГО КІЛЬЦЯ

В розділі 4 виявлено зниження рефракційних показників при оперативному лікуванні з використанням торичної інтраокулярної лінзи з часом спостереження. Цей метод є оптимальнішим за часом загального лікування для хворих та є основним в світі для оперативного лікування хворих на катаракту з супутнім рогівковим астигматизмом [13, 48, 98, 105, 107].

Завданнями подальшого дослідження були наступні:

- Вивчити рефракційні показники корекції рогівкового астигматизму при факоемульсифікації катаракти з імплантацією торичної інтраокулярної лінзи (ТІОЛ) в ранній та пізній післяопераційний період
- Оцінити ефективність удосконаленого методу факоемульсифікації катаракти з корекцією супутнього рогівкового астигматизму у вигляді профілактики ротації торичних інтраокулярних лінз після факоемульсифікації катаракти на очах з рогівковим астигматизмом з використанням стандартного капсульного кільця.

В даному розділі представлені результати комплексного подвійно відкритого клініко-офтальмологічного ретроспективно-проспективного обстеження 44 пацієнтів (59 очей) І групи, прооперованих з приводу катаракти (або рефракційної заміни кришталика) та супутнього рогівкового астигматизму методом факоемульсифікації катаракти з імплантацією

торичної інтраокулярної лінзи. Вік пацієнтів коливався від 26 до 81 (середній вік – 54,28±1,73 р.). За статтю досліджувані хворі розподілилися майже нарівно: чоловіків було 21 (47,7 %), жінок – 23 (52,2 %).

Всі пацаєнти з І групи були розділені на 2 підгрупи. В першу (контрольну) підгрупу були віднесені 26 пацієнтів (31 око), де факоемульсифікація та імплантація торичної ІОЛ виконувалася за стандартною методикою без використання методик та засобів, що перешкоджають ротації імплантованого кришталика в післяопераційному періоді. Другу (основну) підгрупу склали 19 хворих (28 очей), які були прооперовані за запропонованою розробленою нами методикою з використанням імплантації стандартного капсульного кільця, яка відрізняється тим, що кільце імплантується в капсульний мішок після етапу імплантації торичної ІОЛ та її розташування відповідно до сильного меридіану згідно передопераційного розрахунку. Капсульне кільце розташовується поверх гаптичних елементів штучного кришталика. Детально методика описана в підрозділі 2.3. За способом оформлено патент України на корисну модель [23].

Метою даного етапу дослідження було: оцінити ефективність використання розробленого вперше способу профілактики ротації торичної інтраокулярної лінзи після факоемульсифікації катаракти на очах з рогівковим астигматизмом.

В результаті передопераційного обстеження отримані наступні результати.

На 30 очах (51 %) була діагностована незріла катаракта, на 22х (37 %) – початкова стадія вікової катаракти, на 1 оці (2 %) – зріла. В 6 випадках (10 %) була виконана рефракційна заміна кришталика в зв'язку з пресбіопією та аметропією.

Розподіл досліджуваних пацієнтів в підгрупах за статтю, віком та кількістю обстежуваних очей представлені в таблиці 5.1

Таблиця 5.1

Розподіл хворих в підгрупах дослідження за статтю та за віком (M±m, %)

Ознаки	І група	
	Контрольна підгрупа (ФЕК + ТІОЛ)	Основна підгрупа (ФЕК +ТІОЛ +кільце)
Кількість пацієнтів	26	19
Кількість очей	31	28
Вік: середній Діапазон віку	55,29±1,95 Від 28 до 78	53,17±2,98 Від 26 до 81
Стать: чоловіки жінки	14 (53,84 %) 12 (46,15 %)	7 (33,3 %) 12 (66,7 %)

За рівнем доопераційного астигматизму за даними кератометрії пацієнти з групами мали наступні показники, представлені в таблиці 5.2.

Таблиця 5.2

Характеристика груп спостереження за силою та типом доопераційного рогівкового астигматизму

Ознаки	І група	
	Контрольна підгрупа (ФЕК + ТІОЛ) n=31	Основна підгрупа (ФЕК +ТІОЛ + кільце) n=28
Рогівковий астигматизм за даними кератометрії до операції (L)	1,71±0,14 Від 0,5 до 3,5	2,28±0,17 Від 0,75 до 4,25
Тип астигматизму (n, %):-косий -горизонтальний	5 (16 %) 4 (13 %)	2 (7 %) 3 (11 %)

-вертикальний	22 (71 %)	23 (82 %)

Доопераційний показник гостроти зору представлений в таблиці 5.3. За результатами дослідження групи спостереження були співставні за показником гостроти зору.

Таблиця 5.3.

Середній показник доопераційної гостроти зору без застосування корекції у групах дослідження (M±m, Me (Q1:Q3)

Параметр	Контрольна підгрупа (ФЕК + ТІОЛ)	Основна підгрупа (ФЕК +ТІОЛ + кільце)	p
Гострота зору некорегована	0,15±0,01 0,1 (0,09:0,25)	0,20±0,03 0,16 (0,09:0,35)	p>0,05
Гострота зору корегована	0,55±0,05 0,55(0,3:0,8)	0,54±0,04 0,5(0,37:0,72)	p>0,05

Примітка: p – вірогідність відмінності від нульової гіпотези, U-критерій Манна–Уїтні (рівень p<0,05)

Після детального обстеження - наступним етапом було власне оперативне лікування. На всіх очах була виконана факоемульсифікація катаракти та імплантована м’яка інтраокулярна лінза. Тунельний розріз виконувався в меридіані 160-180 градусів.

На всіх досліджуваних очах з основної групи були імплантовані торичні інтраокулярні лінзи: 27 монофокальних (AT TORBI 709M/MP, Carl Zeiss Meditec, Німеччина та AcrySof IQ Toric, Alcon, США), 14 біфокусних (AT LISA toric 909M , Carl Zeiss Meditec, Німеччина та AcrySof IQ ReSTOR, Alcon, США) та 18 трифокальних торичних ІОЛ (AT LISA tri toric 909M, Carl Zeiss Meditec, Німеччина.

Пацієнти були прооперовані двома хірургами, індивідуальний індукований астигматизм яких не перевищував 0,25 Д. Тунельний розріз

виконувався в меридіані 160-180 градусів. Випадків інтраопераційних ускладнень не було. З післяопераційних – на двох очах з першої підгрупи виконувалось повторне оперативне втручання у вигляді – репозиції ТІОЛ з приводу її ротації в післяопераційному періоді.

Термін спостереження становив 6 місяців після операції. Дані враховувались на 5-7й день після операції, через 1 місяць та через 6 місяців післяопераційно.

Результати оперативного лікування

В результаті оперативного лікування гострота зору підвищилась на кожному оці, що вважається головним критерієм ефективності факоемульсифікації катаракти. У хворих з супутнім доопераційним рогівковим астигматизмом важливим показником є висока гострота зору без застосування циліндричної корекції та її сталість в післяопераційному періоді, що є наслідком стабільності положення торичної інтраокулярної лінзи в капсульному мішку. В таблиці 5.4 представлені середні показники гостроти зору після оперативного втручання в підгрупах першої групи спостереження в динаміці.

Таблиця 5.4

Зміна гостроти зору в результаті оперативного лікування

Група порівняння / Час обстеження	Контрольна підгрупа (ФЕК + ТІОЛ) n=31 M±m; Me (Q1:Q3)		Основна підгрупа (ФЕК +ТІОЛ + кільце) n=28 M±m; Me (Q1:Q3)	
	Без корекції	З корекцією	Без корекції	З корекцією
1	2	3	4	5
До операції	0,15±0,01 0,1(0,09:0,25)	0,55±0,05 0,55(0,3:0,8)	0,20±0,03 0,16(0,09:0,3)	0,54±0,04 0,52(0,37:0,72)

	#	#	#	#
Через 5-7 днів післяопераційно	0,78±0,04 0,8(0,6:1,0) *#	0,86±0,03 1,0(0,8:1,0) *#	0,82±0,03 0,85(0,65:1,0) *#	0,88±0,02 1,0(0,77:1,0) *#

продовження табл. 5.4.

1	2	3	4	5
Через 1 міс. післяопераційно	0,78±0,04 0,85(0,6:1,0) *#	0,90±0,03 1,0(0,85:1,0) *#	0,82±0,02 0,8(0,7:1,0) *#	0,90±0,02 1,0(0,8:1,0) *#
Через 6 міс. післяопераційно	0,73±0,03 0,8(0,55:0,9) *#	0,86±0,02 0,9(0,8:1,0) *#	0,80±0,03 0,9(0,7:0,9) *#	0,88±0,02 0,92(0,8:1,0) *#

Примітка:

* - статистично достовірна різниця з показником до операції, критерій Вілкоксона ($p<0,01$)

- статистично недостовірна різниця з аналогічним показником з групи порівняння, U-критерій Манна–Уїтні ($p>0,05$)

Наочно динаміку приросту середнього показника гостроти зору представлено в вигляді діаграм розмаху (рис. 5.1.)

Як видно з представлених нижче даних, середні показники гостроти зору між групами різняться в межах одного-двох рядків. Важливим є й розбіг результатів, які слід оцінювати за вусами шкали розмаху – вони менш виражені саме в основній підгрупі, де застосовувалась імплантація внутрішньокапсульного кільця. Також на верхньому рисунку помітно, що різниця за середніми показниками гостроти зору без застосування корекції збільшилась з терміном спостереження після операції. Так через 6 міс. після операції середні значення гостроти зору без застосування корекції у контрольній підгрупі - 0,73±0,03, у основній – 0,80±0,03 ($p>0,05$).

Максимальна гострота зору (0,9 та вище) визначена на 13 очах (41,93 %) з контрольної підгрупи через 6 місяців після операції. Корекція не була потрібна для покращення рефракційного результату в 14ти випадках (45,16 %), на 4 очах (12,9 %) була необхідна сферична корекція, в 38,7 % (12 очей) – циліндрична, на 1му оці (3,2 %) - сферо-циліндрична.

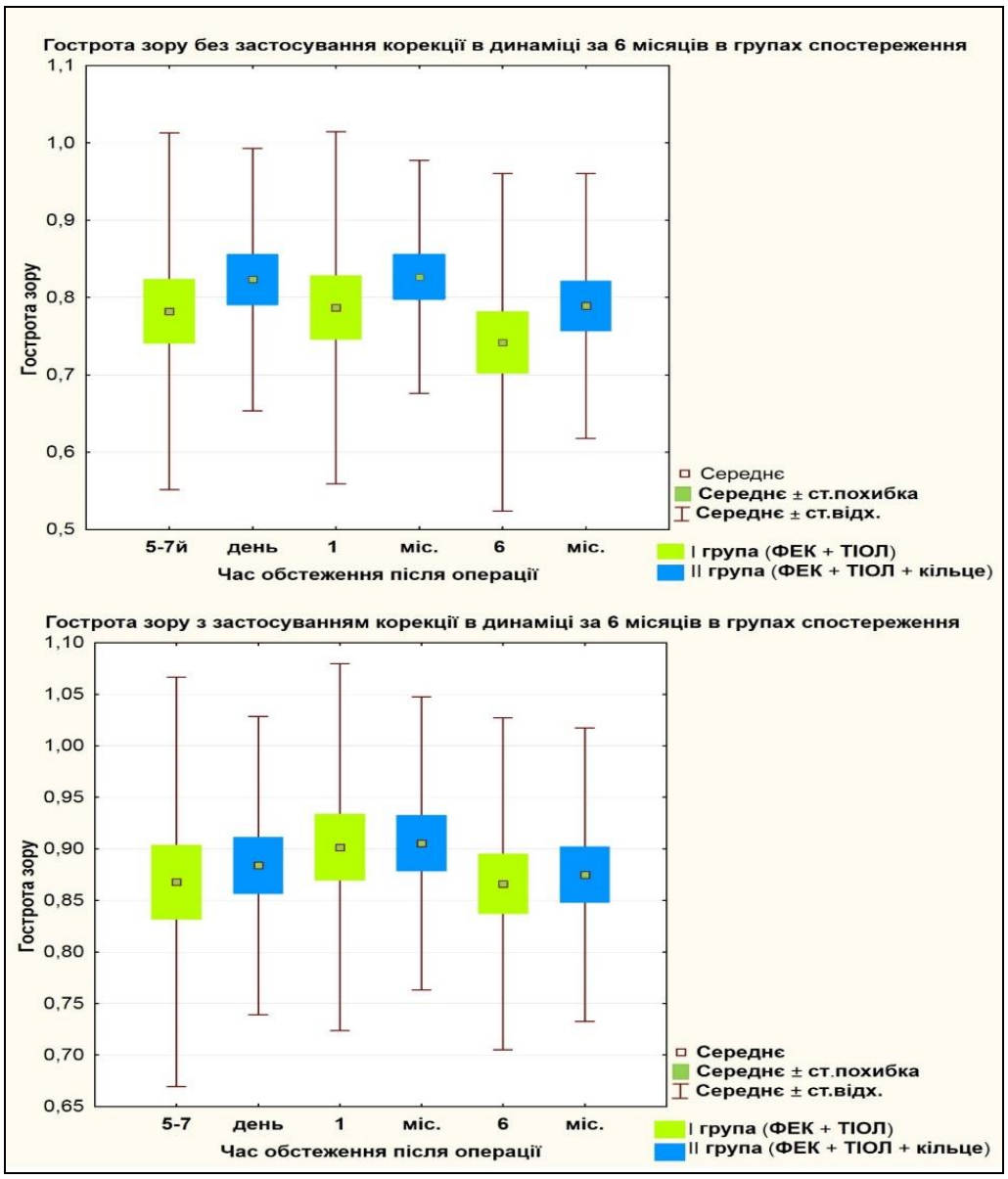

Рис. 5.1 Середні показники гостроти зору після ФЕК з імплантацією ТІОЛ в групах спостереження через 5-7 днів, 1 місяць та 6 місяців після операції

В основній підгрупі, де було імплантоване внутрішньокапсульне кільце поверх торичної ІОЛ за розробленою вперше методикою, через 6 місяців гострота зору 0,9-1,0 визначалась на 14 очах, що було половиною випадків (50,0 %). Також в 14ти випадках (50,0%) корекція не була потрібна для поліпшення рефракційного результату, на 4 очах (14,2 %) сферична корекція покращувала гостроту зору, на 5 очах (17,8 %) – циліндрична, в 5 випадках (17,8 %) була використана сферо-циліндрична корекція.

Зазвичай, наявність ротації ТІОЛ оцінюють за відповідністю вісі положення лінзи післяопераційно до вісі під час імплантації, попередньо розрахованої доопераційно. Вплив ротації лінзи впливає на динаміку гостроти зору. В таблиці 5.5 представлені результати досягнення максимальної гостроти зору в контрольній та основній підгрупах через 1 та 6 місяців після факоемульсифікації. Більш ранні результати розцінені непоказовими для оцінки стабільності ТІОЛ в капсульному мішку.

Таблиця 5.5.

Динаміка показника некорегованої гостроти зору на очах з катарактою та рогівковим астигматизмом після факоемульсифікації кришталика з імплантацією ТІОЛ в групах спостереження

Строки спостереження	Гострота зору					
	0,9 – 1,0 (кількість очей, %)		0,7-0,9 (кількість очей, %)		<0,7 (кількість очей, %)	
	Контрольна підгрупа n=31	Основна підгрупа n=28	Контрольна підгрупа n=31	Основна підгрупа n=28	Контрольна підгрупа n=31	Основна підгрупа n=28
1 місяць	14 (45,1%)	13 (46,4%)	7 (22,5%)	11 (39,2%)	10 (32,2%)	4 (14,2%)
6 місяців	13 (41,9%)	15 (53,5%)	7 (22,5%)	8 (28,5%)	11 (35,4%)	5 (17,8%)

З таблиці видно, що в контрольній підгрупі спостереження відсоток очей, які мали гостроту зору від 0,7 та вище при обстеженні через 1 міс після операції був на рівні 67,6 % (21 око з 31го), а через 6 місяців після операції дещо зменшився до 64,4 % (20 очей). В той час, як в основній підгрупі, де використана удосконалена методика з імплантацією капсульного кільця, через 1 місяць після факоемульсифікації кришталика на 24 очах (85,6 %) була досягнута висока гострота зору (0,7 та вище). Різниця між показниками гостроти зору між групами спостереження не була статистично значимою ($p>0,05$). Зменшення кількості очей з високою гостротою зору при обстеженні через 6 місяців в основній підгрупі до 23 очей (82 %) було спричинено розвитком вторинної катаракти на одному оці.

Далі проведений аналіз стабільності положення торичної ІОЛ в капсульному мішку протягом часу післяопераційно. Для цього порівняно вісь, на яку імплантована лінза під час оперативного лікування згідно попереднього передопераційного розрахунку, до її положення станом через 6 місяців післяопераційно. Положення інтраокулярної лінзи оцінювали за допомогою щілинної лампи та розміщення світлового пучка паралельно насічок на торичній ІОЛ на прооперованому оці. Для контролю додатково визначали вісь ТІОЛ за допомогою оптичної когерентної томографії переднього відрізку ока на апараті Visante OCT Anterior Segment Imaging (Carl Zeiss, Німеччина).

Виявлено, що через 6 місяців після операції ротація інтраокулярної лінзи виявлена в контрольній підгрупі на 23 очах (74,1 %), в основній підгрупі - на 12 очах (42,85 %). Також важливо, що в контрольній підгрупі в більшості випадків (на 13 очах, це 59 % з числа ротованих) було зафіксоване відхилення вісі положення торичної інтраокулярної лінзи в межах 6 градусів і більше, в той час, як в основній підгрупі в кожному з випадків ротації (12 очей, 100 % з ротованих) відхилення від вісі імплантації ТІОЛ не перевищувало 6 градусів.

На рисунку 5.2 представлені результати відхилення вісі ТІОЛ через 6 місяців після операції в групах спостереження.

Аналізуючи отримані дані можна стверджувати, що положення торичної інтраокулярної лінзи в основній підгрупі, де додатково імплантувалось внутрішньокапсульне кільце за запропонованою методикою, було більш стабільне, штучний кришталик зберігав своє правильне положення краще, а саме середній показник відхилення положення від вісі імплантації був на рівні 2,14±0,48 градусів (Me – 0°, мах – 6°, min – 0 °), що не мало впливового значення для зорових функцій досліджуваних очей.

Рис. 5.2 Середні значення та розбіг показників відхилення вісі положення ТІОЛ через 6 міс. після оперативного лікування в досліджуваних групах.

В контрольній підгрупі з оперативним лікуванням за стандартною методикою - середній показник відхилення був на рівні 5,29±0,77 (6,0(0:8,0) градусів (мах – 20°, min – 0 °), що впливало на гостроту зору та суб'єктивні відчуття пацієнтів: виникав дискомфорт, двоїння та неможливість бачити мілкий шрифт на близькій відстані при імплантованій мультифокальній ТІОЛ. Така різниця між середніми показниками відхилення положення від вісі імплантації торичної лінзи між групами спостереження є статистично достовірною ($p<0,05$). Також важливо, що в 2 випадках пацієнтам з контрольної підгрупи спостереження було виконане повторне оперативне втручання з причини значної ротації ТІОЛ на 10 та 20 градусів в кожному з випадків.

Нижче наведено клінічні випадки застосування розробленого вперше способу профілактики ротації торичної інтраокулярної лінзи.

Клінічний приклад 1.

Перший випадок – імплантація внутрішньокапсульного кільця одномоментно з факоемульсифікацією кришталика. Дана пацієнтка була з основної підгрупи дослідження.

Пацієнтка О. 1970 р.н., прооперована з приводу встановленого клінічного діагнозу: «Початкова катаракта лівого ока. Гіперметропія середнього ступеню лівого ока. Складний гіперметропічний астигматизм обох очей. Артифакія правого ока. Амбліопія слабкого ступеню правого ока.» На первинному доопераційному огляді гострота зору лівого ока: 0,5 без застосування корекції та 0,8 з використанням скла sph + 1,5D cyl + 2,75D ax 110. Хворій було заплановане та виконане оперативне лікування розробленим способом з метою профілактики ротації торичної ІОЛ, а саме: факоемульсифікація кришталика з імплантацією торичної інтраокулярної

лінзи та її стабілізація з метою профілактики ротації, щляхом імплантації в капсульний мішок стандартного розімкнутого кільця діаметром 13 мм із закругленими кінцями з розташуванням поверх гаптичних елементів ТІОЛ.

При огляді на 2-гу добу після операції гострота зору дорівнює 1.0 (з використанням діафрагми), внутрішньоочний тиск в нормі, ТІОЛ знаходиться в капсульному мішку і займає правильне положення вісі. Через 6 міс. після операції гострота зору прооперованого ока = 1.0, внутрішньоочний тиск в нормі, положення ТІОЛ стабільне, ротації не виявлено.

Клінічний приклад 2.

Другий клінічний приклад – застосування імплантації капсульного кільця також поверх гаптичних елементів штучного кришталика, але вже при повторному втручанні з приводу ротації ТІОЛ, яка була імплантована за стандартною методикою без застосування методів профілактики цього процесу під час первинного оперативного лікування.

Пацієнтка Д., 1961 р.н., прооперована з приводу встановленого клінічного діагнозу: «Незріла катаракта правого ока. Складний міопічний астигматизм правого ока».

Доопераційний астигматизм за даними кератометрії - 2,75 Д. Імплантована торична ІОЛ – AT Torbi 709 M, Carl Zeiss Meditec, Німеччина. Через 1 місяць після операції пацієнтка мала необхідність в використанні додаткової циліндричної корекції у 1,5Д. Тоді на плановому огляді було виявлено, що лінза ротувалась на 10 градусів від вісі імплантації. При біомікроскопії визначено значні виражені фіброзні зміни капсульного мішка. Гострота зору відповідно знизилась до 0,5 без застосування корекції. При використанні додаткової корекції sph - 0,5D та cyl + 1,5D показник гостроти зору досягав 1,0. Пацієнтка скаржилась на нечіткість зору, двоїння, була незадоволена результатом оперативного лікування. Було виконане повторне оперативне втручання: інтраокулярна лінза була повернута в правильне висхідне положення, згідно передопераційного розрахунку та стабілізована за допомогою імплантації в капсульний мішок стандартного розімкнутого

кільця діаметром 13 мм із закругленими кінцями, разташованого поверх гаптичних елементів торичної ІОЛ. При огляді на другу добу після операції гострота зору дорівнювала 1.0 (з використанням діафрагми), внутрішньоочний тиск в межах норми, ТІОЛ була розташована в капсульному мішку і займала правильне положення згідно вісі імплантації. Через 6 міс. після повторної операції гострота зору прооперованого ока дорівнювала 1.0, внутрішньоочний тиск в нормі, положення ТІОЛ стабільне, ротації не виявлено.

Клінічний приклад 3.

Третій клінічний випадок – застосування імплантації капсульного кільця також поверх гаптичних елементів штучного кришталика, але вже при третьому втручанні, до цього вже виконувалась факоемульсифікація катаракти та репозиція з приводу ротації ТІОЛ без використання капсульного кільця, яка була імплантована за стандартною методикою без застосування методів профілактики цього процесу під час первинного оперативного лікування.

Пацієнтка Н., 1967 р.н., прооперована з приводу встановленого діагнозу: «Початкова катаракта, міопія середнього ступеню, складний міопічний астигматизм лівого ока ».

Доопераційний рогівковий астигматизм за даними кератометрії – 2,25 Д. Імплантована торична ІОЛ – AT LISA tri toric 909M, Carl Zeiss Meditec, Німеччина. Цей клінічний випадок вибраний, тому що пацієнтка потребувала двох додаткових втручань з приводу ротації імплантованої ТІОЛ. При першому втручанні виконана репозиція ротованої на 20 градусів лінзи стандартним методом: ТІОЛ була повернута в висхідне правильне положення згідно передопераційного розрахунку. На другий день на плановому огляді - гострота зору прооперованого ока становила 0,95 через діафрагму, на 7-й день гострота зору знижена - 0,7, що не корегує. Знову повернулись скарги на двоїння та нечіткість зору, туман, неможливість читати на близькій відстані. При огляді виявлено, що ТІОЛ ротувалась в положення до

репозиції. Пацієнтці було виконане повторне оперативне втручання. Під час операції виявлені значні фіброзні зміни капсульного мішка, які повторно призвели до зміни положення гаптичного елементу, що призвело до зміщення інтраокулярної лінзи. Друга репозиція виконана вже з використанням додаткового капсульного кільця за розробленим способом для досягнення максимальної стабільності положення вісі лінзи. Через 6 місяців після повторної операції гострота зору оперованого ока становила 100%, внутрішньоочний тиск в нормі, положення ТІОЛ стабільне.

В попередньому розділі виявлена більша стабільність рефракційного результату при застосуванні методу Біоптика в порівнянні з використанням імплантації ТІОЛ без застосування методу профілактики ротації лінзи. При порівнянні ефективності методу Біоптика з ІІ групи спостереження з основною підгрупою І групи, де застосовувався розроблений спосіб імплантації капсульного кільця, отримано наступні дані, представлені в таблиці 5.6.

Таблиця 5.6

Порівняння рефракційних результатів між основною підгрупою І групи спостереження та ІІ групи спостереження

Показник	ІІ група (Біоптика) n=33 M±m; Me (Q1:Q3)	Основна підгрупа (ФЕК +ТІОЛ + кільце) n=28 M±m; Me (Q1:Q3)
Гострота зору без корекції		
До операції	0,15±0,02 0,1(0,05:0,25)	0,20±0,03 0,16(0,09:0,3)
Через 1 міс. післяопераційно	0,69±0,04*# 0,8(0,55:0,9)	0,82±0,02*# 0,8(0,7:1,0)
Через 6 міс. післяопераційно	0,74±0,03*# 0,8(0,6:0,9)	0,80±0,03*# 0,9(0,7:0,9)

Рогівковий астигматизм за даними кератометрії, Д		
До операції	2,65±0,2 2,75(1,5:3,25)	2,29±0,17 2,37(0,75:2,87)
Через 1 міс. післяопераційно	0,85±0,11*^ 0,75(1,25:2,25)	2,24±0,17^ 2,37(1,5:2,75)
Через 6 міс. післяопераційно	0,99±0,13*^ 1,0(0,5:1,25)	2,32±0,17^ 2,5(1,62:2,75)
Загальний астигматизм за даними авторефрактометрії, Д		
Через 1 міс. післяопераційно	0,6±0,07# 0,5(0,25:0,75)	0,71±0,06# 0,75(0,5:1,0)
Через 6 міс. післяопераційно	0,76±0,13# 0,5(0,5:0,75)	0,80±0,08# 0,75(0,5:1,0)

Примітки:

* - статистично достовірна різниця з показником до операції, критерій Вілкоксона ($p<0,01$)

- статистично недостовірна різниця з аналогічним показником з групи порівняння, U-критерій Манна–Уїтні ($p>0,05$)

^ - статистично достовірна різниця з аналогічним показником з групи порівняння, U-критерій Манна–Уїтні ($p<0,05$)

Вищезазначені результати засвідчують ефективність застосування методів Біоптика та імплантації ТІОЛ за розробленою методикою. При порівнянні середніх показників гостроти зору станом на 1 міс. різниця не є статистично значущою ($p>0,05$), але в основній підгрупі результати є вище, а саме 0,82±0,02, в контрольній пігрупі - 0,69±0,04, що пов’язане з віддаленими кератопластичними процесами при виконанні лазерного втручання. Так, вже через 6 місяців після операції – результати майже на одному рівні ($p>0,05$): 0,74±0,03 в контрольній підгрупі, та 0,80±0,03 в основній підгрупі, що є високим рівнем гостроти зору і стабільним результатом. Порівнюючи силу загального астигматизму через 6 міс. встановлено, що корекція рогівкового

астигматизму досягнута в кожній з підгруп - 0,76±0,13 та 0,80±0,08 в підгрупах відповідно (p>0,05).

Резюме до розділу 5

Таким чином, в результаті дослідження виявлено наступне:

1) Імплантація додаткового капсульного кільця за запропонованою вперше методикою достовірно перешкоджає ротації торичної інтраокулярної лінзи в капсульному мішку; положення торичної інтраокулярної лінзи в основній підгрупі, де додатково імплантувалось внутрішньокапсульне кільце за запропонованою методикою, було більш стабільне, штучний кришталик зберігав своє правильне положення краще, а саме середній показник відхилення положення від вісі імплантації був на рівні 2,14±0,48 градусів (Me – 0°, max – 6°, min – 0 °), що не мало впливового значення для зорових функцій досліджуваних очей;

2) Розроблений метод допоміг запобігти повторним оперативним втручанням з приводу репозиції ротованої торичної інтраокулярної лінзи. Так, в контрольній підгрупі спостереження репозиція ТІОЛ виконана у двох випадках;

3) Представлений спосіб профілактики ротації торичної інтраокулярної лінзи дозволяє досягти високу гостроту зору в 82% випадків. Середній показник гостроти зору через 6 місяців у підргупі, де імплантоване капсульне кільце - 0,80±0,03, в контрольній підгрупі без профілактики ротації - 0,73±0,03.

Даний розділ викладено в наступних публікаціях:

1. [110] Zavgorodnya NG, Novikova VYu. Prevention method of toric intraocular lens rotation after phacoemulsification of cataract using a standard capsule ring. Journal of Education, Health and Sport. 2021;11(2):171-181.
2. [120] Завгородня НГ, Новікова ВЮ, Цибульська ТЄ. Профілактика ротації торичних інтраокулярних лінзи після факоемульсифікації

катаракти на очах з рогівковим астигматизмом з використанням стандартного капсульного кільця. World science. 2021;2(63):30-35.

3. [121] Новікова ВЮ. Результати корекції рогівкового астигматизму при факоемульсифікації катаракти з імплантацією торичної інтраокулярної лінзи. Сучасні аспекти медицини та фармації-2018: тези доп. всеукр. наук.-практ. конф. молодих вчених з міжнар. участю (до 50-річчя заснування ЗДМУ). Запоріжжя, 17-18 травня 2018 р. Запоріжжя; 2018, с.191.
4. [23] Спосіб профілактики ротації торичних інтраокулярних лінз після факоемульсифікації катаракти на очах з рогівковим астигматизмом: пат. 145036 Україна: МПК A61F 9/00. №u202004231; заявл. 13.07.20; опубл. 10.11.20, Бюл. №21. 4 с.

РОЗДІЛ 6
АНАЛІЗ ТА ОБГОВОРЕННЯ РЕЗУЛЬТАТІВ ДОСЛІДЖЕННЯ

Проведений патентний пошук та аналіз сучасної літератури підтвердив актуальність теми та завдань дисертаційного дослідження. Зважаючи на те, що катарактальна хірургія удосконалюється у зв'язку з інноваційними досягненнями в технології методу оперативного лікування і розробці нових сучасних інтраокулярних лінз - оперативне лікування катаракти розглядається сьогодні як один з видів рефракційних операцій поряд з іншими видами корекції аметропій. Рефракцією цілі вважається діапазон в 0,5Д з урахуванням сферичного і астигматичного результату після операції. Однак рогівковий астигматизм від 0,75Д і вище призводить до суб'єктивно відчутного зниження гостроти зору та акомодаційної астенопії після операції в разі відсутності його оперативної корекції. В дослідженнях офтальмохірургів підтверджено, що супутній рогівковий астигматизм робить неможливим отримання високої післяопераційної гостроти зору без додаткової корекції [3, 4, 5].

На сучасному етапі існує багато методів корекції рогівкового астигматизму в ході оперативного лікування катаракти, такі як: зміна розміру і положення тунельного розрізу при екстракції катаракти, зміщення в сторону сильного меридіану; астигматична кератотомія, а саме рогівкові (CRI) та лимбальні послаблюючі розрізи (LRI); імплантація додаткових псевдофакічних торичних інтраокулярних лінз; імплантація торичних інтраокулярних лінз; використання ексимерлазерних технологій в поєднанні з заміною кришталика у вигляді біоптики в два чи три етапи. Кожен з вищевказаних методів має свої переваги та недоліки [6, 7, 8, 9, 10, 11]. Тому в кожному випадку перед лікарем постає складний вибір методу корекції рогівкового астигматизму при плануванні оперативного лікування катаракти.

Використання торичних ІОЛ на сьогодні займає лідируючу позицію серед усіх методів корекцій рогівкового астигматизму при плануванні екстракції катаракти [12, 13, 98]. Найбільшою його перевагою є компенсація рогівкового астигматизму швидко та одномоментно під час виконання факоемульсифікації катаракти з застосуванням мінімальних додаткових технологічних засобів та обладнань. Але даний метод не завжди дозволяє отримати стабільний результат з причини ротації торичної інтраокулярної лінзи. Ротація торичних ІОЛ в післяопераційному періоді є і донині основною причиною незадоволеності результатами [15].

Низкою інших дослідників було показано, що ексимерлазерна кераторефракційна операція (LASIK) являє собою найбільш сучасний і перспективний напрямок в рефракційній хірургії [6, 21]. Перевагою LASIK, на їх думку, є висока ефективність і краща передбачуваність рефракційного ефекту в порівнянні з іншими методами за даними авторів. Застосування лазерних технологій в комбінації з виконанням факоемульсифікації катаракти називається «Біоптика» [8]. До недоліку цього методу можна віднести - багатоетапність, а тому і довший відновлюваний період до отримання кінцевого післяопераційного результату.

В зв’язку з тим, що кожен з вищезазначених методів оперативного

лікування має ряд недоліків, та не розроблені чіткі критерії до вибору методу оперативного лікування катаракти з супутнім рогівковим астигматизмом для забезпечення максимального рефракційного результату після операції, питання вивчення, удосконалення та оптимізіції вищевказаного оперативного лікування є актуальним та відкритим. Все це і обумовило проведення дослідження в напрямку оптимізації корекції рогівкового астигматизму при факоемульсифікації катаракти.

Першим завданням було визначення впливу рогівкового астигматизму на рефракційні результати факоемульсифікації катаракти при імплантації сферичних інтраокулярних лінз. В яких випадках некорегований додатковим методом астигматизм призведе до зниження функціональних результатів та якої сили астигматизм потрібно заздалегідь планувати до корекції.

В ході аналізу амбулаторних карт та дослідження в динаміці 40 хворих (50 очей), які склали третю групу спостереження, пацієнтам якої була виконана факоемульсифікація катаракти та імплантована сферична ІОЛ за стандартною методикою, виявлено, наступне: імплантація сферичної інтраокулярної лінзи може бути виправдана та застосована при доопераційному астигматизмі силою до 0,75 Д, переважно при вертикальній чи близькій до вертикальної його вісі. Так у пацієнтів з підгрупи дослідження з вдоопераційним астигматизмом до 0,75 Д вдалось досягти рівня некорегованої гостроти зору в 0,89±0,04, а з циліндричною корекцією вона складала 0,97±0,01 ($p>0,05$). Такий результат не є статистично значущим та не відзначається пацієнтом як відчутне поліпшення зору при застосуванні додаткової корекції. При вихідних значеннях рогівкового астигматизму від 0,75 до 2,75 Д встановлено, що в половині випадків (46 %-58 % з числа прооперованих) після оперативного лікування з імплантацією сферичного штучного кришталика хворі будуть потребувати використання додаткової циліндричної корекції. У разі наявності висхідного астигматизму від 2,75 Д - така потреба сягає 100 %.

Отримані дані свідчать про необхідність завчасного попередження

хворого про вплив рогівкового астигматизму на рефракційний результат оперативного лікування. Тому варто обговорити з пацієнтом подальший метод корекції астигматизму або спланувати його одномоментне усунення з заміною кришталика.

Також результати проведеного дослідження показали, що індукований внаслідок оперативного втручання астигматизм не має істотного значимого впливу на остаточний рефракційний результат. Посилення показників рогівкового астигматизму знаходились в межах 0,8-6,5%, що дало змогу зробити висновок про недоцільність використання способу виконання тунельного розрізу в проекції сильного меридіану для зменшення сили рогівкового астигматизму.

В дослідженнях Коломієць В.О., Дмитрієва С.К. та Лазаря Ю.М. визначено, що хірургічно індукований астигматизм може коливатися до значних цифр і залежить не тільки від розміру розрізу, а й від основних анатомо-функціональних показників ока, серед яких початковий рогівковий астигматизм, величина передньо-заднього розміру ока, ригідність рогівки та її товщина [49, 54]. В роботах Новицького А.М. встановлено, що найбільший вплив на формування післяопераційного індукованого рогівкового астигматизму мають тип тунельного розрізу, його ширина та сила початкового рогівкового астигматизму (до 70 %), в той час як діаметр рогівки, внутрішньоочний тиск та аксіальна довжина ока мають менший вплив (близько 30 %) [7, 10].

Таким чином була доведена необхідність та доцільність планування комбінованого оперативного лікування катаракти (рефракційної заміни кришталика) з усуненням рогівкового астигматизму.

Наступним завданням стало: оцінити ефективність оперативного лікування катаракти на очах з супутнім рогівковим астигматизмом при факоемульсифікації катаракти з імплантацією торичної інтраокулярної лінзи та з використанням методу «Біоптика», тобто застосування

кераторефракційних технологій. Дані методи на сьогодні є найрозповсюдженішими у практиці катарактальних хірургів.

Було проведено комплексне клініко-офтальмологічне обстеження пацієнтів з першої групи, а саме її контрольної підгрупи у складі 26 пацієнтів (31 око), де факоемульсифікація та імплантація торичної ІОЛ виконувалася за стандартною технікою без застосування методик, що перешкоджають ротації штучного кришталика в післяопераційному періоді, та 22 пацієнтів (33 ока) з другої групи дослідження, прооперованих за методом Біоптика (23 ока у три етапи, 10 очей у два етапи).

В ході даного етапу дослідження виявлено наступні результати: у пацієнтів, прооперованих за методом «Біоптика» з другої групи спостереження з застосуванням кераторефракційного втручання показники астигматизму за даними кератометрії достовірно зменшились через 6 міс. в середньому на 62,6 %, з 2,65±0,2 Д до 0,99±0,13 Д ($p<0,01$). Проте за даними кератометрії через 6 міс. рогівковий астигматизм в даній групі складав в середньому 0,99±0,13 Д, незважаючи на лазерну докорекцію астигматизму.

При порівнянні показника загального астигматизму за даними авторефрактометрії з доопераційним рогівковим астигматизмом за даними кератометрії, станом на 6 міс. післяоперційно, зроблені наступні висновки:

- В контрольній підгрупі І групи (ФЕК + ТІОЛ) через 6 міс. астигматизм знизився з 1,71±0,14 Д до 0,95±0,1 Д;
- В ІІ групі спостереження (Біоптика) - зменшення цифр з 2,65±0,2 Д до 0,76±0,13 Д).

При порівнянні даних загального астигматизму через 6 міс. після операції між двома групами, різниця достовірно значима ($p<0,05$), що може вказувати на більшу ефективність методу Біоптика за цим показником.

Але головним критерієм ефективності хірургічної корекції супутнього рогівкового астигматизму є стабільність показників загального астигматизму з авторефрактометром. Рефракційні показники пацієнтів, прооперованих з імплантацією торичної ІОЛ мали приріст загального астигматизму за 5

місяців в середньому на 71,5 % (з 0,27±0,04 Д до 0,95±0,18 Д), натомість у II групі (Біоптика) приріст становив лише 21 % (з 0,6±0,07 Д до 0,76±0,13 Д). Однак слід зауважити, що ефективність оперативного лікування оцінюється комплексно. Для пацієнтів же головним критерієм задоволеності результатом оперативного втручання була гострота зору, тобто функціональний стан зору, а не анатомічні параметри рогівки. Гострота зору в контрольній підгрупі I групи через 6 місяці без застосування корекції складала 0,73±0,03, в II групі дослідження – 0,74±0,03, що є високим результатом і статистично різниця не є достовірною (p>0,05).

Наші дані ефективності застосування методу Біоптика узгоджуються з даними отриманими Оздербаєвою А.А. Автор наводить результати дисертаційного дослідження, в ході якого всім пацієнтам основної групи (33 пацієнти, 53 ока) проводилась біотична методика. Першим етапом в основній групі формували рогівковий флеп з використанням мікрокератома «Zyoptix» (Bausch & Lomb) з головкою 120 мкм. Вже через 3 і більше діб після формування флепу рогівки виконувався другий етап лікування - факоемульсифікація катаракти з імплантацією ІОЛ. Всім пацієнтам проводилась мікрокоаксіальна факоемульсифікація через рогівковий розріз 2,2 мм на апараті «Infiniti» (Alcon) з руківкою Ozil за стандартною метдикою. Третій етап – виконання власне лазерної кератектомії, яка проводилася через 5-6 тижнів після факоемульсифікації. В основній групі після стандартної підготовки операційного поля піднімали рогівковий флеп і виконували ексимерлазерну абляцію. В контрольній групі (35 пацієнтів, 40 очей) виконували традиційну технологію ЛАСІК (формування флепу рогівки + лазерна кератектомія) виконували через 6-12 місяців після факоемульсифікації катаракти. Різниця в гостроті зору між основною і контрольною групами в усі терміни спостереження була статистично недостовірною (p> 0,1). Було встановлено, що проведення етапів біоптичного втручання в три етапи забезпечує безпечне виконання і зорову реабілітацію пацієнтів в максимально короткі терміни. Після операції гострота зору без

корекції 0,8-1,0 в основній групі була досягнута в 62,26 % (33 ока), гострота зору 0,5-0,7 - в 32,07 % (17 очей) і гострота зору 0.4 і нижче - в 5,66 % (3 очей). Низькі значення гостроти зір отримані на 3 очах були пов'язані з наявністю рефракційної амбліопії [8].

Кожен офтальмохірург та пацієнт прагнуть якнайкращих показників. Проаналізувавши отримані дані, а саме регрес компенсації загального астигматизму в групі, де була імплантована торична інтраокулярна лінза, наступним етапом був детальний аналіз виявленої ротації ТІОЛ та розроблено спосіб вирішення цієї проблеми для покращення функціональних результатів оперативного лікування. Важливою його перевагою є загальний час лікування – одномоментність в першому випадку, та багатоетапність при оперативному лікуванні за методом Біоптика, яка займає від 3х до 6ти місяців загалом. Треба враховувати соціальний фактор, необхідність швидко повертитись до роботи пацієнтам, декотрим від’їжджати за кордон або в інше місто.

Для оптимізації методу факоемульсифікації кришталика з імплантацією торичної ІОЛ був розроблений метод застосування стандартного капсульного кільця та оцінена його ефективність у проведеному подвійно відкритому клініко-офтальмологічному ретроспективно-проспективному обстеженні 43 пацієнтів (59 очей) першої групи, прооперованих з приводу катаракти (або рефракційної заміни кришталика) та супутнього рогівкового астигматизму методом факоемульсифікації катаракти з імплантацією торичної інтраокулярної лінзи.

Аналіз літератури та патентного пошуку свідчить, що офтальмохірурги у всьому світі до цього часу знаходяться в пошуках вирішення питання ротації та досягнення стабільності положення торичної інтраокулярної лінзи у капсульному мішку у її вихідній запланованій вісі.

Так, катарактальними хірургами Г. А. Федоровим та В. В. Егоровим був розроблений пристрій для підвищення ротаційної стабільності імплантованих торичних інтраокулярних лінз. Запропонований пристрій має

вигляд незамкнутого плаского капсульного кільця з додатковими двома шарнірами на кінцях і в центральній частині кільця - з м'яким стопором в формі циліндра. Імплантують дане кільце за особливою методикою: після імплантації його обертають всередині капсульного мішка за годинниковою стрілкою, поки положення стопора не стане відповідати мітці на рогівці, що позначає положення сильної вісі астигматизму. Далі в капсульний мішок імплантують торичну інтраокулярну лінзу і обертають її також за годинниковою стрілкою та розташовують таким чином, щоб основа її опорного елемента мала упор в силіконовому стопорі. Таке розташування в сукупності повинно відповідати вісі астигматизму [19]. Даний спосіб добре стабілізував лінзу за даними авторів, але мав суттєві недоліки. По-перше не було налагоджено розповсюджене промислове виробництво такого кільця, що протидіяло широкому впровадженню даної методики в практику. По-друге в зв’язку з особливістю методики імплантації вказаного капсульного кільця і далі ІОЛ - виникали складнощі при імплантації, особливо при ригідній зіниці, щоб силіконовий стопор зайняв правильну вісь з урахуванням надалі імплантованої торичної ІОЛ.

Кузнєцов С.Л. з Галлєєвим Т.Р. та співавторами також розробили свій варіант внутрішньокапсульного кільця. Особливістю його є наявність на внутрішній поверхні кільця еластичних елементів у вигляді трьох зубців з зазорами, призначених для фіксації гаптичного елементу імплантованої надалі торичної ІОЛ за типом «скрепки» [111, 112]. Недоліками даного методу також є вищевказані для попереднього пристрою.

Слід зауважити, що в роботах Vokrojová M, Havlíčková L, Brožková M та Hlinomazová Z. не було виявлено достовірної різниці в ротаційній стабільності імплантованого астигматичного кришталика з наявністю або відсутністю внутрішньокапсульного кільця [113]. Отже, на сьогодні немає єдиної думки хірургів в цьому питанні.

Застосування запропонованого нами способу профілактики ротації торичної інтраокулярної лінзи після факоемульсифікації катаракти на очах з

рогівковим астигматизмом, шляхом використання стандартного капсульного кільця, яке імплантується поверх гаптичних опорних елементів штучного кришталика, забезпечує довготривалий стабільний рефракційний післяопераційний результат в 57,15% випадків (частина очей без зафіксованої ротації ТІОЛ), знижує частоту виконання повторних оперативних втручань з приводу репозиції ротованої торичної інтраокулярної лінзи (0 випадків у підгрупі дослідження). В сукупності даний спосіб дозволяє підвищити ефективність хірургічного лікування катаракти на 31,25% (за рахунок зменшення випадків ротації ТІОЛ) на очах з супутнім рогівковим астигматизмом та може бути рекомендований до використання у практиці офтальмохірургів. Використання стандартного внутрішньокапсульного кільця за розробленою методикою дозволяє запобігти ротації торичної інтраокулярної лінзи більше, ніж на 6 градусів в 100% випадків на відміну від стандартної методики, при якій ротація від 6ти і вище градусів ТІОЛ відбулась у 59 % випадків (13 очей з 23 ротованих). Ротація ТІОЛ до 6 градусів суттєво не впливає на гостроту зору, не знижує її та не потребує додаткових оперативних втручань.

Ефективність цього методу обумовлена двома наступними ефектами:

1) внутрішньокапсульне кільце стабілізує капсульний мішок в фронтальній площині завдяки радіальній напрузі на екватор капсули кришталика, що запобігає його деформації при розвитку фіброзних процесів;

2) додатковий тиск кільця на гаптичні елементи ТІОЛ в сагітальному направленні також зменшує можливість ротації та вільного пересування лінзи у капсульному мішку.

Представлений спосіб профілактики ротації торичної інтраокулярної лінзи дозволяє досягти високу гостроту зору в 82% випадків. Середній показник гостроти зору через 6 місяців у підргупі, де імплантоване капсульне кільце - 0,80±0,03, в першій підгрупі без профілактики ротації - 0,73±0,03 ($p>0,05$).

Отримані результати дисертаційного дослідження вирішують важливе науково-прикладне завдання сучасної офтальмології – підвищення ефективності хірургічного лікування катаракти шляхом застосування способу оптимізації методу корекції аномалій рефракції при факоемульсифікації катаракти з імплантацією інтраокулярної лінзи на очах з рогівковим астигматизмом.

ВИСНОВКИ

1. Близько 30% населення в світі мають астигматизм від 0,75 Д і вище, який призводить до суб'єктивно відчутного зниження гостроти зору та акомодаційної астенопії після операції в разі відсутності його оперативної корекції, що обумовлюють велику медико-соціальну важливість цієї проблеми. Незважаючи на чисельні дослідження, кожен з існуючих методів корекції рогівкового астигматизму при факоемульсифікації катаракти має свої переваги та недоліки, що обумовлює актуальність та подальше вивчення ефективності застосування різних технологій для корекціїї астигматичного компоненту при ФЕК + ІОЛ та їх оптимізацію для досягнення максимального рефракційного результату на очах з рогівковим астигматизмом.

2. При плануванні очікуваного рефракційного результату на очах з рогівковим астигматизмом, слід враховувати, що імплантація сферичної інтраокулярної лінзи може бути прийнятною лише у тих випадках, де астигматизм не перевищує 0,75 Д та положення його вісі має вертикальний або близький до вертикального меридіан. У пацієнтів з підгрупи дослідження з вихідним астигматизмом до 0,75 Д некорегована гострота зору склала

0,89±0,04 (p<0,05), з циліндричною корекцією - 0,97±0,01 (p<0,05). Наявність доопераційного рогівкового астигматизму більше ніж 0,75 Д потребує імплантації торичної інтраокулярної лінзи чи планування корекції астигматизму з використанням іншого методу. При вихідних значеннях рогівкового астигматизму від 0,75 Д до 2,75 Д встановлено, що в половині випадків (46 %-58 % з числа прооперованих) після оперативного лікування з імплантацією сферичного штучного кришталика хворі будуть потребувати використання додаткової циліндричної корекції. При рівні від 2,75 Д - в 100 %.

3. Індукований астигматизм в результаті факоемульсифікації кришталика не має істотного значущого впливу на післяопераційний рефракційний результат на очах з доопераційним рогівковим астигматизмом, так як сила астигматизму за даними кератометрії не зростає більше, ніж на 0,13 Д (p<0,05) при застосуванні стандартного розташування тунельних розрізів та портів. Посилення показників рогівкового астигматизму знаходились в межах 0,8-6,5 % (p<0,05).

4. Встановлено, що факоемульсифікація катаракти з імплантацією торичних інтраокулярних лінз і оперативне лікування за програмою «Біоптика» на очах з супутнім рогівковим астигматизмом дозволяє досягти високої гостроти зору. В підгрупі з ТІОЛ через 6 місяців середній показник гостроти зору без застосування корекції - 0,73±0,03 (p<0,05), в групі Біоптики: 0,74±0,03 (p<0,05). В динаміці з 1 місяця до 6ти післяопераційно середній показник гостроти зору – в групі з ТІОЛ став меншим на 6,4 %, що пов’язано з ротацією торичної інтраокулярної лінзи; в групі Біоптики гострота зору стала вище на 6,8% без застосування корекції та на 7,3 % з корекцією, що свідчить про більш стабільні віддалені рефракційні результати корекції рогівкового астигматизму при застосуванні програми «Біоптика» в порівнянні з методом імплантації торичної інтраокулярної лінзи за стандартною методикою. В групі з ТІОЛ через 6 міс. астигматизм

компенсовано на 44,4 % - 1,71±0,14 Д до 0,95±0,1 Д ($p<0,05$); в групі Біоптики - зменшення цифр на 71,3 % з 2,65±0,2Д до 0,76±0,13 Д ($p<0,05$).

5. Використання стандартного внутрішньокапсульного кільця за розробленою методикою дозволяє запобігти ротації торичної інтраокулярної лінзи більше, ніж на 6 градусів в 100% випадків за даним дослідженням. Середній показник відхилення положення від вісі імплантації через 6 міс. – 2,14±0,48 градусів (Me – 0°, max – 6°, min – 0 °). В групі з імплантацією ТІОЛ без застосування методу профілактики ротації лінзи - середній показник відхилення – 5,29±0,77 (6,0(0:8,0) градусів (max – 20°, min – 0 °) ($p<0,05$). Ротація ТІОЛ до 6 градусів суттєво не впливає на гостроту зору, не знижує її та не потребує додаткових оперативних втручань. Представлений спосіб профілактики ротації торичної інтраокулярної лінзи дозволяє досягти високої гостроти зору в 82% випадків. Середній показник гостроти зору без застосування корекції через 6 місяців у підгрупі, де імплантоване капсульне кільце - 0,80±0,03 ($p<0,05$).

6. Результати досліджень впроваджено в лікувально-профілактичну роботу відділення мікрохірургії ока з міським центром травм та опіків очей КНП «Міська лікарня № 3» Запорізької міської ради м. Запоріжжя, медичного центру ТОВ «ВІЗУС» м. Запоріжжя, відділення мікрохірургії ока КНП «Міська лікарня № 9» Запорізької міської ради м. Запоріжжя, офтальмологічне відділення КП «Дніпропетровська обласна клінічна офтальмологічна лікарня» м. Дніпро. Наукові положення дисертації впроваджені в навчальний процес на кафедрі офтальмології Запорізького державного медичного університету м. Запоріжжя, кафедри офтальмології Дніпровського державного медичного університету м. Дніпро, кафедри очних хвороб Вінницького національного медичного університету ім. М.І.Пирогова м. Вінниця.

ПРАКТИЧНІ РЕКОМЕНДАЦІЇ

1. При плануванні очікуваного рефракційного результату на очах з рогівковим астигматизмом, слід враховувати, що імплантація сферичної інтраокулярної лінзи може бути прийнятною лише у тих випадках, де астигматизм не перевищує 0,75 Д та положення його вісі має вертикальний або близький до вертикального меридіан. Наявність вихідного доопераційного рогівкового астигматизму більше ніж 0,75Д, потребує імплантації торичної інтраокулярної лінзи чи планування корекції астигматизму з використанням іншого методу.

2. Рекомендовано до впровадження в клінічну практику розробленого способу профілактики ротації торичної інтраокулярної лінзи в капсульному мішку, шляхом використання стандартного капсульного кільця, яке імплантується поверх гаптичних опорних елементів штучного кришталика.

СПИСОК ВИКОРИСТАНИХ ДЖЕРЕЛ

1. Иошин ИЭ., Оздербаева АА. Хирургические методы коррекции астигматизма при экстракции катаракты. Офтальмология. 2008;1: 13-22.
2. Leaming D. Practice styles and preferences of ASCRS members —2003 survey. J. Cataract Refract. Surg. 2004;30:892-900.
3. Першин КБ, Пашинова НФ, Цыганков АЮ. Коррекция роговичного астигматизма и катаракты новыми гидрофобными акриловыми асферическими торическими ИОЛ. Точка зрения. Восток-Запад. 2016;2:51-4.
4. Першин КБ, Пашинова НФ, Цыганков АЮ, Гурмизов ЕП, Зубенко ОЮ. Фемтолазерная аркуатная кератотомия и экстракция катаракты у пациентов среднего и пожилого возраста с роговичным астигматизмом. Точка зрения. Восток-Запад. 2017;1:67-70.
5. Хрипун КВ. Хирургическая коррекция астигматизма во время и после экстракции катаракты [автореферат]. Санкт-Петергург; 2016, 24 с.

6. Иошин ИЭ, Кишкин ЮИ, Оздербаева АА, Пахомова АЛ, Хачатрян ГТ. Результаты биоптической коррекции астигматизма (ласик + факоэмульсификация) у пациентов с катарактой. Катарактальная и рефракционная хирургия. 2011;11(1):18-23.
7. Новицький ОМ. Клінічне дослідження можливості формування післяопераційного рогівкового астигматизму при екстракції катаракти через тунельні розрізи [дисертація в интернеті] Київ: НМАПО; 2002. Доступно: http://disser.com.ua/klinichne-doslidzhennja-mozhlyvosti-formuvannja-pisljaoperatsiynoho-rohivkovoho.html
8. Оздербаева АА. Биоптический метод коррекции роговичного астигматизма у пациентов с катарактой и миопией [диссертация в интернете] Москва: Рос. мед. акад. последиплом. образования МЗ РФ 2012. Доступно: http://medical-diss.com/medicina/biopticheskiy-metod-korrektsii-rogovichnogo-astigmatizma-u-patsientov-s-kataraktoy-i-miopiey
9. Першин КБ, Пашинова НФ, Цыганков АЮ, Гурмизов ЕП., Зубенко ОЮ. Одномоментная фемтолазерная аркуатная кератотомия и экстракция катаракты для коррекции сопутствующего роговичного астигматизма у лиц пожилого и среднего возраста. Современные технологии в офтальмологии. 2017;5:31-4.
10. Тяжев МЮ. Шантурова МА, Юрьева ТН, Антипин АГ. Традиционная кератотомия и фемтолазерные аркуатные роговичные надрезы в коррекции астигматизма при факоэмульсификации катаракты. Современные технологии в офтальмологии. 2017;6:119–121.
11. Хрипун КВ, Астахов СЮ, Коненкова Я.С. Лимбальные послабляющие разрезы как способ докоррекции остаточного астигматизма при имплантации мультифокальной торической ИОЛ Acrysof IQ Restor Toric при высоких степенях астигматизма. Офтальмологические ведомости. 2012;5(4):66-70.

12. Бачук НЮ. Опыт имплантации торических интраокулярных линз у больных катарактами с роговичным астигматизмом. Международный медицинский журнал. 2013;19(1):63-6.
13. Попова ЕА, Коваленко ЮВ. Факоэмульсификация катаракты с имплантацией торических ИОЛ — эффективный способ интраокулярной коррекции астигматизма. Офтальмологический журнал. 2012;4:98-9.
14. Shimizu K, Misawa K. Effects of toric IOL. Symposium on: Cataract, IOL, and Refractive Surgery. San Diego, CA. 1992:125-137.
15. Yoon G, Jeong TM, Cox IG, Williams DR. Vision improvement by correcting higher-order aberrations with phase plates in normal eyes. J Refract Surg. 2004 Sep-Oct; 20(5):S523-7.
16. Novis C. Astigmatism and toric intraocular lenses. Curr. Opin.Ophthalmol. 2000;11(1):47-50.
17. Ильинская ИА. Клинические аспекты интраокулярной коррекции астигматизма [автреферат диссертации в интернете] Москва: ФГБОУ ДПО ИПК ФМБА России; 2014. Доступно: http://www.dslib.net/oftalmologia/klinicheskie-aspekty-intraokuljarnoj-korrekcii-astigmatizma.html
18. Терещенко ЮА, Семенова ТК., Сорокин ЕЛ. Поиски возможностей повышения стабильности положения торических интраокулярных линз в капсульном мешке. Здравоохранение Дальнего Востока. 2014;3:45-8.
19. Федоров ГА. Устройство для повышения ротационной стабильности торических ИОЛ в капсульном мешке после проведения факоэмульсификации. Современные технологии катарактальной и рефракционной хирургии. 2011 Доступно: https://eyepress.ru/article.aspx?9755
20. Федяшев ГА. Имплантация торических интраокулярных линз с модифицированной маркировкой цилиндрического компонента: оценка

функциональных результатов и ротационной стабильности. Тихоокеанский медицинский журнал 2014;4:94-6

21. Кремешков МВ, Костин ОА. Биоптическое лечение пациента с гиперметропией высокой степени и сложным гиперметропическим астигматизмом (клинический случай). Российская офтальмология онлайн. [Интернет]. 2013;11 Доступно: https://eyepress.ru/article.aspx?11989
22. Стройко МС, Костенёв СВ. Фемтосекундная астигматическая кератотомия в коррекции роговичного астигматизма (обзор литературы). Вестник новых медицинских технологий. [Интернет] 2017;1:260-9. Доступно: https://cyberleninka.ru/article/n/femtosekundnaya-astigmaticheskaya-keratotomiya-v-korrektsii-rogovichnogo-astigmatizma-obzor-literatury
23. Завгородня НГ, Новікова ВЮ, винахідники. Запорізький державний медичний університет, патентовласник. Спосіб профілактики ротації торичних інтраокулярних лінз після факоемульсифікації катаракти на очах з рогівковим астигматизмом. Патент України на корисну модель № 145036. 2020 Листоп 10.
24. Борн М, Вольф Э. Основы оптики. Изд. 2-е. Пер. с англ. Москва: Наука; 1973. 720 с.
25. Егорова ГБ. Оптимизация контактной коррекции первичных и вторичных аметропий [автреферат диссертации в интернете] Москва: ГУ НИИ глазных болезней РАМН; 2005. Доступно: http://static.freereferats.ru/_avtoreferats/01004071086.pdf
26. Бездетко ПА, Зубарев СФ, Панченко НВ. Контактная коррекция: Метод.указ. для врачей-интернов. Харьков: ХНМУ; 2013. 40 с.
27. Розенблюм ЮЗ, Проскурина ОВ Узловые вопросы коррекции астигматизма. Вестник оптометрии. 2004;3:57-61.
28. Agarwal A, Jacob S, et al. Aberropia: a new refractive entity. J Cataract Surg. 2007; 33(11):1835-6.

29. Гутман Ш. Новые исследования по эпидемиологии различных вариантов роговичного астигматизма. Новое в офтальмологии. 2009; 3: 37-8.
30. Kee CS. Astigmatism and its role in emmetropization. Exp. Eye. Res. 2013;114:89-95.
31. Балашевич ЛИ. Клиническая корнеотопография и аберрометрия. Москва: МНТК "Микрохирургия глаза"; 2008. 167 с.
32. Розенблюм ЮЗ. Функционально-возрастной подход к компенсации аметропий. Вестн. офтальмологии. 2004;1:51-6.
33. Abrams D. Ophthalmic optics and refraction. In : Duke-Elder SS. D. Abrams; ed. System of Ophthalmology. St Louis, MO: Mosby; 1970. p. 671-4.
34. Hoffer KJ. Biometry of 7,500 cataractous eyes. Am J Ophthalmol. 1980 Sep;90(3):360-8.
35. Louis D Nichamin Astigmatism management for modern phaco surgery Int Ophthalmol Clin. Summer 2003;43(3):53-63.
36. Балашевич ЛИ, Качанов АБ, С.А.Никулин. Клиническая аберрометрия и кератотопография при эмметропии и аномалиях рефракции. В: Биомеханика глаза 2007, сб. трудов конференции, Моск. НИИ глазных. 2007. с. 230-7.
37. Fernández-Sánchez V, Ponce ME, Lara F, Montés-Micó R, Castejón-Mochón JF, López-Gil N. Effect of 3rd-order aberrations on human vision. J Cataract Refract Surg. 2008 Aug;34(8):1339-44.
38. Корниловский ИМ, Купцова ОН. Коррекция очками и контактными линзами аберраций оптической системы глаза при аметропиях на основе биоптического похода. Актуальные проблемы офтальмологи: сб. тр. Москва, 2006.50-2.
39. Cheng Z-Y, He JC, Zhou X-T, Chu R-Y. Effect of Flap Thickness on Higher Order Wavefront Aberrations Induced by LASIK: A Bilateral Study. J. Refract. Surg. 2008;24:524-9.

40. Kirman C, O'Keefe M. Higher Order Aberrations in Children With Amblyopia. J. Pediatr. Ophthalmol. Strabismus. 2008;45:92-6.

41. Аляева ОО, Рябенко ОИ, Тананакина ЕМ, Юшкова ИС. Опыт применения склеральных линз Zenlens для зрительной реабилитации пациентов с иррегулярной роговицей. Российский офтальмологический журнал. 2018;11(4):68-74.

42. Yoon G, Pantanelli S, MacRae S. Comparison of Zernike and Fourier wavefront reconstruction algorithms in representing corneal aberration of normal and abnormal eyes. J Refract Surg. 2008 Jun;24(6):582-90.

43. Алиев А-ГД, Исмаилов МИ. Клиническая классификация аберраций оптической системы глаза человека. Офтальмол. Стран Причерноморья: сб. науч. тр. Тахчиди ХП, редактор. Краснодар: Совет. Кубань; 2006:365-371.

44. Розумей НМ, Аверьянова ОС, Скрипник РЛ, Жабоедов ДГ. Сравнительная оценка аберраций высшего порядка при различных состояниях оптической системы глаза. Офтальмологический журнал 2009;3:8-11.

45. Владимиров ДВ. Аберрометрия глаз после имплантации мультифокальных интраокулярных линз. Офтальмологический журнал. 2012;5:15-9.

46. Проскурина ОВ. Динамика рефракции, диагностика и принципы очковой коррекции аметропии у детей и подростков [диссертация в интернете] Москва: ФГУ "Моск. НИИ гл.болезней" 2007. Доступно: http://www.dslib.net/oftalmologia/dinamika-refrakcii-diagnostika-i-principy-ochkovoj-korrekcii-ametropii-u-detej-i.html

47. Alió J, Rodríguez-Prats JL, Galal A, Ramzy M. Outcomes of microincision cataract surgery versus coaxial phacoemulsification. Ophthalmology. 2005 Nov;112(11):1997-2003.

48. Жабоедов ДГ. Некоторые проблемы и перспективы развития интраокулярной коррекции афакии при факоэмульсификации

катаракты. Офтальмольмологический журнал. 2014;2:112-7. Доступно: https://doi.org/10.31288/oftalmolzh20142112117

49. Коломиец ВА, Дмитриев СК, Лазарь ЮМ. Особенности хирургически индуцированного астигматизма после факоэмульсификации возрастной катаракты с имплантацией ИОЛ.Офтальмологический журнал. 2012;2:5-9.
50. Akaishi L, Vaz R, Vilella G, Garcez RC, Tzelikis PF, Visual Performance of Tecnis ZM900 Diffractive Multifocal IOL after 2500 Implants: A 3-Year Followup, Journal of Ophthalmology, 2010 Oct 05; Article ID 717591: 8. Доступно: https://doi.org/10.1155/2010/717591
51. Корниловский ИМ, Годжаева АМ. Биоптический подход в фоторефракционной хирургии. Современные технологии катарактальной и рефракционной хирургии: сб. научн. ст. Москва; 2006. 124-8.
52. Корниловский ИМ, Годжаева АМ. Новый биоптический подход к оценке оптических аберраций глаза и восстановительной коррекции зрения. Рефракционная хирургия и офтальмология. 2006;6(1):4-12.
53. Ильюхин ОЕ. Острота зрения и индуцированный астигматизм при различных типах факоэмульсификации. Офтальмохирургия. 2009;6: 20-3.
54. Коломиец ВА, Дмитриев СК, Лазарь ЮМ. Значения показателя хирургически индуцированного астигматизма после факоэмульсификации в зависимости от внутриглазного давления и ригидности роговицы. Офтальмологический журнал. 2012;6:14–20.
55. Павлова ОВ. Влияние коррекции астигматизма при хирургии катаракты на состояние офтальмотонуса [диссертация в интернете] Самара: СГМУ. 2015. Доступно: http://medical-diss.com/medicina/vliyanie-korrektsii-astigmatizma-pri-hirurgii-katarakty-na-sostoyanie-oftalmotonusa
56. Низаметдинова ЮШ, Шухаев СВ. Сравнительный анализ хирургически индуцированного астигматизма после роговичного разреза,

выполненного фемтосекундным лазером и кератомом. Современные технологии в офтальмологии. 2016;5:164-7

57. Bradley M, Coombs J, Olson RJ. Analysis of anapproach to astigmatism correction during cataract surgery. Ophthalmologica. 2006; 220: 311-6.
58. Федоров СН, Дурнев ВВ. Хирургическая коррекция сложного миопического астигматизма методом передней кератотомии. Офтальмологический журнал. 1979;4:210-3.
59. Hays J, Stone DM. Astigmatic Keratotomy for the Correction of Astigmatism. [Internet] 2017 Apr 06, Доступно: https://emedicine.medscape.com/article/1220380-overview
60. Price FW, Grene RB, Marks RG, Gonzales JS. Astigmatism reduction clinical trial: a multicenter prospective evaluation of the predictability of arcuate keratotomy. Evaluation of surgical nomogram predictability. ARC-T Study Group. Arch Ophthalmol. 1995 Mar;113(3):277-82.
61. Gills JP, Gayton JL Reducing pre-existing astigmatism. Cataract Surgery: The State of the Art. Thorofare, NJ: SLACK Incorporated, 1998, p. 53-66.
62. Budak K, Friedman N, Koch D. Limbal relaxing incisions with cataract surgery J. Cataract Refract. Surg. 1998;24:503-8.
63. Budak K, Yilmaz G, Aslan BS, Duman S. Limbal relaxing incisions in congenital astigmatism: 6 month follow-up. J Cataract Refract Surg. 2001 May;27(5):715-9.
64. Poole TR, Ficker LA. Astigmatic keratotomy for post-keratoplasty astigmatism. J Cataract Refract Surg. 2006 Jul;32(7):1175-9.
65. Gills JP. Corneal relaxing incisions, multifocal corneas, and "omnimmetropia".Corneal Topography: The state of the art. Thorofare, NJ: SLACK Incorporated. 1995, p. 225-39.
66. Nubile M, Carpineto P, Lanzini M, Calienno R, Agnifili L, Ciancaglini M, Mastropasqua L. Femtosecond laser arcuate keratotomy for the correction of high astigmatism after keratoplasty. Ophthalmology. 2009 Jun;116(6):1083-92.

67. Kiraly LHC, Amm M, Duncker G. Korrectur des Astigmatismus nach Hornhauttransplanation durch bogenformige inzisionen mit dem Femtosekundenlaser [Reduction of astigmatism by arcuate incisions using the femtostcond laser after corneal transplantanion]. Klin Monatsbl Augenheilkd. 2008;225:70–4.

68. Abbey A, Ide T, Kymionis GD, Yoo SH. Femtosecond laser-assisted astigmatic keratotomy in naturally occurring high astigmatism. Br J Ophthalmol 2009;93:1566-9.

69. Bahar I, Levinger E, Kaiserman I, Sansanayudh W, Rutman DS IntraLase-enabled astigmatic keratotomy for post-keratoplasty astigmatism. Am J Ophthalmol. 2008;146:897–904.

70. Buzzonetty L, Petrocelli G, Laborante A, Mazzilli E, Gaspari M, Valente P. Arcuate keratotomy for high postoperative astigmatism performed with the IntraLase femtosecond laser. J Refract Surg. 2009;25:709–714.

71. Fadlallah A, Mehanna C, Saragoussi JJ, Chelala E, Amari B, Legeais JM. Safety and efficacy of femtosecond laser-assisted arcuate keratotomy to treat irregular astigmatism after penetrating keratoplasty. J Cataract Refract Surg. 2015 Jun;41(6):1168-75.

72. Harissi-Dagher M, Azar DT. Femtosecond laser astigmatic keratotomy for postkeratoplasty astigmatism. Can J Ophthalmol. 2008;43:367–9.

73. Nejima R, Terada Y, Mori Y, Ogata M, Minami K, Miyata K. Clinical utility of femtosecond laser-assisted astigmatic keratotomy after cataract surgery. Jpn J Ophthalmol. 2015 Jul;59(4):209-15. doi: 10.1007/s10384-015-0383-3.

74. Vaddavalli PK, Hurmeric V, Yoo SH. Air bubble in anterior chamber as indicator of full-thickness incisions in femtosecond-assisted astigmatic keratotomy. J Cataract Refract Surg. 2011 Sep;37(9):1723-5.

75. Kumar NL, Kaiserman I, Shehaseh-Mashor R, Sansanayudh W, Rutman DS. IntraLase-enabled astigmatic keratotomy for post-keratoplasty astigmatism: on-axis vector analysis. Ophthalmology. 2010;117:1228-35.

76. Hoffard L, Proust H, Matonti F. Correction of postkeratoplasty astigmatism by femtosecond laser compared with mechanized astigmatic keratotomy. Am J Ophthalmol. 2009;147:779-87;

77. Hurmeric V., Yoo S. H. Femtosecond-Assisted Astigmatic Keratotomy. J Cataract Refract Surg. 2010;10:30-2.

78. Slade SG. Femtosecond laser arcuate incision astigmatism correction in cataract surgery. ASCRS Symposium on Cataract, IOL and Refractive Surgery. San Diego, CA. 2011, p. 215.

79. Bahar I, Levinger E, Kaiserman I, Sansanayudh W, Rootman DS. IntraLase-enabled astigmatic keratotomy for postkeratoplasty astigmatism. Am J Ophthalmol. 2008 Dec;146(6):897-904.

80. Navarro R, Palos F, Lanchares E, Calvo B, Cristóbal JA. Lower- and higher-order aberrations predicted by an optomechanical model of arcuate keratotomy for astigmatism. J Cataract Refract Surg. 2009 Jan;35(1):158-65.

81. Adrean SD, Cochrane R, Reilly CD, Mannis MJ. Infectious keratitis after astigmatic keratotomy in penetrating keratoplasty: review of three cases. Cornea. 2005 Jul;24(5):626-8.

82. Бикбов ММ, Бикбулатова АА, Маннанова РФ. Опыт применения асферических и торических добавочных интраокулярных линз Sulcoflex. Современные технологии катарактальной и рефракционной хирургии-2012. сб. науч. ст. Малюгин БЭ. редактор. Москва; 2012:36-41.

83. Werner L, Mamalis N, Stevens S, Hunter B, Chew JJ, Vargas LG. Interlenticular opacification: dual-optic versus piggyback intraocular lenses. J Cataract Refract Surg. 2006 Apr;32(4):655-61.

84. Kahraman G, Amon M. New supplementary intraocular lens for refractive enhancement in pseudophakic patients. J. Cataract Refract. Surg. 2010;36(7):1090-4.

85. Gayton JL, Sanders V, Van der Karr M, Raanan MG. Piggybacking intraocular implants to correct pseudophakic refractive error. Ophthalmology. 1999 Jan;106(1):56-9.

86. Chang SHL, Lim G. Secondary pigmentary glaucoma associated with piggyback intraocular lens implantation. J. Cataract Refract. Surg. 2004;30:2219-2222.

87. Chang WH, Werner L, Fry LL, Johnson JT, Kamae K, Mamalis N. Pigmentary dispersion syndrome with a secondary piggyback 3-piece hydrophobic acrylic lens. Case report with clinicopathological correlation. J Cataract Refract Surg. 2007 Jun;33(6):1106-9.

88. Chang SH, Lim G. Secondary pigmentary glaucoma associated with piggyback intraocular lens implantation. J Cataract Refract Surg. 2004 Oct;30(10):221922.

89. Baumeister M, Kohnen T. Scheimpflug measurement of intraocular lens position after piggyback implantation of foldable intraocular lenses in eyes with high hyperopia. J. Cataract Refract. Surg. 2006;32:2098-2104.

90. Рахманов ВВ, Хрипун КВ. Наш опыт хирургического лечения катаракты у больного с неправильным астигматизмом на фоне выраженной патологии роговой оболочки. Сб. ст. IV Центрально-Азиатской конф. по офтальмологии. 2015; 1. с. 53-56.

91. Amon N. Erste Erfahrungen mit der Rainer Sulcoflex-IOL, einr ILO fur pseudophake Augen. Klin. Mbl Augenheilk. 2008;1:21-221.

92. Becker KA, Martin M, Rabsilber TM, Entz BB, Reuland AJ, Auffarth GU. Prospective, non-randomised, long term clinical evaluation of a foldable hydrophilic single piece intraocular lens: results of the Centerflex FDA study. Br J Ophthalmol. 2006 Aug;90(8):971-4.

93. Reiter N, Werner L, Guan J, Li J, Tsaousis K T, Mamalis N, Srinivasan S. Assessment of a new hydrophilic acrylic supplementary IOL for sulcus fixation in pseudophakic cadaver eyes. Eye. Surg. 2017 May;31(5):802-9. Доступно: https://doi.org/10.1038/eye.2016.310

94. McGrath LA, Lee GA. Transscleral fixation of a supplementary toric intraocular lens to prevent rotation in a pseudophakic patient. J Cataract Refract Surg. 2013 Jan;39(1):134-8.

95. Findl O, Menapace R, Rainer G, Georgopoulos M. Contact zone of piggyback acrylic intraocular lenses. J. Cataract Refract. Surg. 1999; 25: 860-2.

96. Манойло ТВ. Лікування аметропій високого ступеня з астигматизмом шляхом рефракційної заміни кришталика з наступною ексимерлазерною хірургією рогівки. [дисертація в интернеті] Київ: НМАПО ім. П.Л.Шупика; 2007. Доступно: http://irbis-nbuv.gov.ua/cgi-bin/irbis_nbuv/cgiirbis_64.exe?C21COM=S&I21DBN=REF&P21DBN=REF&S21FMT=JwU_B&S21ALL=%28%3C.%3EU%3D%D0%A0670.2$%3C.%3E%29&Z21ID=&S21SRW=TIPVID&S21SRD=&S21STN=1&S21REF=10&S21CNR=20

97. Shimizu K, Misawa A, Suzuki Y. Toric intraocular lenses: correcting astigmatism while controlling axis shift. J Cataract Refract Surg. 1994 Sep;20(5):523-6.

98. Дьяченко СВ, Федяшев ГА. Имплантация торических интраокулярных линз в хирургии катаракты: методы изучения клинико-экономической эффективности и качества жизни пациентов. Тихоокеанский медицинский журнал 2014;4:21-5

99. Wirtitsch MG, Findl O, Menapace R, Kriechbaum K, Koeppl C, Buehl W, Drexler W. Effect of haptic design on change in axial lens position after cataract surgery. J Cataract Refract Surg. 2004 Jan;30(1):45-51.

100. Weinand F, Jung A, Stein A, Pfützner A, Becker R, Pavlovic S. Rotational stability of a single-piece hydrophobic acrylic intraocular lens: new method for high-precision rotation control. J Cataract Refract Surg. 2007 May;33(5):800-3.

101. Chang DF. Mastering refractive IOLs: The Art and Science. Thorofare, NJ: SLACK Incorporated. 2008. 915 p.

102. Sun XY, Vicary D, Montgomery P, Griffiths M. Toric intraocular lenses for correcting astigmatism in 130 eyes. Ophthalmology. 2000 Sep;107(9):1776-81; discussion 1781-2.

103. Lane SS. The Acrysof toric IOLs FDA trial results: A look at the clinical data. Cataract and Refract Surgry Today. 2006;26:66-8.

104. Trueb PR, Albach C, Montés-Micó R, Ferrer-Blasco T. Visual acuity and contrast sensitivity in eyes implanted with aspheric and spherical intraocular lenses. Ophthalmology. 2009 May;116(5):890-5.

105. Mencucci R, Giordano C, Favuzza E, Gicquel JJ, Spadea L, Menchini U. Astigmatism correction with toric intraocular lenses: wavefront aberrometry and quality of life. Br J Ophthalmol. 2013 May;97(5):578-82.

106. Koch DD, Ali SF, Weikert MP, Shirayama M, Jenkins R, Wang L. Contribution of posterior corneal astigmatism to total corneal astigmatism. J Cataract Refract Surg. 2012 Dec;38(12):2080-7.

107. Koch DD, Jenkins RB, Weikert MP, Yeu E, Wang L. Correcting astigmatism with toric intraocular lenses: effect of posterior corneal astigmatism. J Cataract Refract Surg. 2013 Dec;39(12):1803-9.

108. Hayashi K, Hirata A, Manabe S, Hayashi H. Long-term change in corneal astigmatism after sutureless cataract surgery. Am J Ophthalmol. 2011 May;151(5):858-65.

109. Bauer NJC, de Vries NE, Webers CAB, Hendrikse F, Nuijts RMMA. Astigmatism management in cataract surgery with the AcrySof toric intraocular lens. Journal of Cataract & Refractive Surgery. 2008 Sept; 34(9):1483-8.

110. Zavgorodnya NG, Novikova VYu. Prevention method of toric intraocular lens rotation after phacoemulsification of cataract using a standard capsule ring. Journal of Education, Health and Sport. 2021;11(2):171-181. http://dx.doi.org/10.12775/JEHS.2021.11.02.017

111. Кузнецов СЛ. Опыт применения внутрикапульных стабилизирующих колец для фиксации интраокулярной линзы в оптико-реконструктивной хирургии. Медицинский вестник Башкортостана. 2014;9 (2):101-4.

112. Кузнєцов СЛ, Галлєєв ТР. Имплантации внутрикапсульного кольца с элементами фиксации ИОЛ с плоскостной гаптико. Экспериментально-клиническое изучение. Вестник ОГУ. 2010; 12:124-7.

113. Vokrojová M, Havlíčková L, Brožková M, Hlinomazová Z. Effect of Capsular Tension Ring Implantation on Postoperative Rotational Stability of a Toric Intraocular Lens. J Refract Surg. 2020 Mar 1;36(3):186-192.

114. Завгородня НГ, Новікова ВЮ. Вплив рогівкового астигматизму на рефракційні результати факоемульсифікації катаракти при імплантації сферичних інтраокулярних лінз. Офтальмологічний журнал. 2021;1:3-9. Доступно: http://doi.org/10.31288/oftalmolzh2021139

115. Завгородня НГ, Новікова ВЮ. Вплив рогівкового астигматизму на рефракційний результат в хірургії катаракти. Шевальовські читання 2019: Збірник тез до Науково-практичної конференції з міжнародною участю (Запоріжжя, 20-21 червня 2019 р) Запоріжжя, 2019, с.18-19.

116. Завгородня НГ. Новікова ВЮ. Вплив рогівкового астигматизму на рефракційний результат при факоемульсифікації катаракти. Рефракційний пленер’19: Збірник тез до Науково-практичної конференції офтальмологів, дитячих офтальмологів та оптометристів України з міжнародною участю (Київ, 17-19 жовтня 2019 р.) Київ, 2019, с. 38.

117. Завгородня НГ, Новікова ВЮ. Результати корекції рогівкового астигматизму при факоемульсифікації катаракти з імплантацією торичної інтраокулярної лінзи та за програмою «Біоптика». Архів офтальмології України. 2018;3:65–8.

118. Завгородня НГ, Завгородня ТС, Новікова ВЮ. Досвід використання програми Біоптика в корекції рогівкового астигматизму у хворих на катаракту. Рефракційний пленер’18: Збірник тез до Науково-практичної

конференції офтальмологів, дитячих офтальмологів та оптометристів України з міжнародною участю (Київ, 18-19 жовтня 2018 р.); Київ. 2018, с. 30-2.

119. Завгородня НГ, Новікова ВЮ. Програма Біоптика в корекції рогівкового астигматизму у хворих на катаракту (наш досвід). Філатовські читання – 2019: Збірник тез до Науково-практичної конференції з міжнародною участю (Одеса, 23-24 травня 2019 р.); Одеса, 2019, с.59-60

120. Завгородня НГ, Новікова ВЮ, Цибульська ТЄ. Профілактика ротації торичних інтраокулярних лінзи після факоемульсифікації катаракти на очах з рогівковим астигматизмом з використанням стандартного капсульного кільця. World science. 2021;2(63):30-35. Доступно:https://doi.org/10.31435/rsglobal_ws/28022021/7443

121. Новікова ВЮ. Результати корекції рогівкового астигматизму при факоемульсифікації катаракти з імплантацією торичної інтраокулярної лінзи. Сучасні аспекти медицини та фармації-2018: тези доп. всеукр. наук.-практ. конф. молодих вчених з міжнар. участю (до 50-річчя заснування ЗДМУ). Запоріжжя, 17-18 травня 2018 р. Запоріжжя; 2018, с.191.

122. Мельник ВО. Досвід імплантації інтраокулярних линз AcrySof IQ Toric при факоемульсификації катаракт у хворих з високим ступенем астигматизму. Матер. науч.-практ. конференции офтальмологов с международным участием «Филатовские чтения». 2012 Трав 24–25. Одеса. 2012. с. 74.

123. Buratto L. Хирургия катаракты, переход от экстракапсулярной экстракции катаракты к факоэмульсификации. FabianoEditore, 1999; 363-76.

ДОДАТКИ

Додаток № 1. Акти впровадження результатів роботи у наукову і практичну діяльність

«ЗАТВЕРДЖУЮ»
Проректор з науково-педагогічної
роботи Запорізького державного
медичного університету
_____ проф. В.А. Візір
«18» 05 2021 р.

АКТ ВПРОВАДЖЕННЯ

1. Назва впровадження: «Спосіб профілактики ротації торичної інтраокулярної лінзи після факоемульсифікації катаракти на очах з рогівковим астигматизмом».

2. Ким запропоновано, адреса, виконавці:
м. Запоріжжя, пр. Маяковського, 26, 69035, Запорізький державний медичний університет, Завгородня Наталія Григорівна, Новікова Валерія Юріївна

3. Джерело інформації: Патент України на корисну модель №145036 «Спосіб профілактики ротації торичної інтраокулярної лінзи після факоемульсифікації катаракти на очах з рогівковим астигматизмом» опубл. 10.11.2020, Бюл.№21/ Завгородня Наталія Григорівна (UA); Новікова Валерія Юріївна (UA); заявник та патентовласник: Запорізький державний медичний університет (UA) Заявл. 13.07.2020.

4. Де впроваджено (назва навчального закладу):
в навчальний процес кафедри офтальмології Запорізького державного медичного університету при викладанні лекційного матеріалу та проведенні практичних занять для студентів 4 курсу медичних факультетів та лікарів інтернів за темами «Рефракція та акомодація, методи профілактики та лікування» та «Катаракта»

5. Термін впровадження: листопад 2020 - травень 2021

6. **Ефективність впровадження:** впровадження дозволить підвищити ефективність хірургічного лікування катаракти на очах з рогівковим астигматизмом, забезпечить довготривалий стабільний результат покращення зорових функцій та знизить частоту повторних оперативних втручань з приводу репозиції ротованої торичної інтраокулярної лінзи; дозволить підвищити підготовку студентів 4 курсу медичних факультетів та лікарів інтернів за темами «Рефракція та акомодація, методи профілактики та лікування» та «Катаракта».

7. Зауваження та пропозиції: немає

8. Протокол засідання кафедри №12 від 17.05.2021

Відповідальний за впровадження:

Завідувач кафедри офтальмології
Запорізького державного
медичного університету,
доктор медичних наук, професор Н.Г. Завгородня

Продовження додатку № 1

«ЗАТВЕРДЖУЮ»
Проректор з наукової роботи Дніпровського
державного медичного університету
д.мед.н., проф. _____ О.О. ГУДАР'ЯН
«31» 03 2021р.

АКТ ВПРОВАДЖЕННЯ

1. Назва впровадження: «Спосіб профілактики ротації торичної інтраокулярної лінзи після факоемульсифікації катаракти на очах з рогівковим астигматизмом».

2. Ким запропоновано, адреса, виконавці:
м. Запоріжжя, пр. Маяковського, 26, 69035, Запорізький державний медичний університет, Завгородня Наталія Григорівна, Новікова Валерія Юріївна

3. Джерело інформації: Патент України на корисну модель №145036 «Спосіб профілактики ротації торичної інтраокулярної лінзи після факоемульсифікації катаракти на очах з рогівковим астигматизмом» Заявл. 13.07.2020. Опубл. 10.11.2020, Бюл.№21/ Завгородня Наталія Григорівна (UA); Новікова Валерія Юріївна (UA); заявник та патентовласник: Запорізький державний медичний університет (UA)

4. Де впроваджено (назва навчального закладу):
в навчальний процес кафедри офтальмології Дніпровського державного медичного університету при викладанні лекційного матеріалу та проведенні практичних занять для студентів 4 курсу медичних факультетів та лікарів інтернів.

5. Термін впровадження: листопад 2020 - травень 2021

6. **Ефективність впровадження:** впровадження дозволяє підвищити ефективність хірургічного лікування катаракти на очах з рогівковим астигматизмом, забезпечить довготривалий стабільний результат покращення зорових функцій та знизить частоту повторних оперативних втручань з приводу репозиції ротованої торичної інтраокулярної лінзи; дозволяє підвищити підготовку студентів 4 курсу медичних факультетів та лікарів інтернів.

7. Зауваження та пропозиції: немає

8. Протокол засідання кафедри № 16 від 22 березня 2021 р.

Відповідальний за впровадження:

В.о. завідувача кафедри офтальмології
Дніпровського державного
медичного університету
кандидат медичних наук, доцент Н.Г.КЛОПОЦЬКА

Продовження додатку № 1

«ЗАТВЕРДЖУЮ»
Проректор з наукової роботи
Вінницького національного медичного університету ім. М. І. Пирогова
д. мед. н., професор Власенко О. В.
_____
«___» _____ 2021 р.

АКТ ВПРОВАДЖЕННЯ

1. Пропозиція для впровадження: Спосіб профілактики ротації торичної інтраокулярної лінзи після факоемульсифікації катаракти на очах з рогівковим астигматизмом.
2. Установа-розробник, автори: м. Запоріжжя, пр. Маяковського, 26, 69035, Запорізький державний медичний університет, Завгородня Наталія Григорівна, Новікова Валерія Юріївна
3. Джерело інформації: Патент України на корисну модель №145036 «Спосіб профілактики ротації торичної інтраокулярної лінзи після факоемульсифікації катаракти на очах з рогівковим астигматизмом» Заявл. 13.07.2020. Опубл. 10.11.2020, Бюл.№21/ Завгородня Наталія Григорівна (UA); Новікова Валерія Юріївна (UA); заявник та патентовласник: Запорізький державний медичний університет (UA)
4. Базова установа, яка проводить впровадження: в навчальний процес кафедри очних хвороб Вінницького національного медичного університету ім. М.І.Пирогова при викладанні лекційного матеріалу та проведенні практичних занять для студентів 4 курсу медичних факультетів та лікарів інтернів за темами «Рефракція та акомодація, методи профілактики та лікування» та «Катаракта»
5. Термін впровадження: листопад 2020 – травень 2021
6. Ефективність впровадження: впровадження дозволяє підвищити ефективність хірургічного лікування катаракти на очах з рогівковим астигматизмом, забезпечить довготривалий стабільний результат покращення зорових функцій та знизить частоту повторних оперативних втручань з приводу репозиції ротованої торичної інтраокулярної лінзи; дозволяє підвищити підготовку студентів 4 курсу медичних факультетів та лікарів інтернів за темами «Рефракція та акомодація, методи профілактики та лікування» та «Катаракта».
7. Зауваження та пропозиції: немає
8. Затверджено на засіданні кафедри 2. 4. 2021 р. (протокол №11).

Завідувач кафедри очних хвороб
Вінницького національного медичного
університету імені М. І. Пирогова
МОЗ України
к.мед.н., професор Н. В. Малачкова

Продовження додатку № 1

«ЗАТВЕРДЖУЮ»
Медичний директор
ТОВ «Візус» м. Запоріжжя
_____ С.М. Завгородній

«30» ____04____ 2021 р.

АКТ ВПРОВАДЖЕННЯ

1. Назва впровадження: «Спосіб профілактики ротації торичної інтраокулярної лінзи після факоемульсифікації катаракти на очах з рогівковим астигматизмом».

2. Ким запропоновано, адреса, виконавці:
м. Запоріжжя, пр. Маяковського, 26, 69035, Запорізький державний медичний університет, Завгородня Наталія Григорівна, Новікова Валерія Юріївна

3. Джерело інформації: Патент України на корисну модель №145036 «Спосіб профілактики ротації торичної інтраокулярної лінзи після факоемульсифікації катаракти на очах з рогівковим астигматизмом» опубл. 10.11.2020, Бюл.№21/ Завгородня Наталія Григорівна (UA); Новікова Валерія Юріївна (UA); заявник та патентовласник: Запорізький державний медичний університет (UA) Заявл. 13.07.2020.

4. Де впроваджено (назва навчального закладу): ТОВ «Візус» м. Запоріжжя

5. Термін впровадження: листопад 2020 - квітень 2021

6. Загальна кількість спостережень: 12

7. Ефективність впровадження: впровадження дозволяє підвищити ефективність хірургічного лікування катаракти на очах з рогівковим астигматизмом, забезпечити довготривалий стабільний результат покращення зорових функцій та знизити частоту повторних оперативних втручань з приводу репозиції ротованої торичної інтраокулярної лінзи.

8. Зауваження та пропозиції: немає

Відповідальний за впровадження:

Завідувач
операційним блоком ЛДВ №1
ТОВ «Візус» м. Запоріжжя С.В. Безденежний

Продовження додатку № 1

«ЗАТВЕРДЖУЮ»
КНП «Міська лікарня № 3»
Запорізької міської ради
м. Запоріжжя
Директор
_____ О.М. Івахненко
«28» 04 20 21р.

АКТ ВПРОВАДЖЕННЯ

1. Назва впровадження: «Спосіб профілактики ротації торичної інтраокулярної лінзи після факоемульсифікації катаракти на очах з рогівковим астигматизмом».

2. Ким запропоновано, адреса, виконавці:
м. Запоріжжя, пр. Маяковського, 26, 69035, Запорізький державний медичний університет, Завгородня Наталія Григорівна, Новікова Валерія Юріївна

3. Джерело інформації: Патент України на корисну модель №145036 «Спосіб профілактики ротації торичної інтраокулярної лінзи після факоемульсифікації катаракти на очах з рогівковим астигматизмом» опубл. 10.11.2020, Бюл.№21/ Завгородня Наталія Григорівна (UA); Новікова Валерія Юріївна (UA); заявник та патентовласник: Запорізький державний медичний університет (UA) Заявл. 13.07.2020.

4. Де впроваджено (назва навчального закладу):
Відділення мікрохірургії ока з міським центром травм та опіків очей КНП «Міська лікарня № 3» Запорізької міської ради м. Запоріжжя

5. Термін впровадження: листопад 2020 - квітень 2021

6. Загальна кількість спостережень: 11

7. Ефективність впровадження: впровадження дозволяє підвищити ефективність хірургічного лікування катаракти на очах з рогівковим астигматизмом, забезпечити довготривалий стабільний результат покращення зорових функцій та знизити частоту повторних оперативних втручань з приводу репозиції ротованої торичної інтраокулярної лінзи.

8. Зауваження та пропозиції: немає

Відповідальний за впровадження:

Завідувач
відділення мікрохірургії ока
з міським центром травм та опіків очей
КНП «Міська лікарня № 3»
Запорізької міської ради м. Запоріжжя А.С. Саржевський

Продовження додатку № 1

«ЗАТВЕРДЖУЮ»
КНП «Міська лікарня № 9»
Запорізької міської ради
м. Запоріжжя
Директор
_____К.Ю. Нерянов

«30» 04 2021р.

АКТ ВПРОВАДЖЕННЯ

1. Назва впровадження: «Спосіб профілактики ротації торичної інтраокулярної лінзи після факоемульсифікації катаракти на очах з рогівковим астигматизмом».

2. Ким запропоновано, адреса, виконавці:
м. Запоріжжя, пр. Маяковського, 26, 69035, Запорізький державний медичний університет, Завгородня Наталія Григорівна, Новікова Валерія Юріївна

3. Джерело інформації: Патент України на корисну модель №145036 «Спосіб профілактики ротації торичної інтраокулярної лінзи після факоемульсифікації катаракти на очах з рогівковим астигматизмом» опубл. 10.11.2020, Бюл.№21/ Завгородня Наталія Григорівна (UA); Новікова Валерія Юріївна (UA); заявник та патентовласник: Запорізький державний медичний університет (UA) Заявл. 13.07.2020.

4. Де впроваджено (назва навчального закладу):
Відділення мікрохірургії ока КНП «Міська лікарня № 9» Запорізької міської ради м. Запоріжжя

5. Термін впровадження: листопад 2020 - квітень 2021

6. Загальна кількість спостережень: 10

7. Ефективність впровадження: згідно з критеріями, викладеними у джерелі інформації (п.3), впровадження дозволяє підвищити ефективність хірургічного лікування катаракти на очах з рогівковим астигматизмом, забезпечити довготривалий стабільний результат покращення зорових функцій та знизити частоту повторних оперативних втручань з приводу репозиції ротованої торичної інтраокулярної лінзи.

8. Зауваження та пропозиції: немає

Відповідальний за впровадження:

Завідувач
відділенням мікрохірургії ока
КНП «Міська лікарня № 9»
Запорізької міської ради м. Запоріжжя Є.В. Старцев

Продовження додатку № 1

«ЗАТВЕРДЖУЮ»
КП «Дніпропетровська обласна клінічна офтальмологічна лікарня»
Генеральний директор
_____ С.Б. УСТИМЕНКО
«26» 04 _____ 2021 р.

АКТ ВПРОВАДЖЕННЯ

1. Назва впровадження: «Спосіб профілактики ротації торичної інтраокулярної лінзи після факоемульсифікації катаракти на очах з рогівковим астигматизмом».

2. Ким запропоновано, адреса, виконавці:
м. Запоріжжя, пр. Маяковського, 26, 69035, Запорізький державний медичний університет, Завгородня Наталія Григорівна, Новікова Валерія Юріївна

3. Джерело інформації: Патент України на корисну модель №145036 «Спосіб профілактики ротації торичної інтраокулярної лінзи після факоемульсифікації катаракти на очах з рогівковим астигматизмом» опубл. 10.11.2020, Бюл.№21/ Завгородня Наталія Григорівна (UA); Новікова Валерія Юріївна (UA); заявник та патентовласник: Запорізький державний медичний університет (UA) Заявл. 13.07.2020.

4. Де впроваджено (назва навчального закладу):
Відділення мікрохірургії ока КП «Дніпропетровська обласна клінічна офтальмологічна лікарня»

5. Термін впровадження: листопад 2020 - квітень 2021

6. Загальна кількість спостережень: 9

7. Ефективність впровадження: згідно з критеріями, викладеними у джерелі інформації (п.3), впровадження дозволяє підвищити ефективність хірургічного лікування катаракти на очах з рогівковим астигматизмом, забезпечити довготривалий стабільний результат покращення зорових функцій та знизити частоту повторних оперативних втручань з приводу репозиції ротованої торичної інтраокулярної лінзи.

8. Зауваження та пропозиції: немає

Відповідальний за впровадження:

Завідувач відділення мікрохірургії ока В.В. СЕМЕНКО

Додаток №1 Патент на корисну модель

УКРАЇНА

ПАТЕНТ

НА КОРИСНУ МОДЕЛЬ

№ 145036

СПОСІБ ПРОФІЛАКТИКИ РОТАЦІЇ ТОРИЧНОЇ ІНТРАОКУЛЯРНОЇ ЛІНЗИ ПІСЛЯ ФАКОЕМУЛЬСИФІКАЦІЇ КАТАРАКТИ НА ОЧАХ З РОГІВКОВИМ АСТИГМАТИЗМОМ

Видано відповідно до Закону України "Про охорону прав на винаходи і корисні моделі".

Зареєстровано в Державному реєстрі України корисних моделей **10.11.2020.**

Генеральний директор
Державного підприємства
«Український інститут
інтелектуальної власності»

А.В. Кудін

Продовження додатку №1

(11) **145036**

(19) **UA**

(51) **МПК** (2020.01)
A61F 9/00

(21) Номер заявки: **u 2020 04321**

(22) Дата подання заявки: **13.07.2020**

(24) Дата, з якої є чинними права інтелектуальної власності: **11.11.2020**

(46) Дата публікації відомостей про державну реєстрацію та номер Бюлетеня: **10.11.2020, Бюл. № 21**

(72) Винахідники:
Завгородня Наталія Григорівна, UA,
Новікова Валерія Юріївна, UA

(73) Володілець:
ЗАПОРІЗЬКИЙ ДЕРЖАВНИЙ МЕДИЧНИЙ УНІВЕРСИТЕТ,
пр. Маяковського, 26, м. Запоріжжя, 69035, UA,
Завгородня Наталія Григорівна,
вул. Артема, 71, кв. 65, м. Запоріжжя, 69002, UA,
Новікова Валерія Юріївна,
вул. В. Лобановського, 30, кв. 8, м. Запоріжжя, 69006, UA

(54) Назва корисної моделі:

СПОСІБ ПРОФІЛАКТИКИ РОТАЦІЇ ТОРИЧНОЇ ІНТРАОКУЛЯРНОЇ ЛІНЗИ ПІСЛЯ ФАКОЕМУЛЬСИФІКАЦІЇ КАТАРАКТИ НА ОЧАХ З РОГІВКОВИМ АСТИГМАТИЗМОМ

(57) Формула корисної моделі:

Спосіб профілактики ротації торичної інтраокулярної лінзи після факоемульсифікації катаракти на очах з рогівковим астигматизмом, що включає введення капсульного кільця у капсульний мішок під час факоемульсифікації катаракти, який **відрізняється** тим, що використовують стандартне капсульне кільце, яке імплантують завжди після імплантації торичної інтраокулярної лінзи поверх гаптичних опорних елементів штучного кришталика.

Продовження додатку №1

(11) **145036**

НАЦІОНАЛЬНИЙ ОРГАН ІНТЕЛЕКТУАЛЬНОЇ ВЛАСНОСТІ
Державне підприємство
«Український інститут інтелектуальної власності»
(Укрпатент)

Цей паперовий документ ідентичний за документарною інформацією та реквізитами електронному документу з електронним підписом уповноваженої особи Державного підприємства «Український інститут інтелектуальної власності».

Паперовий документ містить 2 арк., які пронумеровані та прошиті металевими люверсами.

Для доступу до електронного примірника цього документа з ідентифікатором 0301101120 необхідно:

1. Перейти за посиланням https://sis.ukrpatent.org.

2. Обрати пункт меню Сервіси – Отримати оригінал документу.

3. Вказати ідентифікатор електронного примірника цього документу та натиснути «Завантажити».

Уповноважена особа Укрпатенту І.Є. Матусевич

11.11.2020

Додаток 2. Список наукових праць здобувача

Наукові праці, в яких опубліковані основні результати дисертації:

1. Завгородня НГ, Новікова ВЮ. Результати корекції рогівкового астигматизму при факоемульсифікації катаракти з імплантацією торичної інтраокулярної лінзи та за програмою «Біоптика». Архів офтальмології України. 2018;3:65-68.
2. Завгородня НГ, Новікова ВЮ. Вплив рогівкового астигматизму на рефракційні результати факоемульсифікації катаракти при імплантації сферичних інтраокулярних лінз. Офтальмологічний журнал. 2021;1:3-9. http://doi.org/10.31288/oftalmolzh2021139
3. Zavgorodnya NG, Novikova VYu. Prevention method of toric intraocular lens rotation after phacoemulsification of cataract using a standard capsule ring. Journal of Education, Health and Sport. 2021;11(2):171-181. http://dx.doi.org/10.12775/JEHS.2021.11.02.017
4. Завгородня НГ, Новікова ВЮ, Цибульська ТЄ. Профілактика ротації торичних інтраокулярних лінзи після факоемульсифікації катаракти на очах з рогівковим астигматизмом з використанням стандартного капсульного кільця. World science. 2021;2(63):30-35. https://doi.org/10.31435/rsglobal_ws/28022021/7443

Наукові праці які засвідчують апробацію матеріалів дисертації:

5. Новікова ВЮ. Результати корекції рогівкового астигматизму при факоемульсифікації катаракти з імплантацією торичної інтраокулярної лінзи. Сучасні аспекти медицини та фармації-2018: тези доп. всеукр. наук.-практ. конф. молодих вчених з міжнар. участю (до 50-річчя заснування ЗДМУ). Запоріжжя, 17-18 травня 2018 р. Запоріжжя; 2018, с.191.
6. Завгородня НГ, Завгородня ТС, Новікова ВЮ. Досвід використання програми Біоптика в корекції рогівкового астигматизму у хворих на катаракту. Рефракційний пленер’18: Збірник тез до Науково-практичної

конференції офтальмологів, дитячих офтальмологів та оптометристів України з міжнародною участю (Київ, 18-19 жовтня 2018 р.); Київ. 2018, с. 30-2.

7. Завгородня НГ, Новікова ВЮ. Програма Біоптика в корекції рогівкового астигматизму у хворих на катаракту (наш досвід). Філатовські читання – 2019: Збірник тез до Науково-практичної конференції з міжнародною участю (Одеса, 23-24 травня 2019 р.); Одеса, 2019, с.59-60.
8. Завгородня НГ, Новікова ВЮ. Вплив рогівкового астигматизму на рефракційний результат в хірургії катаракти. Шевальовські читання 2019: Збірник тез до Науково-практичної конференції з міжнародною участю (Запоріжжя, 20-21 червня 2019 р) Запоріжжя, 2019, с.18-19.
9. Завгородня НГ. Новікова ВЮ. Вплив рогівкового астигматизму на рефракційний результат при факоемульсифікації катаракти. Рефракційний пленер’19: Збірник тез до Науково-практичної конференції офтальмологів, дитячих офтальмологів та оптометристів України з міжнародною участю (Київ, 17-19 жовтня 2019 р.) Київ, 2019, с. 38.