НАЦІОНАЛЬНИЙ УНІВЕРСИТЕТ ОХОРОНИ ЗДОРОВ'Я УКРАЇНИ
ІМЕНІ П.Л. ШУПИКА
МІНІСТЕРСТВО ОХОРОНИ ЗДОРОВ'Я УКРАЇНИ

Кваліфікаційна наукова
праця на правах рукопису

СНІСАРЕВСЬКИЙ ПАВЛО ПЕТРОВИЧ

УДК: 616.345/.351-002.44-036.11/.12-091.8-031:611-018.73

ДИСЕРТАЦІЯ

ПАТОМОРФОЛОГІЧНА ХАРАКТЕРИСТИКА ЗМІН СЛИЗОВОЇ ОБОЛОНКИ ТОВСТОЇ КИШКИ ПРИ НЕСПЕЦИФІЧНОМУ ВИРАЗКОВОМУ КОЛІТІ ТА СИНДРОМІ ПОДРАЗНЕНОЇ КИШКИ

222 «Медицина»

Подається на здобуття наукового ступеня доктора філософії з галузі
«Охорона здоров'я»

Дисертація містить результати власних досліджень. Використання ідей, результатів і текстів інших авторів мають посилання на відповідне джерело

П.П. Снісаревський

Наукові керівники: Дядик Олена Олександрівна,
доктор медичних наук, професор
Дорофєєв Андрій Едуардович,
доктор медичних наук, професор

Київ – 2021

АНОТАЦІЯ

Снісаревський П.П. Патоморфологічна характеристика змін слизової оболонки товстої кишки при неспецифічному виразковому коліті та синдромі подразненої кишки.

Дисертація на здобуття наукового ступеня доктора філософії з галузі знань 22 «Охорона здоров'я» за спеціальністю 222 – «Медицина» – Національний університет охорони здоров'я України імені П.Л. Шупика, Міністерство охорони здоров'я України, Київ, 2021. Кваліфікаційна наукова праця на правах рукопису.

Дисертаційна робота присвячена вивченню морфологічних особливостей слизової оболонки товстої кишки хворих із неспецифічним виразковим колітом 1-3 ступенів активності та синдромом подразненої кишки.

Для досягнення поставленої мети та вирішення завдань дисертаційне дослідження проводилося в кілька етапів.

На першому етапі автором було проведено аналіз медичної документації 80 хворих із неспецифічним виразковим колітом 1-3 ступенів активності та 82 хворих із синдромом подразненої кишки. Метою даного етапу було проведення порівняльного аналізу гендерних, вікових, клінічних, ендоскопічних та лабораторних даних у хворих із різним ступенем активності неспецифічного виразкого коліту та синдромом подразненої кишки з подальшим виявленням можливих диференційно-діагностичних критеріїв даних патологічних станів товстої кишки. Під час проведеного аналізу автором було встановлено, що неспецифічний виразковий коліт 1-3 ступенів активності розвивається з однаковою частотою серед чоловіків та жінок, проте синдром подразненої кишки частіше розвивається у жінок. Неспецифічний виразковий коліт різних ступенів активності частіше розвивається у хворих після 40 років, тоді як синдром подразненої кишки у

хворих у віці від 18 до 40 років. Розлади випорожнень, що характеризуються закрепами та діареями, зустрічаються з однаковою частотою у хворих з неспецифічним виразковим колітом різних ступенів активності та синдромом подразненої кишки. Наявність у калі крові та слизу зустрічається з однаковою частотою у хворих з неспецифічним виразковим колітом різних ступенів активності, однак наявність гною в калі зустрічається з однаковою частотою у хворих з неспецифічним виразковим колітом 2 і 3 ступенів активності. Анемію та підвищений рівень швидкості осідання еритроцитів діагностують із однаковою частотою у хворих із неспецифічним виразковим колітом 2 і 3 ступенів активності. Підвищений рівень фекального кальпротектину документують з однаковою частотою у хворих із неспецифічним виразковим колітом різних ступенів активності. Кровотечі в товстій кишці є характерною ендоскопічною знахідкою для хворих із неспецифічним виразковим колітом 3 ступеня активності. Ерозивно-виразкові зміни в товстій кишці знаходять при ендоскопії з однаковою частотою у хворих із неспецифічним виразковим колітом різних ступенів активності.

На другому етапі дисертаційного дослідження було проведено вивчення аутопсійного (n=6) та біопсійного (n=162) матеріалу. Метою даного етапу було визначення гістологічних, гістохімічних та імуногістохімічних диференційно-діагностичних критеріїв неспецифічного виразкового коліту 1-3 ступенів активності, а також різних ступенів активності неспецифічного виразкового коліту та синдрому подразненої кишки.

Автором було встановлено, що слизова оболонка товстої кишки у хворих із неспецифічним виразковим колітом різних ступенів активності характеризується наявністю дистрофічно-десквамативних змін поверхневого епітелію; ерозивно-виразкових дефектів; альтеративно-десквамативних змін епітелію кишкових залоз зі зменшенням серед епітеліоцитів кількості келихоподібних клітин; зменшенням розмірів вакуолей у келихоподібних клітинах зі зниженням інтенсивності забарвлення в них муцину; збільшенням

кількості та розмірів лімфоїдних фолікулів у власній пластинці; гемодинамічних та склеротичних змін; зменшенням кількості крипт та порушенням їх архітектоніки; запальної клітинної інфільтрації в поверхневому епітелії та власній пластинці з підвищеною щільністю клітинних елементів (плазматичних клітин, Т-лімфоцитів, В-лімфоцитів, макрофагів, опасистих клітин, еозинофільних та нейтрофільних лейкоцитів), серед яких превалюють плазматичні клітини, Т-лімфоцити, еозинофільні та нейтрофільні лейкоцити; криптиту та крипт-абсцесів. Зі збільшенням ступеня активності неспецифічного виразкового коліту зазначені зміни в слизовій оболонці товстої кишки наростають.

У слизовій оболонці товстої кишки хворих із синдромом подразненої кишки відмічаються в поверхневому епітелії дистрофічні зміни, які в частині випадків поєднуються з десквамативними змінами; дистрофічні зміни в епітелії крипт у деяких випадках; зниження інтенсивності забарвлення муцину в келихоподібних клітинах; збільшення кількості та розмірів лімфоїдних фолікулів; гемодинамічні та склеротичні зміни в частині випадків; запальна клітинна інфільтрація в поверхневому епітелії та власній пластинці, що представлена плазматичними клітинами, Т-лімфоцитами, В-лімфоцитами, макрофагами, опасистими клітинами, еозинофільними та нейтрофільними лейкоцитами, серед яких превалюють плазматичні клітини, Т-лімфоцити, опасисті клітини та макрофаги.

У хворих із синдромом подразненої кишки, порівняно з хворими з неспецифічним виразковим колітом різних ступенів активності, у слизовій оболонці товстої кишки в поверхневому епітелії дистрофічні зміни менше виражені, а десквамативні зміни зустрічаються не в усіх випадках; в епітелії кишкових залоз дистрофічні зміни менше виражені, зустрічаються не в усіх випадках, а некротичні та десквамативні зміни не розвиваються; ерозивно-виразкові дефекти не зустрічаються; кількість та деформація архітектоніки крипт не змінюються; не змінюються кількість келихоподібних клітин та розміри вакуолей з муцином; відмічаються менше виражені зміни

інтенсивності забарвлення муцину; менше виражена запальна клітинна інфільтрація в поверхневому епітелії та власній пластинці; показники вираженості всієї клітинної інфільтрації, інфільтрації плазматичними клітинами, Т-лімфоцитами, еозинофільними і нейтрофільними лейкоцитами мають менші значення ($p<0,05$); відсутні запальні зміни в криптах та крипт-абсцеси; менш виражені гемодинамічні та склеротичні зміни; менша кількість лімфоїдних фолікулів у власній пластинці.

У слизовій оболонці товстої кишки хворих із неспецифічним виразковим колітом різних ступенів активності та синдромом подразненої кишки відмічається активізація проліферативного потенціалу поверхневого епітелію та епітелію кишкових залоз. Епітелій крипт характеризується більш вираженою проліферативною активністю, яка відмічається переважно в 2/3 товщі кишкових залоз. Із наростанням ступеня активності неспецифічного виразкового коліту і при синдромі подразненої кишки порівняно з різними ступенями активності неспецифічного виразкового коліту проліферативна активність епітелію крипт не змінюється, про що свідчить відсутність ($p>0,05$) різниці в значенні показника відносної кількості Ki-67-позитивних клітин у кишкових залозах (при неспецифічному виразковому коліті 1 ступеня активності – (51,9±0,96)%, при неспецифічному виразковому коліті 2 ступеня активності – (51,2±1,38)%, при неспецифічному виразковому коліті 3 ступеня активності – (53,0±1,31)%, при синдромі подразненої кишки – (52,7±0,56)%).

При неспецифічному виразковому коліті різних ступенів активності відмічається вогнищеве або дифузне зменшення ($p<0,05$) кількості перикриптальних міофібробластів (показник їх відносної кількості при 1 ступені активності захворювання – (74,4±2,74)%, при 2 ступені активності – (61,6±2,67)%, при 3 ступені активності – (50,8±3,81)%) порівняно з фізіологічною нормою (показник їх відносної кількості – (95,3±2,74)%), у той час як при синдромі подразненої кишки дані зміни не відмічаються (показник їх відносної кількості – (95,9±0,25)%). Із наростанням ступеня активності

неспецифічного виразкового коліту дефіцит перикриптальних міофібробластів збільшується, про що свідчить зменшення ($p<0,05$) показника відносної кількості даних клітин.

Ключові слова: морфологія, слизова оболонка, неспецифічний виразковий коліт 1-3 ступенів активності, синдром подразненої кишки.

ABSTRACT

*Snisarevskyi P.P.*Pathomorphological characteristics of changes in colon mucous membrane in ulcerative colitis and irritable bowel syndrome.

Dissertation for a scientific degree of Doctor of philosophy in the field of knowledge 22 "Health care" on specialty 222 – "Medicine" –Shupyk National Healthcare University of Ukraine, Ministry of Health of Ukraine, Kyiv, 2021. Qualifying scientific work on the rights of the manuscript.

The dissertation studies morphological features of the colon mucous membrane in patients with ulcerative colitis of the 1-3 degree of activity and irritable bowel syndrome.

To achieve this goal and solve problems, the author conducted the research in several stages.

At the first stage, the author analyzed medical records of 80 patients with ulcerative colitisofthe 1-3 degree of activity and 82 patients with IBS. The aim was to comparatively analyze gender, age, clinical, endoscopic and laboratory data in patients with varying degrees activity of ulcerative colitis and irritable bowel syndrome, subsequently identifying possible differential diagnostic criteria for these pathological conditions of the large intestine. During the analysis, the author has found that the 1-3 degrees of activity of ulcerative colitis develops with equal frequency among men and women, but irritable bowel syndrome develops more often in women. Ulcerative colitisof various degrees of activity develops more often in patients 40+ years old, while irritable bowel syndrome – in patients aged from 18 to 40 years old. Stool disorders characterized by constipation and diarrhea occur with the same frequency in patients with ulcerative colitis of different activity degrees and irritable bowel syndrome. Presence of blood and mucus in the stool occurs with the same frequency in patients with ulcerative colitis of different activity degrees, but presence of pus in the feces occurs with the same frequency in patients with ulcerative colitisofthe 2ndand 3rd activity degree. Anemia and elevated

erythrocyte sedimentation rate are diagnosed with equal frequency in patients with ulcerative colitisof the 2nd and 3rd activity degree. Elevated levels of fecal calprotectin are found with equal frequency in patients with ulcerative colitis of varyingactivity degrees. Bleeding in the large intestine is a characteristic endoscopic finding for patients with ulcerative colitisof the 3rd activity degree. Patients with ulcerative colitisof different activity degrees showed erosive-ulcerative changes in the large intestine during endoscopy with the same frequency.

In the second stage of the research, the author studied autopsy (n=6) and biopsy (n=162) material. The purpose of this stage was to determine histological, histochemical and immunohistochemical diagnostic criteria of different activity degrees of ulcerative colitisand irritable bowel syndrome.

The author has found that the colon mucous membrane in patients with ulcerative colitis of different activity degrees is characterized by dystrophic-desquamative changes in the superficial epithelium. Erosive-ulcerative defects, alternative-desquamative changes in the intestinal glands epithelium with decreasing number of goblet cells among the epitheliocytes are also present, reducing the size of vacuoles in goblet cells with a decreasing intensity of mucin staining in them. More over, the number and size of lymphoid follicles increase in their own plate. There are hemodynamic and sclerotic changes. The number of crypts reduces, violating their architecture. There is inflammatory cellular infiltration in the superficial epithelium and its own plate with increase density of cellular elements (plasma cells, T-lymphocytes, B-lymphocytes, macrophages, mast cells, eosinophilic and neutrophilic leukocytes), among which plasma cells, T-lymphocytes, mast cells and macrophages predominate. There are cryptitis and crypt abscesses. These changes in the mucous membrane of the colon become more evident with increasing ulcerative colitis activity.

Dystrophic changes are found in the superficial epithelium of the colon mucous membrane in patients with irritable bowel syndrome. In some cases they combine with desquamative changes; sometimes dystrophic changes in the

epithelium of the crypt, reducing the intensity of mucin staining in goblet cells. The author also notice increasing number and size of lymphoid follicles; hemodynamic and sclerotic changes in some cases; inflammatory cell infiltration in the superficial epithelium and its own plate, represented by plasma cells, T-lymphocytes, B-lymphocytes, macrophages, mast cells, eosinophilic and neutrophilic leukocytes, among which plasma cells, T-lymphocytes, mast cells and macrophages predominate.

Dystrophic changes are less expressed in patients with irritable bowel syndrome in comparison with patients with ulcerative colitis of various activity degrees in a mucous membrane of a large intestine in a superficial epithelium. Desquamative changes are not found in all cases. Dystrophic changes are less pronounced inthe epithelium of the intestinal glands. They occur in some cases, and necrotic and desquamative changes do not develop. Erosive-ulcerative defects do not occur; the number and deformation of crypt architecture do not change, neither do the number of goblet cells and the size of vacuoles with mucin. There are less pronounced changes in the intensity of the mucin color. There is less pronounced inflammatory cell infiltration in the superficial epithelium and its own plate, as well as indicators of severity of all cellular infiltration. Infiltration by plasma cells, T-lymphocytes, eosinophilic and neutrophilic leukocytes have smaller values ($p<0.05$); there are no inflammatory changes in the crypts and crypt abscesses; hemodynamic and sclerotic changes are less pronounced, there are fewer lymphoid follicles in its own plate.

In the colon mucous membrane of patients with ulcerative colitis of different activity degrees and irritable bowel syndrome there is an activation of the proliferative potential of the superficial epithelium and the epithelium of the intestinal glands. More pronounced proliferative activity characterizes the crypt epithelium, observed mainly in 2/3 of the thickness of the intestinal glands. With increasing ulcerative colitis activity degree, in irritable bowel syndrome in comparison with various ulcerative colitisdegrees of activity proliferative activity of crypts epithelium does not change. This is confirmed by absence ($p>0.05$) of a

difference in a relative quantity indicator value of Ki-67-positive cells in intestinal glands (at ulcerative colitis of the 1stdegree of activity – (51.9±0.96)%, at ulcerative colitis of the 2nddegree of activity – (51.2±1.38)%, at ulcerative colitis of the 3rddegree of activity – (53.0±1.31)%, at irritable bowel syndrome– (52.7±0.56)%).

The author note focalor diffuse decrease ($p<0.05$) in number of pericryptal myofibroblasts in ulcerative colitis of various activity degrees (indicator of their relative quantity in ulcerative colitis of the 1stdegree of activity – (74.4±2.74)%, in ulcerative colitis of the 2nddegree of activity – (61.6±2.67)%, in ulcerative colitis of the 3rddegree of activity – (50.8±3.81)%) in comparison with a physiological norm (indicator of their relative quantity – (95.3±2.74)%), but in irritable bowel syndrome there are no such changes (indicator of their relative quantity – (95.9±0.25)%).With increasing activity degree of ulcerative colitis, deficiency of pericryptal myofibroblasts grows, as evidenced by a decrease ($p<0.05$) in the relative number of these cells.

Key words: morphology, mucous membrane, ulcerative colitis of the 1-3 degrees of activity, irritable bowel syndrome.

Список публікацій здобувача за темою дисертації:

Наукові праці, у яких опубліковані основні наукові результати дисертації:

1. Дорофєєв АЕ, Василенко ІВ, Дядик ОО, Снісаревський ПП, Кір'ян ОА, Дорофєєва АА, Деркач ІА. Морфологічні аспекти діагностики неспецифічного виразкового коліту: сучасний погляд на проблему. Сучасна гастроентерологія. 2017;4(96):23-32. *(Здобувач провів морфологічне дослідження слизової оболонки товстої кишки, узагальнив отримані результати, написав статтю)* [1].

2. Снісаревський ПП, Дядик ОО, Дорофєєв АЕ, Снісеревська ТП. Роль морфологічного дослідження в діагностиці неспецифічного виразкового коліту. Art of medicine. 2018;3(7):127-132. *(Здобувач провів морфологічний аналіз отриманих даних та написав статтю)* [2].

3. Dyadyk OO, Snisarevskyi PP, Snisarevska TP. Morphological features of cellular infiltration in the mucosa of large intestine in ulcerative colitis and irritable bowel syndrome. Wiadomości Lekarskie. 2021;74(1):57-63. (*Здобувачем зібрано матеріал, проведено аналіз мікропрепаратів, узагальнено отримані дані та підготовлено статтю до друку*) [3].

4. Snisarevskyi PP. Modern morphological diagnostics of ulcerative colitis and irritable bowel syndrome: histological, histochemical and immunohistochemical criteria. Wiadomości Lekarskie. 2021;74(3 cz 1):381-387. *(Здобувач самостійно провів вивчення мікропрепаратів, визначив гістологічні, гістохімічні, імуногістохімічні критерії неспецифічного виразкового коліту, статистично опрацював результати, підготував публікацію до друку)* [4].

5. Снісаревський ПП, Дядик ОО, Дорофєєв АЕ, Снісаревська ТП. Диференційно-діагностичні критерії активного неспецифічного виразкового коліту та синдрому подразненого кишечника. Медицина сьогодні і завтра. 2021;1(90):33-43 *(Здобувач провів аналіз архівного матеріалу, статистичну обробку результатів, інтерпретацію даних та написання статті)* [5].

Наукові праці, які засвідчують апробацію матеріалів дисертації:

1. Снісаревський ПП, Дядик ОО. Сучасна морфологічна діагностика НВК. В: Збірник наукових робіт науково-практичної конференції Актуальні проблеми сучасної патологічної анатомії; 2017 Кві 26; Київ. Київ; 2017. с. 57-58. *(Здобувачем проведено дослідження мікропрепаратів, оброблено результати, сформульовано висновки)* [6].

ЗМІСТ

стор.

АНОТАЦІЯ ……2

ПЕРЕЛІК УМОВНИХ ПОЗНАЧЕНЬ …….15

ВСТУП ……...16

Розділ 1. ОГЛЯД ЛІТЕРАТУРИ …….23

1.1 Морфофункціональні особливості слизової оболонки товстої кишки людини в нормі …….23

1.2 Епідеміологічні, гендерні та вікові особливості неспецифічного виразкового коліту та синдрому подразненої кишки ……...27

1.3 Етіопатогенез та морфологія неспецифічного виразкового коліту: сучасний стан проблеми ……...29

1.4 Сучасні уявлення щодо етіології, патогенезу та морфофункціональних особливостей товстої кишки при синдромі подразненої кишки ……37

ВЛАСНІ ДОСЛІДЖЕННЯ

Розділ 2. МАТЕРІАЛИ ТА МЕТОДИ ДОСЛІДЖЕННЯ ……..43

Розділ 3. ПОРІВНЯЛЬНИЙ АНАЛІЗ ГЕНДЕРНИХ, ВІКОВИХ, КЛІНІЧНИХ, ЛАБОРАТОРНИХ ТА ЕНДОСКОПІЧНИХ ХАРАКТЕРИСТИК ПРИ НЕСПЕЦИФІЧНОМУ ВИРАЗКОВОМУ КОЛІТІ ТА СИНДРОМІ ПОДРАЗНЕНОЇ КИШКИ ……51

Розділ 4. МОРФОФУНКЦІОНАЛЬНІ ОСОБЛИВОСТІ СЛИЗОВОЇ ОБОЛОНКИ ТОВСТОЇ КИШКИ ДОСЛІДЖУВАНИХ ВИПАДКІВ ГРУП 1-5 (АНАЛІЗ АУТОПСІЙНОГО ТА БІОПСІЙНОГО МАТЕРІАЛУ) ……67

4.1 Морфофункціональні особливості слизової оболонки
товстої кишки померлих осіб групи 1 …….67
4.2 Морфофункціональні особливості слизової оболонки
товстої кишки хворих груп 2-4 ……72
4.3 Класифікація ступенів активності неспецифічного
виразкового коліту ……...106
4.4 Морфофункціональні особливості слизової оболонки
товстої кишки хворих групи 5 ……111
4.5 Порівняльний аналіз морфологічних змін у слизовій
оболонці товстої кишки хворих груп 2-4 та групи 5 ……122
4.6 Класифікація неспецифічного виразкового коліту різних
ступенів активності та синдрому подразненої кишки …….138
Розділ 5. УЗАГАЛЬНЕННЯ ТА ОБГОВОРЕННЯ
ОТРИМАНИХ РЕЗУЛЬТАТІВ …….144
ВИСНОВКИ ……163
ПРАКТИЧНІ РЕКОМЕНДАЦІЇ ……166
СПИСОК ВИКОРИСТАНИХ ДЖЕРЕЛ ……..167
ДОДАТКИ ……...187

ПЕРЕЛІК УМОВНИХ ПОЗНАЧЕНЬ

ДНП – дезоксірібонуклеопротеід

МКА – моноклональне антитіло

НВК – неспецифічний виразковий коліт

ПКА – поліклональне антитіло

СПК – синдром подразненої кишки

ШКТ – шлунково-кишковий тракт

ШОЕ – швидкість осідання еритроцитів

α-SMA – alpha-smooth muscle actin

CD – cluster of differentiation

PAS-реакція – Periodic Acid-Schiff реакція

ВСТУП

Актуальність теми

Хвороби шлунково-кишкового тракту (ШКТ) є актуальною проблемою вітчизняної та світової систем охорони здоров'я протягом тривалого часу [7]. Реєструється щорічне збільшення кількості людей, у яких діагностують патологію травного тракту [8].

Неспецифічний виразковий коліт (НВК) за рівнем поширеності значно поступається іншим гастроентерологічним захворюванням, однак за тяжкістю перебігу, частотою ускладнень і летальністю займає одне з провідних місць у структурі хвороб шлунково-кишкового тракту [9].

У діагностиці НВК вирішальну роль відіграє ендоскопічний метод дослідження (колоноскопія) [10]. Незважаючи на свою ефективність і діагностичну точність у виявленні патології кишечника, колоноскопія характеризується рядом недоліків (інвазивність, ризик виникнення ускладнень, хворобливість та дискомфорт) [11]. Часто, під час проведення колоноскопії, виконується прицільне взяття біопсії з різних відділів товстого кишечника з подальшим її дослідженням лікарем-патологом [12].

При НВК дослідження колонобіоптата, як відомо, має не тільки діагностичне, але й прогностичне значення [13]. Морфологічна діагностика НВК часом викликає певні труднощі навіть у найдосвідченіших лікарів-патологів. Незважаючи на наявний арсенал сучасних морфологічних методів дослідження, виникають також певні діагностичні труднощі при проведенні диференційної діагностики НВК із різними патологічними станами, у тому числі і з синдромом подразненої кишки (СПК).

Труднощі в диференційній діагностиці НВК і СПК обумовлені, як показали проведені численні дослідження, спільністю клінічних проявів, генетичних змін, порушень функціонування осі «головний мозок – кишечник», порушень складу кишкової мікробіоти та ін. Наявні діагностичні

труднощі призвели до того, що серед учених існують різні точки зору щодо взаємин НВК та СПК. Більшість учених вважають, що НВК та СПК є різними патологічними станами товстої кишки. Деякі вчені відстоюють концепцію про визнання НВК і СПК різними формами одного й того ж захворювання. Відзначена також висока частота розвитку НВК на тлі СПК, нерідке збереження СПК-подібних симптомів після досягнення ремісії НВК, можливість «накладення» одного захворювання на перебіг іншого [14, 15].

Усе вище наведене актуалізує необхідність безперервного пошуку морфологічних критеріїв, які б дозволяли проводити точну й правильну діагностику, у тому числі диференційну, НВК і СПК.

Зв'язок роботи з науковими програмами, планами, темами

Дисертація виконана відповідно до плану наукового дослідження Національного університету охорони здоров'я України імені П.Л. Шупика і є фрагментом науково-дослідної роботи кафедри патологічної та топографічної анатомії на тему: «Наукове обґрунтування сучасної патоморфологічної діагностики та встановлення клініко-морфологічних відповідностей при різних захворюваннях» (номер державної реєстрації 0116u007906, 2016-2020 рр.). У рамках даної теми автором було проведено визначення морфофункціональних особливостей слизової оболонки товстої кишки у хворих з НВК 1-3 ступенів активності та СПК.

Мета та завдання дослідження

Мета роботи: удосконалення морфологічної діагностики патології товстого кишечника шляхом виявлення діагностичних та диференційно-діагностичних гістологічних, гістохімічних, імуногістохімічних критеріїв НВК різних ступенів активності та СПК.

Для досягнення мети було поставлено наступні **завдання**:

1. Провести порівняльний аналіз вікових, гендерних, клінічних, лабораторних та ендоскопічних характеристик хворих із НВК різних ступенів активності та СПК.

2. Виявити гістологічні, гістохімічні та імуногістохімічні особливості слизової оболонки товстої кишки у хворих із НВК різних ступенів активності.

3. Визначити гістологічні, гістохімічні та імуногістохімічні особливості слизової оболонки товстої кишки у хворих із СПК.

4. Провести порівняльний аналіз морфологічних характеристик слизової оболонки товстої кишки хворих із НВК різних ступенів активності та СПК.

5. Дослідити та провести порівняльний аналіз особливостей експресії маркера проліферації Кі-67 у слизовій оболонці товстої кишки хворих із НВК різних ступенів активності та СПК.

6. Виявити в порівняльному аспекті морфофункціональні особливості перикриптальних міофібробластів у слизовій оболонці товстої кишки хворих із НВК різних ступенів активності та СПК.

Об'єкт дослідження: НВК різних ступенів активності та СПК.

Предмет дослідження: гістологічні, гістохімічні, імуногістохімічні особливості слизової оболонки товстої кишки у хворих із НВК 1-3 ступенів активності та СПК.

Методи дослідження: гістологічні, гістохімічні, імуногістохімічні та статистичні.

Наукова новизна одержаних результатів

Доповнені існуючі уявлення щодо морфологічних особливостей слизової оболонки товстої кишки у фізіологічних умовах.

На клінічному матеріалі були доповнені та уточнені існуючі уявлення щодо гістологічних, гістохімічних, імуногістохімічних особливостей слизової оболонки товстої кишки хворих із НВК різних ступенів активності та на їх основі уперше були виділені кількісні та якісні диференційно-діагностичні критерії різних ступенів активності даного захворювання.

Уперше було проведено вивчення гістологічних, гістохімічних та імуногістохімічних особливостей слизової оболонки товстої кишки хворих із

СПК із подальшим виділенням чітких якісних та кількісних діагностичних критеріїв даного патологічного стану товстої кишки.

Уперше було проведено порівняльний аналіз морфологічних змін у слизовій оболонці товстої кишки хворих із НВК різних ступенів активності та СПК, що дозволило виділити кількісні та якісні морфологічні диференційно-діагностичні критерії даних патологічних станів товстої кишки.

Практична значимість роботи

Виділені автором гістологічні, гістохімічні, імуногістохімічні діагностичні та диференційно-діагностичні критерії НВК 1-3 ступенів активності та СПК удосконалюють морфологічну діагностику зазначених патологічних станів товстої кишки.

Одержані автором дані щодо активізації проліферативного потенціалу епітеліоцитів крипт у слизовій оболонці товстої кишки хворих із НВК 1-3 ступенів активності та СПК диктують необхідність динамічного спостереження за цією категорією хворих і їх віднесення до групи ризику щодо розвитку в них колоректального раку.

Визначені автором морфологічні особливості слизової оболонки товстої кишки у фізіологічних умовах можуть бути використані морфологами як науково обґрунтовані нормативні дані.

Одержані дані щодо морфологічних особливостей слизової оболонки товстої кишки у фізіологічних умовах та у хворих із НВК 1-3 ступенів активності та СПК можуть бути використані в навчальному процесі в медичних навчальних закладах, а також можуть бути корисними для лікарів та науковців при написанні навчально-методичної та наукової літератури.

Результати дослідження впроваджені в практичну діяльність Комунального некомерційного підприємства Білоцерківської міської ради «Білоцерківське міське патологоанатомічне бюро», відділення загальної патології №2 з гістологічною лабораторією Обласного комунального некомерційного підприємства «Чернівецьке обласне патологоанатомічне

бюро», патологоанатомічного відділення Комунального некомерційного підприємства Київської обласної ради «Київська обласна клінічна лікарня», патологоанатомічного відділення Національної дитячої спеціалізованої лікарні МОЗ України «Охматдит», відділення гістологічних досліджень Комунального некомерційного підприємства «Хмельницький обласний патологоанатомічний центр». Також результати дисертаційного дослідження впроваджені у навчальний процес кафедри патологічної анатомії і судової медицини Дніпровського державного медичного університету, кафедри патологічної та топографічної анатомії Національного університету охорони здоров'я України імені П.Л. Шупика, кафедри патологічної анатомії і судової медицини Львівського національного медичного університету імені Данила Галицького, кафедри патологічної анатомії Івано-Франківського національного медичного університету, кафедри патологічної анатомії і судової медицини Запорізького державного медичного університету.

Особистий внесок здобувача

Дисертаційна робота є самостійною науковою працею автора. Спільно з науковими керівниками був визначений напрям наукового дослідження, сформульована мета та завдання. Автором самостійно був проведений аналіз медичної документації – історій хвороб та амбулаторних карток хворих із НВК 1-3 ступенів активності та СПК. Також автором було самостійно проведено гістологічне, гістохімічне, імуногістохімічне дослідження аутопсійного та біопсійного матеріалу. Автором самостійно була проведена статистична обробка одержаних цифрових даних, аналіз і узагальнення результатів, у результаті чого були сформульовані висновки та практичні рекомендації. У даному дослідженні не були використані ідеї або розробки, які належать співавторам публікацій. Співавтори опублікованих робіт надавали автору даного дисертаційного дослідження консультативну допомогу з деяких методичних та теоретичних питань.

Апробація результатів дисертації

Матеріали дисертації та її фрагменти були представлені й обговорені на науково-практичній конференції «Актуальні проблеми сучасної патологічної анатомії» (Київ, 26 квітня 2017 р.), VI З'їзді Української гастроентерологічної асоціації (Київ, 28-29 вересня 2017 р.), науково-практичній конференції з міжнародною участю «Клінічні аспекти патології кишечника: нові можливості вдосконалення діагностики та лікування» (Київ, 29-30 листопада 2017 р.), науково-практичній конференції «Функціональні та запальні захворювання кишечника: сучасні питання діагностики та лікування» (Харків, 8 грудня 2017 р.), X Конгресі патологів України «Перспективи розвитку сучасної патології» (Яремче, 27-28 вересня 2018 р.), науково-практичній конференції з міжнародною участю «Запальні та функціональні захворювання кишечника» (Київ, 29-30 листопада 2018 р.), науково-практичній конференції «Дні гастроентерології в Чернігові» (Чернігів, 15-16 лютого 2019 р.), міжнародній науково-практичній конференції «Сучасна патоморфологічна діагностика в клінічній практиці лікаря» (Вінниця, 10-11 квітня 2019 р.), науково-практичній конференції «XI Український гастроентерологічний тиждень» (Одеса, 3-4 жовтня 2019 р.), науково-практичній конференції «Дні гастроентерології в Чернігові» (Чернігів, 27 лютого 2020 р.), науково-практичній конференції з міжнародною участю «Всесвітній день запальних захворювань кишечника» (Київ, 19-21 травня 2021 р.).

Публікації

Матеріали дисертаційної роботи опубліковані у 6 друкованих наукових працях, зокрема, у 5 статтях, із яких 3 надруковані в наукових фахових виданнях України та 2 статті в закордонних наукових періодичних виданнях (Польща), що індексуються міжнародною наукометричною базою SCOPUS, і в 1 тезах науково-практичної конференції.

Об’єм і структура дисертації.

Дисертаційна робота викладена на 210 сторінках комп’ютерного набору. Вона складається з анотацій українською та англійською мовами, вступу, огляду літератури, опису матеріалів та методів дослідження, двох розділів результатів власних досліджень, розділу обговорення та узагальнення отриманих результатів, висновків, практичних рекомендацій, списку використаних джерел, додатків. Матеріали дисертаційної роботи проілюстровані 13 таблицями та 59 рисунками (із них 28 мікрофотографій). Перелік використаних літературних джерел містить 166 найменувань вітчизняних та зарубіжних авторів, із яких кирилицею – 91, латиницею – 75.

РОЗДІЛ 1

ОГЛЯД ЛІТЕРАТУРИ

1.1 Морфофункціональні особливості слизової оболонки товстої кишки людини в нормі

Товста кишка є частиною шлунково-кишкового тракту, в якому розрізняють такі відділи: сліпу кишку, червоподібний відросток, висхідну ободову кишку, поперечну ободову кишку, низхідну ободову кишку, сигмоподібну ободову кишку, пряму кишку [16].

Слизова оболонка товстої кишки (від сліпої кишки до прямої кишки) характеризується наявністю циркулярних складок та кишкових залоз (крипт) [17].

Кількість крипт у слизовій оболонці товстої кишки становить від 7,5 до 12 млн. У дорослих людей у стінці сліпої кишки розташовано приблизно 4,5% крипт від їх загальної кількості, у товщі висхідної ободової кишки – 22%, поперечної ободової кишки – 27%, низхідної ободової кишки – 21%, сигмоподібної ободової кишки – 20%, прямої кишки – 5,5% [18].

Крипти в ідеально орієнтованому біоптаті рівномірно розподілені в слизовій оболонці, розташовані паралельно та близько одна до одної, не розгалужуються, мають вигляд овалу або кола [13, 19]. Гирла крипт відкриваються в просвіт кишки, а основи розташовуються в безпосередній близькості від м’язової пластинки слизової оболонки. Відстань між окремими криптами та діаметр крипт характеризуються відносною сталістю [20].

Мікроскопічно слизова оболонка всіх відділів товстої кишки має однотипну будову та представлена епітеліальним шаром, власною

пластинкою (Iamina propria) і м’язовою пластинкою (lamina muscularis mucosae) [21].

Епітелій, що покриває поверхню слизової оболонки та крипти, одношаровий призматичний та складається переважно з келихоподібних клітин, стовпчастих епітеліоцитів, шлунково-кишкових ендокриноцитів, недиференційованих епітеліоцитів, каймистих колоноцитів [22]. Епітеліоцити з’єднані між собою комплексом міжклітинних контактів, що підтримують цілісність епітеліального шару та перешкоджають парацелюлярному транспорту макромолекул і бактерій [23, 24].

Переважну більшість клітин епітеліального пласта становлять келихоподібні клітини, які, враховуючи їх локалізацію, мають різний ступінь диференціювання (менш диференційовані клітини розташовуються в глибині крипт) [22]. У верхніх відділах крипт кількість та розміри келихоподібних клітин значно зменшуються. В епітелії, що покриває поверхню слизової оболонки між криптами, зустрічаються одиничні келихоподібні клітини [20].

Слиз, який продукується келихоподібними клітинами, перешкоджає адгезії та інвазії мікроорганізмів, при цьому не перешкоджає транспорту поживних речовин. Слиз також є субстратом для прикріплення та харчування коменсальної мікрофлори, сприяє проходженню калових мас у каудальному напрямку. Основним структурним компонентом слизу є муцини [25].

Муцини – це високоглікозильовані глікопротеїни, що складаються з білкової вісі (апомуцина) та безлічі О-пов’язаних із нею олігосахаридних ланцюгів. На сьогодні відомо більше 20 різних генів, що кодують білкову частину муцинів, від MUC1 до MUC22 [23].

Слиз, що покриває епітелій слизової оболонки товстої кишки, складається з двох шарів: зовнішнього рихлого низькоадгезивного, багатого мікрофлорою, та внутрішнього щільного високоадгезивного, в якому мікроорганізми не виявляються [23]. За шаром слизу розташований глікокалікс – «сито» з молекул, що пов’язані з плазматичною мембраною епітеліальних клітин, який не пропускає великі молекули і бактерії [23, 25].

Стовпчасті епітеліоцити локалізуються на поверхні слизової оболонки та в її криптах. За своєю будовою дані клітинні елементи схожі з аналогічними клітинами тонкої кишки, але в них більш тонка покреслена облямівка [17].

На всій довжині товстої кишки в її епітелії розташовуються 4 типи ендокринних клітин: ЕС-клітини (продукують серотонін, мелатонін, мотелін, субстанцію Р), L-клітини (глюкагон), D-клітини (соматостатин), гетерогенна популяція D_1-клітин [22].

Біля основи крипт ідентифікуються недиференційовані епітеліоцити, за рахунок яких відбувається регенерація келихоподібних клітин та стовпчастих епітеліоцитів [26]. В одній крипті, за даними різних вчених, нараховується від 1 до 6 таких клітин [23].

Каймисті колоноцити – високі циліндричні клітини з базально розташованим ядром, на апікальній поверхні яких знаходиться величезна кількість мікроворсинок, що збільшують всмоктувальну поверхню кишки в 30-40 разів. Дані клітини забезпечують всмоктування продуктів гідролізу поживних речовин, води та різних іонів [25].

Вітчизняними вченими визначені кількісні характеристики епітеліальних клітин різних відділів слизової оболонки товстої кишки. Доведено, що питома вага келихоподібних клітин у залозах сліпої і висхідної ободової кишок становить 44-49%, а в сигмоподібній ободовій кишці – лише 33-44%. Кількість абсорбційних клітин у стінках залоз знижується в напрямку від сліпої кишки (36,5-40%) до прямої кишки (34-38%). Кількість недиференційованих епітеліоцитів у напрямку від сліпої кишки (12-19%) до прямої кишки (19-26%) збільшується. Питома вага ендокриноцитів у криптах збільшується в напрямку від сліпої кишки (0,2-1,0%) до прямої кишки (1,1-2,0%) [18].

Власна пластинка слизової оболонки представлена сполучнотканинними волокнами, між якими розташовані кишкові залози та судини. Характерною гістологічною ознакою даної пластинки є наявність

дифузної інфільтрації імунними клітинами та поодиноких лімфоїдних фолікулів, які формують важливу ланку в механізмах імунного захисту товстої кишки [26]. Відомо, що слизова оболонка товстої кишки на 25% складається з імунокомпетентних клітин, і саме в ній зосереджено до 80% усіх імунокомпетентних клітин організму людини. Лімфоїдна тканина, асоційована зі слизовою оболонкою товстої кишки (gut-associated lymphoid tissue – GALT), як відомо, належить до периферійних органів імунної системи [27, 28].

Лімфоїдні фолікули власної пластинки слизової оболонки можуть проникати через м’язову пластинку слизової оболонки і зливатися з аналогічними структурами підслизової основи. Дифузна клітинна інфільтрація власної пластинки слизової оболонки характеризується наявністю лімфоцитів, плазматичних клітин, еозинофільних та нейтрофільних лейкоцитів, опасистих клітин [26]. Також у даному шарі слизової оболонки відмічаються клітини фібробластичного ряду.

Імунні клітини також можуть визначатися в епітеліальному пласті слизової оболонки товстої кишки. Ці клітини беруть участь не тільки в захисних реакціях, але й у мембранному гідролізі та всмоктуванні. Підраховано, що 1 см^2 слизової оболонки кишки містить 1 млн лімфоцитів, а 1 мм^2 – 400 тис плазматичних клітин [29].

Ефективність роботи імунної системи слизової оболонки товстої кишки позначається не тільки на виникненні патології in situ, але й на ушкодженні інших органів та систем [27].

М’язова пластинка слизової оболонки характеризується наявністю двох шарів гладких міоцитів: внутрішнього циркулярного і зовнішнього косо-поздовжнього. Між м’язових волокон розташовані волокна сполучної тканини та судини [30]. Скорочення гладких міоцитів сприяє виведенню слизу з крипт та перешкоджає їх засміченню [31].

Отже, слизова оболонка різних відділів товстої кишки людини виконує різноманітні функції та характеризується складною будовою.

1.2 Епідеміологічні, гендерні та вікові особливості неспецифічного виразкового коліту та синдрому подразненої кишки

На захворювання шлунково-кишкового тракту в Європі припадає 2,8% від усіх захворювань. Серед останніх значна кількість випадків припадає саме на патологію товстої кишки [22], яка, як відомо, може мати органічний та функціональний характер.

Хронічні запальні захворювання товстої кишки, які представлені НВК та хворобою Крона, відносяться до органічної патології. За даними Європейської організації хвороби Крона і коліту, цю групу захворювань у Європі діагностовано у 2,2 млн людей, а в усьому світі – у 5 млн. В Україні, нажаль, не створено реєстру пацієнтів із даною групою захворювань, але, на думку вчених, орієнтовна їх кількість становить понад 12 тисяч [32]. Дані світової статистики свідчать про щорічне збільшення показників поширеності та захворюваності на хронічні запальні захворювання товстої кишки [33].

НВК є найпоширенішою патологією з групи хронічних запальних захворювань кишечника [34]. У світі поширеність НВК становить 50-230 випадків на 100 тисяч населення, щорічний приріст хворих – 5-20 випадків на 100 тисяч населення. Найбільш висока захворюваність відзначається в Північній Америці, Північній Європі і Австрії. Рідше НВК зустрічається в країнах Азії, Південної Америки та Японії [35-37].

У популяції захворюваність на НВК серед чоловіків і жінок приблизно однакова, але в Європі у хворих після 45 років захворюваність превалює серед чоловіків [34].

НВК діагностують у хворих будь-якого віку, однак дана патологія характеризується двома віковими піками захворюваності. Перший пік припадає на 15-25 років, а другий – 55-65 років. Другий пік захворюваності є нижчим за чисельністю порівняно з першим піком [38]. Так, у структурі

захворюваності на НВК особи працездатного віку становлять 56,3%, старшого – 39,3%, діти – 3,9% [39].

СПК є одним із найбільш поширених функціональних захворювань кишечника [32], яке було описано більш ніж 150 років тому і на сьогодні залишається актуальною проблемою сучасної медицини [40, 41].

Розповсюдженість СПК залежить від регіону, але в середньому, за даними світової статистики, становить від 10 до 29%. Показник захворюваності становить від 1,35 до 1,5% [42]. СПК частіше діагностують у жителів міст порівняно з жителями сільської місцевості [40-42].

Для СПК характерним є епідеміологічний «феномен айсберга». Останній свідчить про те, що розповсюдженість СПК-пацієнтів значно нижча, порівняно з особами з наявністю симптомів, що відносяться до СПК [43].

СПК розвивається в осіб різного віку, проте поширеність даної патології зменшується з віком. Пік захворюваності на СПК припадає на вік від 20 до 40 років [44].

У жінок дана патологія розвивається частіше порівняно з чоловіками (співвідношення жінок і чоловіків становить 2:1) [42].

Цікавим є те, що в жінок частіше діагностують СПК із переважанням запорів, а в чоловіків – СПК із переважанням діареї [45].

Отже, НВК та СПК є серйозною медико-соціальною проблемою для сучасної медичної спільноти. Дані захворювання погіршують якість життя хворих та завдають значних економічних збитків. Зазначені патологічні стани товстої кишки, враховуючи дані світової статистики, потребують подальшого вивчення на основі міждисциплінарного підходу з метою пошуку ефективних превентивних, діагностичних та лікувальних заходів.

1.3 Етіопатогенез та морфологія неспецифічного виразкового коліту: сучасний стан проблеми

НВК (в англомовній літературі – виразковий коліт) є хронічним запальним захворюванням товстої кишки з проксимальним розповсюдженням процесу від прямої кишки, що характеризується безперервним запаленням слизової оболонки, рецидивуючим перебігом та можливістю розвитку місцевих і системних ускладнень [46].

На сьогодні етіологія та патогенез НВК, незважаючи на багаторічний досвід вивчення та численні дослідження вітчизняних та іноземних учених, до кінця не розкриті. Відома велика кількість етіопатогенетичних факторів, які призводять до розвитку даного захворювання. Тому можна стверджувати, що НВК є поліетіологічним захворюванням [47].

Ученими доведена генетична схильність до НВК та зв’язок даного захворювання з антигенами комплексу гістосумісності HLA [48].

Генетична природа НВК підтверджується більш високою частотою захворюваності серед монозиготних близнюків, а також високою частотою сімейної захворюваності, яка в 8-10 разів збільшується у пробандів [49].

Розвиток у людини НВК може бути обумовлений взаємодією нутрієнтів із деякими генами [50].

Важливу роль у розвитку НВК відіграють порушення бар’єрів слизової оболонки товстої кишки, до яких, як відомо, відносять слиз та глікокалікс [23]. Змінені бар’єрні властивості слизової оболонки призводять до транслокації мікрофлори та розвитку запального процесу в кишці [51, 52].

У хворих із НВК доведено зменшення продукції кишкового слизу в результаті структурних змін у келихоподібних клітинах [22]. Зазначені зміни корелюють зі ступенем активності НВК [23].

А.Е. Дорофєєвим та співавт. доведено, що в даної категорії хворих, по-перше, відмічається зниження захисного слизового шару за рахунок

зменшення MUC2, MUC3, MUC4, по-друге, порушення взаємодії муцинів і трефоілового фактора, що знижує протективні властивості муцинів та регенеративний потенціал слизової оболонки товстої кишки [53].

Нормальний мікробіоценоз, як відомо, є важливою і необхідною умовою для функціонування товстої кишки [54]. Порушення мікробіоценозу товстої кишки розглядається як один із механізмів розвитку НВК [55]. Якісні та кількісні зміни його складу, а також поява факультативних штамів, які не входять до складу резидентної мікрофлори, призводять до розвитку запальних та альтеративних змін у слизовій оболонці товстої кишки [54].

Проведене дослідження Ю.М. Степановим та співавт. виявило наявність глибоких змін якісного та кількісного складу мікрофлори товстої кишки у 97,8% хворих на НВК [56].

Порушення кишкової флори у хворих із НВК часто характеризуються дефіцитом біфідобактерій, бактероїдів, лактобацил, змінами ферментативних властивостей E. coli, збільшенням вмісту умовно-патогенних мікроорганізмів: Klebsiella, Citrobacter, Enterobacter, Proteus та ін. [57].

У хворих із НВК зміни складу мікрофлори товстої кишки та її здатності продукувати ферменти викликають більш активне, порівняно з нормою, руйнування слизу [23].

Сучасні дослідження показують, що, крім бактерій, мікробіота товстої кишки представлена еукаріотичними та прокаріотичними вірусами, які разом утворюють віром кишечника і є важливою складовою його мікробної екосистеми. Доведена роль зміненого вірома кишечника в розвитку НВК [58-60].

НВК, за даними багатьох учених, відносять до аутоімунних захворювань [60-62]. Змінена кишкова мікробіота розглядається в якості основного тригеру формування аутоімунного запалення при НВК. При цьому ключовим дефектом, що призводить до розвитку даного захворювання, є порушення розпізнавання бактеріальних молекулярних маркерів дендритними клітинами, що, в свою чергу, призводить до активації Th 1, Th 2

та Th 17 адаптивних субпопуляцій лімфоцитів [49]. Результатом активації останніх є продукція величезної кількості біологічно активних речовин, які призводить до характерних для НВК морфофункціональних змін у слизовій оболонці товстої кишки [63, 64].

У патогенезі НВК вчені виявили часте поєднання імунних порушень, змін складу кишкової мікрофлори з підвищеною проникністю стінки кишки [57, 65].

Стан системи мікроциркуляції в слизовій оболонці товстої кишки при НВК відіграє певну роль у патогенезі розвитку ерозивно-виразкових змін. Добре відомо, що при цій патології в сироватці крові підвищується рівень циркулюючих імунних комплексів, які фіксуються на поверхні формених елементів крові й збільшують ступінь агрегації тромбоцитів. Останній факт призводить до тромбоутворення в судинах мікроциркуляторного русла, що, у свою чергу, порушує трофіку та спричиняє розвиток ішемічно-гіпоксичних та альтеративних змін у слизовій оболонці [66].

Деякі вчені в патогенезі розвитку ерозивно-виразкових змін у слизовій оболонці товстої кишки при НВК надають роль порушенням у нейроендокринній системі травного тракту [34, 67].

Дисрегуляція процесів проліферації та загибелі клітин слизової оболонки товстої кишки, особливо в поєднанні з імунними порушеннями, також може призводити до розвитку НВК [68].

У ґенезі розвитку НВК певну роль відіграють стресові стани та шкідливі звички (тютюнопаління та ін.). Доведено, що дана патологія зустрічається вдвічі частіше в осіб, що палять, у порівнянні з особами без даної звички [48].

Ранній початок НВК, як зазначають деякі вчені, пов’язаний із генетичною схильністю, у той час як пізній початок – із віковими змінами в імунній системі, бар’єрної функції товстої кишки, впливом навколишнього середовища. Деякі вчені вказують на можливу роль статевих гормонів у розвитку НВК [34].

Діагностика НВК потребує міждисциплінарного підходу та заснована на комплексному застосуванні клінічних, ендоскопічних, морфологічних та лабораторних методів дослідження. Однак використання традиційних діагностичних підходів не завжди дозволяє підтвердити або спростувати діагноз НВК, провести диференційну діагностику НВК та інших органічних або функціональних захворювань кишечника. У 15% нових випадків запальних захворювань кишечника первинно встановлюють діагноз некласифікованого коліту, а приблизно в 14% хворих із часом відбувається зміна діагнозу НВК на хворобу Крона або навпаки [69].

Труднощі діагностики НВК обумовлені патоморфозом перебігу даного захворювання, який характеризується більшою варіабельністю симптоматики, невідповідністю клінічних симптомів тяжкості запальних змін, збільшенням питомої ваги хворих із позакишковими проявами та резистентністю до базисної терапії [33].

Морфологічне дослідження колонобіоптата відіграє вирішальну роль у діагностиці НВК. Дане дослідження є, за даними багатьох іноземних та вітчизняних учених, золотим стандартом діагностики НВК [57, 70].

Особливості морфофункціонального стану слизової оболонки товстої кишки при НВК залежать від фази хвороби (загострення або ремісія) та активності процесу [36]. Нижче проведемо аналіз даних літератури щодо відомих особливостей змін морфофункціонального стану слизової оболонки товстої кишки у хворих із активним НВК.

У хворих з активним НВК при мікроскопії слизової оболонки товстої кишки відмічено зменшення товщини шару слизу зі зниженням у ньому вмісту вуглеводних компонентів. Останнє обумовлено змінами морфо-функціонального стану келихоподібних клітин, що характеризуються зменшенням кількості даних клітин та зниженням їх секреторної активності [23]. Також у даної категорії хворих у поверхневому епітелії та епітелії крипт зареєстровано ушкодження та зменшення кількості ендокринних клітин [51].

При ультраструктурному дослідженні виявлено дезорганізацію всмоктувальних клітин та ушкодження мікроворсинок.

При НВК визначено збільшення кількості лімфоїдних фолікулів у слизовій оболонці та М-клітин. М-клітини (мембранні або мікроскладчаті клітини), як відомо, розташовані в ділянках епітеліального шару, що покриває лімфоїдні фолікули у власній пластинці слизової оболонки [25].

При НВК виявлено зменшення товщини епітеліального шару з розвитком у ньому дегенеративних процесів, зміною апікальної поверхні клітин епітелію у вигляді розширення міжклітинних проміжків, а також порушенням щільних контактів між епітеліоцитами [22].

У хворих з НВК при оглядовій мікроскопії відмічають у слизовій оболонці товстої кишки поверхневі та глибокі ерозії, виразки, зливні виразки з повним зникненням слизової оболонки [57].

При НВК учені виявили в епітелії товстої кишки тонкокишкову метаплазію, про що свідчила наявність клітин Панета [66]. Останні, як відомо, підвищують ризик розвитку колоректального раку. У хворих із НВК предиктором розвитку раку товстої кишки також виступають диспластичні зміни в епітеліальному шарі. Зазначено, що ризик розвитку раку товстої кишки та передракових змін (метаплазії та дисплазії) визначається тривалістю захворювання, тяжкістю перебігу та розповсюдженістю ураження товстої кишки [71].

У хворих із НВК доведений взаємозв’язок між розвитком диспластичних змін, колоректального раку та вираженістю запальних змін у слизовій оболонці товстої кишки [72].

У хворих із НВК морфологи при оглядовій мікроскопії слизової оболонки товстої кишки в поверхневому епітелії та епітелії крипт знаходять фокальні гіперпластичні зміни. Зазначені гіперпластичні процеси, що існують тривалий час, за даними О.В. Борота та співавт., слід розглядати як ознаку, що вказує на передпухлинні зміни слизової оболонки, навіть при відсутності дисплазії [73].

У слизовій оболонці хворих із НВК в епітеліальному шарі відмічається підвищення апоптотичної активності клітин [22].

Апоптоз клітин слизової оболонки при НВК розвивається як стадійний процес. Його запуск та підтримку контролюють відповідні анти- та проапоптотичні фактори, серед яких основна регулююча роль належить p53, Bcl-2 та PUMA [74].

Дані літератури щодо проліферативного потенціалу клітин слизової оболонки товстої кишки у хворих із активним НВК різняться. Деякі вчені заявляють про зниження проліферативного потенціалу епітеліоцитів [22], а інші – про його різке підвищення [51].

У слизовій оболонці товстої кишки реєструють виражену дифузну запальну клітинну інфільтрацію [75]. Дана інфільтрація максимальна в прямій кишці, і її інтенсивність зменшується в проксимальному напрямку. Інфільтрат, як правило, досить рівномірно розподіляється по всій товщі слизової оболонки товстої кишки, хоча в деяких випадках може поширюватися і на підслизовий шар кишечника. Складається інфільтрат з Т- і В-лімфоцитів, плазматичних клітин, еозинофільних та нейтрофільних лейкоцитів, опасистих клітин. У більшості випадків у інфільтраті превалюють лімфоцити та плазматичні клітини [20, 76].

У хворих з НВК між основою крипт та м’язовою пластинкою слизової (lamina muscularis mucosae), тобто в базальних відділах слизової, розвивається плазмоцитарна інфільтрація, або базальний плазмоцитоз. Останній виявляється, як правило, у 2/3 хворих з НВК [72].

Нейтрофільна інфільтрація при НВК є характерною ознакою для активного запального процесу. Нейтрофіли інфільтрують власну пластинку слизової оболонки, проникають у поверхневий епітелій, епітелій крипт, призводячи до розвитку криптиту та формування крипт-абсцесів [70].

На тлі вираженого запалення відбувається активна регенерація слизової оболонки товстої кишки з формуванням запальних псевдополіпів [77].

Для НВК досить характерною гістологічною знахідкою є атрофія та зміни архітектоніки крипт. Виявляється різноманітна деформація крипт – втрата паралельності, зміна діаметру, дилятація, укорочення, зменшення щільності (відстань між сусідніми криптами більше її діаметру). Досить характерним є і порушення регенерації крипт, що проявляється їх розщепленням та розгалуженням (branching) [19, 20, 78].

Базальний плазмоцитоз у поєднанні з деформацією крипт є характерною ознакою НВК, що відмічається більш ніж у 70% хворих [12, 19]

При НВК у слизовій оболонці товстої кишки розвиваються гемодинамічні порушення, що характеризуються набряком, повнокрів'ям судин, крововиливами та ін. [35].

На даний час ученими-морфологами запропоновано більше ніж 30 схем (індексів, шкал) для визначення морфологічної активності та тяжкості НВК, які не отримали широкого розповсюдження та використання. Запропоновані методики, на жаль, характеризуються недостатньою відтворюваністю та надійністю отриманих результатів [79]. Проведений аналіз даних літератури засвідчив, що більшість іноземних морфологів у практиці використовують схему K. Geboes та співавт. [80], індекс Nancy [81] та гістопатологічний індекс Robart [82].

Схема K. Geboes проводить класифікацію активного НВК за 6 ступенями. Пізніше дана схема була перетворена в безперервну шкалу, що має значення від 0 до 22. Гістопатологічний індекс Robart має шкалу від 0 до 33. Індекс Nancy містить три гістологічні ознаки, що визначають п'ять ступенів активності захворювання [83].

Незважаючи на зазначені вище досить чіткі критерії, морфологічна діагностика активного НВК викликає певні труднощі у морфологів. Відомі морфологічні діагностичні критерії активного НВК, на думку багатьох учених, не слід переоцінювати, вони не є виключно ознаками даного захворювання, адже можуть зустрічатися і при інших захворюваннях товстої кишки (хворобі Крона, інфекційних колітах та ін.) [12, 19].

У Європейському консенсусі зазначено, що правильна морфологічна діагностика активного НВК можлива далеко не в усіх пацієнтів [70]. Наводяться дані про те, що серед усіх випадків НВК морфологічний діагноз даного захворювання встановлюється в 74% [84]. У 10% хворих клінічно, ендоскопічно та морфологічно не вдається розрізнити НВК та хворобу Крона, і в таких випадках виставляють діагноз некласифікованого коліту [85].

Отже, НВК є поліетіологічним захворюванням, етіопатогенез якого на сьогодні вивчено недостатньо. Золотим стандартом діагностики НВК є морфологічне дослідження колонобіоптата. Морфологічна діагностика активного НВК викликає певні труднощі навіть у досвідчених морфологів. Відомі на сьогодні морфологічні діагностичні критерії активного НВК не є специфічними та характерними ознаками виключно для даного захворювання. Останній факт актуалізує проведення комплексних морфологічних досліджень із метою пошуку діагностичних критеріїв активного НВК.

1.4 Сучасні уявлення щодо етіології, патогенезу та морфо-функціональних особливостей товстої кишки при синдромі подразненої кишки

Згідно з останніми Римськими критеріями функціональних розладів шлунково-кишкового тракту IV перегляду під синдромом подразненої кишки (СПК) розуміють функціональний розлад кишечника, що характеризується рецидивуючими болями в животі, які виникають не менше одного разу на тиждень та пов'язані з актом дефекації, змінами частоти та форми стулу. Названі ознаки повинні відмічатися у хворого протягом останніх трьох місяців при загальній тривалості не менше шести місяців [43].

На сьогодні відомі наступні типи СПК: із переважанням запору (більше чверті випорожнень кишечника відповідають 1-2 типу за Бристольською шкалою і менше чверті – 6-7 типу); із переважанням діареї (більше чверті випорожнень кишечника відповідають 6-7 типу і менше чверті – 1-2 типу); зі змішаними звичками кишечника (більше чверті випорожнень кишечника відповідають 1-2 типу і більше чверті – 6-7 типу); некласифікований (пацієнти відповідають діагностичним критеріям для СПК, але звички їх кишечника не відповідають жодному із зазначених підтипів) [86].

Безліч аспектів етіології та патогенезу СПК на даний час залишаються недостатньо вивченими. На сьогодні відома ціла низка факторів, які самостійно або в комбінації призводять до розвитку даного патологічного стану кишечника [44, 87-88].

Проведені переважно іноземними вченими дослідження свідчать про наявність певної генетичної схильності до розвитку СПК [89].

Доведена роль порушень кишкової мікробіоти в механізмі розвитку СПК. На сьогодні доведено, що якісні та кількісні зміни мікробіоценозу перешкоджають нормальному функціонуванню кишечника, виступають у якості причини порушень його рухливої активності, чутливості та

нейроімунних взаємовідношень, включаючи порушення експресії рецепторів слизової оболонки та змін функції гіпоталамо-гіпофізарно-надниркової системи [87, 90].

У результаті порушень кишкової мікробіоти в кишці накопичуються токсичні речовини, що призводять до розладів рухової, секреторної та травної функції кишки, порушень гідролізу та всмоктування поживних речовин [43].

Зміни біоценозу товстої кишки практично завжди поєднуються з порушенням (підвищенням) проникності кишкової стінки в результаті ушкодження міжклітинних контактів, що призводить до формування в ній запальних змін [43, 91]. У хворих із СПК підвищену кишкову проникність діагностують у 37-62% випадків [92].

У третини хворих із СПК доведена роль інфекційного агента не тільки в ініціації захворювання, але й у його загостренні. У даному випадку вчені рекомендують використовувати термін «постінфекційний СПК» [93]. Серед інфекційних агентів виділяють Clostridium difficile, Escherichia coli, Mycobacterium avium subspecies paratuberculosis, Campylobacter concisus, Campylobacter jejuni, Chlamydia trachomatis, Helicobacter pylori, Pseudomonas aeruginosa, Salmonella spp, Shigella spp, віруси, Blastocystis, Dientamoeba fragilis, Giardia lamblia та ін. [94].

Однією з патогенетичних гіпотез розвитку СПК є теорія взаємодії між шлунково-кишковим трактом та центральною нервовою системою [42]. Прихильники даної теорії стверджують, що низький рівень резистентності до дії стресових факторів та слабка соціальна підтримка сприяють порушенням регуляції функцій шлунково-кишкового тракту, вісцеральної чутливості та моторики кишечника, при цьому порушуються ентеро-церебральні зв’язки та формується СПК [95].

На думку вчених, СПК є психосоматичним захворюванням, яке за характером та вираженістю нервово-психічних реакцій займає проміжне місце між нормою та психопатологією. У більшості хворих із СПК лікарі

діагностують відчуття тривоги та страху, депресію, нав'язливі стани, істеричні реакції та ін. [96, 97].

Наявна у вітчизняній та іноземній літературі доказова база свідчить про те, що механізм розвитку СПК відповідає уявленням щодо ролі вісі «мікробіота – кишка – мозок», яка об'єднує центральну нервову систему, нервову систему безпосередньо товстої кишки, запалення, імунні реакції та кишкову мікрофлору [87].

У жінок провокуючим фактором розвитку СПК можуть виступати зміни гормонального статусу [43].

Деякі вчені описують роль порушень вісцеральної гіперчутливості в розвитку СПК [91, 92].

Певну роль у розвитку СПК відіграють неконтрольовані прийоми деяких лікарських засобів, наприклад, антибіотиків, що, у свою чергу, призводять до змін мікрофлори кишечника [42].

Непереносимість деяких харчових інгредієнтів, порушення режиму та характеру харчування також можуть виступати в якості причин розвитку СПК [90, 98].

Дані літератури щодо морфологічних особливостей слизової оболонки товстої кишки неоднозначні та суперечливі. Нижче проведено аналіз відомих даних літератури щодо цієї проблематики.

Одиничні вчені зазначають про інтактність слизової оболонки товстої кишки у хворих із СПК. Проведене дослідження іноземними вченими не виявило відмінностей щодо вмісту опасистих клітин, лімфоцитів, макрофагів, моноцитів у слизовій оболонці товстої кишки здорових осіб та хворих із СПК [99].

Більшість вчених описують певні морфологічні зміни в слизовій оболонці товстої кишки хворих із СПК. Дані зміни, на думку вчених, у більшості випадків не залежать від клінічного варіанту перебігу СПК.

При СПК у слизовій оболонці товстої кишки часто констатують розвиток «запалення низького ступеня активності», про що свідчить

наявність у ній лімфоцитів, макрофагів, еозинофільних і нейтрофільних лейкоцитів, плазмоцитів, опасистих клітин та ін. [93]. Дані клітини вчені виявили у поверхневому епітелії, епітелії крипт та власній пластинці слизової оболонки [100].

Дані вчених щодо превалюючих клітин у клітинному інфільтраті різняться. Так, деякі вчені стверджують, що в клітинному інфільтраті переважають опасисті клітини, а інші вчені – Т-лімфоцити [101].

М.А. Візе-Хрипунова та співавт. у слизовій оболонці сигмоподібної ободової кишки хворих із СПК виявили превалювання гістіоцитів серед усіх клітин [102].

Виражена клітинна інфільтрація в слизовій оболонці товстої кишки хворих із СПК призводить до надмірної продукції прозапальних цитокінів [101]. Причому в даної категорії хворих зміни цитокінового статусу відбуваються не тільки на локальному (в товстій кишці), але й на системному (в крові) рівнях [87, 101].

Порушення сигнальної функції Toll-подібних рецепторів на сьогодні розглядається як фактор хронічного кишкового запалення у хворих із СПК [94].

І.Т. Щербаков та співавт. провели морфологічне дослідження слизової оболонки товстої кишки у хворих із клінічно діагностованим СПК. Авторами було виявлено в 46,5% випадків хронічний катаральний коліт, у 19,7% – хронічний катарально-фолікулярний коліт, у 4,2% – хронічний катарально-геморагічний коліт, у 22,5% – тубулярну аденому. У 8,5% випадків коліт поєднувався з термінальним ілеїтом [103].

У слизовій оболонці товстої кишки хворих із СПК було відмічено збільшення клітин фібробластичного ряду [104], що призводило до її потовщення за рахунок розвитку в ній склеротичних змін [102]

У слизовій оболонці товстої кишки при СПК морфологами було задокументовано фокальні альтеративно-десквамативні зміни в епітелії; розширення міжклітинних проміжків; укорочення та розширення крипт,

підвищений вміст у них слизу [22, 101, 105]. Кількість келихоподібних клітин, за даними вітчизняних та іноземних учених, може бути незмінною, зменшеною або збільшеною [102, 106].

У хворих із СПК кількість ЕС-клітин за даними одних вчених зменшується [105], а за даними інших вчених – збільшується [100].

У поверхневому епітелії та епітелії крипт учені виявили збільшення ступеня вираженості апоптотичних процесів [93].

У хворих із СПК дані літератури щодо проліферативного потенціалу епітеліоцитів слизової оболонки товстої кишки різняться. Деякі вчені стверджують про його незмінний рівень, частина вчених виявила зниження, а частина – збільшення проліферативної активності [93, 107].

Практично в усіх хворих із СПК при морфологічному дослідженні в слизовій оболонці товстої кишки були виявлені гемодинамічні порушення, потовщення судинних стінок за рахунок склерозу [103].

Отже, СПК на сьогодні розглядається як поліетіологічний функціональний розлад кишечника зі складним механізмом розвитку. Незважаючи на величезну кількість досліджень, проведених вітчизняними та іноземними вченими, питання етіопатогенезу СПК розкриті недостатньо, деякі з них є дискусійними та суперечливими. Проведений аналіз даних літератури не дозволив виявити чітких та однозначних морфологічних діагностичних критеріїв СПК, що, звісно, потребує проведення подальших комплексних досліджень із даної проблематики.

Резюме

Морфологічне дослідження колонобіоптата займає провідне місце при верифікації органічної або функціональної патології товстої кишки. Проведений аналіз у розділі 1 даних іноземної та вітчизняної літератури засвідчив про відсутність чітких та специфічних морфологічних критеріїв діагностики активного НВК та його ступенів активності, а також СПК. Враховуючи відсутність діагностичних морфологічних критеріїв активного

НВК та СПК, диференційна діагностика даних патологічних станів товстої кишки викликає певні труднощі, а часом і неможлива. Наявні морфологічні діагностичні труднощі призвели до того, що серед учених існують різні точки зору щодо взаємин НВК і СПК [14, 15]. Більшість учених вважає, що НВК і СПК є різними патологічними станами товстої кишки. Деякі вчені відстоюють концепцію щодо визнання НВК таСПК різними формами одного й того ж захворювання. Все вище викладене свідчить про гостру необхідність пошуку морфологічних критеріїв, які б дозволяли проводити точну і правильну діагностику, у тому числі диференціальну, активного НВК і СПК.

РОЗДІЛ 2
МАТЕРІАЛИ ТА МЕТОДИ ДОСЛІДЖЕННЯ

Дисертаційне дослідження було проведено в два етапи, схематичне зображення яких наведено на рисунку 2.1, із дотриманням прав людини відповідно до чинного в Україні законодавства, міжнародних етичних вимог, етичних норм у науці та стандартів проведення біомедичних досліджень.

Метою першого етапу було проведення порівняльного аналізу гендерних, вікових, клінічних, ендоскопічних та лабораторних даних у хворих із різним ступенем активності НВК та СПК з подальшим виявленням можливих диференційно-діагностичних критеріїв даних патологічних станів товстої кишки.

На першому етапі дослідження здобувач не контактував із хворими, ним була використана архівна документація – історії хвороб, амбулаторні картки 80 хворих із НВК 1-3 ступенів активності та 82 хворих з СПК. Хворі знаходилися на лікуванні в Комунальному некомерційному підприємстві Київської обласної ради «Київська обласна клінічна лікарня» або зверталися за консультацією до співробітників кафедри патологічної та топографічної анатомії Національного університету охорони здоров’я України імені П.Л. Шупика за період із 2017 по 2020 рр. Усім хворим діагноз був встановлений на основі проведеного повного клініко-лабораторного обстеження, фіброколоноскопії з подальшим морфологічним дослідженням колонобіоптата. Із дослідження були виключені діти віком до 18 років; осуджені; особи, що не здатні дати згоду на участь у дослідженні; вагітні жінки; хворі з онкопатологією різної локалізації; особи, що зловживають алкоголем, та наркомани.

Діагностика НВК із встановленням ступеня активності процесу проводилася відповідно до Монреальської класифікації (2005 рік), яка, як відомо, вважається найбільш оптимальною для оцінки ступеня активності

процесу, тяжкості та прогнозу перебігу захворювання, а також визначення тактики лікування [108]. Діагноз СПК хворим встановлювався відповідно до останніх Римських критеріїв функціональних розладів шлунково-кишкового тракту IV перегляду [109].

Розподіл матеріалу на групи, що був використаний на першому етапі дисертаційного дослідження, наведено в таблиці 2.1.

Таблиця 2.1

Розподіл матеріалу на групи на першому етапі дисертаційного дослідження

Номер групи	Назва патології товстої кишки	Кількість випадків
1	НВК 1 ступеня активності	34
2	НВК 2 ступеня активності	27
3	НВК 3 ступеня активності	19
4	СПК зі змішаними звичками кишечника	82
Всього		162

Середній вік хворих у групах 1-4 становив (46,5±1,9) років. Тривалість захворювання в усіх групах не відрізнялася ($p>0,05$) і становила в групах 1-4 відповідно (6,9±1,1) років, (7,1±0,9) років, (7,4±1,2) років, (7,0±1,2) років.

При вивченні медичної документації в групах 1-4 був проведений аналіз за статевою ознакою; середнього віку хворих; віку початку захворювання; наявності або відсутності у хворих розладів стулу, патологічних домішок у калі (крові, слизу, гною), анемії, підвищеного рівня швидкості осідання еритроцитів (ШОЕ), підвищеного рівня фекального кальпротектину, кровотечі та ерозивно-виразкових змін у товстому кишечнику при ендоскопічному дослідженні.

Рис. 2.1 Схематичне зображення етапів дисертаційного дослідження.

Метою другого етапу дисертаційного дослідження було визначення гістологічних, гістохімічних та імуногістохімічних диференційно-діагностичних критеріїв різних ступенів активності НВК, а також різних ступенів активності НВК та СПК.

На другому етапі був використаний аутопсійний та біопсійний матеріал. Аутопсійний матеріал (n=6) був представлений фрагментами слизової оболонки стінки товстої кишки, які набиралися під час розтинів, проведених на базі патологоанатомічного відділення Комунального некомерційного підприємства Київської обласної ради «Київська обласна клінічна лікарня». Середній вік померлих становив (47,2±2,1) років. Під час проведення розтинів та мікроскопічного дослідження в органах шлунково-кишкового тракту (ШКТ) не були виявлені будь-які загальнопатологічні процеси.

Біопсійний матеріал був від 80 хворих із НВК різного ступеня активності та 82 хворих із СПК. При проведенні колоноскопії взяття біопсії у хворих проводилося з урахуванням міжнародних стандартів [12] (із чотирьох місць товстої та прямої кишки з отриманням мінімум двох біоптатів із кожної ділянки). Клінічні, лабораторні та ендоскопічні дані щодо даних хворих були проаналізовані на першому етапі дисертаційного дослідження.

Розподіл матеріалу, що був використаний на другому етапі, наведено в таблиці 2.2. Середній вік померлих та хворих із НВК і СПК не мав значимих ($p>0,05$) відмінностей.

Аутопсійний та біопсійний матеріал фіксували в 10% розчині нейтрального формаліну (ph 7,4) протягом 24-48 годин, проводили за загальноприйнятою методикою і заливали в парафін. Із парафінових блоків на ротаційному мікротомі HM 325 (Thermo Scientific, США) виготовляли серійні зрізи товщиною 2-3 мкм, які забарвлювали гематоксиліном та еозином. Для визначення морфофункціонального стану келихоподібних клітин ставили Periodic Acid-Schiff реакцію (PAS-реакцію).

Імуногістохімічне дослідження було проведено з використанням кролячих моноклональних антитіл (МКА) до Ki-67 (клон SP6, маркер проліферації), CD3 (cluster of differentiation) (клон SP7, маркер Т-лімфоцитів), кролячих поліклональних антитіл (ПКА) до CD117/c-Kit/SCF-Receptor (маркер опасистих клітин), а також мишачих МКА до альфа-гладеньком'язового актину (alpha-smoothmuscleactin, α-SMA) (клон 1A4), CD20 Ab-1 (клон L26, маркер В-лімфоцитів), CD138 Ab-2 (клон MI15, маркер плазматичних клітин), CD68 Ab-3 (клон KP1, маркер макрофагів). Візуалізацію здійснювали за допомогою системи детекції Ultra Vision Quanto HRP. МКА, ПКА і система візуалізації були виготовлені фірмою «Thermo Fisher Scientific» (США).

Таблиця 2.2

Розподіл матеріалу на групи на другому етапі дисертаційного дослідження

Номер групи	Характеристика групи	Кількість випадків
1	Аутопсійний матеріал із відсутньою патологією ШКТ	6
2	Біопсійний матеріал хворих із НВК 1 ступеня активності	34
3	Біопсійний матеріал хворих із НВК 2 ступеня активності	27
4	Біопсійний матеріал хворих із НВК 3 ступеня активності	19
5	Біопсійний матеріал хворих із СПК	82
Всього		168

Мікроскопічне дослідження та фотоархівування проводили із використанням світлооптичних мікроскопів Axio Imager. A2 (Carl Zeiss,

Німеччина) з системою обробки даних при збільшені об’єктивів ×5, ×10, ×20, ×40, бінокулярної насадки 1,5 та окулярів 10 із камерою ERc 5s, PrimoStar (Carl Zeiss, Німеччина) з камерою Axio Cam105.

При дослідженні мікропрепаратів, забарвлених гематоксиліном та еозином, у групах 1-5 в слизовій оболонці товстої кишки оцінювали відсутність або наявність різних загальнопатологічних процесів (дистрофічних, некротичних, десквамативних змін поверхневого епітелію та епітелію крипт; ерозивно-виразкових змін; гемодинамічних порушень; склеротичних змін та ін.). Також проводилася оцінка наявності або відсутності деформації крипт.

При оглядовій мікроскопії препаратів, забарвлених гематоксиліном та еозином, а також при імуногістохімічному дослідженні, у групах 1-5 було проведено аналіз наявності або відсутності запальної клітинної інфільтрації в слизовій оболонці товстої кишки. У випадках наявності клітинної інфільтрації аналізувалися характер її поширеності (вогнищевий або дифузний) та розподілу у власній пластинці слизової оболонки (у верхній третині, двох третиніх або всій товщі), щільність клітинного інфільтрату, наявність або відсутність запальних змін у криптах та крипт-абсцесів. Також у кожному випадку при збільшенні мікроскопа ×400 в 6 полях зору розраховували показник вираженості клітинного інфільтрату у відсотках. Даний показник визначали, вираховуючи відсоток площі, що припадав на запальний інфільтрат, від загальної площі біоптата. Так, все поле зору, що приймали за 100%, розділяли за допомогою сітки на 100 рівних квадратів, кожен із яких вважали за 1%. Після цього підраховували і підсумовували кількість квадратів з запальним інфільтратом у кожному полі зору з виведенням середнього значення показника вираженості клітинного інфільтрату. Отриманий показник відповідав адаптованій візуально-аналоговій шкалі [13, 80].

При постановці PAS-реакції в групах 1-5 оцінювали кількість келихоподібних клітин кишкових залоз, розмір вакуолей у келихоподібних

клітинах (незмінені, зменшені вогнищево або дифузно), відсутність або наявність змін інтенсивності забарвлення муцину в вакуолях келихоподібних клітин кишкових залоз (у їх поверхневих відділах, у двох третинах товщі або всій товщі), характер змін інтенсивності забарвлення муцину (слабкий, помірний чи виражений).

При імуногістохімічному дослідженні з α-SMA проводилася оцінка стану перикриптальних міофібробластів, а також наявність або відсутність даних клітин у товщі власної пластинки або м'язової пластинки слизової оболонки. При аналізі перикриптальних міофібробластів оцінювали їх розповсюдженість (незмінена, вогнищева або дифузна їх відсутність), розраховували їх кількість у відсотках та вираженість експресії α-SMA міофібробластами (слабка, помірна, виражена).

При імуногістохімічному дослідженні з Ki-67 оцінювали проліферативну активність епітелію кишкових залоз, враховуючи локалізацію (в їх базальних відділах, двох третинах або всій товщі). Також розраховували відносну кількість Ki-67-позитивних клітин у криптах.

Статистична обробка отриманих даних проводилася за допомогою ліцензійної програми Statistica 10.0. Проводилася перевірка нормальності розподілу кількісних показників у групах (критерій Шапіро-Уілкса) [110]. Враховуючи, що закон розподілу даних у групах не відповідав нормальному розподілу, центральні тенденції в групах порівнювали, використовуючи середні значення показників за допомогою непараметричного U-критерію Манна-Уїтні [110]. Відмінності вважали значущими при $p<0,05$. У разі множинних порівнянь використовувалася поправка Бонферроні [110].

При проведенні порівняльного аналізу клінічних, лабораторних та ендоскопічних даних у хворих використовувався аналіз таблиць спряженості (2×2) за допомогою критерію χ^2. При очікуваних частотах <5 використовувалася поправка Єйтса [110]. Відмінності вважалися значущими при $p<0,05$.

Вивчення значущості відмінностей частот ознак у кожній групі здійснювалося при аналізі таблиць частот на основі критерію χ^2, чисельне значення якого обчислювалося за допомогою алгоритму [111]. При оцінці діагностичного критерію у випадках, коли співвідношення між наявністю і відсутністю ознаки в групах наближалося до 100%, використовувався біноміальний критерій [112].

Класифікація (прогнозування) хворих на групи здійснювалася за допомогою дискримінантного аналізу на основі показників, які були знайдені для диференційної діагностики [113].

РОЗДІЛ 3
ПОРІВНЯЛЬНИЙ АНАЛІЗ ГЕНДЕРНИХ, ВІКОВИХ, КЛІНІЧНИХ, ЛАБОРАТОРНИХ ТА ЕНДОСКОПІЧНИХ ХАРАКТЕРИСТИК ПРИ НЕСПЕЦИФІЧНОМУ ВИРАЗКОВОМУ КОЛІТІ ТА СИНДРОМІ ПОДРАЗНЕНОЇ КИШКИ

Метою даного розділу є проведення порівняльного аналізу гендерних, вікових, клінічних, лабораторних та ендоскопічних характеристик при різних ступенях активності НВК, а також при активному НВК та СПК з використанням медичної документації.

Середній вік хворих у групах 1-3 (1 – (49,1±1,8) років), 2 – ((49,2±1,9) років), 3 – ((49,4±2,5) років)) був більшим ($p<0,05$) порівняно з відповідним показником групи 4 ((38,4±1,2) років) (рис. 3.1). У групах 1-3 середній вік хворих не змінювався ($p>0,05$) у напрямку від групи 1 до групи 3.

При аналізі досліджуваних груп за гендерною ознакою було відмічено відсутність ($p>0,05$) різниці між кількістю чоловіків і жінок у групах 1-3, у той час як у групі 4 переважала ($p<0,05$) кількість жінок над кількістю чоловіків (рис. 3.2). Так, кількість чоловіків і жінок у групах 1-4 становила відповідно 17 (50%) і 17 (50%), 14 (52%) і 13 (48%), 11 (58%) і 8 (42%), 29 (35%) і 53 (65%).

Під час аналізу віку початку захворювання у хворих груп 1-3 було виявлено переважання ($p<0,05$) кількості випадків, коли захворювання починалося після 40 років, тоді як у групі 4 переважала ($p<0,05$) кількість випадків, коли захворювання починалося у віці від 18 до 40 років (табл. 3.1). Кількість хворих, у яких захворювання почалося у віці від 18 до 40 років, не відрізнялася ($p>0,05$) в групах 1-3, але порівняно з останніми була більшою ($p<0,05$) в групі 4. Кількість хворих, у яких захворювання почалося у віці

після 40 років, не відрізнялася (p>0,05) в групах 1-3, але порівняно з останніми була меншою (p<0,05) в групі 4.

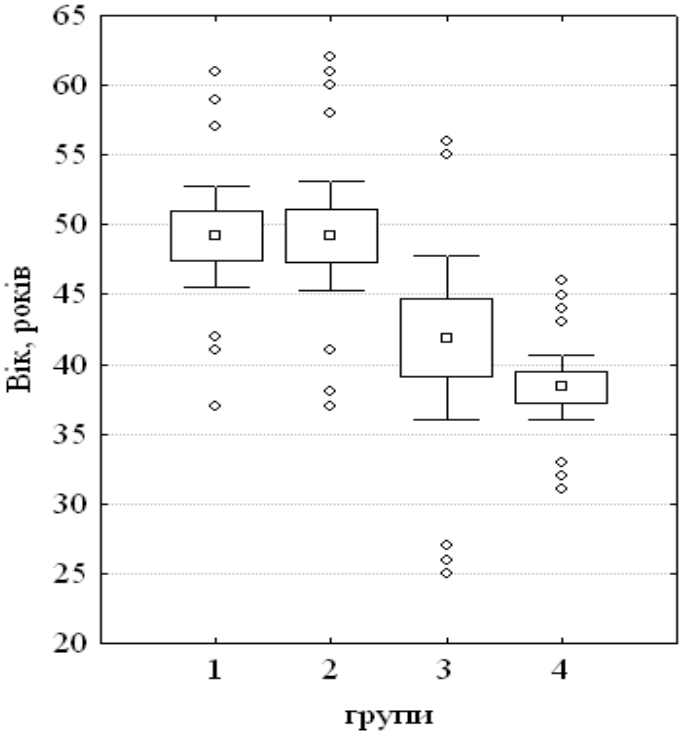

Рис 3.1 Середній вік хворих у групах 1-4. Діаграма розмаху (□ – середнє, ▭ – середнє±стандартна похибка, ⊥ – середнє±0,95 довірчий інтервал, ○ – викиди).

У всіх групах було проведено аналіз наявності або відсутності у хворих розладів випорожнень, що характеризувалися закрепами та діареями (рис. 3.3). У групах 1-4 переважала (p<0,05) кількість випадків з розладами випорожнень (група 1 – 30 (88%), група 2 – 25 (93%), група 3 – 17 (89%), група 4 – 70 (85%) порівняно з кількістю випадків із незміненим характером випорожнень (група 1 – 4 (12%), група 2 – 2 (7%), група 3 – 2 (11%), група 4 – 12 (15%)). Кількість випадків з розладами випорожнень у групах 1-4 не відрізнялася (p>0,05). Проведений порівняльний аналіз засвідчив, що наявність у хворого скарг на розлади випорожнень є характерною ознакою для НВК та СПК. Одержані дані не дозволяють провести диференційної діагностики різних ступенів активності НВК, а також НВК та СПК.

Таблиця 3.1

Аналіз початку захворювання у хворих груп 1-4

Номер групи	Вік початку захворювання			
	від 18 до 40 років		після 40 років	
	Кількість випадків			
	Абсолютна кількість	%	Абсолютна кількість	%
1	10 χ^2=5,765; p=0,0164 χ_{12}^2=0,00; p_{12}=0,985 χ_{13}^2=0,06; p_{13}=0,81 χ_{14}^2=26,14; p_{14}=0,0000	29,4	24	70,6
2	8 χ^2=4,448; p=0,034 χ_{23}^2=0,06; p_{23}=0,806 χ_{24}^2=22,63; p_{24}=0,0000	29,6	19	70,4
3	5 χ^2=4,26: p=0,0389 χ_{34}^2=20,33; p_{34}=0,0000	26,3	14	73,7
4	65 χ^2=28,1; p<0,0001	79,3	17	20,7

Примітка: p – значимість відмінностей у групі між кількістю хворих, у яких захворювання почалося у віці від 18 до 40 років та після 40 років; p_{12} – значимість відмінностей між групами 1 і 2; p_{12} – значимість відмінностей між групами 1 і 2; p_{13} – значимість відмінностей між групами 1 і 3; p_{14} – значимість відмінностей між групами 1 і 4; p_{23} – значимість відмінностей між групами 2 і 3; p_{24} – значимість відмінностей між групами 2 і 4; p_{34} – значимість відмінностей між групами 3 і 4.

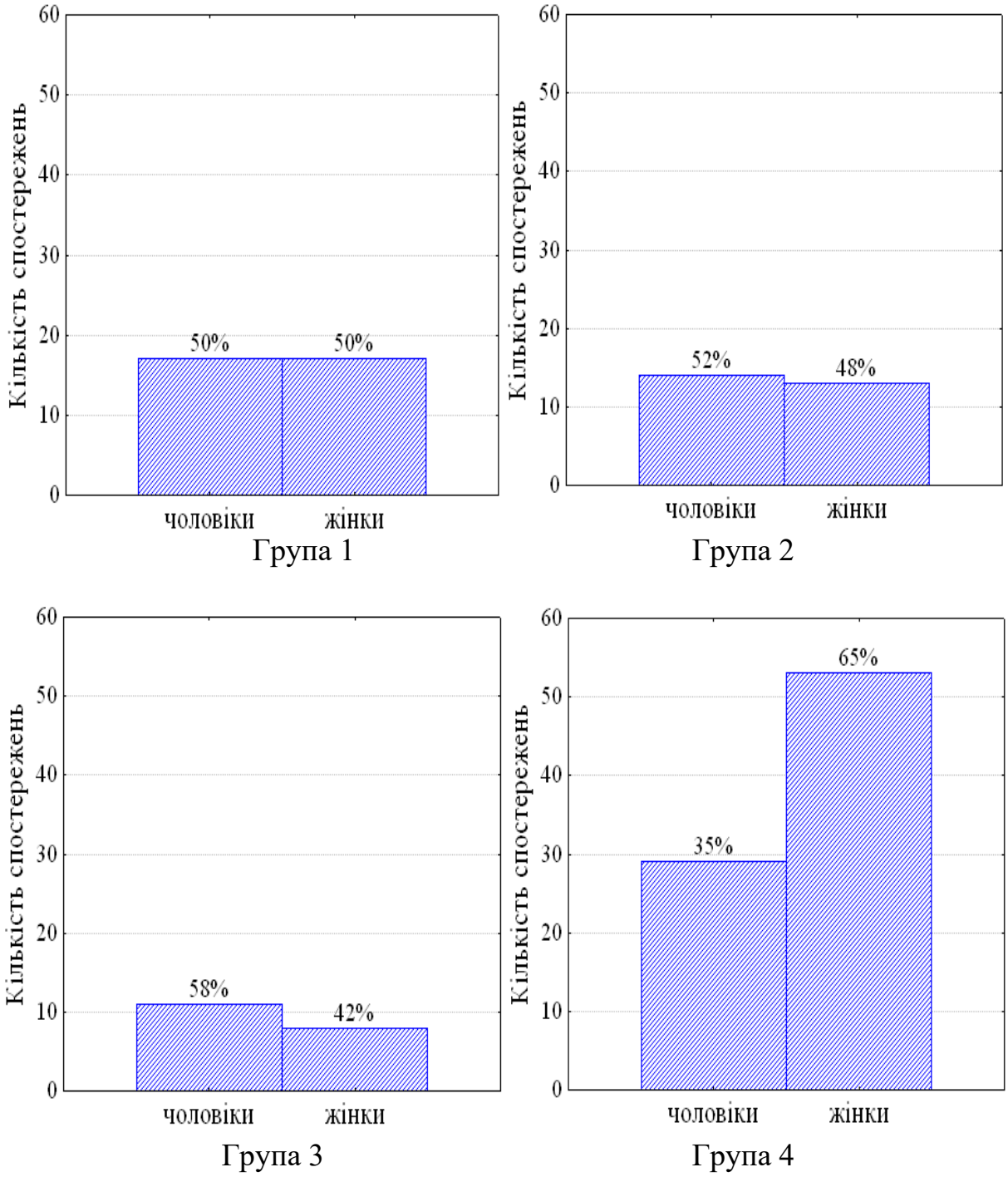

Рис.3.2 Гістограми розподілу хворих за статтю в групах 1-4.

У досліджуваних групах також було проведено аналіз наявності або відсутності в калі таких патологічних домішок, як кров (рис. 3.4), слиз та гній (рис. 3.5).

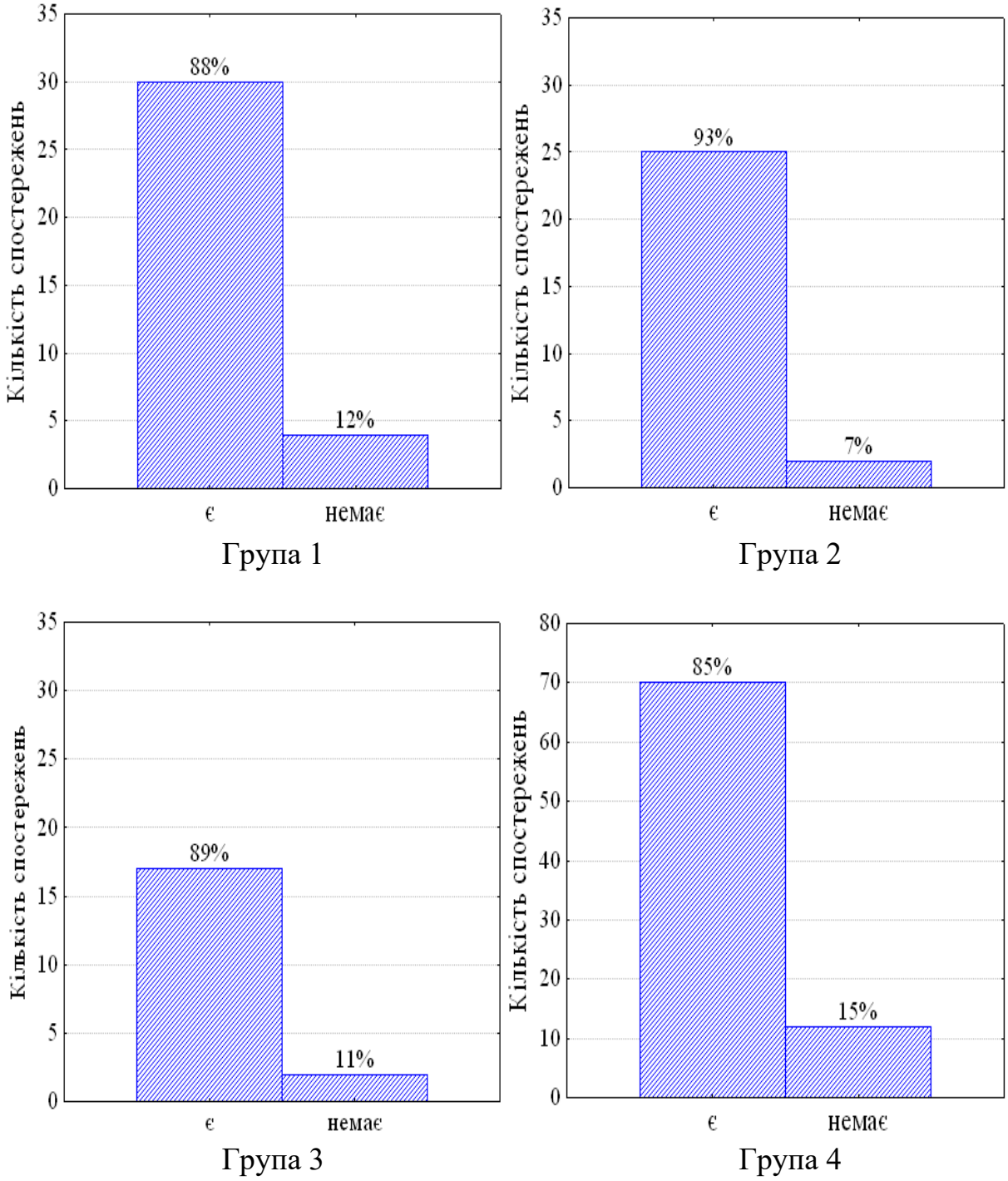

Рис. 3.3 Гістограми розподілу кількості випадків з наявністю або відсутністю розладів випорожнень у групах 1-4.

Наявність крові в калі було відмічено в групі 1 у 25 випадках (74%), у групі 2 в 27 випадках (100%), у групі 3 в 19 випадках (100%). Кількість випадків із наявністю крові в калі в групах 1-3 не відрізнялася (p>0,05). У групі 4 в усіх 82 випадках (100%) кров у калі не відмічалася. Кількість

випадків із відсутністю крові в калі в групі 4 була більшою ($p<0,05$) порівняно з групою 1 (9 випадків, 26%). Таким чином, наявність крові в калі дає можливість діагностувати НВК без виділення його ступеня активності та виключити СПК.

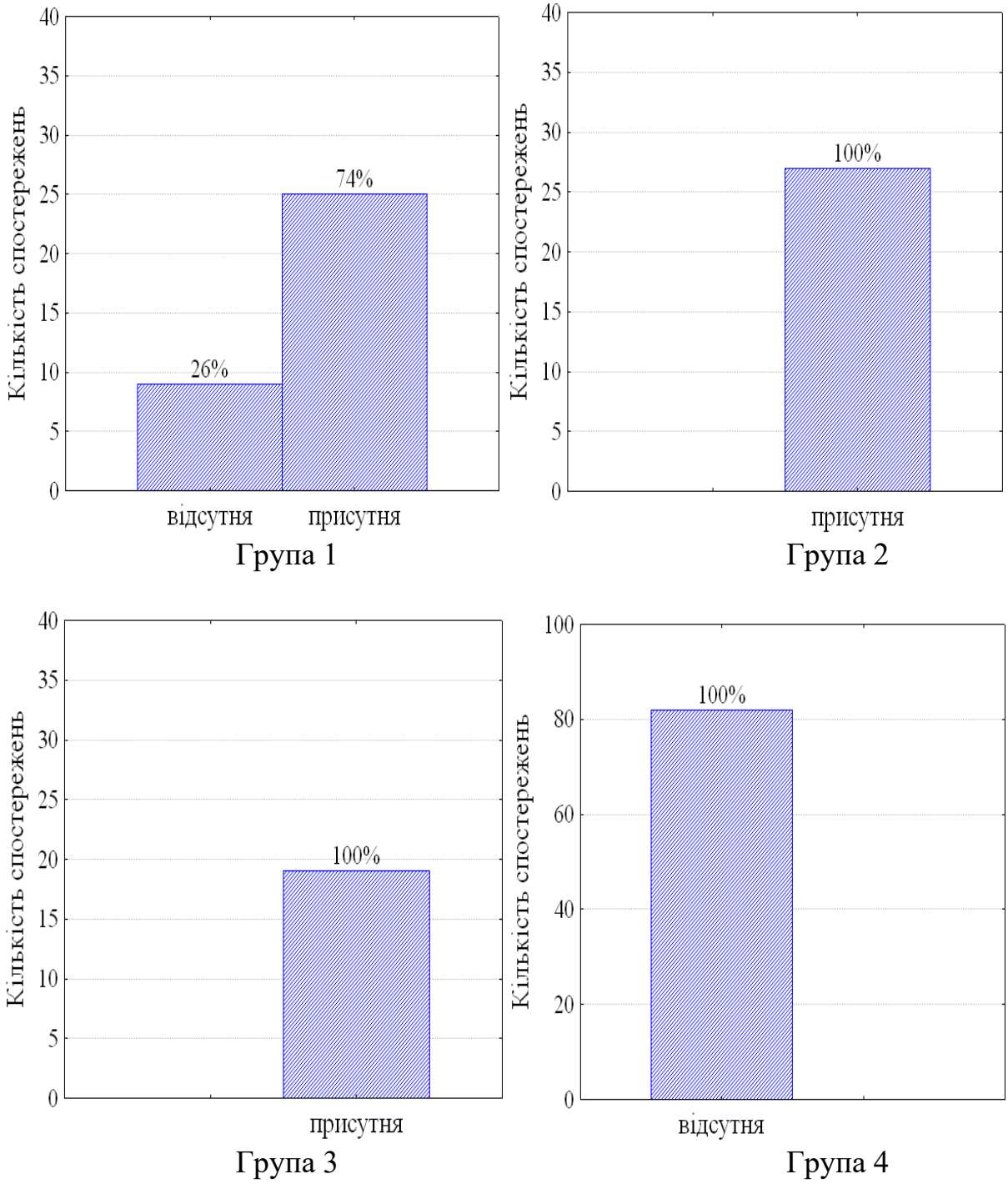

Рис. 3.4 Гістограми розподілу кількості випадків у групах 1-4 з наявністю або відсутністю крові в калі.

Гній у калі був відсутній у групі 1 у всіх випадках (34, 100%), у групі 2 відсутній та присутній відповідно в 9 (33%) та 18 (67%) випадках, у групі 3 присутній в усіх випадках (19, 100%), у групі 4 відсутній в усіх випадках (82, 100%).

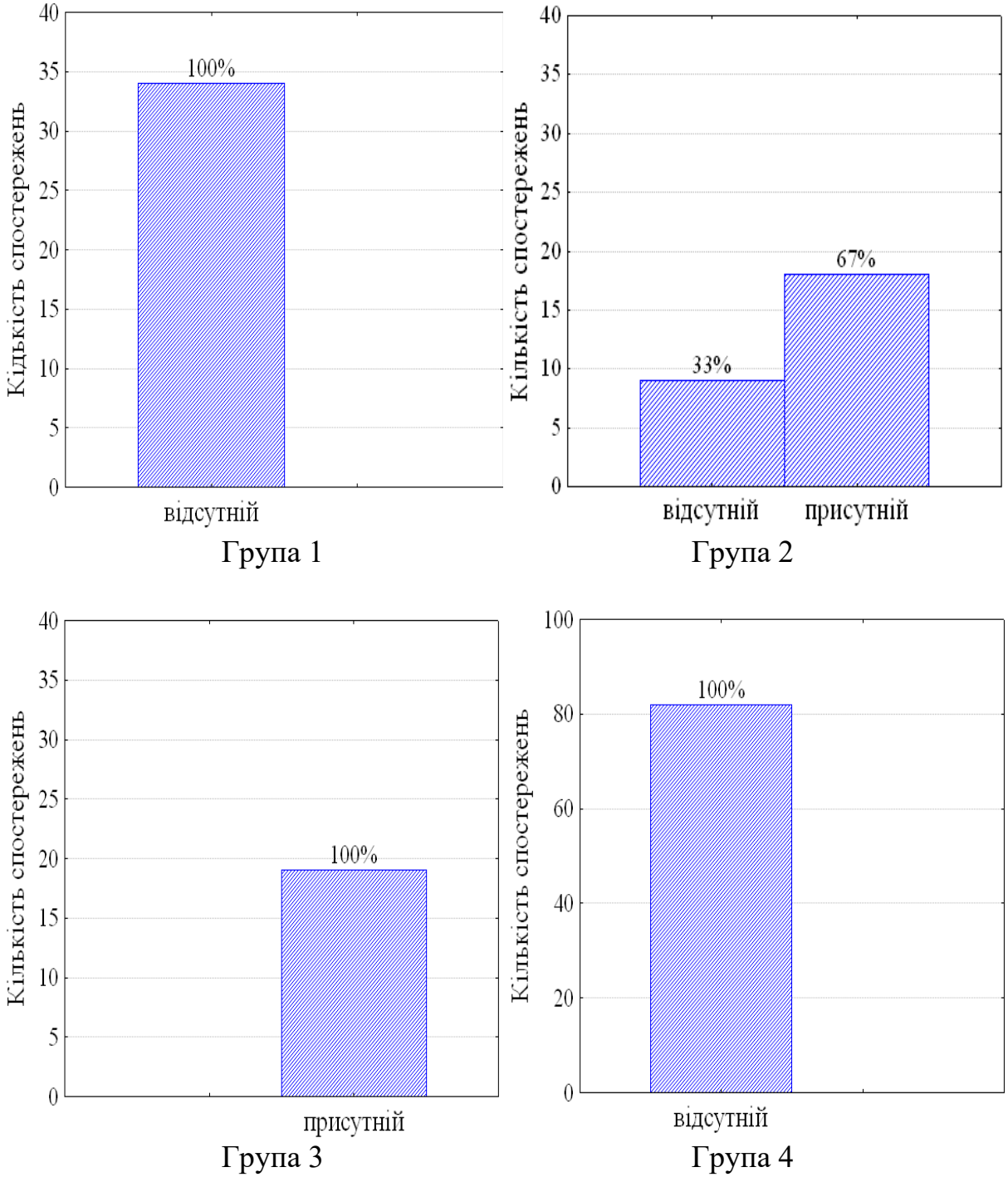

Рис. 3.5 Гістограми розподілу кількості випадків у групах 1-4 з наявністю або відсутністю гною в калі.

У групі 2 кількість випадків із наявністю гною в калі була більшою ($p<0,05$) порівняно з кількістю випадків без гною в калі. Кількість випадків без гною в калі в групі 2 зменшувалася ($p<0,05$) порівняно з групою 1, у групі 4 була меншою ($p<0,05$) порівняно з групою 2 та не відрізнялася ($p>0,05$) порівняно з групою 1. Кількість випадків з наявністю гною в калі не відрізнялася ($p>0,05$) в групах 2 і 3. Отже, наявність гною в калі є діагностичним критерієм НВК 2 і 3 ступеня активності. Одержані дані дозволяють виключити НВК 1 ступеня активності і СПК та не дають змогу провести диференційну діагностику 2 і 3 ступеня активності НВК.

Наявність слизу в калі було виявлено в групі 1 у 25 випадках (74%), у групі 2 в 19 випадках (70%), у групі 3 в 14 випадках (74%), у групі 4 в 24 випадках (29%). Зазначений показник не відрізнявся ($p>0,05$) в групах 1-3, а порівняно з останніми був меншим ($p<0,05$). Кількість випадків із відсутністю слизу в калі не відрізнялася ($p>0,05$) в групах 1-3 (1 – 9, 26%; 2 – 8, 30%; 3 – 5, 26%), однак у групі 4 (58, 71%) була меншою ($p<0,05$) порівняно з групами 1-3. У групах 1-3 переважала ($p<0,05$) кількість випадків із наявністю слизу в калі, а в групі 4 – кількість випадків із відсутністю слизу в калі. Таким чином, наявність слизу в калі дозволяє діагностувати у хворого активний НВК, не проводячи диференційну діагностику різних ступенів активності, та виключити СПК.

У хворих груп 1-4 був проведений аналіз кількості еритроцитів та рівня гемоглобіну з метою діагностики анемій (рис 3.6), а також рівнів ШОЕ (рис. 3.7) та фекального кальпротектину (рис. 3.8).

При аналізі результатів клінічного аналізу крові у хворих групи 1 не було виявлено анемії (34 випадки, 100%). У групі 2 кількість випадків з анемією та без анемії не відрізнялася ($p>0,05$) і становила відповідно 16 (59%) і 11 (41%). У групі 3 в усіх випадках (19, 100%) було виявлено анемію. У групі 4 переважала ($p<0,05$) кількість випадків (79, 96%) без анемії порівняно з кількістю випадків (3, 4%) з анемією. Кількість випадків з

анемією не відрізнялася (p>0,05) в групах 2 і 3. У групі 4 кількість випадків з анемією була меншою (p<0,05) порівняно з групами 2 і 3.

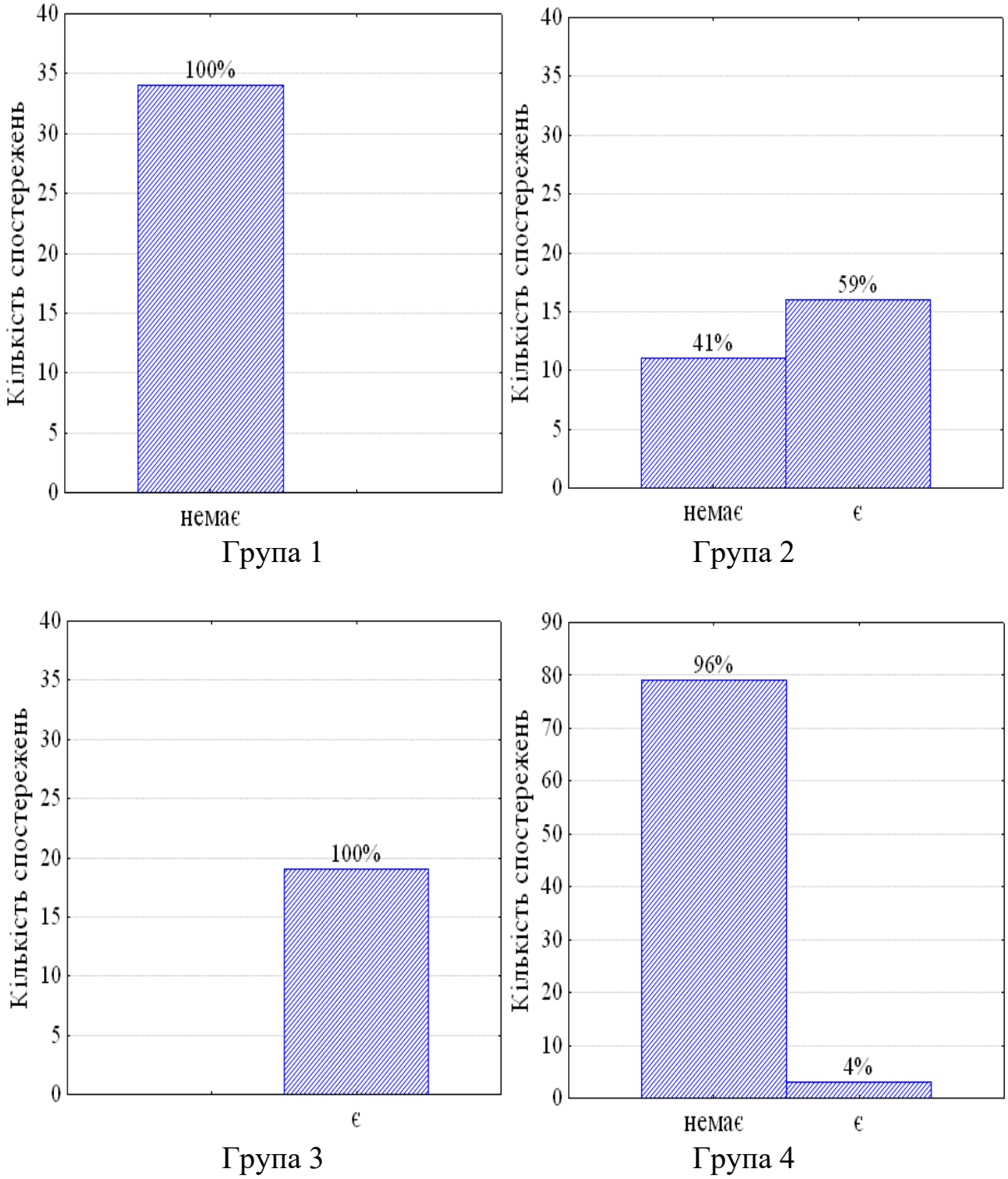

Рис. 3.6 Гістограми розподілу кількості випадків у групах 1-4 з наявністю або відсутністю анемії.

Таким чином, наявність анемії у хворого є однім із критеріїв, що дозволяє діагностувати НВК 2 і 3 ступенів активності, виключити СПК та НВК 1 ступеня активності.

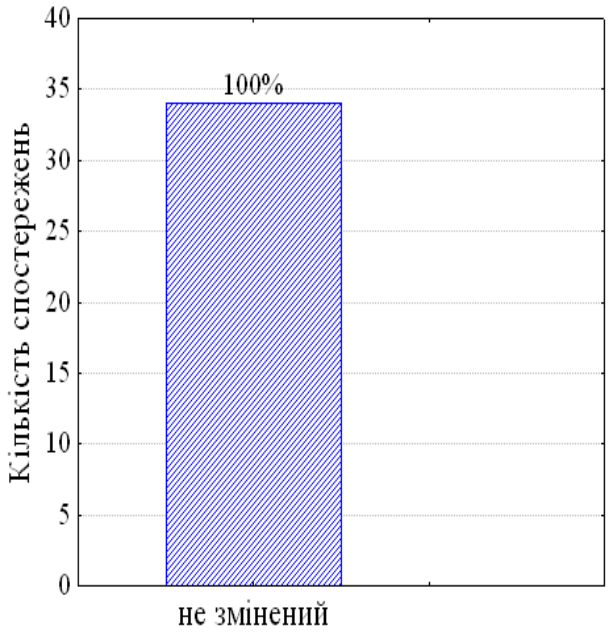

Група 1

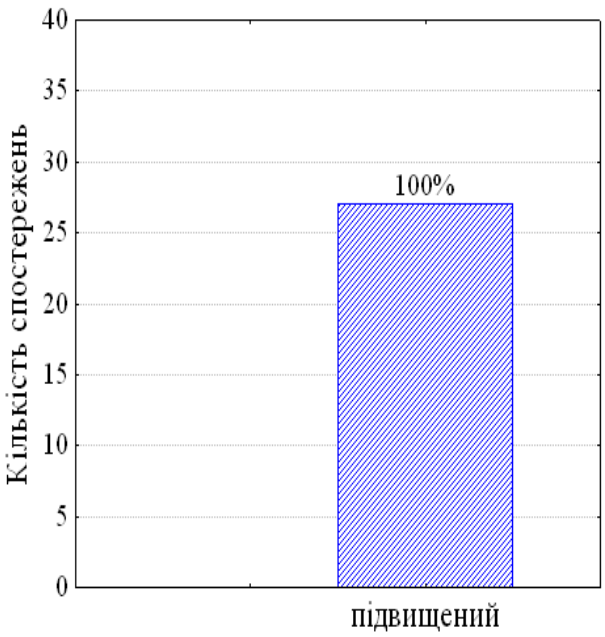

Група 2

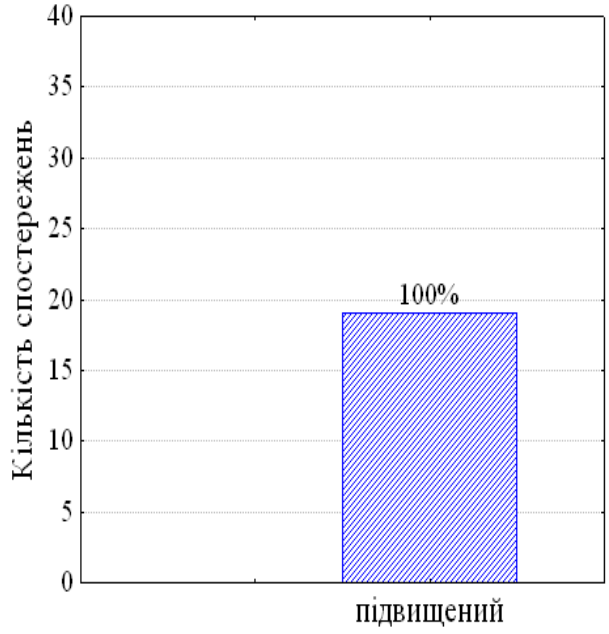

Група 3

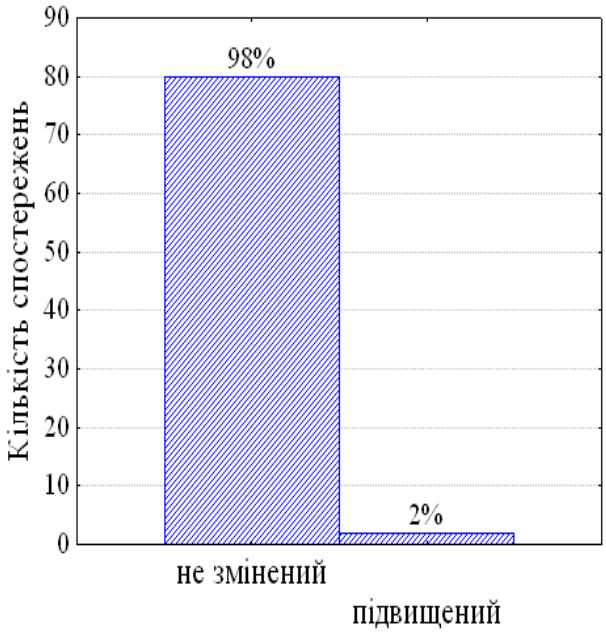

Група 4

Рис. 3.7 Гістограми розподілу кількості випадків у групах 1-4 з підвищеним та незміненим рівнем ШОЕ.

Рівень ШОЕ не змінювався в усіх хворих групи 1 (34 випадки, 100%), у той час як у групах 2 і 3 в усіх випадках даний показник збільшувався (група 2 – 27, 100%, група 3 – 19, 100%). У групі 4 кількість випадків з незміненим рівнем ШОЕ (80, 98%) була більшою ($p<0,05$) порівняно з кількістю випадків (2, 2%) з підвищеним рівнем ШОЕ. Також у групі 4 кількість випадків з незміненим рівнем ШОЕ не відрізнялася ($p>0,05$) від групи 1, а кількість випадків з підвищеним значенням даного показника була меншою ($p<0,05$) порівняно з групами 2 і 3. Отже, підвищений рівень ШОЕ дає можливість діагностувати НВК 2 і 3 ступенів активності, не проводячи між ними диференційної діагностики, та виключити СПК і НВК 1 ступеня активності.

У проведеному нами дослідженні рівень фекального кальпротектину в усіх випадках груп 1-3 був збільшений (група 1 – 34, 100%, група 2 – 27, 100%, група 3 – 19, 100%), а в групі 4 в усіх випадках (82, 100%) відповідав фізіологічній нормі. З наростанням ступеня активності НВК, тобто у напрямку від групи 1 до групи 3, кількість випадків із підвищеним рівнем кальпротектину не змінювалася ($p>0,05$). Отже, підвищений рівень фекального кальпротектину, по-перше, дає можливість діагностувати у хворого активний НВК та виключити СПК, по-друге, не дозволяє визначити ступінь активності НВК.

У хворих груп 1-4 також був проведений аналіз таких ендоскопічних знахідок, як наявність у товстій кишці кровотечі (рис. 3.9) та ерозивно-виразкових змін (рис. 3.10).

У групі 1 кишкова кровотеча була відсутня в усіх випадках (34, 100%), однак у групах 2 і 3 були виявлені випадки з наявністю такої знахідки (група 2 – 4, 15%, група 3 – 19, 100%), кількість яких збільшувалася ($p<0,05$) у напрямку від групи 2 до групи 3. Кількість випадків з відсутністю кишкової кровотечі не відрізнялася ($p>0,05$) в групах 1 (34, 100%) і 2 (23, 85%). У групі 4 кишкова кровотеча не відмічалася в усіх випадках (82, 100%). Таким чином, наявність кровотечі при ендоскопічному дослідженні товстої кишки

дозволяє діагностувати у хворого НВК 3 ступеня активності, а також виключити НВК 1 і 2 ступеня активності та СПК.

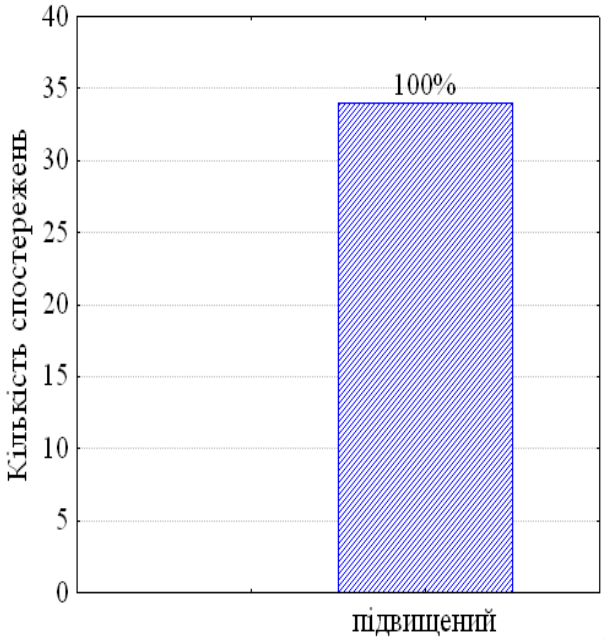

Група 1

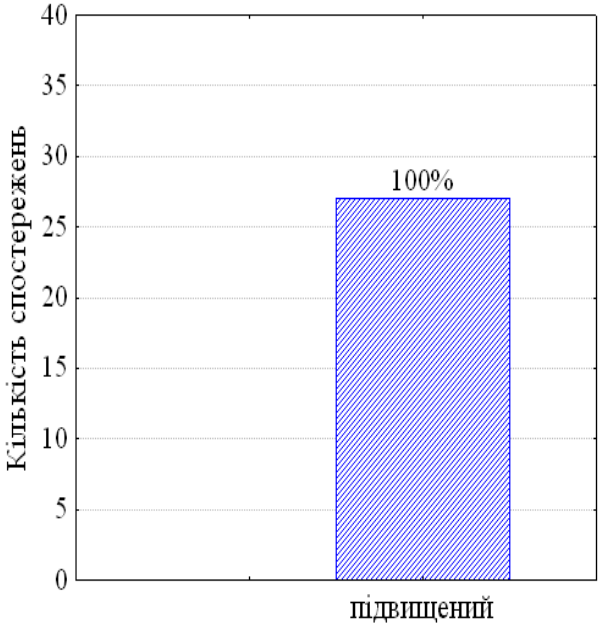

Група 2

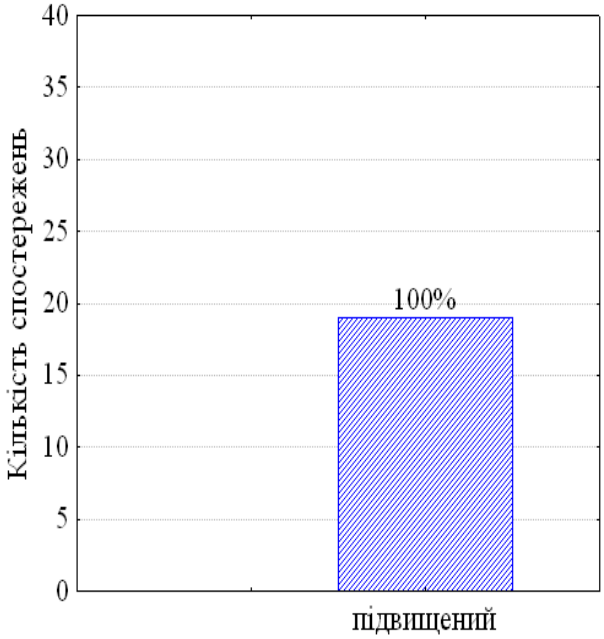

Група 3

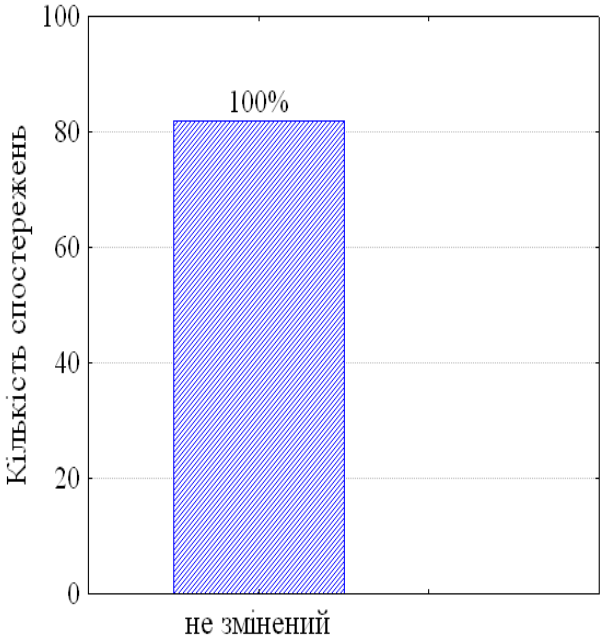

Група 4

Рис. 3.8 Гістограми розподілу кількості випадків у групах 1-4 з підвищеним та незміненим рівнем фекального кальпротектину.

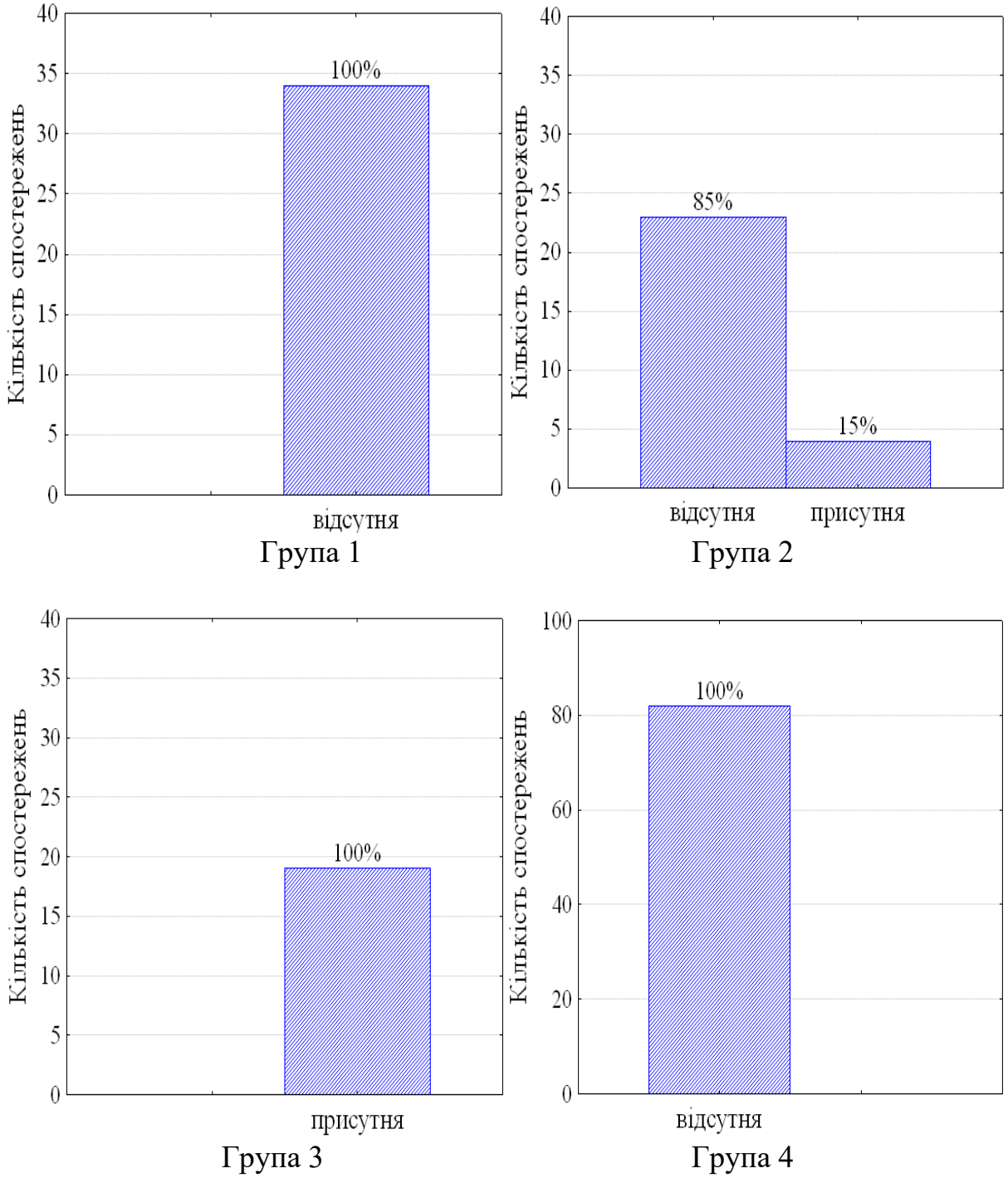

Рис. 3.9 Гістограми розподілу кількості випадків у групах 1-4 з наявністю або відсутністю кровотечі в товстій кишці при ендоскопічному дослідженні.

Ерозивно-виразкові зміни в стінці товстої кишки були виявлені при ендоскопічному дослідженні у хворих груп 1 (31, 91%), 2 (27, 100%), 3 (19,

100%), причому в даних групах кількість таких випадків не відрізнялася (p>0,05). Кількість випадків з відсутніми ерозивно-виразковими змінами була більшою (p<0,05) в групі 4 (82, 100%) порівняно з групою 1 (3, 9%).

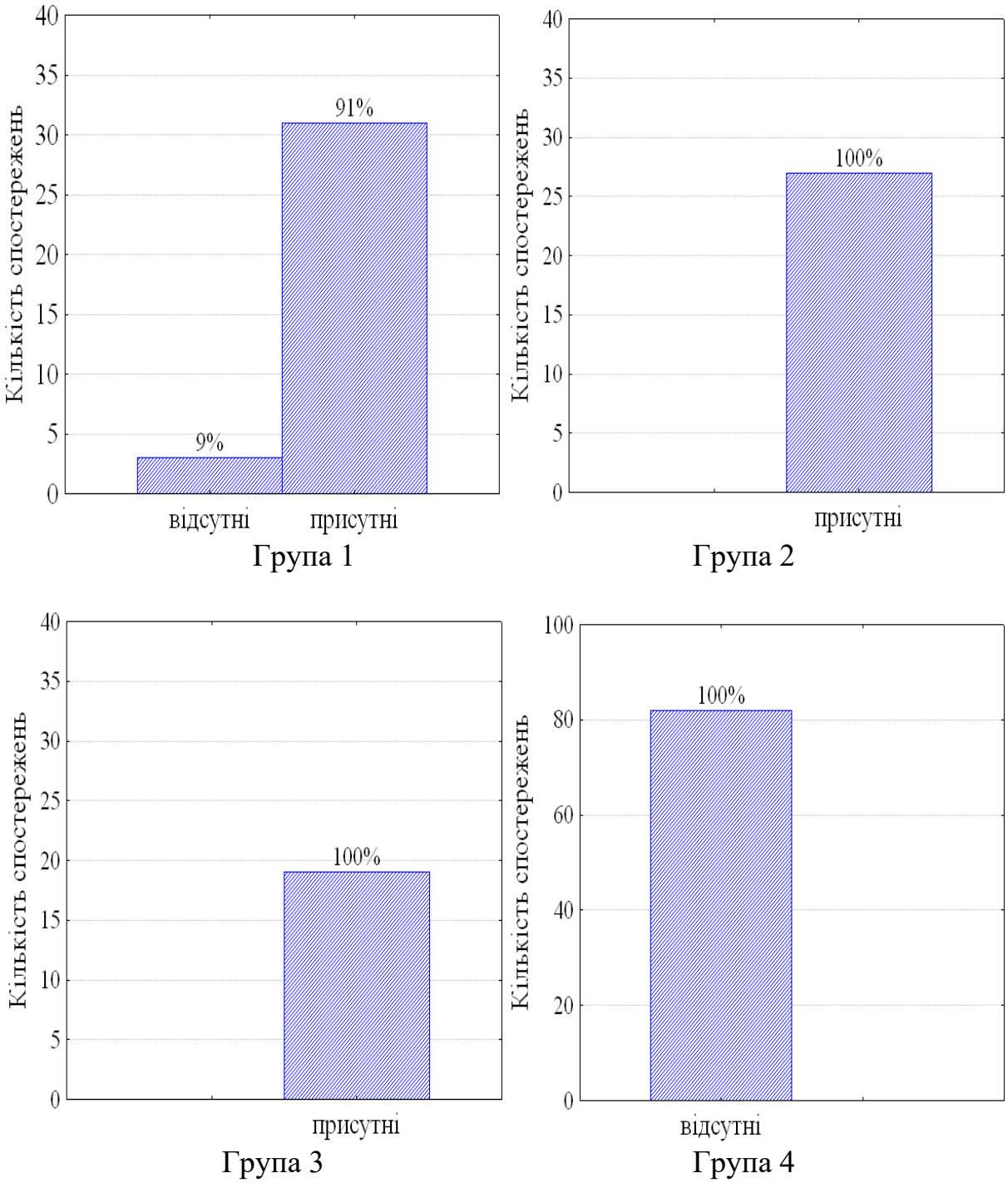

Рис. 3.10 Гістограми розподілу кількості випадків у групах 1-4 з наявністю або відсутністю ерозивно-виразкових змін у товстій кишці при ендоскопічному дослідженні.

Отже, ерозивно-виразкові зміни в стінці товстої кишки при ендоскопічному дослідженні свідчать на користь НВК різних ступенів активності та дозволяють виключити СПК. Одержані дані не дозволяють провести диференційну діагностику різних ступенів активності НВК.

Резюме

НВК 1-3 ступенів активності розвивається з однаковою частотою серед чоловіків та жінок, проте СПК частіше розвивається у жінок. Середній вік хворих з НВК є більшим порівняно з середнім віком хворих з СПК. НВК 1-3 ступенів активності частіше розвивається у хворих після 40 років, у той час як СПК у хворих у віці від 18 до 40 років.

Розлади випорожнень зустрічаються з однаковою частотою у хворих з НВК 1-3 ступенів активності та СПК. Наявність у калі крові та слизу зустрічаються з однаковою частотою у хворих із НВК 1-3 ступенів активності. Наявність гною в калі зустрічається з однаковою частотою у хворих з НВК 2 і 3 ступенів активності. У клінічному аналізі крові з однаковою частотою діагностують анемію та підвищений рівень ШОЕ у хворих з НВК 2 і 3 ступенів активності. Підвищений рівень фекального кальпротектину документують із однаковою частотою у хворих із НВК 1-3 ступенів активності. Кровотечі в товстій кишці є характерною ендоскопічною знахідкою для хворих із НВК 3 ступеня активності. Ерозивно-виразкові зміни в товстій кишці при ендоскопічному дослідженні знаходять із однаковою частотою у хворих із НВК 1-3 ступенів активності.

Проведений порівняльний аналіз клінічних, лабораторних та ендоскопічних даних у більшості випадків не дозволив виявити чітких диференційно-діагностичних критерії різних ступенів активності НВК, НВК та СПК. Одержані дані актуалізують проведення комплексного морфологічного дослідження, яке б дозволило виявити конкретні та чіткі морфологічні диференційно-діагностичні критерії НВК та СПК, що,

безумовно, сприятиме удосконаленню лікувально-діагностичного процесу серед даної категорії хворих, а також покращить прогноз захворювання.

Роботи, що опубліковані за матеріалами даного розділу:

1. Снісаревський ПП, Дядик ОО, Дорофєєв АЕ, Снісаревська ТП. Диференційно-діагностичні критерії активного неспецифічного виразкового коліту та синдрому подразненого кишечника. Медицина сьогодні і завтра. 2021;1(90):33-43

РОЗДІЛ 4
МОРФОФУНКЦІОНАЛЬНІ ОСОБЛИВОСТІ СЛИЗОВОЇ ОБОЛОНКИ ТОВСТОЇ КИШКИ ДОСЛІДЖУВАНИХ ВИПАДКІВ ГРУП 1-5 (АНАЛІЗ АУТОПСІЙНОГО ТА БІОПСІЙНОГО МАТЕРІАЛУ)

4.1 Морфофункціональні особливості слизової оболонки товстої кишки померлих осіб групи 1

Метою даного підрозділу є визначення на основі аутопсійного матеріалу морфофункціональних особливостей слизової оболонки товстої кишки у померлих із відсутньою патологією ШКТ.

У слизовій оболонці товстої кишки було виявлено безліч глибоких, широких трубчастих поглиблень – крипт. Останні були орієнтовані паралельно одна до одної та проходили від поверхні до muscularis mucosae.

Мікроскопічно слизова оболонка товстої кишки характеризувалася наявністю епітеліального шару, власної пластинки та м’язової пластинки (рис. 4.1.1).

Епітелій слизової оболонки був одношаровим призматичним. Він був представлений стовпчастими епітеліоцитами, келихоподібними клітинами та шлунково-кишковими ендокриноцитами. Біля основи крипт в епітеліальному пласті також були виявлені недиференційовані епітеліоцити, за рахунок яких, як відомо, відбувається регенерація епітелію. Переважну кількість клітин епітеліального шару становили келихоподібні клітини. В останніх при постановці PAS-реакції була виявлена велика вакуоль з муцином, що характеризувався рівномірним та вираженим забарвленням (рис. 4.1.2). Ядра келихоподібних клітин були дрібними, гіперхромними та відтіснені базально.

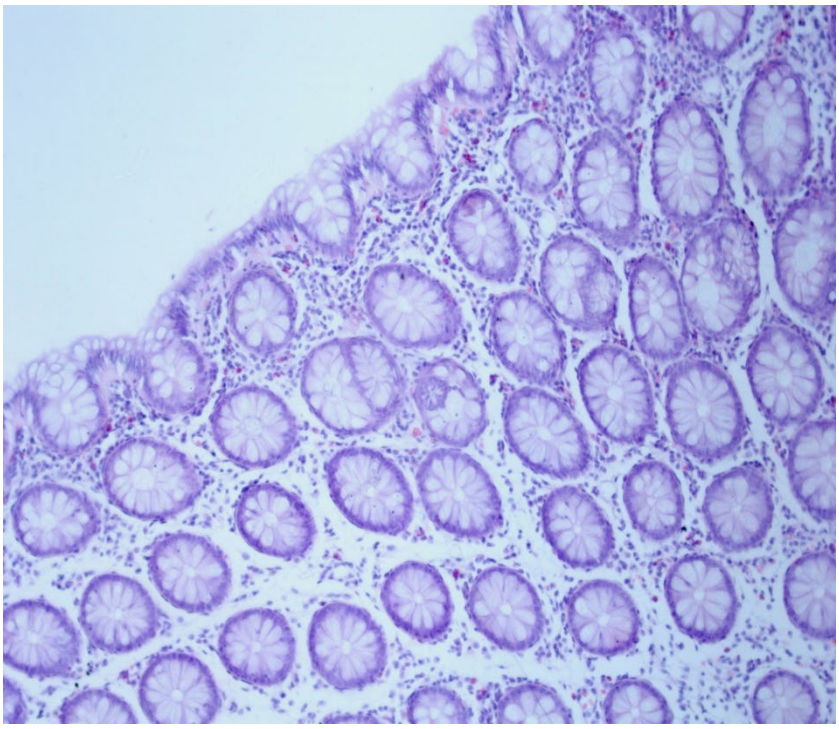

Рис. 4.1.1. Гістологічна будова слизової оболонки товстої кишки. Забарвлення гематоксиліном та еозином, × 100.

У 1 випадку (16,7%) групи 1 в одиничних полях зору були виявлені вогнищеві десквамативні зміни епітелію слизової оболонки. Виявлена десквамація епітеліального пласта обумовлена, з нашої точки зору, його ушкодженням при гістологічній обробці матеріалу та виготовленні мікропрепарату.

Власна пластинка слизової оболонки була представлена прошарками сполучної тканини між кишковими криптами з наявністю нервових волокон та судин мікроциркуляторного русла. М’язова пластинка слизової оболонки розташовувалася під криптами та була представлена двома шарами гладких міоцитів: внутрішнім циркулярним і зовнішнім косо-поздовжнім.

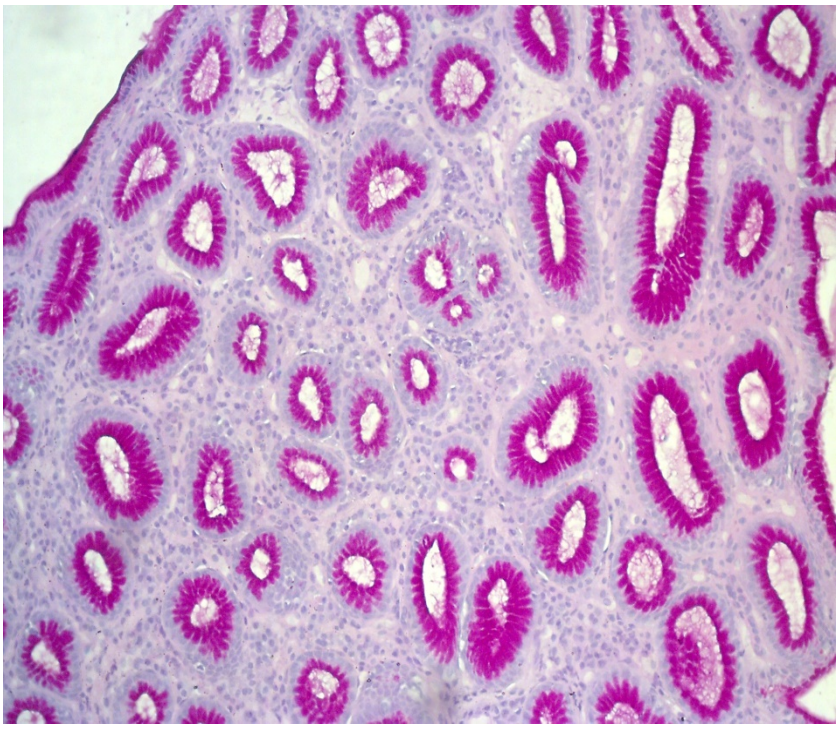

Рис. 4.1.2. Рівномірне та виражене забарвлення муцину в келихоподібних клітинах. PAS-реакція, × 200.

При вивченні мікропрепаратів, забарвлених гематоксиліном та еозином, в слизовій оболонці товстої кишки між епітеліальними клітинами, у власній пластинці, переважно в її поверхневих відділах, відзначалися нечисленні клітинні елементи (рис. 4.1.1). У частині полів зору клітинна інфільтрація не відмічалася, але зустрічалися поодинокі лімфоїдні фолікули (0-1 в полі зору при збільшенні мікроскопа × 50).

Показник вираженості всієї клітинної інфільтрації в даній групі становив (2,31±0,14)%.

Подальший аналіз мікропрепаратів, забарвлених гематоксиліном та еозином, а також проведене імуногістохімічне дослідження дозволили виявити, що клітинна інфільтрація в даній групі була представлена CD 3^+-клітинами, CD 138^+-клітинами, CD 20^+-клітинами, CD 68^+-клітинами, CD 117^+-клітинами, а також еозинофільними і нейтрофільними лейкоцитами. У даній групі, враховуючи значення показників вираженості інфільтрації різними клітинами (табл. 4.1.1), було виділено 1 рангове місце на Т-

лімфоцити, 2 місце – на плазматичні клітини, опасисті клітини, макрофаги, 3 місце – на еозинофільні й нейтрофільні лейкоцити, В-лімфоцити. Таким чином, у виявленому в групі 1 клітинному інфільтраті переважали Т-лімфоцити, плазматичні клітини, опасисті клітини та макрофаги.

При постановці імуногістохімічної реакції з МКА до α-SMA в слизовій оболонці товстої кишки були виявлені рівномірно розташовані перикриптальні міофібробласти. Дані клітини характеризувалися чітким, рівномірним та вираженим цитоплазматичним забарвленням у коричневий колір. Міофібробласти формували навколо кишкових залоз свого роду муфти. Також одиничні міофібробласти були виявлені у власній пластинці слизової оболонки між деяких сполучнотканинних волокон. Показник відносної кількості перикриптальних міофібробластів у даній групі становив (95,3±2,74)%.

Таблиця 4.1.1

Значення показників вираженості інфільтрації різними клітинами в групі 1

Назва клітин						
Плазматичні клітини (CD 138)	Т-лімфоцити (CD 3)	В-лімфоцити (CD 20)	Макрофаги (CD 68)	Опасисті клітини (CD 117)	Еозинофільні лейкоцити	Нейтрофільні лейкоцити
3,69±0,12	5,14±0,11	0,47±0,07	1,48±0,17	2,74±0,15	0,59±0,05	0,24±0,04

При імуногістохімічному дослідженні з маркером проліферації Ki-67 була виявлена його експресія епітелієм переважно базальних відділів

кишкових залоз. Показник відносної кількості Ki-67-позитивних клітин становив (35,6±0,95)%.

Резюме

Отримані під час проведеного дослідження дані щодо морфо-функціональних особливостей слизової оболонки товстої кишки будуть використані в подальшому в якості нормативних із метою виявлення морфологічних змін слизової оболонки товстої кишки у хворих із НВК різних ступенів активності та СПК, а також виявлення диференційно-діагностичних морфологічних критеріїв даних патологічних станів.

4.2 Морфофункціональні особливості слизової оболонки товстої кишки хворих груп 2-4

Метою даного підрозділу є визначення на основі біопсійного матеріалу морфофункціональних особливостей слизової оболонки товстої кишки у хворих із НВК 1-3 ступенів активності з подальшим виокремленням характерних для кожного ступеня активності захворювання якісних та кількісних характеристик.

У епітеліальному шарі слизової оболонки товстої кишки в усіх випадках групи 2 були виявлені помірно виражені запальні, дистрофічні та десквамативні зміни. Останні в 29 випадках (85,3%) поєднувалися з формуванням множинних поверхневих ерозій, глибина яких сягала поверхневих відділів власної пластинки слизової оболонки (рис. 4.2.1).

У групі 3 в усіх випадках в епітеліальному пласті слизової оболонки були виявлені виражені запальні, дистрофічно-некротичні та десквамативні зміни. Зазначені загальнопатологічні процеси поєднувалися в 22 випадках (81,5%) із формуванням множинних гострих ерозій, які в 15 випадках (55,6%) були поверхневими, а в 7 випадках (25,9%) – глибокими. Глибокі ерозії були представлені дефектами, які поширювалися на всю товщу власної пластинки слизової оболонки. У 5 випадках (18,5%) у слизовій оболонці визначалися гострі виразки, глибина яких досягала м’язової пластинки слизової оболонки та підслизової основи (рис. 4.2.2).

При мікроскопії в групі 4 у слизовій оболонці були виявлені в 10 випадках (52,6%) глибокі гострі ерозії, а в 9 випадках (47,4%) – гострі виразки. У краях та на деякій відстані від ерозивно-виразкових дефектів у епітеліальному шарі слизової оболонки в усіх випадках розвивалися виражені запальні, альтеративно-десквамативні зміни.

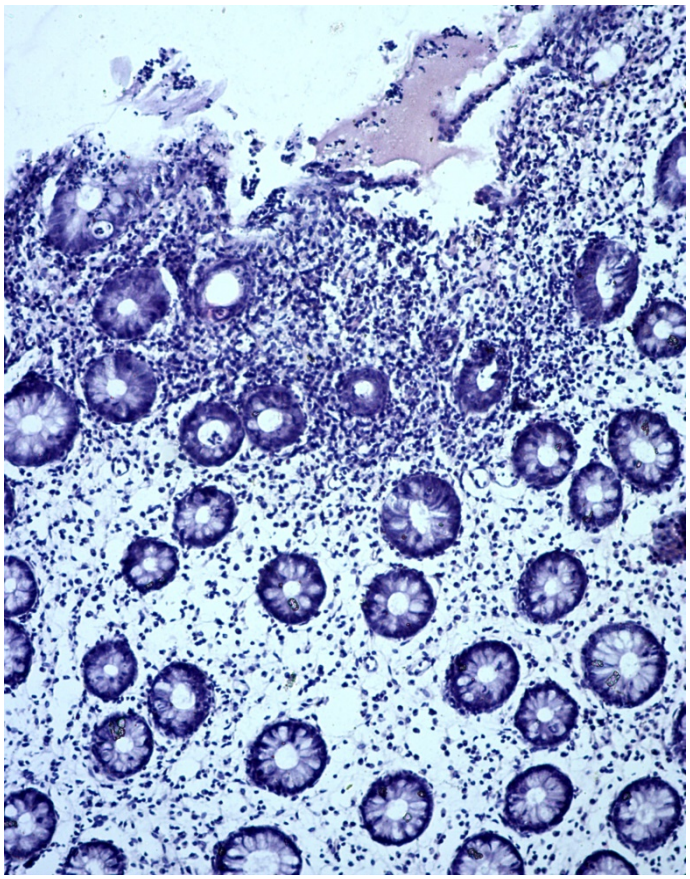

Рис. 4.2.1. Група 2. Поверхневий ерозивний дефект у слизовій оболонці товстої кишки. Забарвлення гематоксиліном та еозином, × 100.

Порівняльний аналіз отриманих результатів дозволив виявити наростання ступеня вираженості запальних, дегенеративних (дистрофічних, некротичних та десквамативних) змін в епітелії слизової оболонки товстої кишки в напрямку від групи 2 до групи 4. Також у напрямку від групи 2 до групи 4 в слизовій оболонці наростали ерозивно-виразкові зміни, про що свідчать зазначені результати на рисунку 4.2.3. У групі 3 порівняно з групою 2 кількість випадків із поверхневими ерозіями зменшувалася ($p<0,05$), проте з’являлися випадки з формуванням глибоких ерозій та виразок. У групі 4 порівняно з групою 3 не було виявлено випадків із формуванням поверхневих ерозій, а кількість випадків із глибокими ерозіями та виразками збільшувалася ($p<0,05$). Порівняльний аналіз випадків у кожній групі показав, що в групі 3 переважали ($p<0,05$) випадки з формуванням

поверхневих ерозій, а в групі 4 була відсутня (p>0,05) різниця між кількістю випадків, де формувалися глибокі гострі ерозії та гострі виразки.

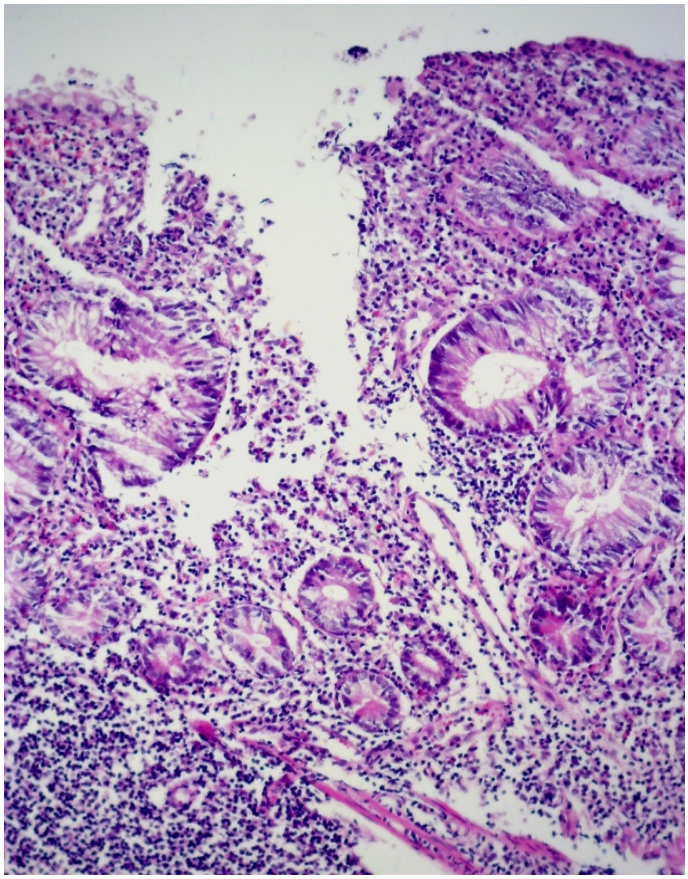

Рис. 4.2.2. Група 3. Виразковий дефект у слизовій оболонці товстої кишки. Забарвлення гематоксиліном та еозином, × 100.

У групах 2-4 при дослідженні мікропрепаратів, забарвлених гематоксиліном та еозином, у кишкових залозах були виявлені дистрофічні, некротичні та десквамативні зміни епітелію, зменшення кількості келихоподібних клітин. Зазначені зміни наростали у напрямку від групи 2 до групи 4.

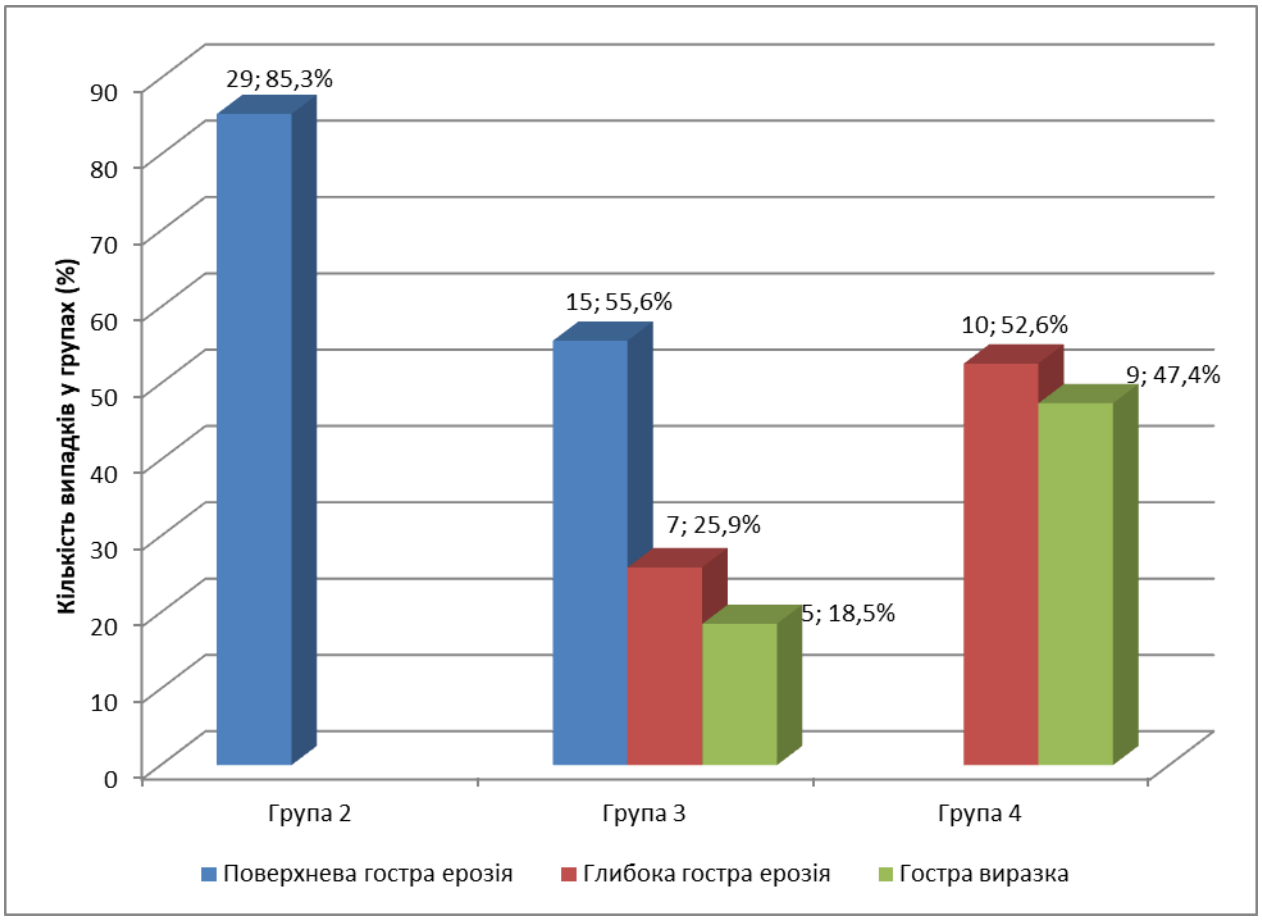

Рис. 4.2.3. Аналіз ерозивно-виразкових змін у слизовій оболонці товстої кишки хворих груп 2-4 (абсолютна кількість/відносна кількість (%)).

При постановці PAS-реакції були визначені морфофункціональні особливості келихоподібних клітин у групах 2-4.

У групі 2 порівняно з групою 1 зменшувалася ($p<0,05$) кількість випадків з незміненими розмірами вакуолей у келихоподібних клітинах (22, 64,7%) і з'являлися випадки з вогнищевим зменшенням у розмірах вакуолей (12, 35,3%) (рис. 4.2.4). Інтенсивність забарвлення муцину в даній групі знижувалася порівняно з групою 1, про що свідчило зменшення ($p<0,05$) кількості випадків із вираженим забарвленням (8, 23,6%) і поява випадків із слабким (13, 38,2%) і помірним (13, 38,2%) забарвленням. У кишкових залозах інтенсивність забарвлення муцину змінювалася в 8 випадках (23,5%) в їх поверхневих відділах, у 12 випадках (35,3%) – в їх 2/3 товщі, у 6 випадках (17,7%) – в усій їх товщі.

У групі 3 порівняно з групою 1 зменшувалася (p<0,05) кількість випадків із незміненими в розмірах вакуолями (9, 33,4%), а також з'являлися випадки, в яких вакуолі зменшувалися в розмірах вогнищево (10, 37%) та дифузно (8, 29,6%) (рис. 4.2.5). У даній групі порівняно з групою 1 змінювалася інтенсивність забарвлення муцину, про що свідчило зменшення (p<0,05) кількості випадків із його вираженим забарвленням (7, 25,9%) та поява випадків із відсутнім (2, 7,4%), слабким (14, 51,9%) та помірним (4, 14,8%) забарвленням. Зміна інтенсивності забарвлення муцину в 1 випадку (3,7%) реєструвалася в поверхневих відділах крипт, у 6 випадках (22,2%) – в їх 2/3 товщі, у 13 випадках (48,2%) –в усій їх товщі.

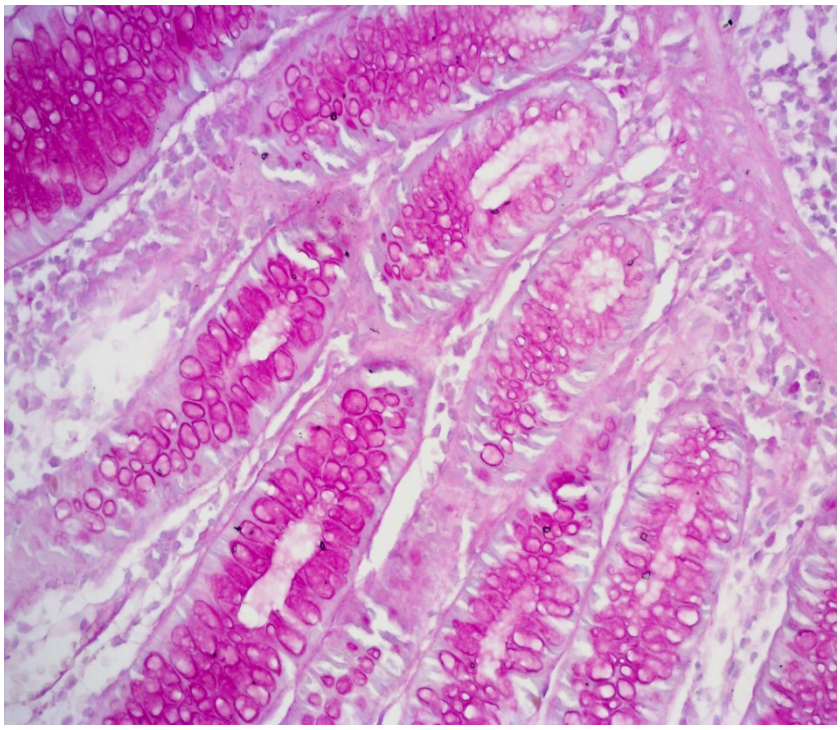

Рис. 4.2.4. Група 2. Вогнищеве зменшення в розмірах вакуолей із муцином у келихоподібних клітинах. Зниження інтенсивності забарвлення муцину. PAS-реакція, × 200.

У групі 4 в 4 (21,1%) і 8 (42,1%) випадках вакуолі келихоподібних клітин крипт відповідно вогнищево і дифузно зменшувалися в розмірах. Порівняно з групою 1 відбувалося зменшення (p<0,05) кількості випадків із незміненими в розмірах вакуолями (7, 36,8%). У 4 випадках (21,1%) була

виявлена негативна PAS-реакція, а в 12 (63,2%) і 3 (15,7%) випадках – слабке і помірне забарвлення муцину (рис. 4.2.6). У даній групі не було виявлено випадків із вираженим забарвленням муцину. Зміна інтенсивності забарвлення муцину визначалася в 1 випадку (5,3%) у поверхневих відділах кишкових залоз, у 3 випадках (15,8%) – в їх 2/3 товщі, а в 15 випадках (78,9%) – у всій їх товщі.

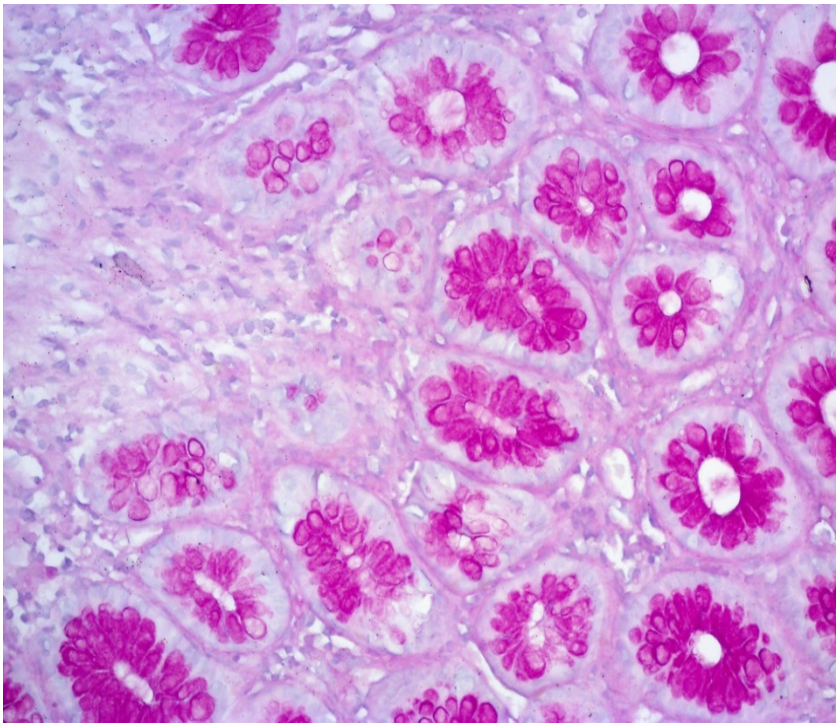

Рис. 4.2.5. Група 3. Вогнищеве та дифузне зменшення в розмірах вакуолей із муцином. Відсутнє, слабке, помірне забарвлення муцину. PAS-реакція, × 200.

Отже, у групі 2 відмічалося переважання ($p<0,05$) кількості випадків із незміненими розмірами вакуолей у келихоподібних клітинах, у той час як у групах 3 та 4 переважала ($p<0,05$) кількість випадків зі зменшеними в розмірах вакуолями (рис. 4.2.7). У групі 3 кількість випадків із вогнищевим та дифузним зменшенням розмірів вакуолей у келихоподібних клітинах не відрізнялася ($p>0,05$), а в групі 4 переважала ($p<0,05$) кількість випадків із дифузним зменшенням розмірів вакуолей. Кількість випадків із незміненими

та зменшеними розмірами вакуолей у келихоподібних клітинах відповідно зменшувалася ($p<0,05$) і збільшувалася ($p<0,05$) у групі 3 порівняно з групою 2, а в групі 4 порівняно з групою 3 не змінювалася ($p>0,05$). У групі 2 була ($p>0,05$) відсутня різниця між кількістю випадків зі слабкою, помірною та вираженою інтенсивністю забарвлення муцину, однак у групах 3 та 4 переважала ($p<0,05$) кількість випадків із слабкою інтенсивністю забарвлення муцину (рис. 4.2.8). Кількість випадків із відсутнім забарвленням муцину збільшувалася ($p<0,05$) в групі 4 порівняно з групою 3. Кількість випадків із слабким забарвленням муцину збільшувалася ($p<0,05$) у напрямку від групи 2 до групи 4.

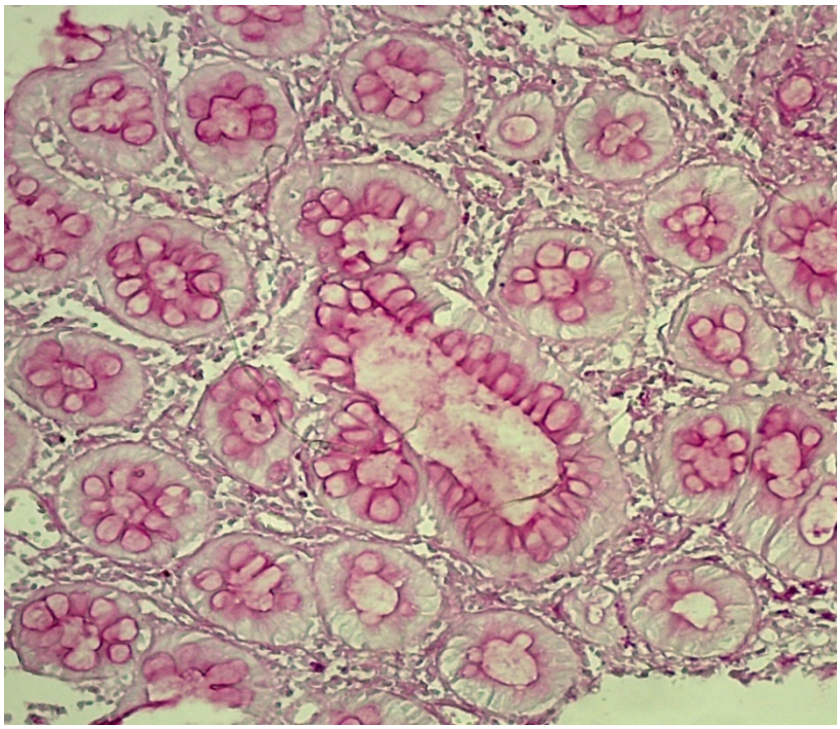

Рис. 4.2.6. Група 4. Негативне, нерівномірно слабке та помірно виражене забарвлення муцину. PAS-реакція, × 200.

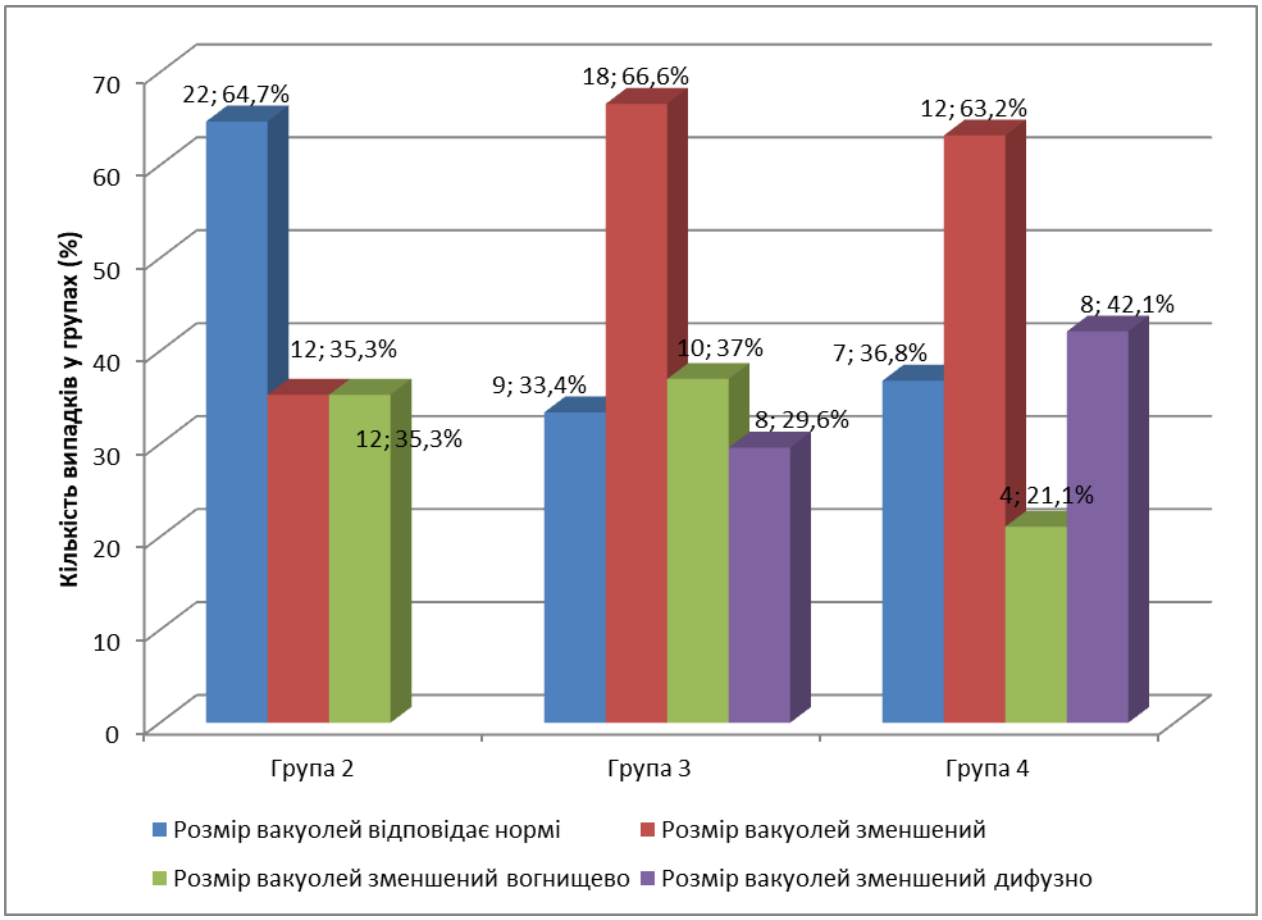

Рис. 4.2.7. Аналіз розмірів вакуолей у келихоподібних клітинах у групах 2-4 (абсолютна кількість/відносна кількість (%)).

Кількість випадків із помірною інтенсивністю забарвлення муцину зменшувалася ($p<0,05$) в групі 3 порівняно з групою 2 та не змінювалася ($p>0,05$) в групі 4 порівняно з групою 3. Кількість випадків з вираженою інтенсивністю забарвлення муцину не змінювалася ($p>0,05$) в групі 3 порівняно з групою 2.

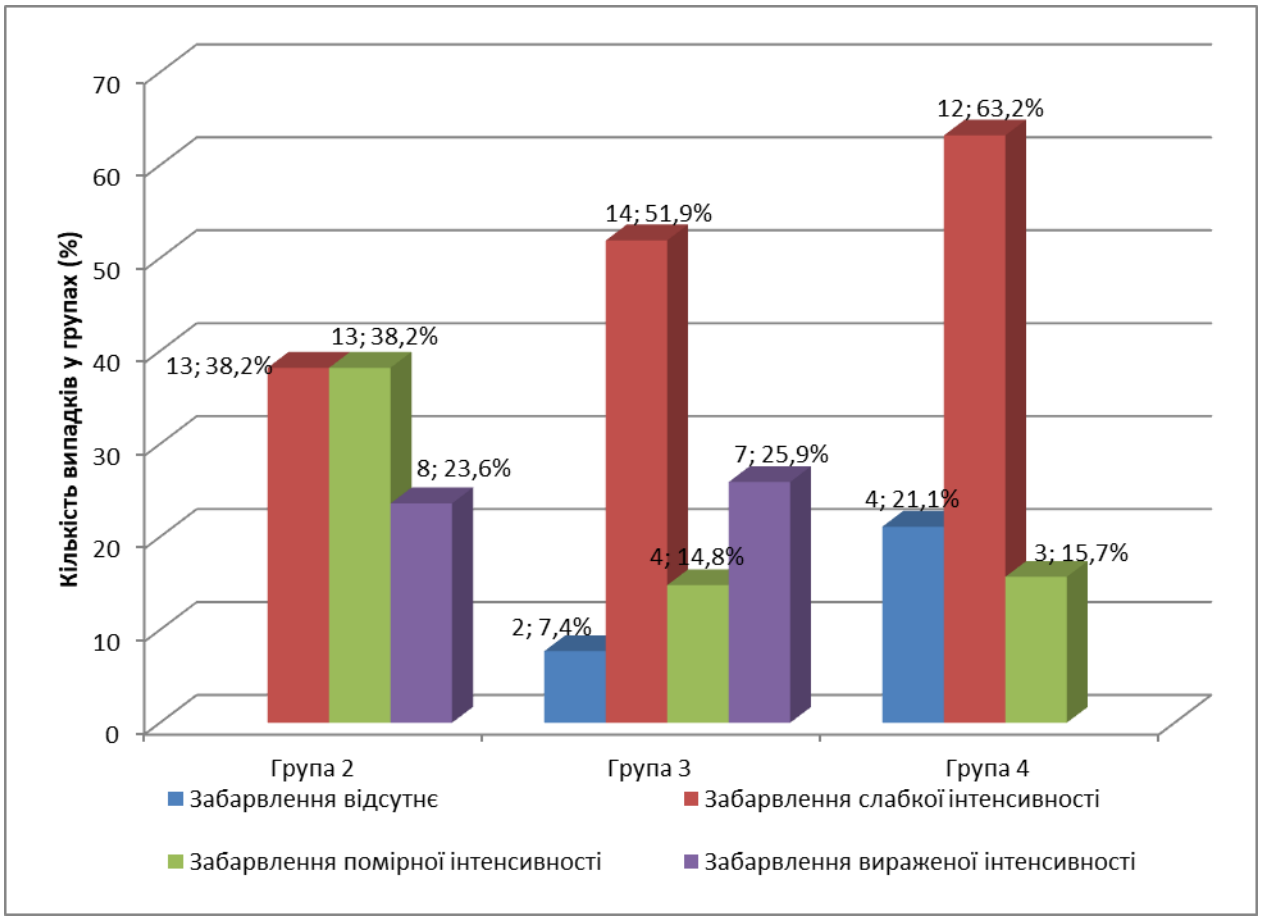

Рис. 4.2.8. Характеристика забарвлення муцину в вакуолях келихоподібних клітин у групах 2-4 (абсолютна кількість/відносна кількість (%)).

Результати аналізу змін інтенсивності забарвлення муцину в келихоподібних клітинах у залежності від їх локалізації в кишкових залозах наведено на рисунку 4.2.9. У групі 2 було виявлено переважання ($p<0,05$) кількості випадків, де реєструвалося зменшення інтенсивності забарвлення муцину в 2/3 товщі крипт. У групах 3 та 4 було відмічено превалювання ($p<0,05$) кількості випадків зі зменшенням інтенсивності забарвлення муцину в усій товщі кишкових залоз. Кількість випадків, де зменшення інтенсивності забарвлення муцину було виявлено в поверхневих відділах крипт, зменшувалася ($p<0,05$) в групі 3 порівняно з групою 2 та не змінювалася ($p>0,05$) в групі 4 порівняно з групою 3. Кількість випадків зі зниженою інтенсивністю забарвлення муцину в 2/3 товщі кишкових залоз зменшувалася

(p<0,05) у напрямку від групи 2 до групи 4. Кількість випадків, де було виявлено зниження інтенсивності забарвлення муцину в усій товщі залоз, збільшувалася (p<0,05) у напрямку від групи 2 до групи 4.

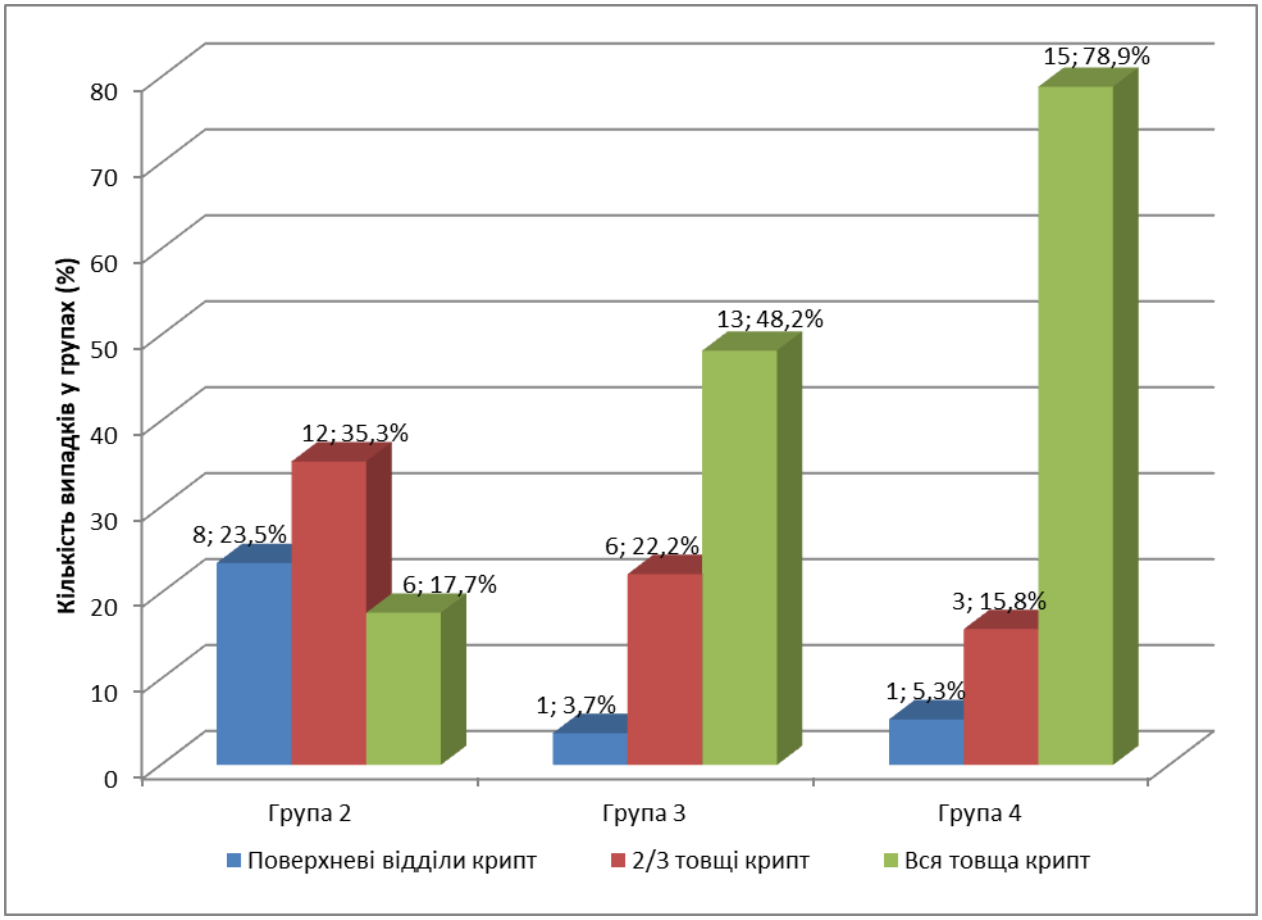

Рис. 4.2.9. Аналіз зменшення інтенсивності забарвлення муцину в келихоподібних клітинах у залежності від їх локалізації в криптах у групах 2-4 (абсолютна кількість/відносна кількість (%)).

При оглядовій мікроскопії в групах 2-4 була виявлена запальна клітинна інфільтрація не тільки в поверхневому епітелії, але й у власній пластинці слизової оболонки (рис. 4.2.10).

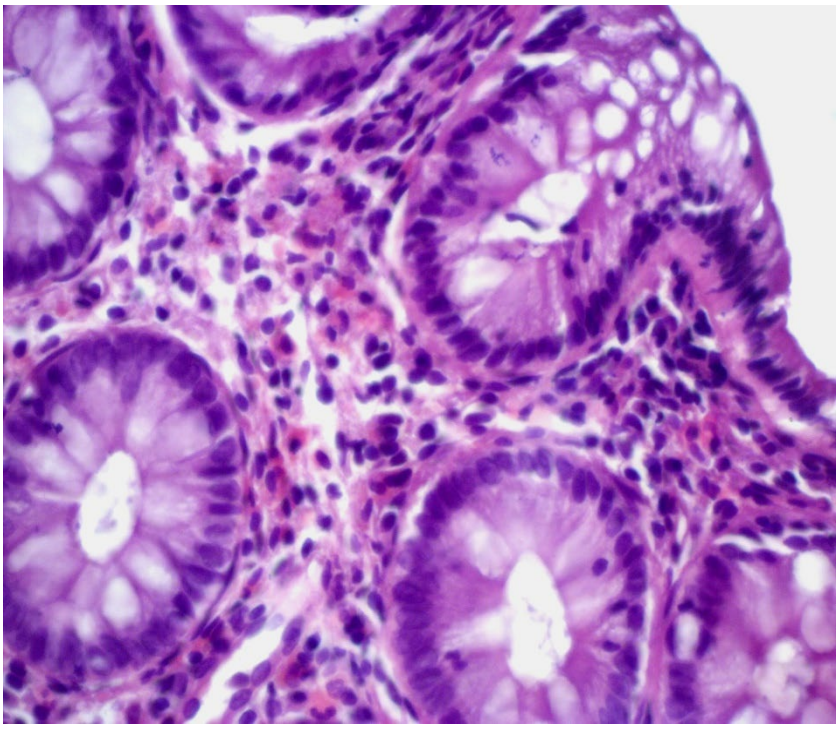

а)

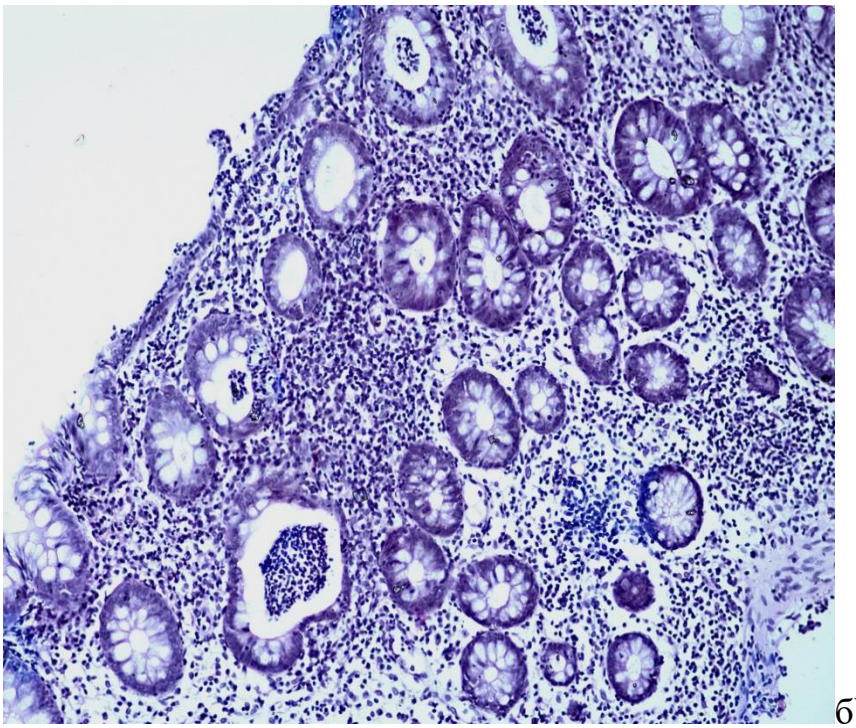

б)

Рис. 4.2.10.Слизова оболонка товстої кишки хворого групи 2 (а) та групи 4 (б) з вираженою запальною клітинною інфільтрацією.Забарвлення гематоксиліном і еозином, а) × 400, б) × 100.

Зазначена запальна інфільтрація в даних групах порівняно з групою 1 характеризувалася підвищеною щільністю та була більш вираженою, про що

свідчили не тільки результати оглядової мікроскопії, але й підрахунок показника вираженості клітинної інфільтрації. Останній збільшувався ($p<0,05$) в напрямку від групи 2 до групи 4 (група 2 – (27,09±0,94)%, група 3 – (48,96±1,37)%, група 4 – (59,84±2,15)%).

При аналізі запальної клітинної інфільтрації у власній пластинці слизової оболонки за поширеністю було виявлено в групах 2-4 порівняно з групою 1 зменшення ($p<0,05$) кількості випадків із вогнищевим характером інфільтрації. У групі 2 переважала ($p<0,05$) кількість випадків із вогнищевим характером інфільтрації, проте в групі 4 превалювала ($p<0,05$) кількість випадків із дифузним характером інфільтрації, коли клітинні інфільтрати формували суцільні поля (рис. 4.2.11). У групі 3 не було виявлено різниці ($p>0,05$) між кількістю випадків із вогнищевим і дифузним характером інфільтрації. У напрямку від групи 2 до групи 4 кількість випадків із вогнищевим характером клітинної інфільтрації зменшувалася ($p<0,05$), а кількість випадків із дифузним характером інфільтрації збільшувалася ($p<0,05$).

У групах 2-4 запальна клітинна інфільтрація також була проаналізована за розподілом у власній пластинці слизової оболонки. У групі 2 порівняно з групою 1 кількість випадків із поверхневим розподілом запальної інфільтрації у власній пластинці слизової оболонки зменшувалася ($p<0,05$). У групі 2 переважала ($p<0,05$) кількість випадків, у яких клітинна інфільтрація локалізувалася в 2/3 товщі власної пластинки слизової оболонки (рис. 4.2.12). У групі 3 не було виявлено різниці ($p>0,05$) між кількістю випадків, де запальна інфільтрація локалізувалася в 2/3 товщі та всій товщі власної пластинки слизової оболонки. У групі 4 превалювала ($p<0,05$) кількість випадків із локалізацією запальної інфільтрації в усій товщі власної пластинки слизової оболонки. У напрямку від групи 2 до групи 4 зменшувалася ($p<0,05$) кількість випадків, де запальна клітинна інфільтрація локалізувалася в 2/3 товщі, та збільшувалася ($p<0,05$) кількість випадків, де

запальна інфільтрація була виявлена в усій товщі власної пластинки слизової оболонки.

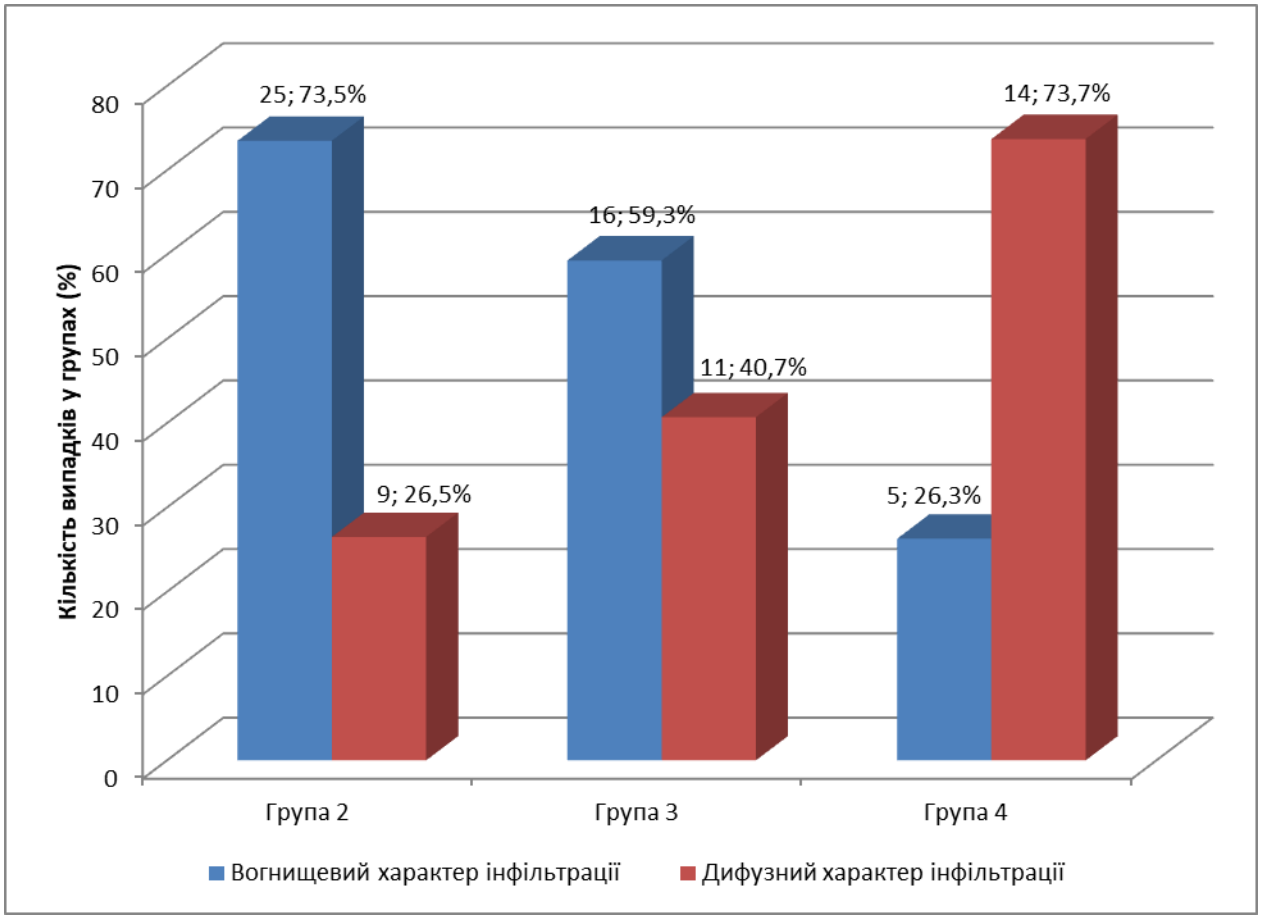

Рис. 4.2.11. Аналіз клітинної інфільтрації у власній пластинці слизової оболонки за поширеністю в групах 2-4 (абсолютна кількість/відносна кількість (%)).

У групах 2-4, на відміну від групи 1, запальна клітинна інфільтрація також була виявлена у криптах, що свідчило про розвиток криптиту та формування крипт-абсцесів (рис. 4.2.13).

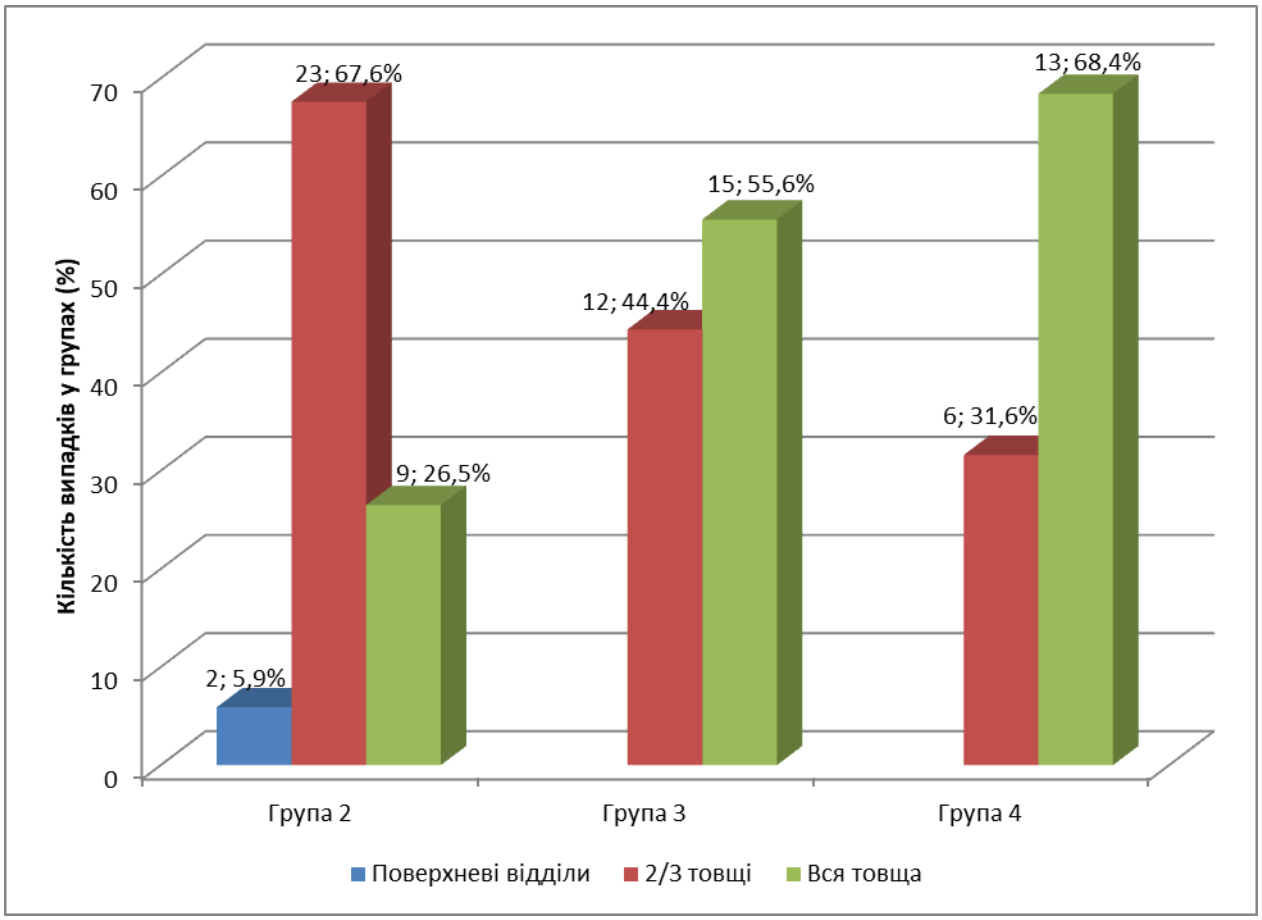

Рис. 4.2.12. Аналіз клітинної інфільтрації за розподілом у власній пластинці слизової оболонки в групах 2-4 (абсолютна кількість/відносна кількість (%)).

У групі 2 переважала ($p<0,05$) кількість випадків із відсутністю запальних змін у криптах, проте у групі 3 було виявлено превалювання ($p<0,05$) кількості випадків із наявністю криптиту та крипт-абсцесів (рис. 4.2.14). Кількість випадків із відсутністю запальних змін у криптах зменшувалася ($p<0,05$) у групі 3 порівняно з групою 2, а кількість випадків із наявністю даних змін збільшувалася ($p<0,05$) у напрямку від групи 2 до групи 4.

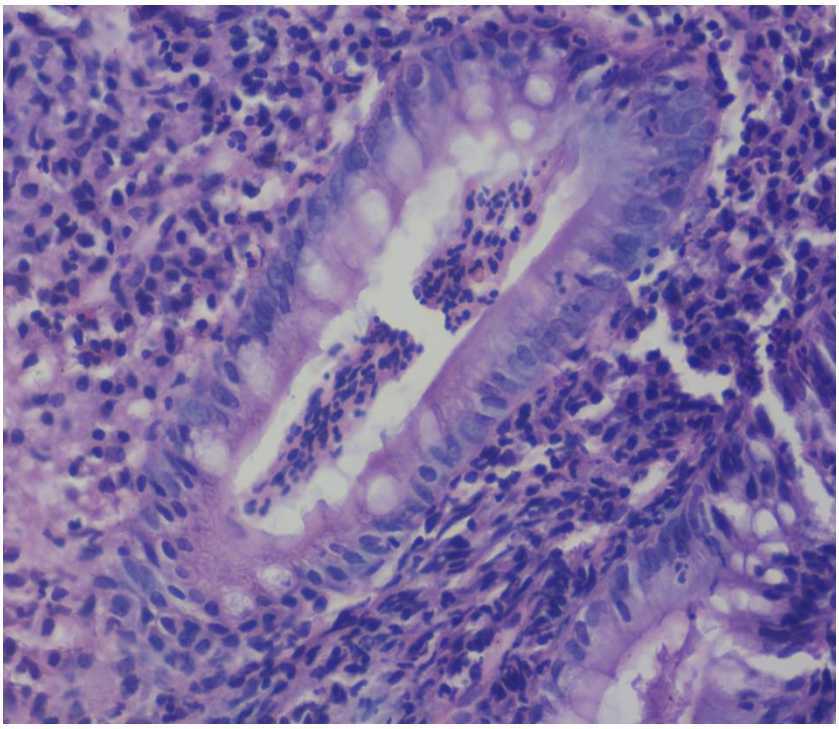

Рис. 4.2.13. Група 3. Криптит та крипт-абсцес у слизовій оболонці товстої кишки. Забарвлення гематоксиліном та еозином, × 400.

Оглядова мікроскопія препаратів, забарвлених гематоксиліном та еозином, а також проведене імуногістохімічне дослідження дозволили виявити, що у групах 2-4 запальна клітинна інфільтрація в слизовій оболонці товстої кишки була представлена, як і в групі 1, плазматичними клітинами(CD 138), Т-лімфоцитами (CD 3), В-лімфоцитами (CD 20), макрофагами (CD 68), опасистими клітинами (CD 117), еозинофільними та нейтрофільними лейкоцитами.

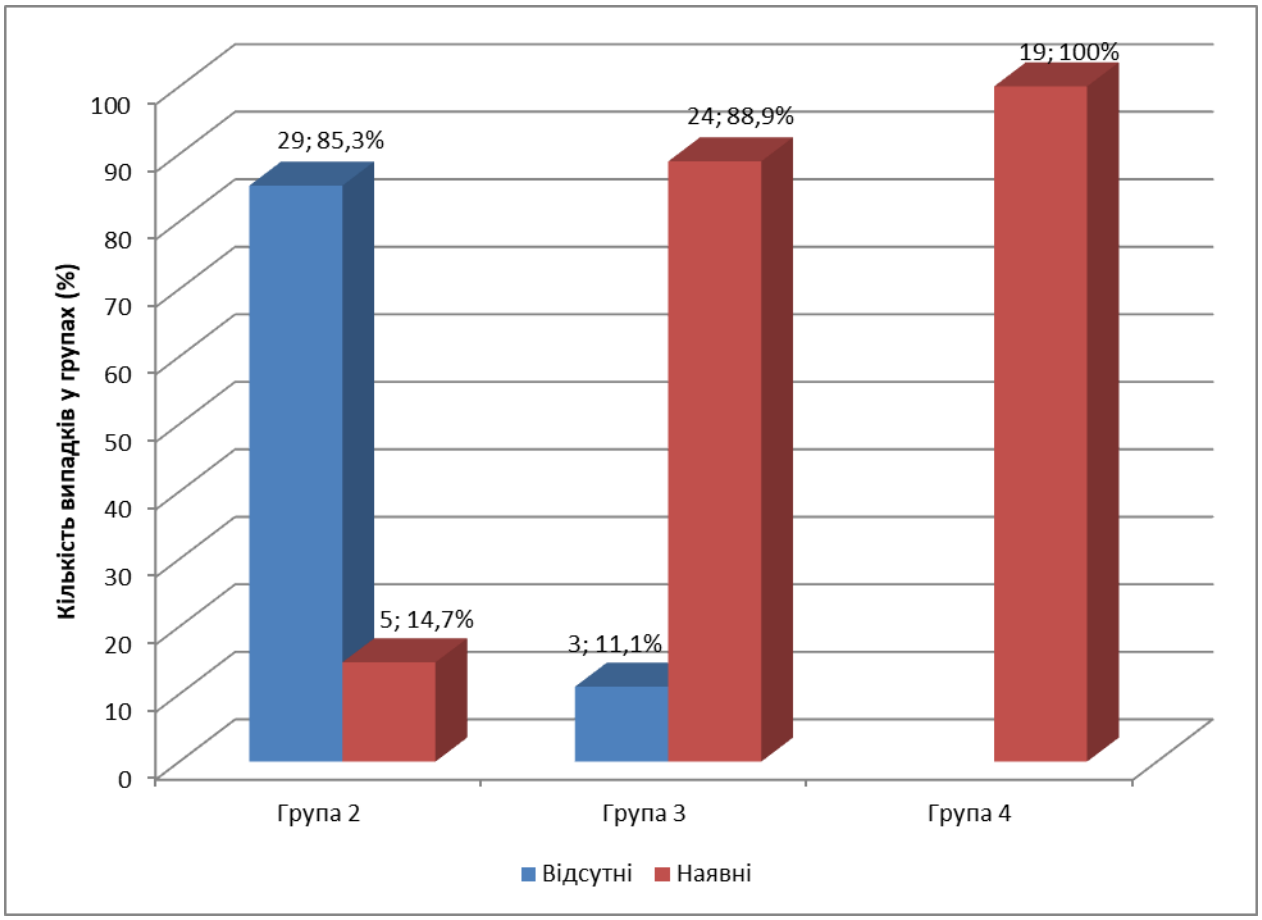

Рис. 4.2.14. Аналіз наявності криптиту та крипт-абсцесів у хворих груп 2-4 (абсолютна кількість/відносна кількість (%)).

Плазматичні клітини були виявлені в клітинному інфільтраті в усій товщі власної пластинки слизової оболонки товстої кишки, розташовувалися переважно дифузно (рис. 4.2.15). Дані клітини часто визначалися в невеликій кількості в лімфоїдних скупченнях та лімфоїдних фолікулах, поблизу крипт або під криптами.

Т-лімфоцити характеризувалися дифузним або вогнищевим характером розташування переважно в усій товщі власної пластинки слизової оболонки товстої кишки (рис. 4.2.16). Часто дані клітинні елементи були виявлені між деякими епітеліоцитами та в лімфоїдних фолікулах.

В-лімфоцити були виявлені в усій товщі власної пластики слизової оболонки та локалізувалися вогнищево переважно навколо або безпосередньо в самих лімфоїдних фолікулах (рис. 4.2.17).

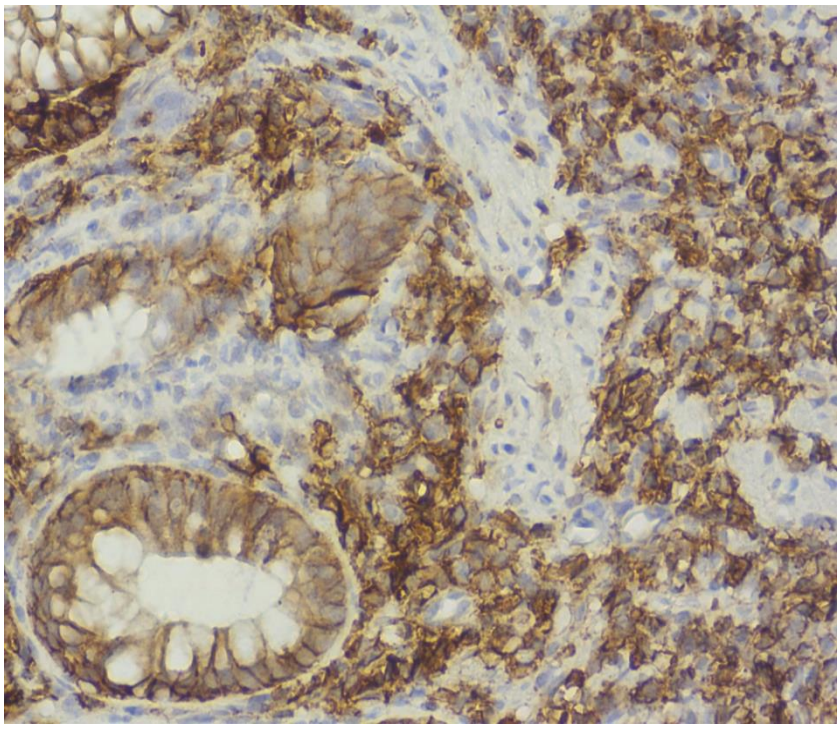

Рис. 4.2.15. Група 4. CD 138^{+}-клітини в слизовій оболонці товстої кишки, базальний плазмоцитоз. Імуногістохімічна реакція з МКА до CD138 Ab-2, × 400.

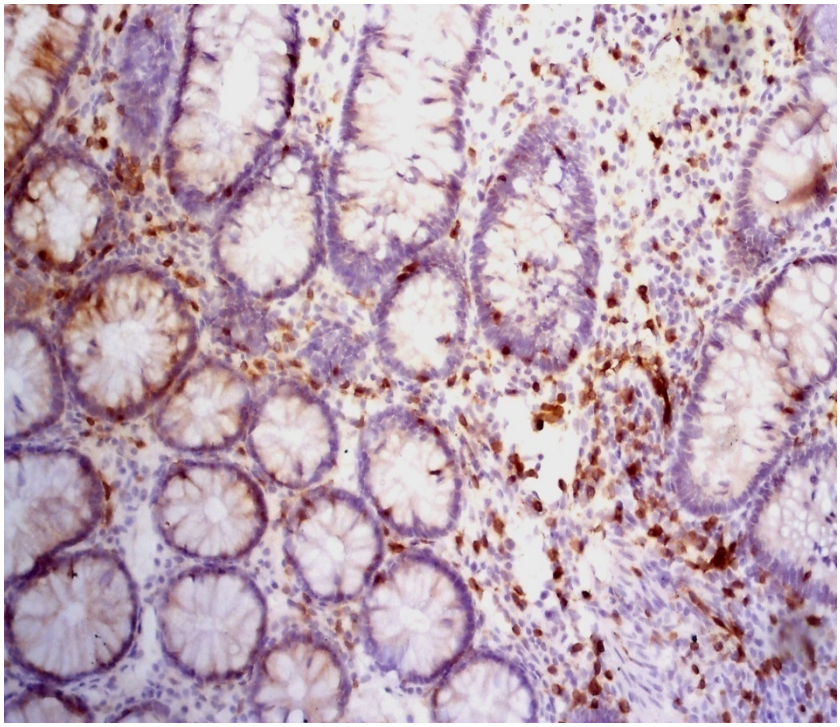

Рис. 4.2.16. Група 2. CD 3^{+}-клітини в слизовій оболонці товстої кишки. Імуногістохімічна реакція з МКА до CD 3, × 100.

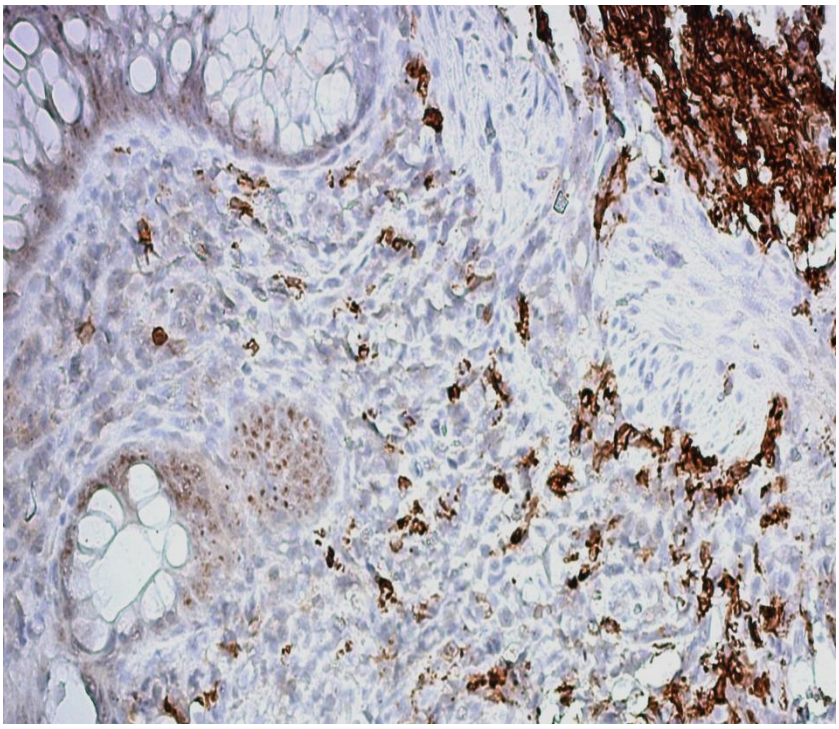

Рис. 4.2.17. Група 2. CD 20^{+}-клітини в слизовій оболонці товстої кишки. Позитивна експресія в зоні гіперплазованного лімфоїдного фолікула. Імуногістохімічна реакція з МКА до CD 20 Ab-1, × 400.

Макрофаги характеризувалися вогнищевим або дифузним розташуванням переважно в усій товщі власної пластинки слизової оболонки. Часто клітини макрофагального ряду розташовувалися перикриптально або в місцях ерозивно-виразкових змін (рис. 4.2.18).

Опасисті клітини локалізувалися в усій товщі власної пластинки слизової оболонки та характеризувалися дифузним розташуванням у клітинному інфільтраті (рис. 4.2.19).

Еозинофільні лейкоцити часто поширювалися на 2/3 товщі або всю товщу власної пластинки слизової оболонки. Дані клітини характеризувалися переважно вогнищевим розташуванням.

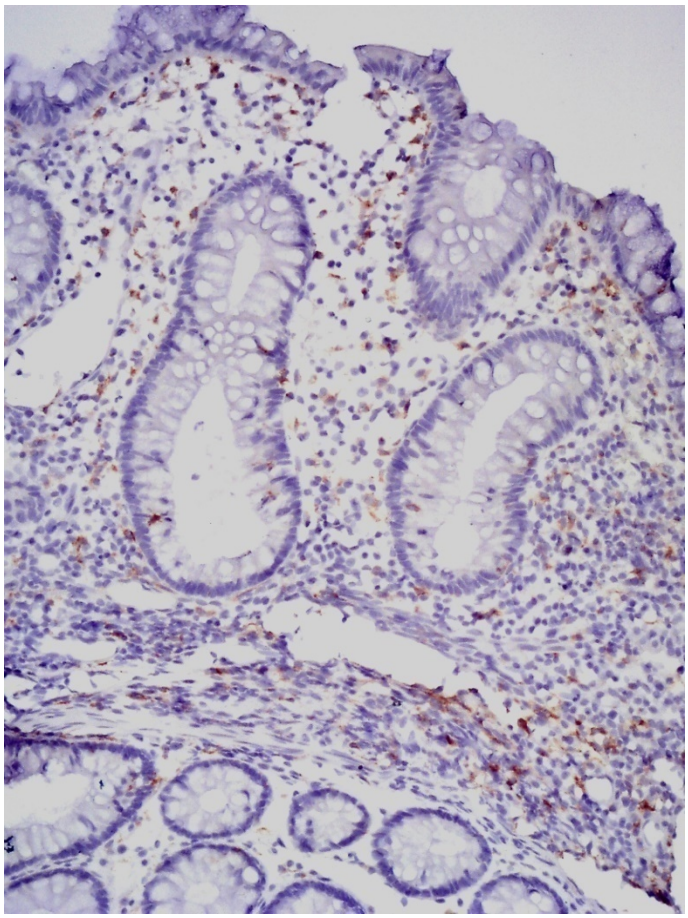

Рис. 4.2.18. Група 2. CD 68^{+}-клітини в слизовій оболонці товстої кишки. Імуногістохімічна реакція з МКА до CD 68 Ab-3, × 100.

Нейтрофільні лейкоцити в клітинному інфільтраті локалізувалися дифузно. Дані клітини в групі 2 були виявлені переважно в поверхневих відділах власної пластинки слизової оболонки, а в групах 3 та 4 вони поширювалися на всю товщу.

Середні значення показників вираженості інфільтрації різними клітинами в групах 2-4 були більшими ($p<0,05$) порівняно з показником групи 1.

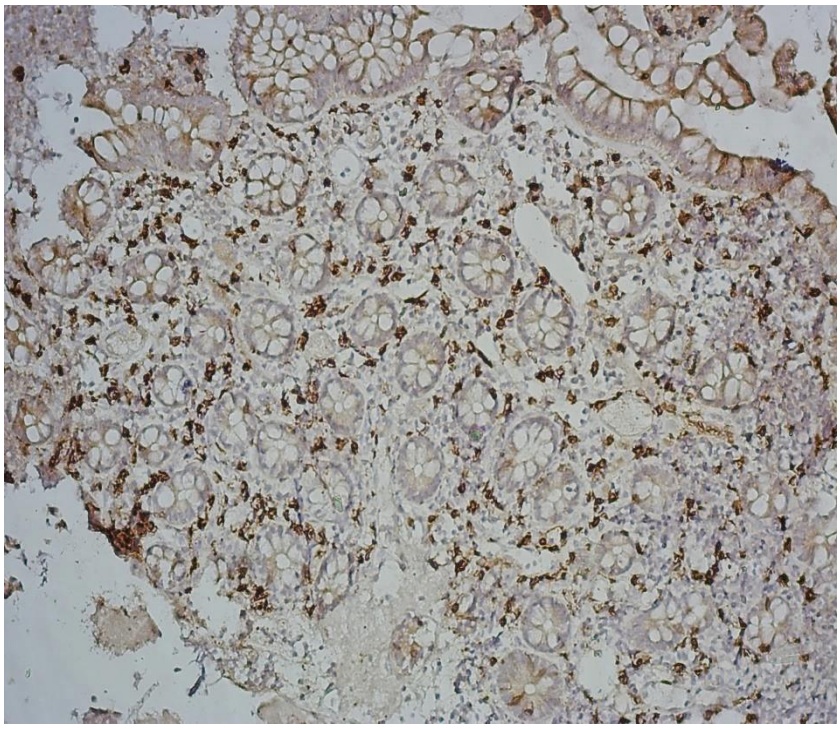

Рис. 4.2.19. Група 2. CD 117^{+}-клітини в слизовій оболонці товстої кишки. Імуногістохімічна реакція з ПКА до CD117/c-Kit/SCF-Receptor, × 100.

При аналізі значень показників вираженості інфільтрації різними клітинами в групі 2 було виділено 1 рангове місце на плазматичні клітини, 2 місце – Т-лімфоцити, 3 місце – еозинофільні та нейтрофільні лейкоцити, опасисті клітини, 4 місце – макрофаги і В-лімфоцити (рис. 4.2.20). У групі 3 було виділено 1 рангове місце на плазматичні клітини, 2 місце – Т-лімфоцити, 3 місце – нейтрофільні лейкоцити, 4 місце – еозинофільні лейкоцити, опасисті клітини, макрофаги, 5 місце – В-лімфоцити. У групі 4 1 рангове місце посіли плазматичні клітини, 2 місце – нейтрофільні лейкоцити, 3 місце – Т-лімфоцити, 4 місце – макрофаги, опасисті клітини і еозинофільні лейкоцити, 5 місце – В-лімфоцити. Таким чином, у групах 2-4 в клітинному інфільтраті переважали плазматичні клітини, Т-лімфоцити, еозинофільні та нейтрофільні лейкоцити.

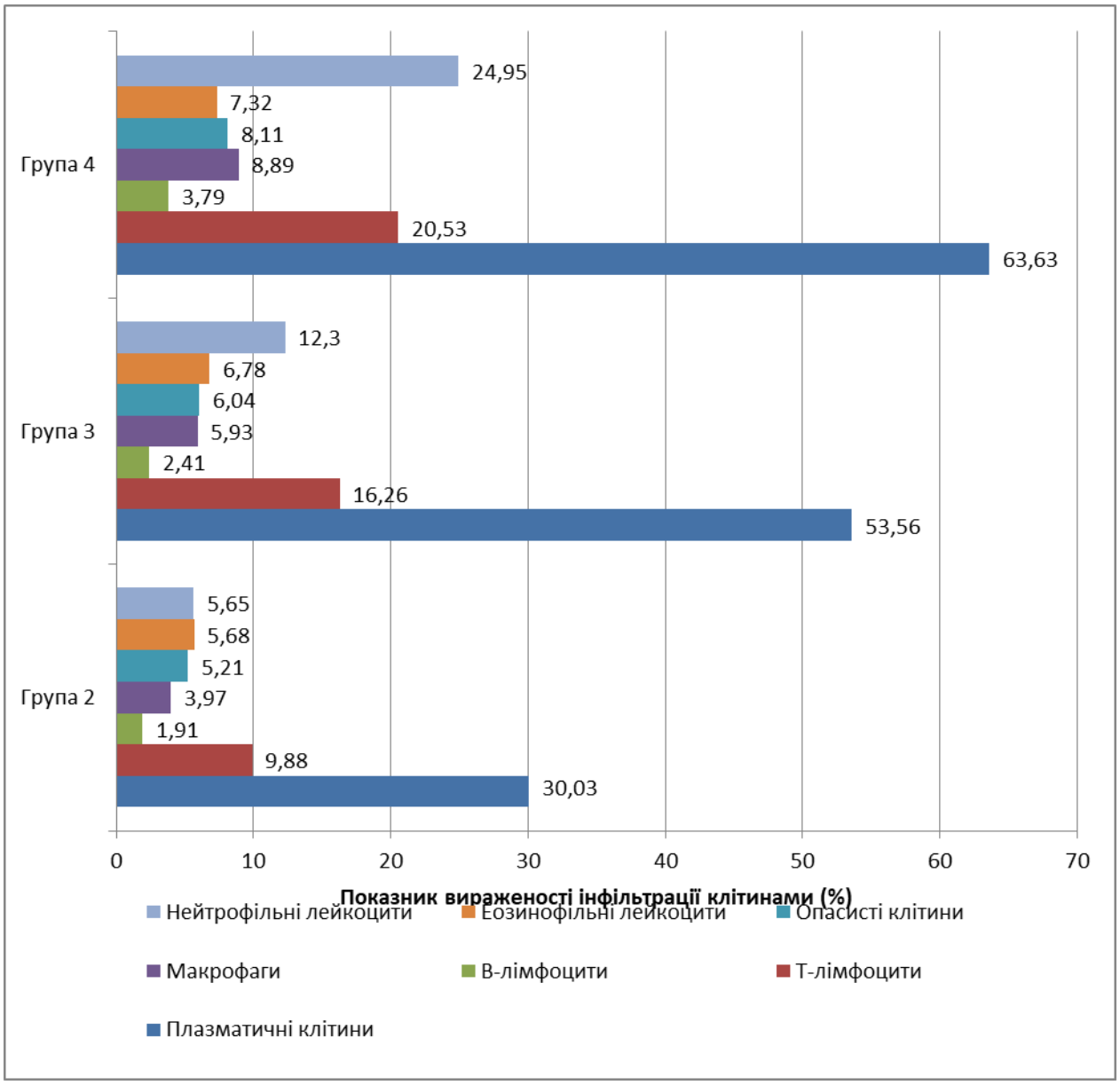

Рис. 4.2.20. Середні значення показників вираженості інфільтрації різними клітинами (%) у групах 2-4.

У напрямку від групи 2 до групи 4 збільшувався ($p<0,05$) показник вираженості інфільтрації плазматичними клітинами, Т-лімфоцитами, макрофагами, нейтрофільними лейкоцитами. Показник вираженості інфільтрації В-лімфоцитами, еозинофільними лейкоцитами, опасистими клітинами мав тенденцію до збільшення ($p>0,05$) в групі 3 порівняно з групою 2, в групі 4 порівняно з групою 3.

У групах 2-4 на відміну від групи 1 у слизовій оболонці товстої кишки збільшувалися кількість та розміри лімфоїдних фолікулів (рис. 4.2.21). Вираженість даної мікроскопічної знахідки наростала у напрямку від групи 2 до групи 4. Так, при збільшенні мікроскопа × 50 в полі зору в групі 2 було виявлено від 2 до 3 лімфоїдних фолікулів, у групі 3 – від 3 до 4, у групі 4 – більше 4.

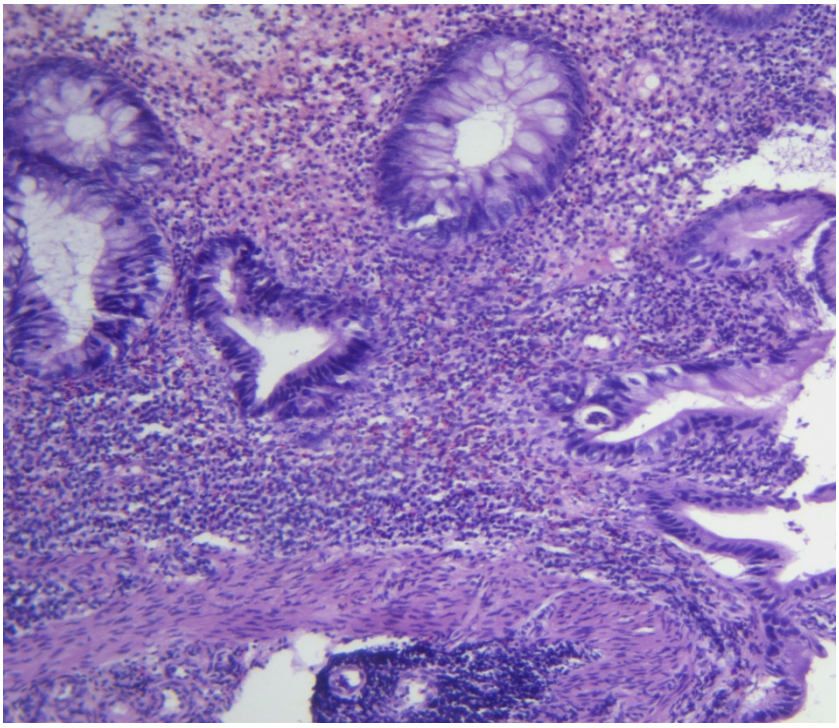

Рис. 4.2.21. Група 4. Гіперплазія лімфоїдних фолікулів у слизовій оболонці товстої кишки. Забарвлення гематоксиліном та еозином, × 100.

У групах 2-4 в усіх випадках при оглядовій мікроскопії було задокументовано наростання ступеня вираженості гемодинамічних порушень, що характеризувалися набряковими змінами, повнокрів’ям судин мікроциркуляторного русла та формуванням дрібних діапедезних крововиливів (рис. 4.2.22). Гемодинамічні порушення призводили до розвитку склеротичних змін у слизовій оболонці товстої кишки, що також наростали у напрямку від групи 2 до групи 4.

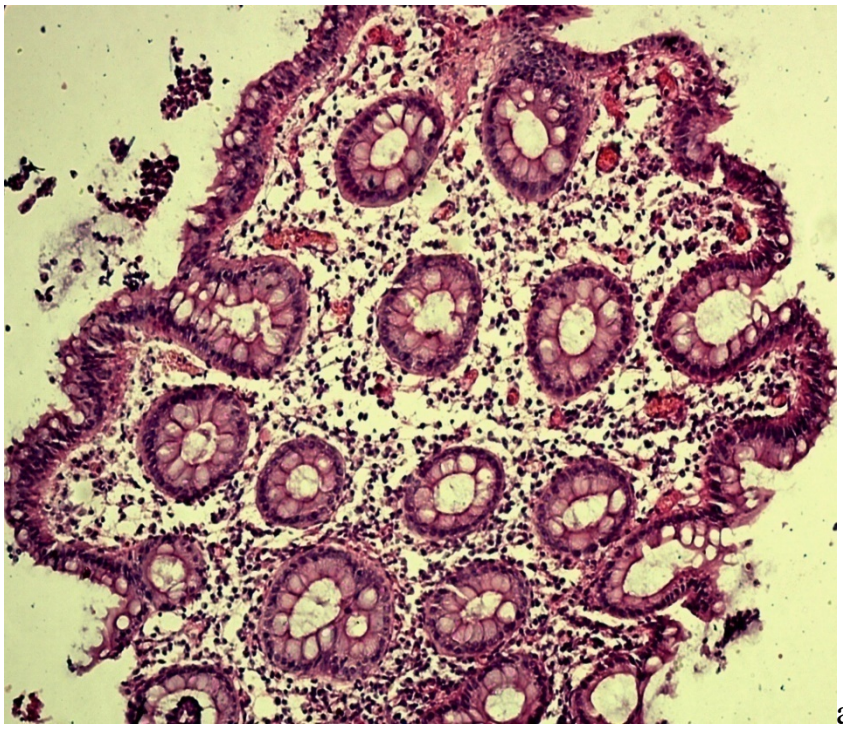

а)

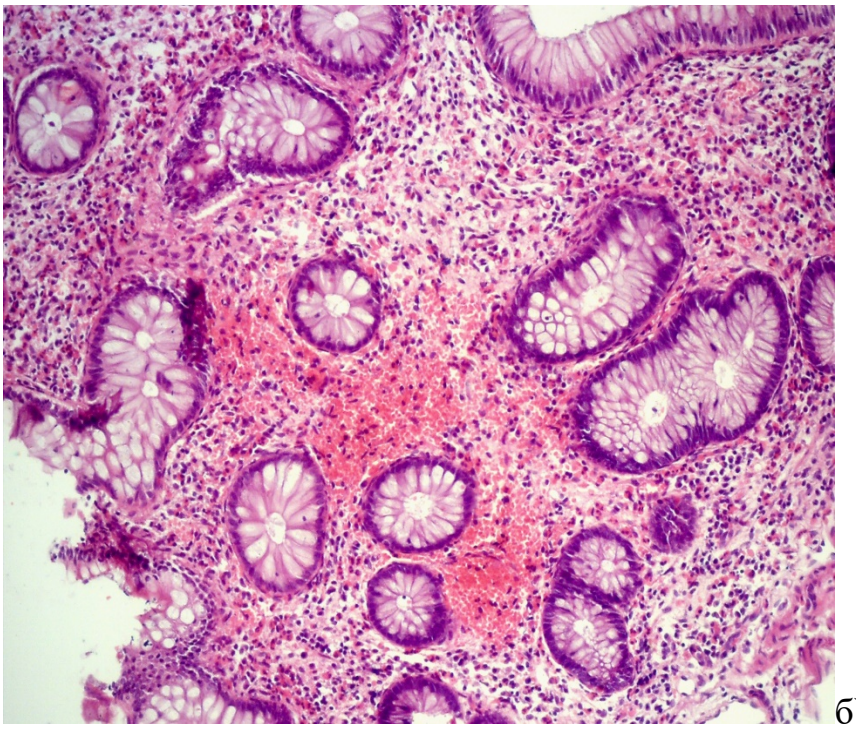

б)

Рис. 4.2.22. Група 3. Гемодинамічні порушення в слизовій оболонці товстої кишки. Забарвлення гематоксиліном та еозином, а) × 50, а) × 100.

Частою мікроскопічною знахідкою в слизовій оболонці товстої кишки хворих груп 2-4 було зменшення кількості та порушення архітектоніки крипт.

Так, у частині полів зору відмічалися відсутність крипт та збільшення між ними відстані, зменшені в розмірах крипти, у результаті чого їх основа віддалялася від м’язової пластинки слизової оболонки. Також крипти характеризувалися різною формою та вираженим розгалуженням. Зазначені структурні зміни крипт наростали у напрямку від групи 2 до групи 4.

При імуногістохімічному дослідженні з маркером проліферації Ki-67 у групах 2-4 була виявлена його експресія поверхневим епітелієм та епітелієм кишкових залоз (рис. 4.2.23). Останній характеризувався більш вираженою експресією.

У групах 2-4 при аналізі локалізації експресії маркера проліферації Ki-67 було виявлено превалювання ($p<0,05$) кількості випадків із експресією даного маркеру в 2/3 товщі кишкових залоз (рис. 4.2.24). Порівняно з показником групи 1 у групах 2-4 кількість випадків із експресією маркера проліферації епітелієм базальних відділів крипт була меншою ($p<0,05$).

Кількість випадків із експресією Ki-67 у базальних відділах кишкових залоз у групі 3 порівняно з групою 2 мала тенденцію ($p>0,05$) до зменшення. Кількість випадків із експресією Ki-67 у 2/3 товщі кишкових залоз не змінювалася ($p>0,05$) у групі 3 порівняно з групою 2 та мала тенденцію ($p>0,05$) до зменшення в групі 4 порівняно з групою 3. Кількість випадків, де відмічалася експресія Ki-67 в усій товщі крипт, мала тенденцію до збільшення ($p>0,05$) у напрямку від групи 2 до групи 4.

Відносна кількість Ki-67-позитивних клітин у кишкових залозах у групах 2-4 (2 – (51,9±0,96)%, 3 – (51,2±1,38)%, 4 – (53,0±1,31)%) була більшою ($p<0,05$) порівняно з групою 1. Зазначений показник не змінювався ($p>0,05$) в напрямку від групи 2 до групи 4.

При імуногістохімічному дослідженні з МКА до α-SMA у групах 2-4 була виявлена його експресія міофібробластами, що локалізувалися навколо кишкових залоз, а також у власній пластинці або м’язовій пластинці слизової оболонки та підслизовій основі. У групах 2-4 було виявлено вогнищеве або дифузне зменшення міофібробластів навколо крипт (рис. 4.2.25).

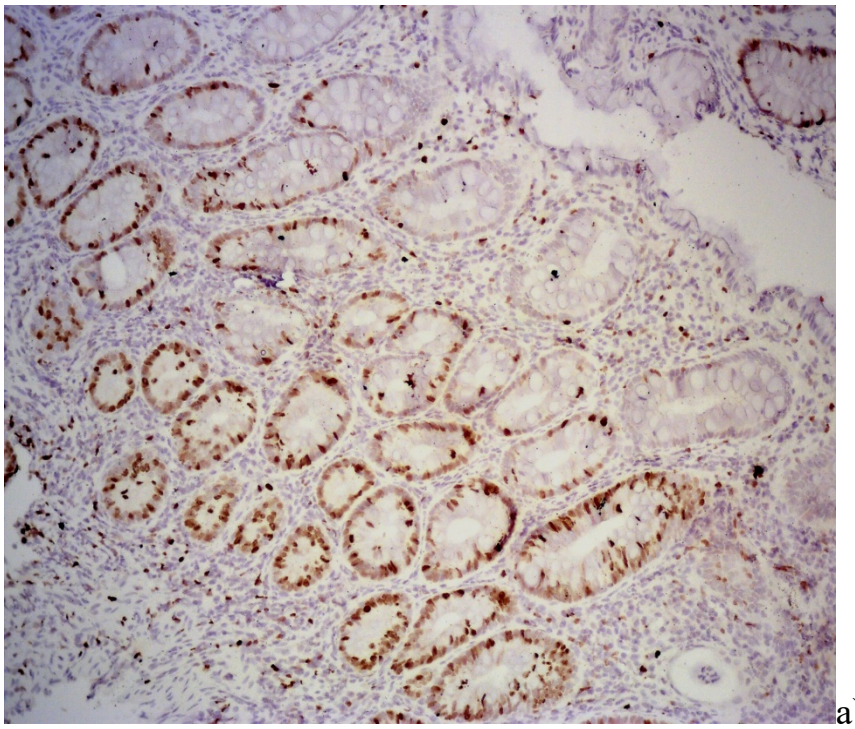
а)

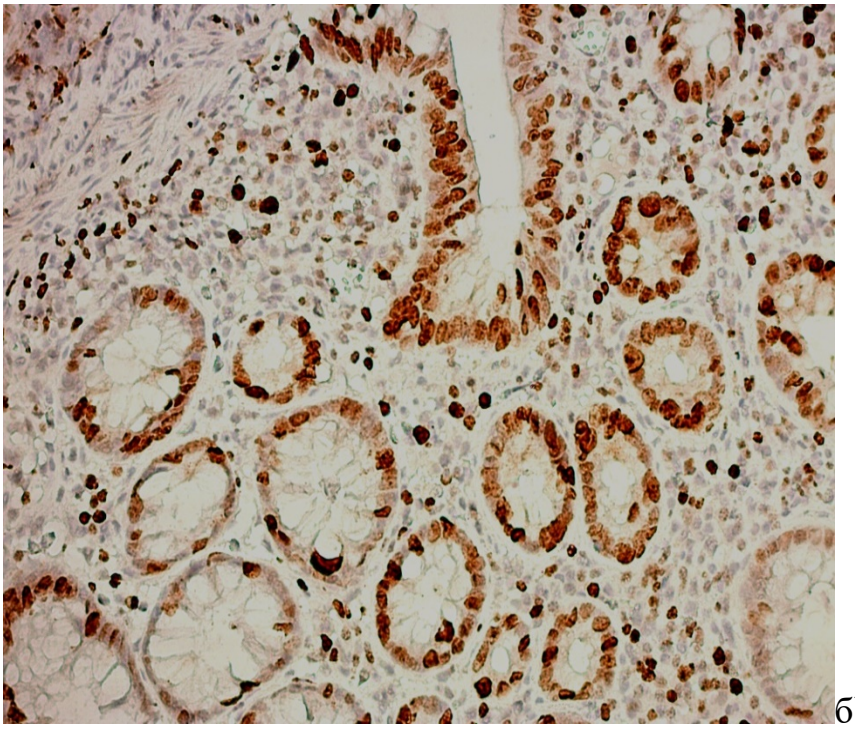
б)

Рис. 4.2.23. Експресія маркера проліферації Ki-67 у слизовій оболонці товстої кишки хворого групи 3 (а) та 4 (б). Імуногістохімічна реакція з МКА до Ki-67, а) × 100, б) × 200.

Кількість випадків із вогнищевим або дифузним зменшенням перикриптальних міофібробластів у групах 2-4 не відрізнялася (p>0,05)

(рис. 4.2.26). У напрямку від групи 2 до групи 4 кількість випадків із вогнищевим та дифузним зменшенням перикриптальних міофібробластів не змінювалася (p>0,05).

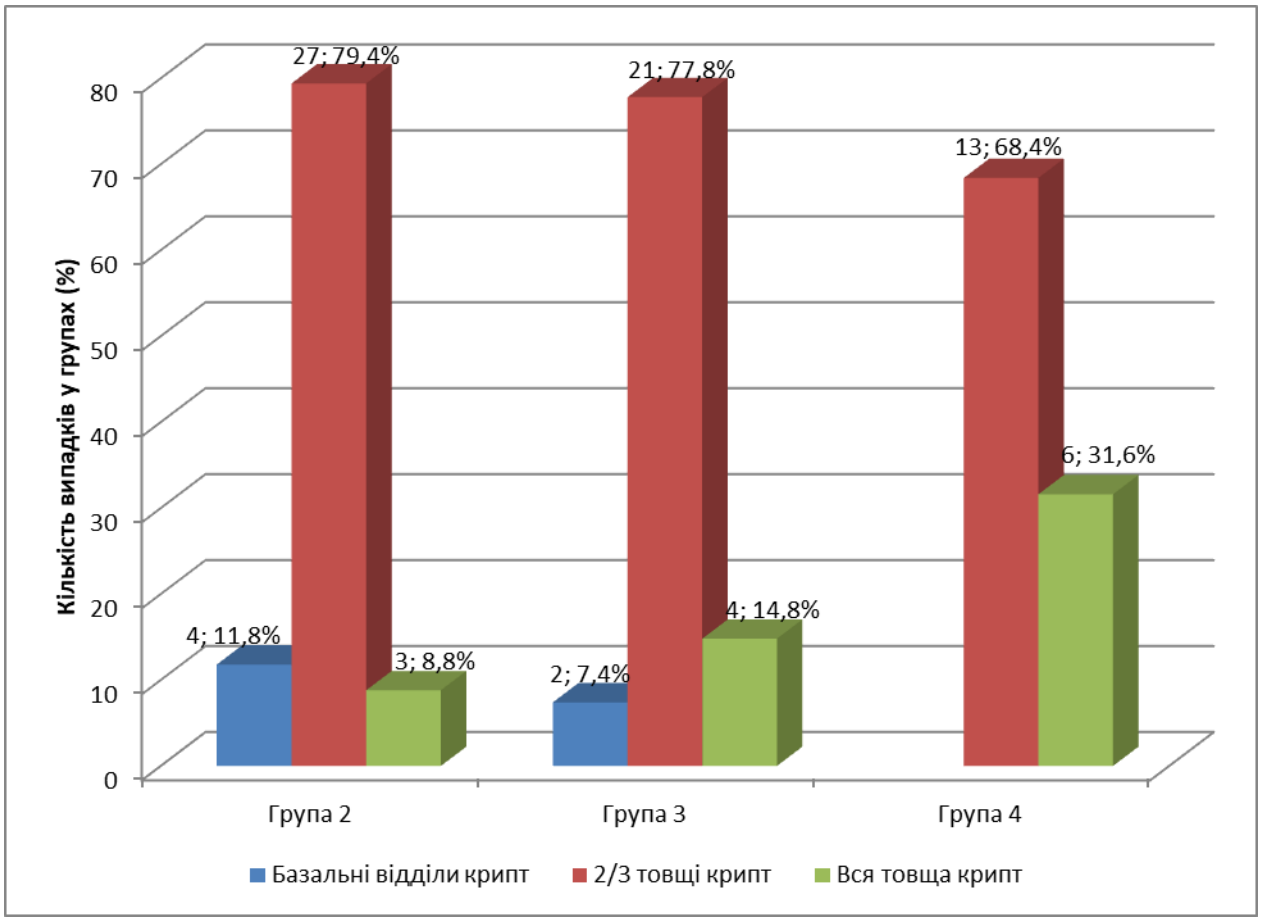

Рис. 4.2.24. Аналіз експресії Ki-67 епітелієм кишкових залоз у групах 2-4 (абсолютна кількість/відносна кількість (%)).

При підрахунку відносної кількості перикриптальних міофібробластів було виявлено зменшення (p<0,05) даного показника в групах 2-4 (2 – (74,4±2,74)%, 3 – (61,6±2,67)%, 4 – (50,8±3,81)%) порівняно з групою 1. Від групи 2 до групи 4 показник відносної кількості перикриптальних міофібробластів зменшувався (p<0,05).

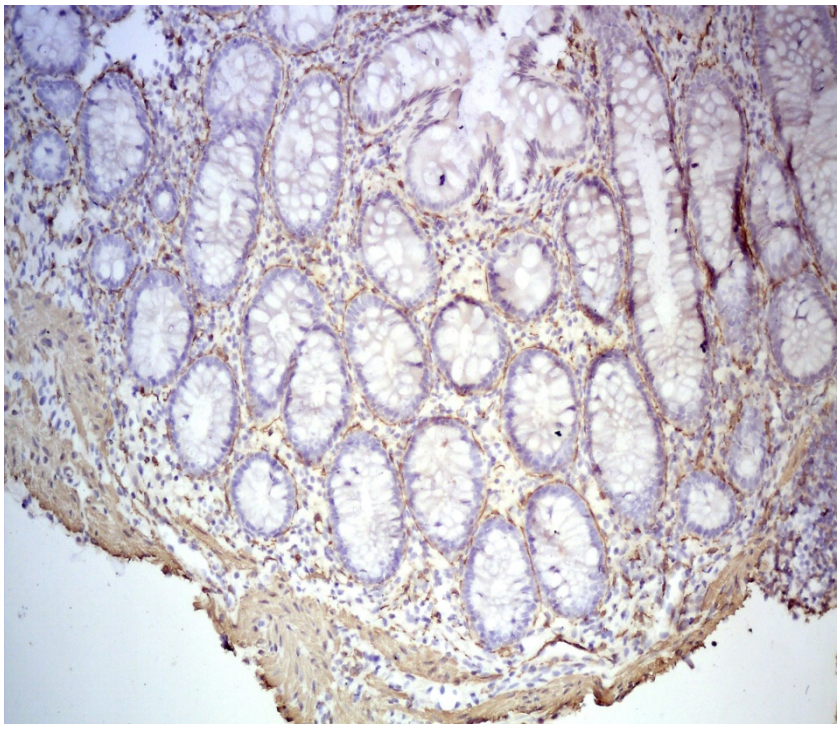

Рис. 4.2.25. Група 2. Вогнищеве та дифузне зменшення кількості перикриптальних міофібробластів у слизовій оболонці товстої кишки. Імуногістохімічна реакція з МКА до α-SMA, × 100.

У групах 2-4 на тлі дефіциту міофібробластів навколо кишкових залоз відмічалися скупчення даних клітин у локусах склерозу у власній пластинці або м’язовій пластинці слизової оболонки та підслизовій основі.

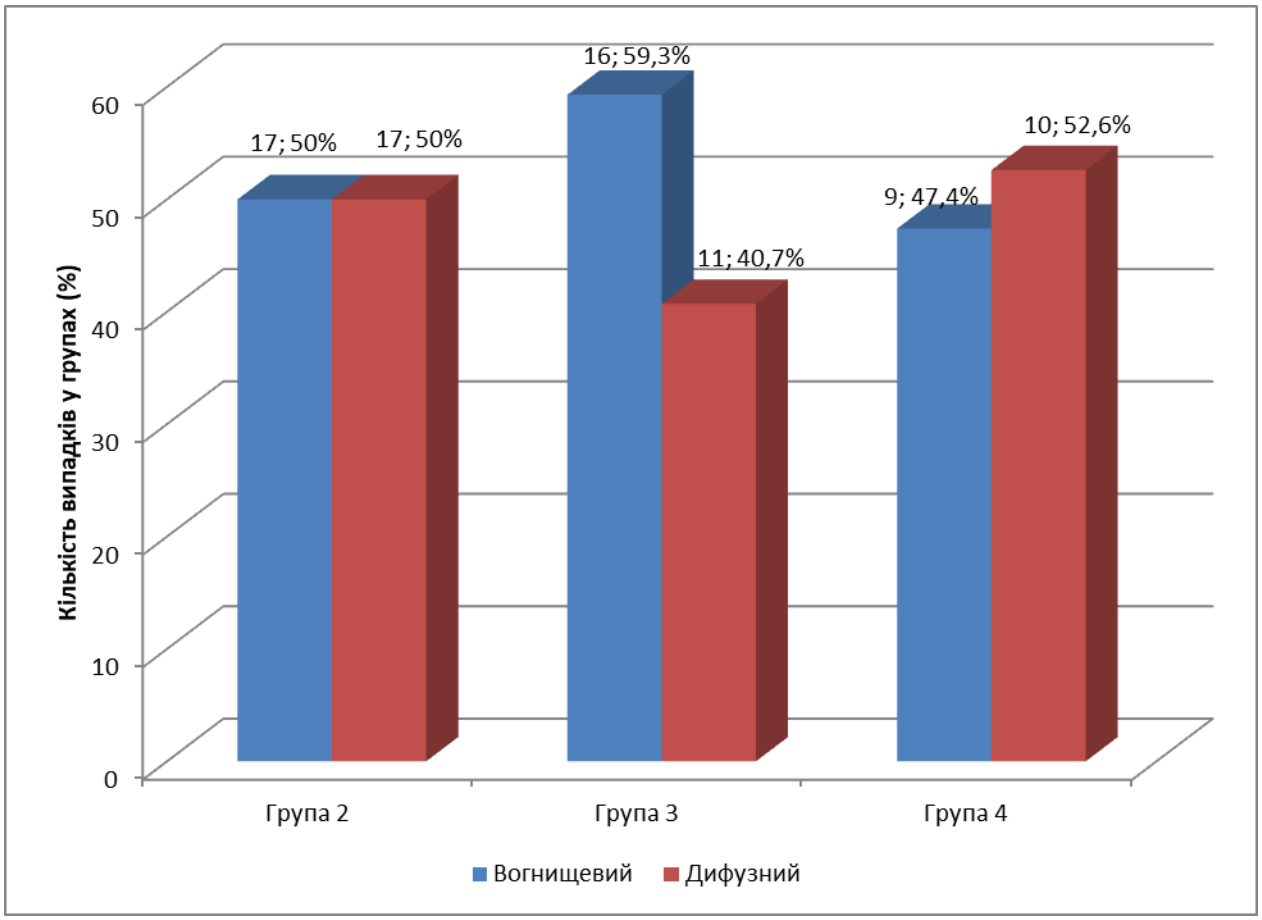

Рис. 4.2.26. Аналіз характеру зменшення перикриптальних міофібробластів у хворих груп 2-4 (абсолютна кількість/відносна кількість (%)).

Резюме

Проведене комплексне морфологічне дослідження дозволило визначити гістологічні, гістохімічні та імуногістохімічні особливості слизової оболонки товстої кишки хворих із НВК 1-3 ступенів активності.

Характерними морфологічними змінами слизової оболонки товстої кишки при НВК 1-3 ступенів активності є запальні, дистрофічні та десквамативні зміни поверхневого епітелію; розвиток ерозивно-виразкових дефектів; дистрофічні, некротичні та десквамативні зміни епітелію кишкових залоз зі зменшенням серед епітеліоцитів кількості келихоподібних клітин; зменшення розмірів вакуолей у келихоподібних клітинах зі зниженням інтенсивності забарвлення в них муцину; наявність у власній пластинці

вираженої запальної клітинної інфільтрації з підвищеною щільністю клітинних елементів (плазматичних клітин, Т-лімфоцитів, В-лімфоцитів, макрофагів, опасистих клітин, еозинофільних та нейтрофільних лейкоцитів), серед яких превалюють плазматичні клітини, Т-лімфоцити, еозинофільні та нейтрофільні лейкоцити; збільшення кількості та розмірів лімфоїдних фолікулів у власній пластинці; розвиток гемодинамічних та склеротичних змін; розвиток криптиту та формування крипт-абсцесів; зменшення кількості крипт та порушення їх архітектоніки; активізація проліферативного потенціалу епітеліальних клітин кишкових залоз; дефіцит перикриптальних міофібробластів та скупчення даних клітин у локусах склерозу у власній та м’язовій пластинках слизової оболонки.

Проведене дослідження дозволило виявити морфологічні диференційно-діагностичні критерії (якісні та кількісні) різних ступенів активності НВК, що наведені в таблиці 4.2.1.

Із наростанням ступеня активності НВК у слизовій оболонці товстої кишки збільшується ступінь вираженості запальних, дистрофічних, некротичних та десквамативних змін у поверхневому епітелії; наростають ерозивно-виразкові зміни; у кишкових залозах збільшується вираженість дистрофічних, некротичних та десквамативних змін в епітеліоцитах, серед яких зменшується кількість келихоподібних клітин; зменшуються розміри вакуолей у келихоподібних клітинах; знижується інтенсивність забарвлення муцину в келихоподібних клітинах; наростає клітинна інфільтрація у власній пластинці; збільшуються запальні зміни в криптах із формуванням крипт-абсцесів; збільшуються кількість та розміри лімфоїдних фолікулів у власній пластинці; збільшується ступінь вираженості гемодинамічних порушень та склеротичних змін; зменшується кількість та збільшується ступінь вираженості порушень архітектоніки крипт; залишається незмінною проліферативна активність епітеліоцитів кишкових залоз; зменшується кількість перикриптальних міофібробластів та збільшується їх кількість у локусах склерозу у власній та м’язовій пластинках.

Таблиця 4.2.1.

Морфологічні диференційно-діагностичні критерії різних ступенів активності НВК

Морфологічний критерій	Ступінь активності НВК		
	1	2	3
Запальні, дегенеративні (дистрофічні, десквамативні) зміни в поверхневому епітелії	Помірні дифузні	Виражені дифузні	Значно виражені дифузні
Ерозивно-виразкові дефекти	Поверхневі гострі ерозії	Гострі поверхневі та глибокі ерозії, виразки, превалюють поверхневі ерозії	Глибокі гострі ерозії та виразки
Дегенеративні (дистрофічні, некротичні, десквамативні) зміни епітелію крипт	Помірні дифузні	Виражені дифузні	Значно виражені дифузні
Зменшення кількості келихоподібних клітин	Помірні	Виражені	Значно виражені
Розміри вакуолей у келихоподібних клітинах	Незмінені та зменшені, превалюють незмінені	Превалюють зменшені	Превалюють зменшені

Продовж. табл. 4.2.1

Характер зменшення розмірів вакуолей у келихоподібних клітинах	Вогнищевий	Вогнищевий та дифузний	Переважно дифузний
Інтенсивність забарвлення муцину в келихоподібних клітинах	Слабка, помірна та виражена	Переважно слабка	Переважно слабка
Локалізація зменшення інтенсивності забарвлення муцину в криптах	Переважно в 2/3 товщі	Уся товща	Уся товща
Запальна клітинна інфільтрація у власній пластинці слизової оболонки	Помірна	Виражена	Значно виражена
Показник вираженості клітинної інфільтрації	(27,09±0,94)%	(48,96±1,37)%	(59,84±2,15)%
Поширеність запальної клітинної інфільтрації у власній пластинці слизової оболонки	Вогнищева	Вогнищева та дифузна	Дифузна

Продовж. табл. 4.2.1

Розподіл запальної клітинної інфільтрації у власній пластинці слизової оболонки	Переважно в 2/3 товщі	2/3 товщі або вся товща	Вся товща
Наявність криптиту та крипт-абсцесів	Переважно відсутні	Наявні	Наявні
Фенотиповий склад запальної клітинної інфільтрації у власній пластинці слизової оболонки	Плазматичні клітини, Т-лімфоцити, В-лімфоцити, макрофаги, опасисті клітини, еозинофільні та нейтрофільні лейкоцити з превалюванням плазматичних клітин, Т-лімфоцитів, еозинофільних та нейтрофільних лейкоцитів.		
Показник вираженості та характер інфільтрації плазматичними клітинами	(30,03±0,96)%	(53,56±1,56)%	(63,63±1,92)%
	Дифузне розташування переважно в усій товщі власної пластинки		
Показник вираженості та характер інфільтрації Т-лімфоцитами	(9,88±0,36)%	(16,26±0,63)%	(20,53±1,00)%
	Дифузне та вогнищеве розташування переважно в усій товщі власної пластинки		
Показник вираженості та характер інфільтрації В-лімфоцитами	(1,91±0,17)%	(2,41±0,21)%	(3,79±0,21)%
	Вогнищеве розташування (переважно навколо або в самих лімфоїдних фолікулах) в усій товщі власної пластинки		

Продовж. табл. 4.2.1

Показник вираженості та характер інфільтрації макрофагами	(3,97±0,14)%	(5,93±0,34)%	(8,89±0,33)%
	Дифузне та вогнищеве розташування переважно в усій товщі власної пластинки		
Показник вираженості та характер інфільтрації опасистими клітинами	(5,21±0,19)%	(6,04±0,18)%	(8,11±0,21)%
	Дифузне розташування переважно в усій товщі власної пластинки		
Показник вираженості та характер інфільтрації еозинофільними лейкоцитами	(5,68±0,22)%	(6,78±0,27)%	(7,32±0,31)%
	Переважно вогнищеве розташування в 2/3 або всій товщі власної пластинки		
Показник вираженості та характер інфільтрації нейтрофільними лейкоцитами	(5,65±0,21)%	(12,30±0,69)%	(24,95±1,15)%
	Дифузне розташування переважно в поверхневих відділах власної пластинки	Дифузне розташування в усій товщі власної пластинки	
Гемодинамічні та склеротичні зміни в слизовій оболонці	Помірні	Виражені	Значно виражені
Лімфоїдні фолікули в слизовій оболонці	2-3	3-4	Більше 4

Продовж. табл. 4.2.1			
Зменшення кількості та порушення архітектоніки крипт	Помірні	Виражені	Значно виражені
Локалізація експресії Ki-67 в епітелії крипт	Переважно в 2/3 товщі		
Відносна кількість Ki-67-позитивних клітин у криптах	(51,9±0,96)%	(51,2±1,38)%	(53,0±1,31)%
Характер зменшення перикриптальних міофібробластів	Вогнищевий та дифузний	Вогнищевий та дифузний	Вогнищевий та дифузний
Відносна кількість перикриптальних міофібробластів	(74,4±2,74)%	(61,6±2,67)%	(50,8±3,81)%
Наявність або відсутність міофібробластів у власній та м’язовій пластинках слизової оболонки	Наявні в локусах склерозу		

,

4.3 Класифікація ступенів активності неспецифічного виразкового коліту

Метою даного підрозділу є проведення дискримінантного аналізу та виведення моделі (формули), яка б дозволила визначити ступінь активності НВК.

Для класифікації хворих за трьома групами (2,3,4) використовувався дискримінантний аналіз [113]. Тобто знаходилися правила, що визначають приналежність хворих до певної групи. Для трьох груп дискримінантний аналіз зводився до визначення двох канонічних дискримінантних функцій і трьох функцій класифікації з подальшим їх аналізом.

Вибір показників для дискримінантних функцій проводився методом послідовного відбору використовуваних показників при обліку їх статистичної значущості й надмірності для класифікації. Всього розглядалося 10 числових показників, які були відібрані за їх значимістю для диференціальної діагностики. Статистична значимість дискримінантних функцій оцінювалася на основі Λ- статистики Уїлкса [113].

Як показав аналіз, найкраща дискримінація (поділ) хворих на три групи здійснювалася дискримінантними функціями, що містять тільки два показники: «Показник вираженості інфільтрації плазматичними клітинами (%)» та «Показник вираженості інфільтрації нейтрофільними лейкоцитами (%)». При цьому значення статистики Уїлкса становило Λ=0,0745 при F=101,2 ($p<0,000$). Аналіз коефіцієнтів структури чинника, які показують, як пов'язані (корелюють) обрані показники з дискримінантними функціями, дозволяє судити про величину вкладу кожного показника в дискримінацію – поділ хворих на групи. Як видно з матриці структури чинника (табл. 4.3.1), роль у дискримінації цих двох показників приблизно однакова, але «Показник вираженості інфільтрації нейтрофільними лейкоцитами» впливає десь на 25% більше.

Таблиця 4.3.1

Коефіцієнти факторної структури

Показники	Канонічна кореляція між показниками та дискримінантними функціями	
	корінь 1	корінь 2
Показник вираженості інфільтрації плазматичними клітинами	-0,71	0,7
Показник вираженості інфільтрації нейтрофільними лейкоцитами	-0,9	-0,43

Такі ж висновки випливають і з аналізу стандартизованих коефіцієнтів для канонічних змінних (табл. 4.3.2).

Класифікація хворих по групахправ проводилася за допомогою класифікаційних функцій F_2, F_3 і F_4 (відповідно до номера групи). Обчислювалися класифікаційні функції для кожної групи. Хворий належав до тієї групи, чия класифікаційна функція виявилася найбільшою. Отримані класифікаційні функції наведені нижче:

$$F_2 = -9,63+0,56\times X_1+0,14\times X_2;$$

$$F_3 = -30+0,96\times X_1+0,52\times X_2;$$

$$F_4 = -54+0,96\times X_1+1,8\times X_2;$$

де: X_1 – показник вираженості інфільтрації плазматичними клітинами (%);

X_2 – показник вираженості інфільтрації нейтрофільними лейкоцитами (%).

Таблиця 4.3.2

Стандартизовані коефіцієнти для канонічних змінних

Показники	Стандартизовані коефіцієнти для канонічних змінних	
	корінь 1	корінь 2
Показник вираженості інфільтрації плазматичними клітинами	-0,456	0,96
Показник вираженості інфільтрації нейтрофільними лейкоцитами	-0,748	-0,757
Власні значення	7,38	0,6

Якість розбиття об'єктів на групи за ступенем активності НВК, тобто прогнозування, можна оцінити за графіком розсіювання канонічних коренів (рис. 4.3.1).

Про точність (адекватність) отриманої дискримінантної моделі класифікації (прогнозування) можна судити на підставі апостеріорної класифікації, коли ми вважаємо невідому приналежність хворих до груп і визначаємо її за допомогою класифікаційних функцій (табл. 4.3.3). Така перевірка показує точність апостеріорної класифікації 98,75%, що поряд зі статистичною значущістю дискримінантних функцій говорить про адекватність побудованої моделі.

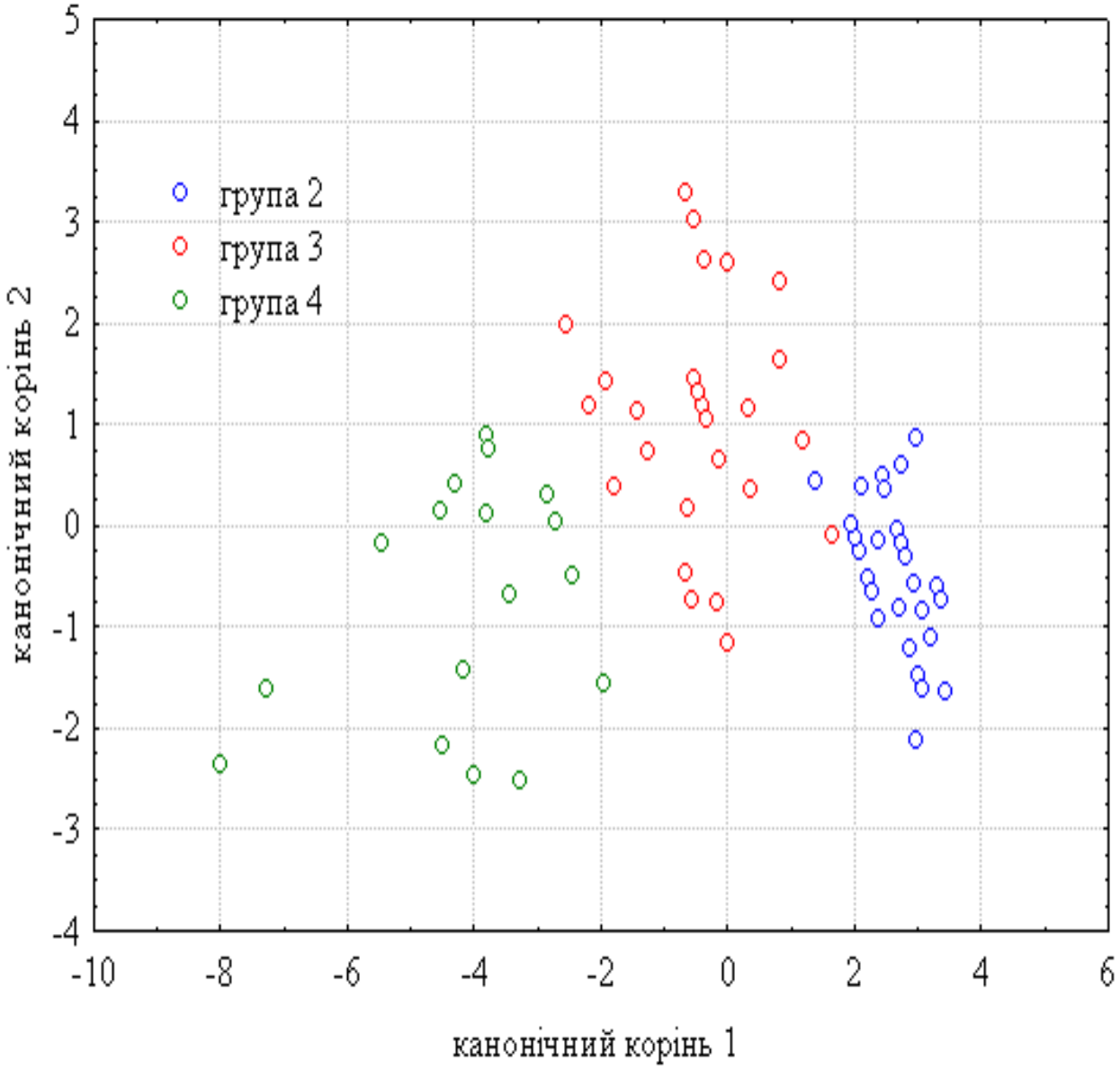

Рис. 4.3.1. Діаграма розсіювання для канонічних коренів.

Таблиця 4.3.3

Матриця апостеріорної класифікації

Група	Рядки: групи форми, що спостерігалися Стовпці: групи форми, які передбачені			
	Відсоток вірних, %	Група 2	Група 3	Група 4
2	100	34	0	0
3	96,3	1	26	0
4	100	0	0	19
Всього	98,75	35	26	19

Резюме

Під час проведеного дослідження була отримана модель, яка характеризується високою точністю і дозволяє визначити ступінь активності НВК за відомими значеннями показників - «Показник вираженості інфільтрації плазматичними клітинами», «Показник вираженості інфільтрації нейтрофільними лейкоцитами».

4.4 Морфо-функціональні особливості слизової оболонки товстої кишки хворих групи 5

Метою даного підрозділу є виявлення, використовуючи біопсійний матеріал, морфо-функціональних особливостей слизової оболонки товстої кишки хворих із СПК із подальшим виокремленням морфологічних діагностичних критеріїв даного патологічного стану товстої кишки.

У слизовій оболонці товстої кишки в усіх випадках даної групи кількість та архітектоніка крипт були незмінені (рис. 4.4.1). В епітеліальному шарі були виявлені вогнищеві помірні запальні та дистрофічні зміни, які в 20 випадках (24,4%) поєднувалися з десквамативними змінами (рис. 4.4.2). В усіх випадках даної групи в слизовій оболонці товстої кишки ерозивно-виразкові зміни не спостерігалися.

У 22 випадках (26,8%) даної групи були виявлені помірні дистрофічні зміни епітелію кишкових залоз. В усіх випадках даної групи кількість келихоподібних клітин та розміри вакуолей із муцином були подібними до групи 1.

Інтенсивність забарвлення муцину в келихоподібних клітинах у даній групі знижувалася (рис. 4.4.3) порівняно з групою 1, про що свідчили зменшення ($p<0,05$) кількості випадків із вираженим забарвленням (46, 56,1%) та поява випадків із слабким (15, 18,3%) і помірним (21, 25,6%) забарвленням. Кількість випадків із незміненим забарвленням муцину переважала ($p<0,05$) над кількістю випадків із помірним та слабким забарвленням муцину.

Зміни інтенсивності забарвлення муцину в келихоподібних клітинах кишкових залоз частіше ($p<0,05$) відмічалися в їх поверхневих відділах. Так, зміна інтенсивності забарвлення муцину в 18 випадках (22%) була виявлена в поверхневих відділах крипт, у 10 випадках (12,2%) – в їх 2/3 товщі, у 8 випадках (9,7%) – в усій їх товщі.

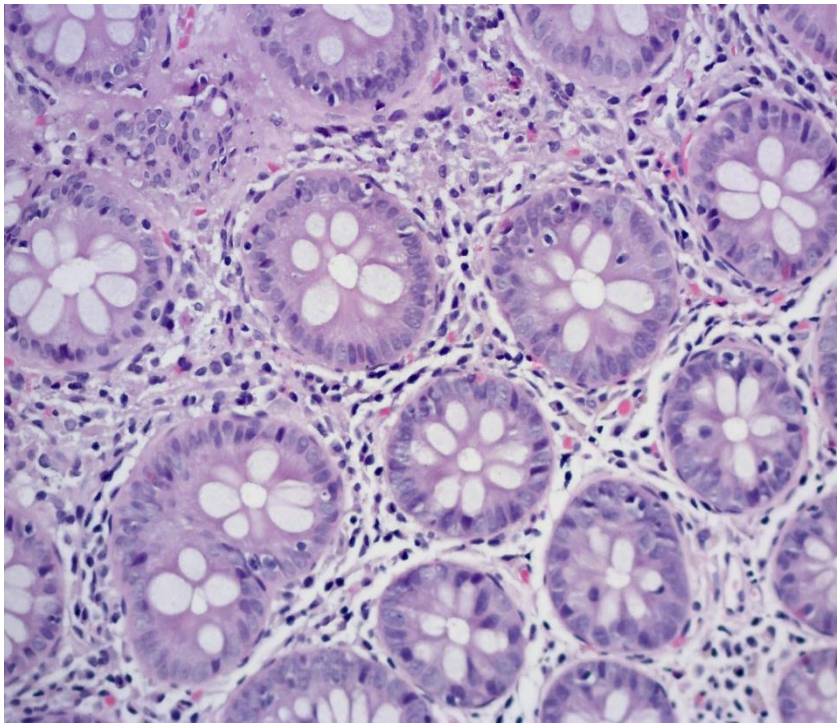

Рис. 4.4.1. Незмінена кількість та архітектоніка кишкових залоз у слизовій оболонці товстої кишки. Забарвлення гематоксиліном і еозином, × 200.

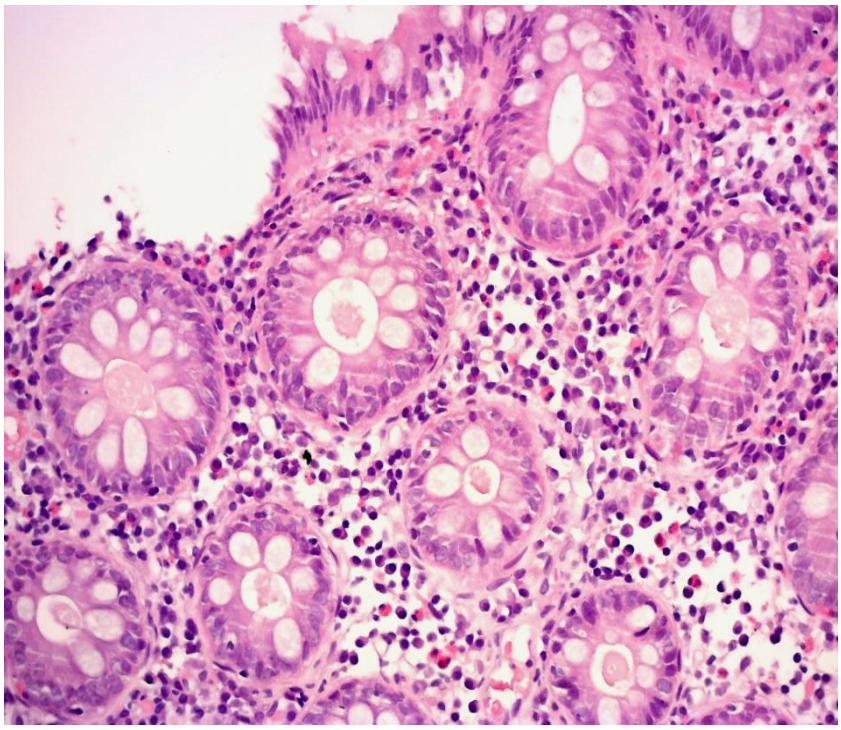

Рис. 4.4.2. Помірні запальні, дегенеративні (дистрофічні та десквамативні) зміни в епітеліальному пласті слизової оболонки товстої кишки. Забарвлення гематоксиліном і еозином, × 200.

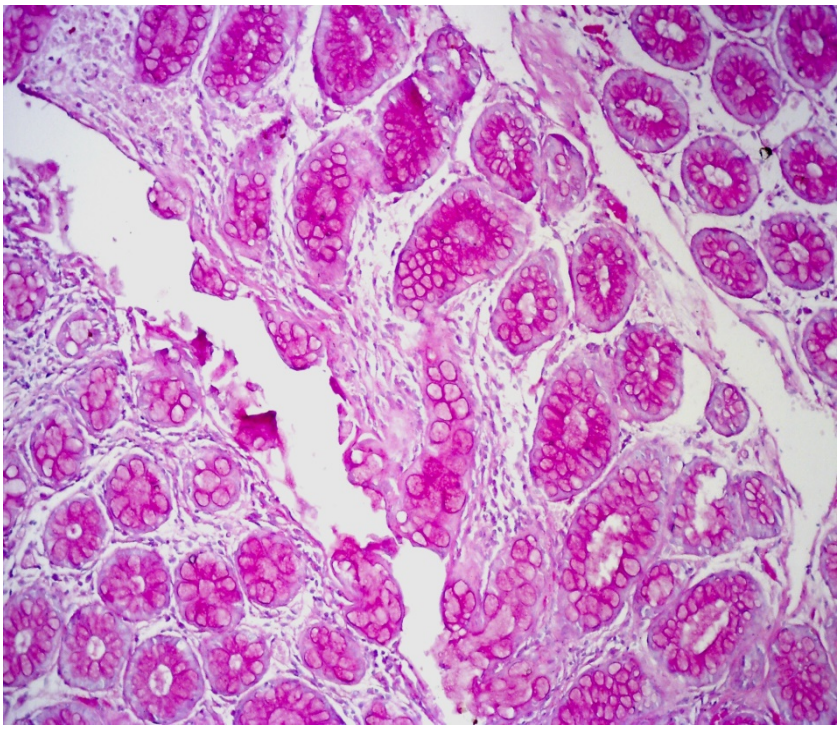

Рис. 4.4.3. Зниження інтенсивності забарвлення муцину в вакуолях частини келихоподібних клітин. PAS-реакція, × 100.

При оглядовій мікроскопії препаратів даної групи, забарвлених гематоксиліном та еозином, були виявлені більш виражені порівняно з групою 1 запальна клітинна інфільтрація у власній пластинці, а також кількість та розміри лімфоїдних фолікулів (рис. 4.4.4). При збільшенні мікроскопа × 50 в полі зору було виявлено від 1 до 2 лімфоїдних фолікул. Криптити та крипт-абсцеси в даній групі не були виявлені.

У даній групі запальна клітинна інфільтрація у власній пластинці слизової оболонки товстої кишки мала як вогнищевий, так і дифузний характер. Однак кількість випадків із вогнищевим характером інфільтрації (60, 73,2%) переважала ($p<0,05$) над кількістю випадків із дифузним характером (22, 26,8%). Запальна інфільтрація частіше ($p<0,05$) розташовувалася в 2/3 товщі власної пластинки слизової оболонки (в 22

випадках (26,8%) – в її 1/3 товщі, у 59 випадках (72,0%) – в її 2/3 товщі, у 1 випадку (1,2%) – в усій її товщі). Показник вираженості всієї клітинної інфільтрації в даній групі ((7,87±0,21)%) був більшим ($p<0,05$) порівняно з відповідним показником групи 1.

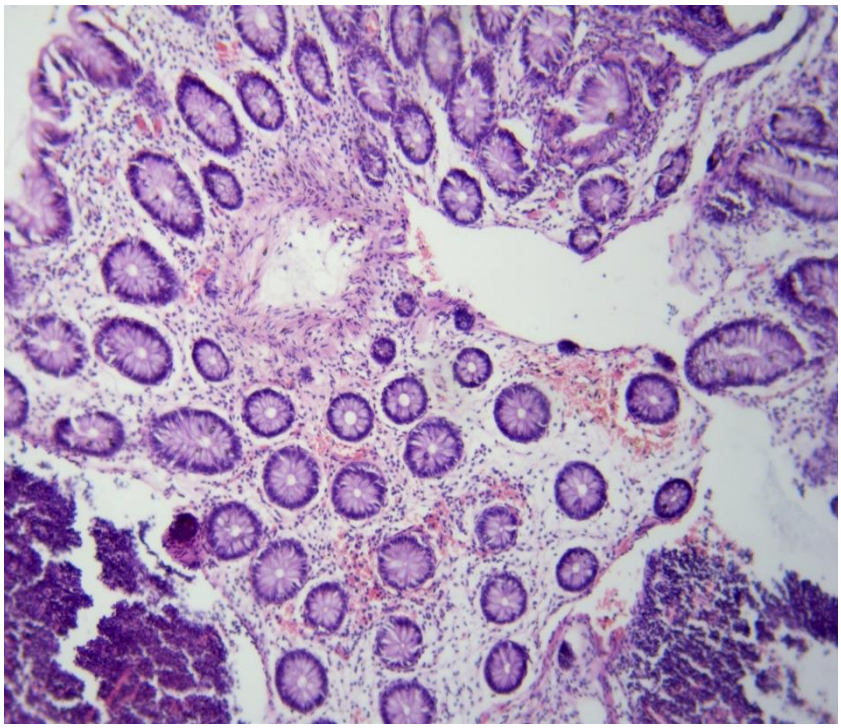

Рис. 4.4.4. Запальна клітинна інфільтрація та лімфоїдні фолікули в слизовій оболонці товстої кишки. Забарвлення гематоксиліном і еозином, × 100.

Виявлена при оглядовій мікроскопії та імуногістохімічному дослідженні клітинна інфільтрація в слизовій оболонці товстої кишки в даній групі характеризувалася подібним до групи 1 складом і була представлена плазматичними клітинами, Т-лімфоцитами, В-лімфоцитами, макрофагами, опасистими клітинами, еозинофільними та нейтрофільними лейкоцитами.

Плазматичні клітини у власній пластинці слизової оболонки товстої кишки частіше локалізувалися дифузно в клітинному інфільтраті та розповсюджувалися на її 2/3 товщі. Т-лімфоцити локалізувалися як дифузно, так і вогнищево, та переважно розповсюджувалися на 2/3 товщі власної пластинки слизової оболонки (рис. 4.4.5). Вогнищева інфільтрація В-

лімфоцитами була виявлена в усій товщі власної пластики слизової оболонки переважно навколо або безпосередньо в лімфоїдних фолікулах (рис. 4.4.6). Макрофагальна інфільтрація переважно була вогнищевою та поширювалася на всю товщу власної пластинки слизової оболонки (рис. 4.4.7). Еозинофільні лейкоцити характеризувалися переважно вогнищевою інфільтрацією у 2/3 товщі власної пластинки слизової оболонки. Опасисті клітини характеризувалися частіше дифузним розташуванням у клітинному інфільтраті, що поширювався на всю товщу власної пластинки слизової оболонки. Нейтрофільні лейкоцити в клітинному інфільтраті визначалися вогнищево в 66 випадках (80,5%) тільки у верхній третині власної пластинки слизової оболонки.

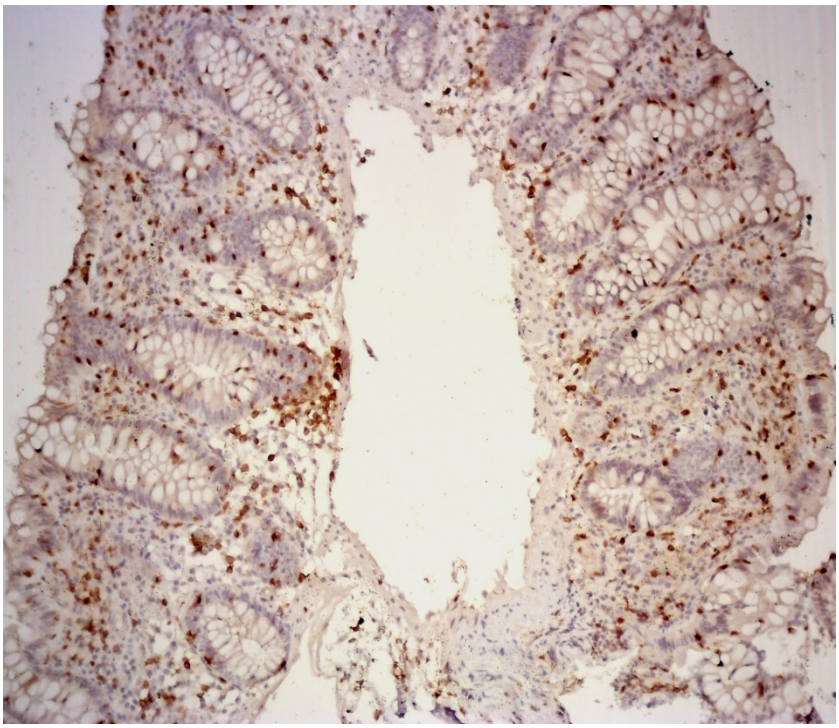

Рис. 4.4.5. CD 3^+-клітини в слизовій оболонці товстої кишки. Імуногістохімічна реакція з МКА до CD 3, × 100.

Аналізуючи значення показників вираженості інфільтрації різними клітинами (табл. 4.4.1) в даній групі 1 рангове місце довелося на плазматичні клітини, 2 місце – Т-лімфоцити та опасисті клітини, 3 місце – макрофаги,

еозинофільні лейкоцити, 4 місце – В-лімфоцити, нейтрофільні лейкоцити. Таким чином, у даній групі домінуючими клітинами в інфільтраті були плазматичні клітини, Т-лімфоцити, опасисті клітини, макрофаги.

У даній групі показники вираженості інфільтрації плазматичними клітинами, Т-лімфоцитами, В-лімфоцитами, макрофагами, опасистими клітинами, еозинофільними та нейтрофільними лейкоцитами були більшими ($p < 0,05$) порівняно з аналогічними показниками групи 1 (табл. 4.4.1).

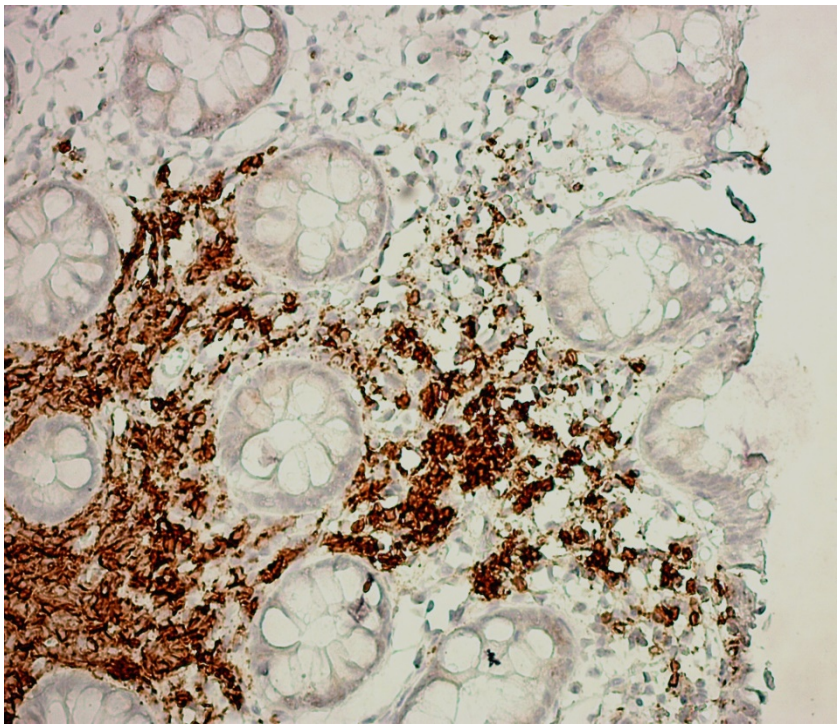

Рис. 4.4.6.CD 20^{+}-клітини в слизовій оболонці товстої кишки. Імуногістохімічна реакція з МКА до CD 20 Ab-1, × 200.

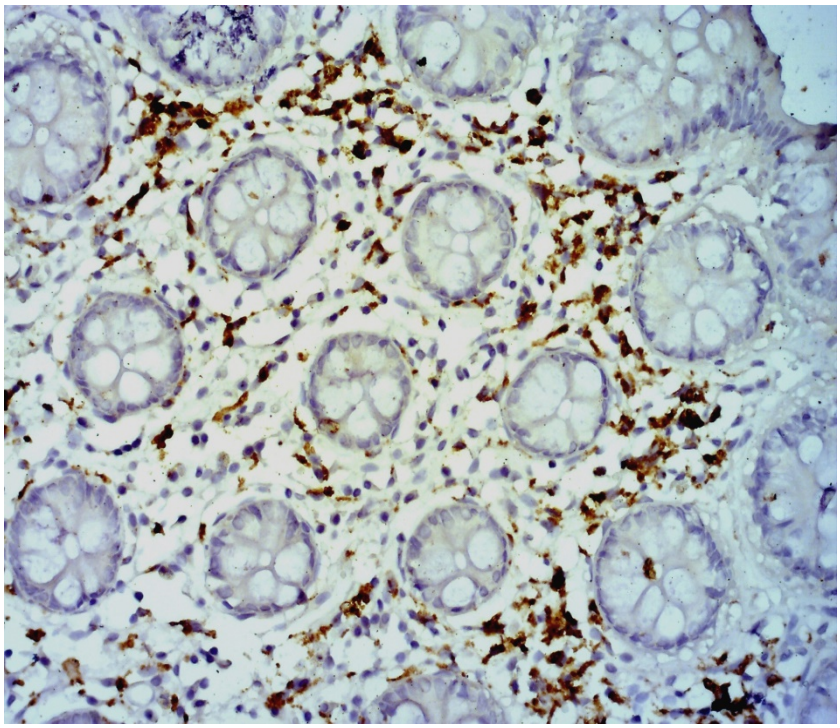

Рис. 4.4.7. CD 68^{+}-клітини в слизовій оболонці товстої кишки. Імуногістохімічна реакція з МКА до CD 68 Ab-3, × 200.

Таблиця 4.4.1

Значення показників вираженості інфільтрації різними клітинами в групі 5

Назва клітин						
Плазматичні клітини (CD 138)	Т-лімфоцити (CD 3)	В-лімфоцити (CD 20)	Макрофаги (CD 68)	Опасисті клітини (CD 117)	Еозинофільні лейкоцити	Нейтрофільні лейкоцити
14,78±0,38	7,78±0,29	1,52±0,09	4,48±0,17	6,99±0,16	3,70±0,10	1,09±0,08

У 65 випадках (79,3%) у слизовій оболонці товстої кишки були виявлені помірні гемодинамічні порушення, що характеризувалися набряковими змінами, повнокрів'ям судин із формуванням діапедезних крововиливів переважно в периваскулярний простір (рис. 4.4.8).

У 42 випадках (51,2%) у власній та м'язовій пластинках слизової оболонки були виявлені помірні склеротичні зміни.

При постановці імуногістохімічної реакції з МКА до α-SMA були виявлені подібні до групи 1 особливості експресії даного маркера перикриптальними міофібробластами (рис. 4.4.9) .Одиничні міофібробласти, що експресували α-SMA, також були виявлені в локусах склерозу, що локалізувалися у власній та м'язовій пластинках слизової оболонки. У даній групі показник відносної кількості перикриптальних міофібробластів не відрізнявся ($p>0,05$) від показника групи 1 та становив (95,9±0,25)%.

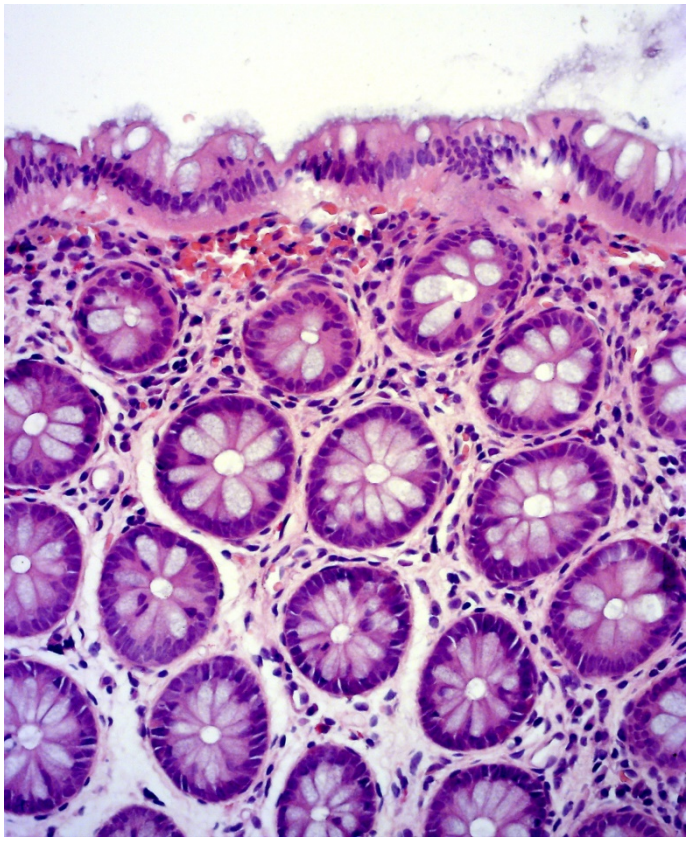

Рис. 4.4.8. Вогнищеві гемодинамічні порушення в слизовій оболонці товстої кишки. Забарвлення гематоксиліном і еозином, × 200.

Маркер проліферації Ki-67 експресували поверхневий епітелій слизової оболонки та епітелій кишкових залоз. Останній характеризувався більш вираженою експресією маркера проліферації (рис. 4.4.10). Переважала кількість випадків, коли даний маркер експресували епітеліоцити 2/3 товщі кишкових залоз (75, 91,5%), порівняно з кількістю випадків, де даний маркер експресували епітеліоцити всієї товщі кишкових залоз (7, 8,5%). Відносна кількість Ki-67-позитивних клітин у кишкових залозах становила (52,7±0,56)%. Отриманий показник був більшим ($p<0,05$) порівняно з контрольним, що свідчило про наростання в даній групі проліферативного потенціалу епітеліоцитів кишкових залоз.

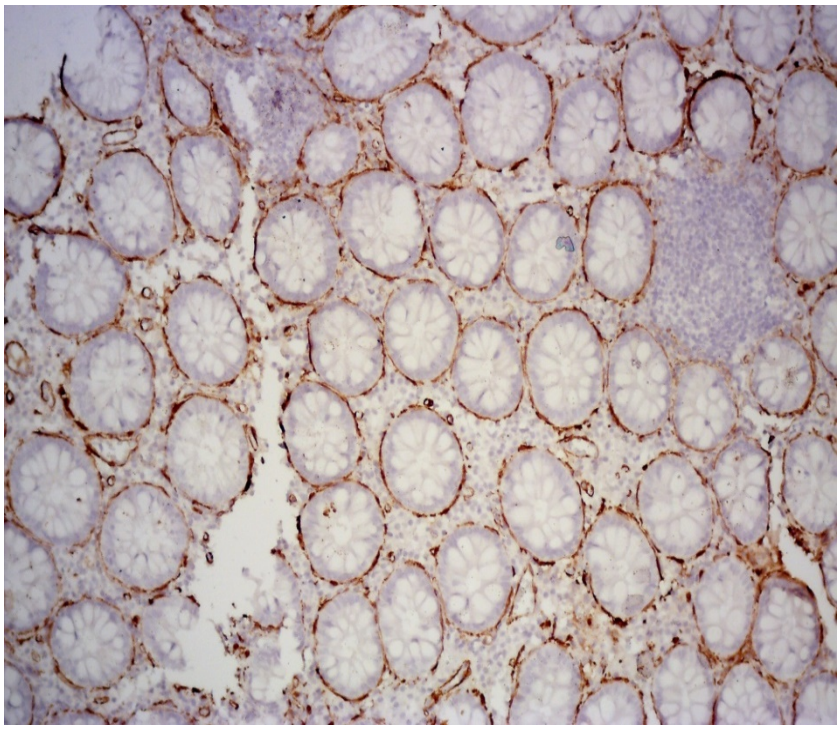

Рис. 4.4.9. Рівномірно розташовані перикриптальні міофібробласти з вираженою експресією МКА до SMA. Імуногістохімічна реакція з МКА до α-SMA, × 100.

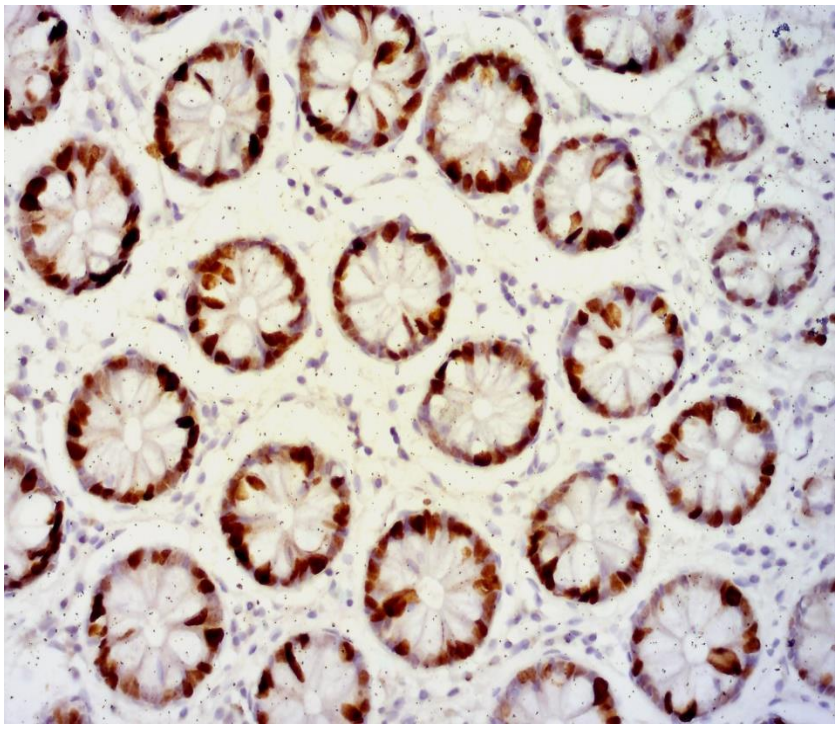

Рис. 4.4.10. Експресія маркера проліферації Ki-67 епітелієм кишкових залоз. Імуногістохімічна реакція з МКА до Ki-67, × 200.

Резюме

Проведене комплексне морфологічне дослідження дозволило виявити зміни морфофункціонального стану слизової оболонки товстої кишки у хворих із СПК. Характерними морфологічними змінами в слизовій оболонці товстої кишки є наявність помірних вогнищевих запальних, дистрофічних, а в деяких випадках (20, 24,4%) і десквамативних змін у поверхневому епітелії; наявність у деяких випадках (20, 24,4%) помірних дистрофічних змін епітелію кишкових залоз; зниження інтенсивності забарвлення муцину в келихоподібних клітинах; наявна запальна клітинна інфільтрація у власній пластинці, що представлена плазматичними клітинами, Т-лімфоцитами, В-лімфоцитами, макрофагами, опасистими клітинами, еозинофільними та нейтрофільними лейкоцитами, серед яких переважають плазматичні клітини, Т-лімфоцити, опасисті клітини та макрофаги; збільшення кількості та розмірів лімфоїдних фолікулів; наявність у деяких випадках помірних гемодинамічних порушень (65, 79,3%) та склеротичних змін (42, 51,2%);

наростання проліферативного потенціалу епітеліальних клітин кишкових залоз.

4.5 Порівняльний аналіз морфологічних змін у слизовій оболонці товстої кишки хворих груп 2-4 та групи 5

Метою даного підрозділу є проведення порівняльного аналізу особливостей морфофункціонального стану слизової оболонки товстої кишки хворих із НВК 1-3 ступенів активності та СПК із подальшим виокремленням кількісних та якісних диференційно-діагностичних морфологічних критеріїв даних патологічних станів товстої кишки.

У поверхневому епітелії слизової оболонки товстої кишки хворих груп 2-4 в усіх випадках були виявлені виражені дифузні запальні, дистрофічні та десквамативні зміни. Проте в групі 5 у слизовій оболонці в усіх випадках запальні та дистрофічні зміни були помірними та вогнищевими, а десквамативні зміни відмічалися лише в 20 випадках (24,4%).

В епітелії кишкових залоз в усіх випадках груп 2-4 були виявлені виражені дистрофічні, некротичні та десквамативні зміни, однак у групі 5 були виявлені помірні дистрофічні зміни лише в 22 випадках (26,8%). У групах 2-4 кількість келихоподібних клітин та розміри вакуолей із муцином були зменшені, тоді як у групі 5 даних змін не було виявлено.

У групі 5 інтенсивність змін забарвлення муцину в келихоподібних клітинах була менш вираженою порівняно з групами 2-4, про що свідчать два наступні факти. По-перше, у групі 2 була ($p>0,05$) відсутня різниця між кількістю випадків зі слабкою, помірною та вираженою інтенсивністю забарвлення муцину, у групах 3 та 4 переважала ($p<0,05$) кількість випадків із слабкою інтенсивністю забарвлення муцину, проте в групі 5 превалювала ($p<0,05$) кількість випадків із вираженою інтенсивністю забарвлення муцину (рис. 4.5.1). По-друге, у групі 5 кількість випадків із вираженою інтенсивністю забарвлення муцину порівняно з групами 2 та 3 була більшою ($p<0,05$); кількість випадків із слабкою інтенсивністю забарвлення муцину у групі 5 порівняно з групами 2-4 була меншою ($p<0,05$). Кількість випадків із

помірною інтенсивністю забарвлення муцину в групі 5 була більшою (p<0,05) порівняно з групами 3 і 4 та меншою (p<0,05) порівняно з групою 2.

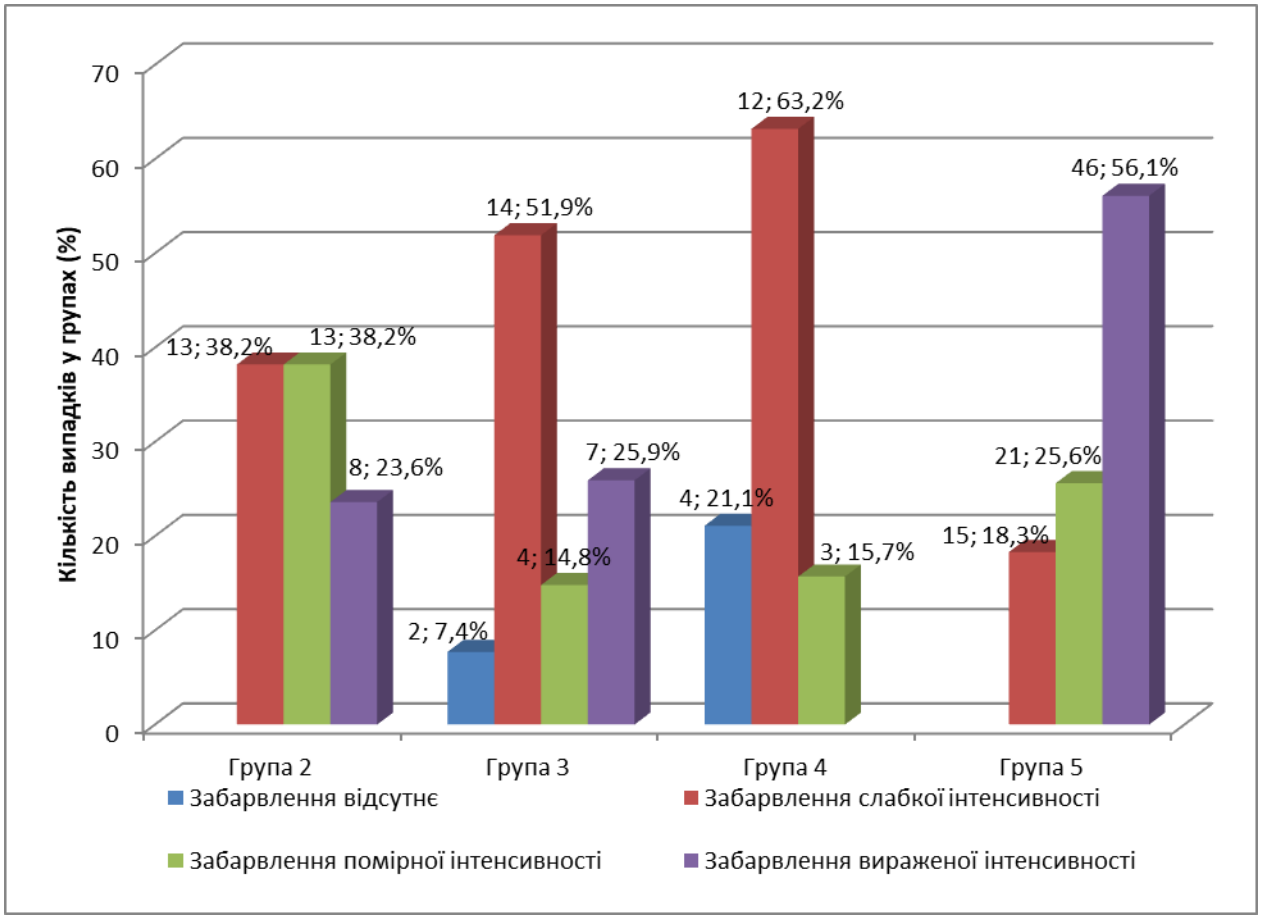

Рис. 4.5.1. Характеристика забарвлення муцину в вакуолях келихоподібних клітин у групах 2-5 (абсолютна кількість/відносна кількість (%)).

Зміни інтенсивності забарвлення муцину в келихоподібних клітинах, з урахуванням їх локалізації в криптах, відрізнялися в групах 2-5 (рис. 4.5.2). Так, у групі 2 було виявлено переважання (p<0,05) кількості випадків, у яких реєструвалося зменшення інтенсивності забарвлення муцину в 2/3 товщі крипт, у групах 3 та 4 спостерігалося домінування (p<0,05) кількості випадків зі зменшенням інтенсивності забарвлення муцину в усій товщі кишкових залоз, однак у групі 5 було виявлено переважання (p<0,05) кількості випадків, коли зменшення інтенсивності забарвлення муцину реєструвалося в

поверхневих відділах крипт. У групі 5 кількість випадків, де відмічалося зменшення інтенсивності забарвлення муцину в усій товщі крипт, була меншою (p<0,05) порівняно з групами 2-4; кількість випадків, де відмічалося зменшення інтенсивності забарвлення муцину в 2/3 товщі крипт, була меншою (p<0,05) порівняно з групами 2-4; кількість випадків, де реєструвалося зменшення інтенсивності забарвлення муцину в поверхневих відділах крипт, не відрізнялася (p>0,05) від групи 2 та була більшою (p<0,05) порівняно з групами 3 і 4.

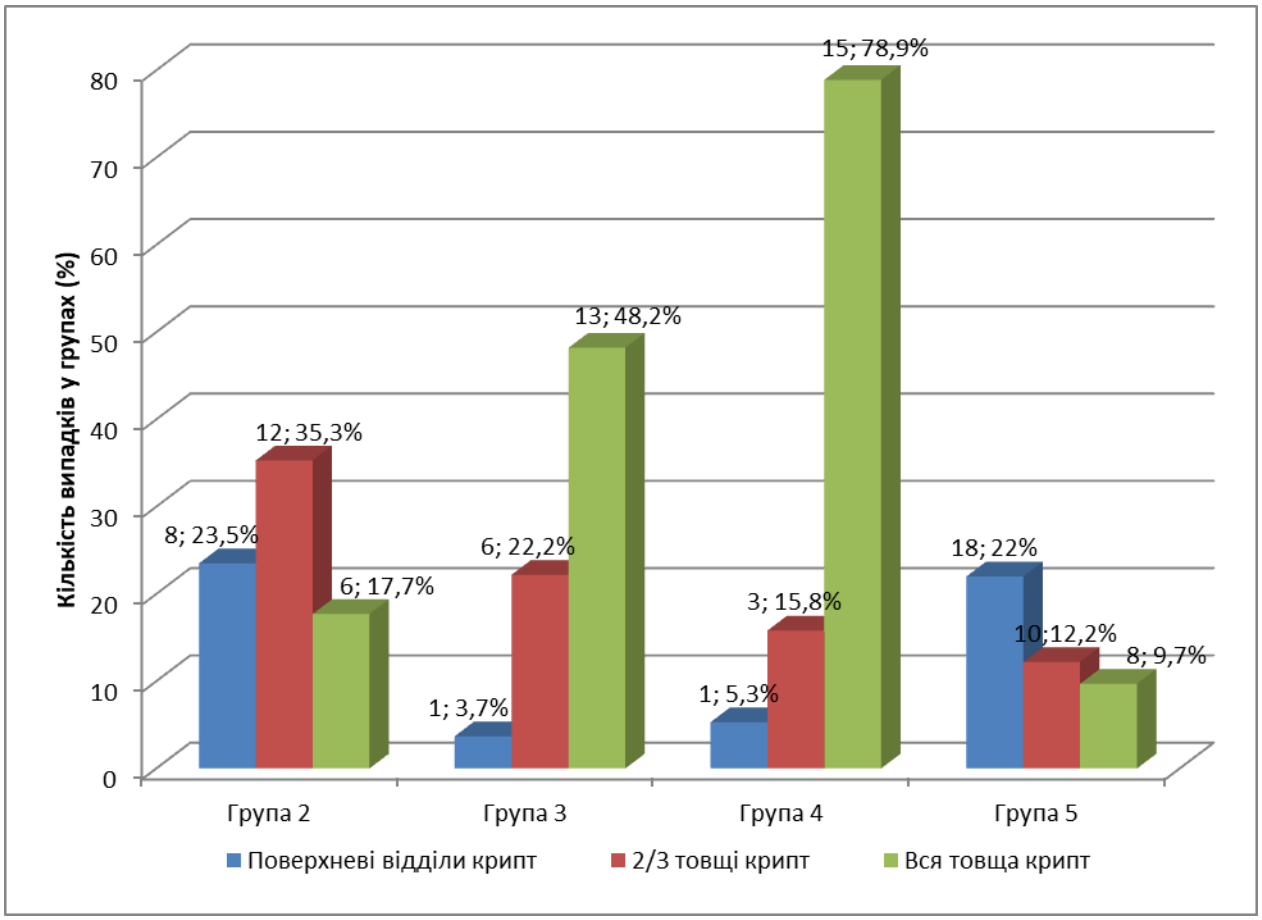

Рис. 4.5.2. Аналіз зменшення інтенсивності забарвлення муцину в келихоподібних клітинах у залежності від їх локалізації в криптах у групах 2-5 (абсолютна кількість/відносна кількість (%)).

У власній пластинці слизової оболонки в групі 5 запальна клітинна інфільтрація була менш вираженою порівняно з групами 2-4, про що свідчить

аналіз показника вираженості всієї клітинної інфільтрації. Останній у групі 5 ((7,87±0,21)%) був меншим (p<0,05) порівняно з групами 2-4 (група 2 – (27,09±0,94)%, група 3 – (48,96±1,37)%, група 4 – (59,84±2,15)%).

При аналізі запальної клітинної інфільтрації у власній пластинці слизової оболонки за поширеністю було виявлено (рис. 4.5.3), що в групі 2 переважала (p<0,05) кількість випадків із вогнищевим характером інфільтрації, у групі 3 не було виявлено різниці (p>0,05) між кількістю випадків із вогнищевим і дифузним характером інфільтрації, у групі 4 превалювала (p<0,05) кількість випадків із дифузним характером інфільтрації, у групі 5 переважала (p<0,05) кількість випадків із вогнищевим характером інфільтрації. У групі 5 кількість випадків із вогнищевим характером інфільтрації була більшою (p<0,05) порівняно з групами 3 і 4 та не відрізнялася (p>0,05) від групи 2, а кількість випадків із дифузним характером інфільтрації не відрізнялася (p>0,05) від групи 2 та була меншою (p<0,05) порівняно з групами 3 і 4. Таким чином, поширеність запальної клітинної інфільтрації у власній пластинці слизової оболонки відрізняється між групами 5 та 3, 5 та 4.

Аналіз запальної клітинної інфільтрації за розподілом у власній пластинці слизової оболонки в групах 2-5 наведено на рисунку 4.5.4. У групі 2 переважала (p<0,05) кількість випадків, у яких клітинна інфільтрація локалізувалася в 2/3 товщі власної пластинки слизової оболонки. У групі 3 не було виявлено різниці (p>0,05) між кількістю випадків, де запальна інфільтрація локалізувалася в 2/3 товщі та всій товщі власної пластинки слизової оболонки. У групі 4 превалювала (p<0,05) кількість випадків із локалізацією запальної інфільтрації в усій товщі власної пластинки слизової оболонки. У групі 5 переважала (p<0,05) кількість випадків із локалізацією клітинної інфільтрації в 2/3 товщі власної пластинки слизової оболонки. Кількість випадків із локалізацією клітинної інфільтрації в усій товщі власної пластинки слизової оболонки в групі 5 була меншою (p<0,05) порівняно з групами 2-4. Кількість випадків, у яких запальна клітинна інфільтрація

розповсюджувалася на 2/3 товщі власної пластинки слизової оболонки, у групі 5 була більшою (p<0,05) порівняно з групами 3 і 4 та мала тенденцію (p>0,05) до збільшення порівняно з групою 2. Кількість випадків, де запальна інфільтрація локалізувалася в поверхневих відділах власної пластинки слизової оболонки, у групі 5 була більшою (p<0,05) порівняно з групою 2. Отже, у більшості випадків у групі 5 порівняно з групами 2-4 запальна клітинна інфільтрація з урахуванням її розподілу у власній пластинці слизової оболонки була менш вираженою.

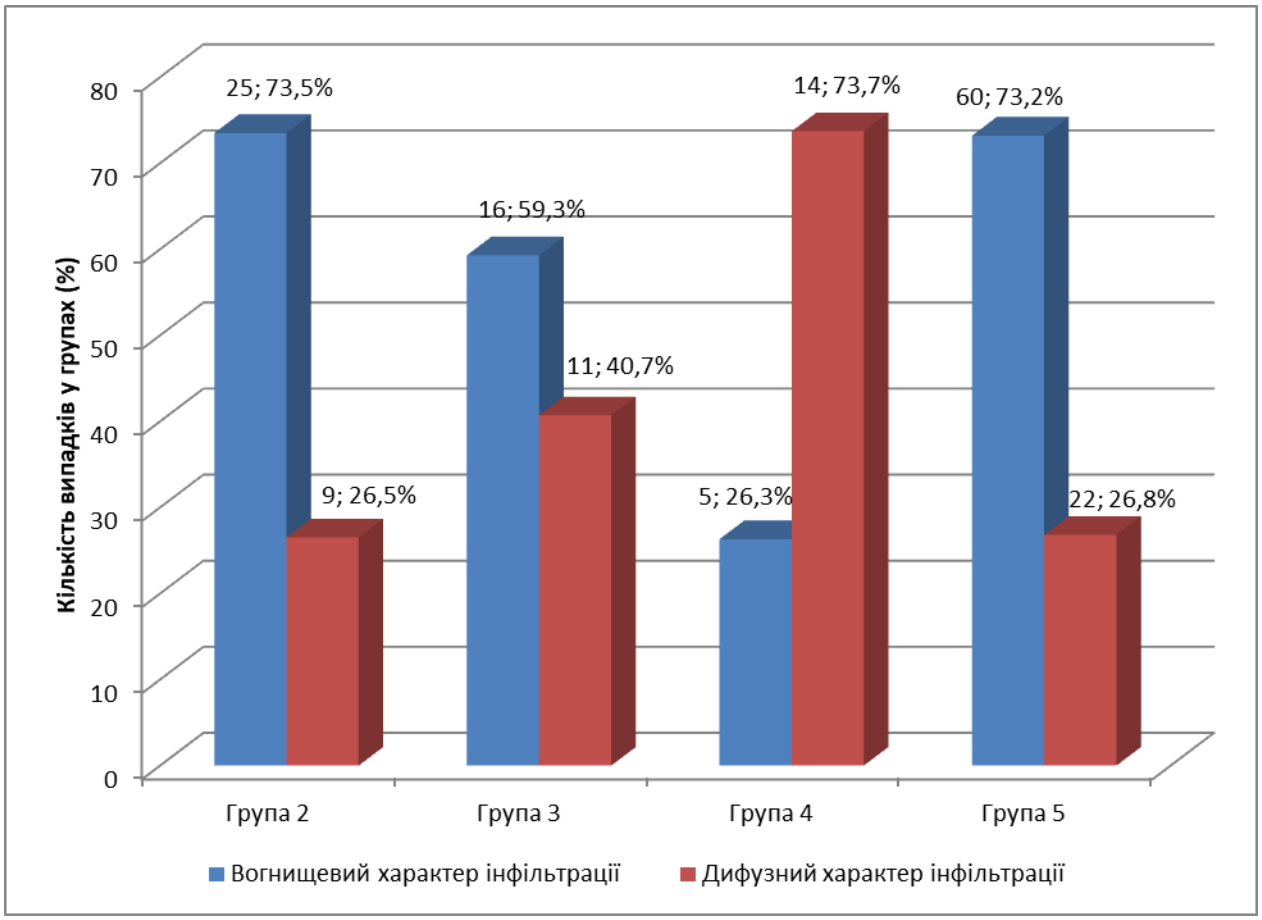

Рис. 4.5.3. Аналіз клітинної інфільтрації у власній пластинці слизової оболонки за поширеністю в групах 2-5 (абсолютна кількість/відносна кількість (%)).

У групах 2-4 запальна клітинна інфільтрація була відмічена у криптах, що свідчило про розвиток криптиту та формування крипт-абсцесів, у той час як у групі 5 дана мікроскопічна знахідка не була виявлена.

Проведені оглядова мікроскопія препаратів та імуногістохімічне дослідження виявили, що в групах 2-5 запальна клітинна інфільтрація в слизовій оболонці товстої кишки була представлена плазматичними клітинами, Т-лімфоцитами, В-лімфоцитами, макрофагами, опасистими клітинами, еозинофільними та нейтрофільними лейкоцитами.

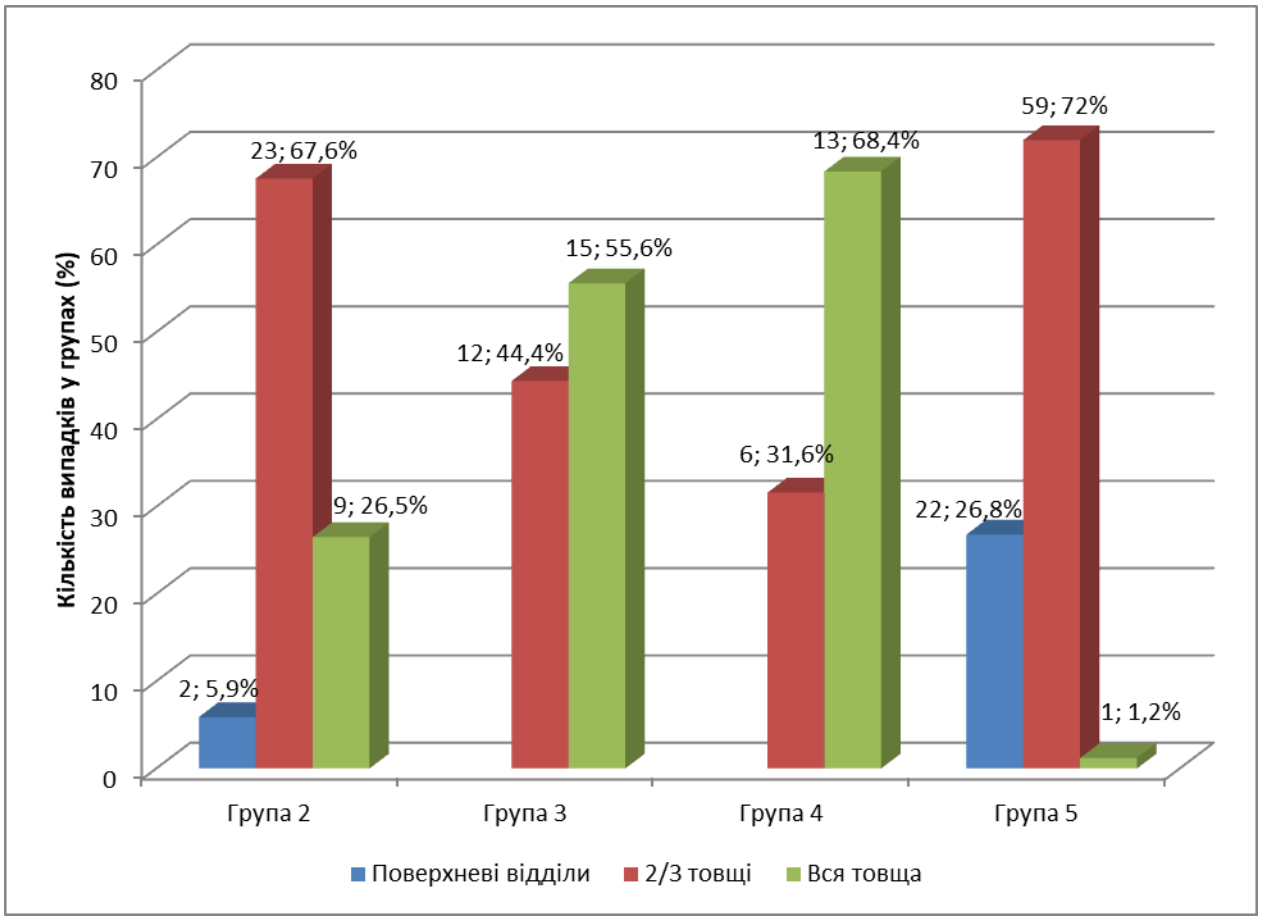

Рис. 4.5.4. Аналіз клітинної інфільтрації за розподілом у власній пластинці слизової оболонки в групах 2-5 (абсолютна кількість/відносна кількість (%)).

Плазматичні клітини у власній пластинці слизової оболонки товстої кишки частіше локалізувалися дифузно в клітинному інфільтраті та

розповсюджувалися на її 2/3 товщі в групі 5 та на всю товщу в групах 2-4. Т-лімфоцити локалізувалися як дифузно, так і вогнищево, і в групі 5 переважно розповсюджувалися на 2/3 товщі власної пластинки слизової оболонки, а в групах 2-4 на її всю товщу. У групах 2-5 вогнищева інфільтрація В-лімфоцитами була виявлена в усій товщі власної пластики слизової оболонки переважно навколо або безпосередньо в лімфоїдних фолікулах. Макрофагальна інфільтрація переважно була вогнищевою в групі 5, вогнищевою і дифузною в групах 2-4 та поширювалася на всю товщу власної пластинки слизової оболонки. Еозинофільні лейкоцити характеризувалися переважно вогнищевою інфільтрацією у 2/3 товщі власної пластинки слизової оболонки в групі 5, а в групах 2-4 вони розповсюджувалися на всю її товщу. Опасисті клітини характеризувалися частіше дифузним розташуванням у клітинному інфільтраті, що поширювався на всю товщу власної пластинки слизової оболонки. Нейтрофільні лейкоцити в клітинному інфільтраті в групах 2-4 були виявлені в усіх випадках, характеризувалися дифузним розташуванням у групі 2 переважно в поверхневих відділах власної пластинки, а в групах 3-4 в усій її товщі. У групі 5 нейтрофільні лейкоцити локалізувалися вогнищево у верхній третині власної пластинки та були виявлені не в усіх випадках (66, 80,5%).

Аналіз показників вираженості інфільтрації різними клітинами виявив, що в групах 2-4 в клітинному інфільтраті переважали плазматичні клітини, Т-лімфоцити, еозинофільні та нейтрофільні лейкоцити, а в групі 5 – плазматичні клітини, Т-лімфоцити, опасисті клітини, макрофаги (рис. 4.5.5).

Проведений порівняльний аналіз (рис. 4.5.5) показав, що в групі 5 порівняно з групами 2-4 показники вираженості інфільтрації плазматичними клітинами, Т-лімфоцитами, еозинофільними і нейтрофільними лейкоцитами були меншими ($p<0,05$). Показники вираженості інфільтрації В-лімфоцитами, макрофагами, опасистими клітинами в групі 5 не відрізнялися ($p>0,05$) від аналогічних показників груп 2 і 3 та були меншими ($p<0,05$) порівняно з групою 4.

Запальні зміни в слизовій оболонці товстої кишки в групах 2-5 поєднувалися з наявністю збільшених у розмірах лімфоїдних фолікулів. Кількість останніх при збільшенні мікроскопа × 50 в полі зору була меншою в групі 5 порівняно з групами 2-4. Так, у групі 2 було виявлено від 2 до 3 лімфоїдних фолікулів, у групі 3 – від 3 до 4, у групі 4 – більше 4, у групі 5 – від 1 до 2.

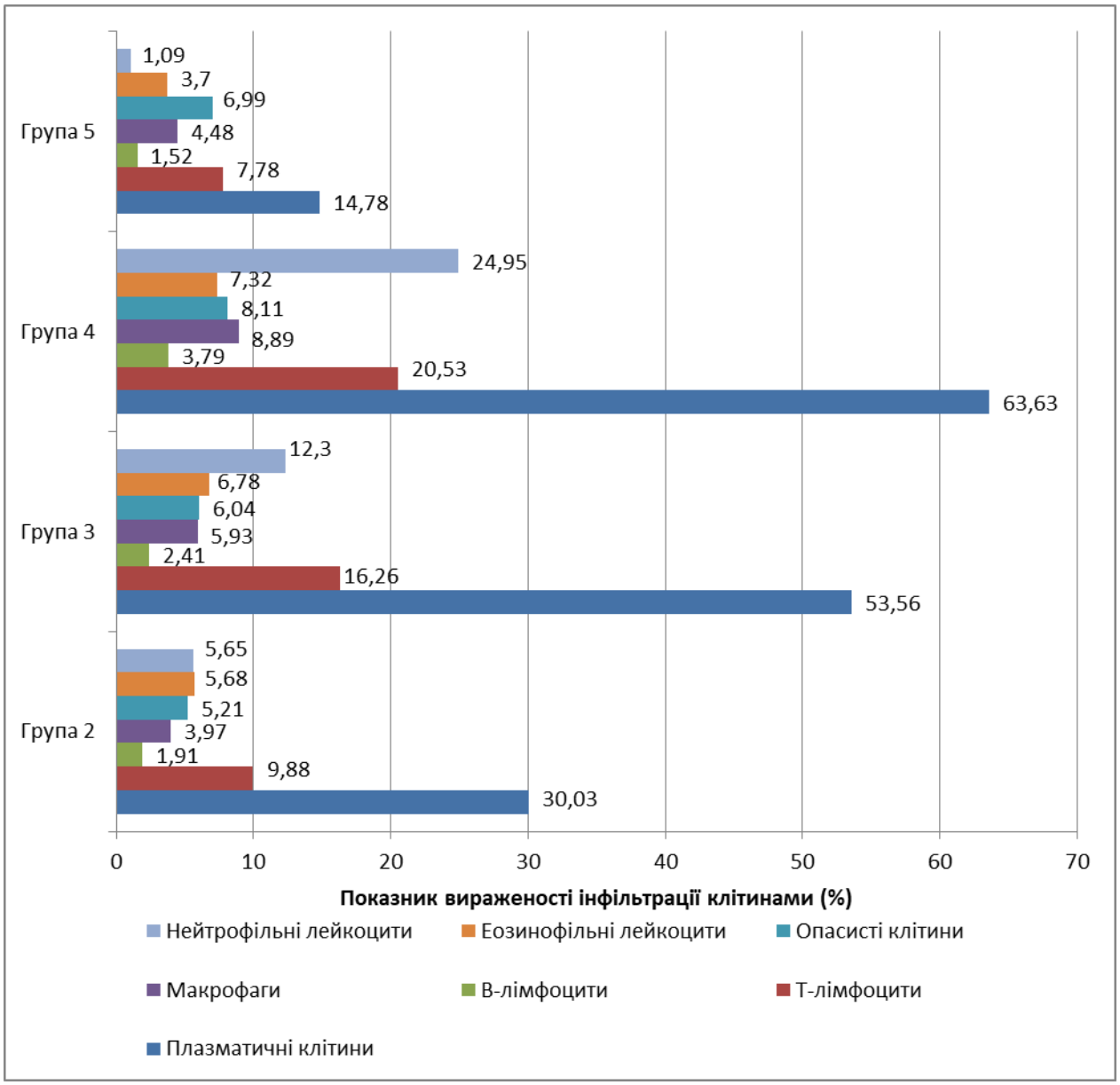

Рис. 4.5.5. Середні значення показників вираженості інфільтрації різними клітинами (%) у групах 2-5.

У слизовій оболонці товстої кишки в групах 2-5 були виявлені однотипні гемодинамічні порушення, проте в групах 2-4 порівняно з групою 5 вони були менш виражені. Склеротичні зміни в слизовій оболонці товстої кишки в групі 5 порівняно з групами 2-4 також були менш вираженими.

У групах 2-4 в слизовій оболонці товстої кишки часто відмічали зменшення кількості та порушення архітектоніки крипт, проте в групі 5 дана ознака була відсутньою.

При імуногістохімічному дослідженні з маркером проліферації Ki-67 у групах 2-5 була виявлена його експресія поверхневим епітелієм та епітелієм кишкових залоз, причому останній характеризувався більш вираженою експресією. У групах 2-5 при аналізі локалізації експресії маркера проліферації Ki-67 було виявлено переважання ($p<0,05$) кількості випадків з експресією даного маркера в 2/3 товщі кишкових залоз (рис. 4.5.6). Кількість випадків із експресією Ki-67 в усій товщі кишкових залоз у групі 5 не відрізнялася ($p>0,05$) від груп 2 і 3 та була меншою ($p<0,05$) порівняно з групою 4. Кількість випадків із експресією Ki-67 у 2/3 товщі залоз у групі 5 не відрізнялася ($p>0,05$) від груп 2 і 3 та була більшою ($p<0,05$) порівняно з групою 4. Відносна кількість Ki-67-позитивних клітин у кишкових залозах у групах 2-5 (2 – (51,9±0,96)%, 3 – (51,2±1,38)%, 4 – (53,0±1,31)%, 5 – (52,7±0,56)%) не відрізнялася ($p>0,05$). Отже, проведений аналіз проліферативної активності епітелію кишкових залоз у більшості випадків не виявив відмінностей у групах 2-5.

При імуногістохімічному дослідженні з МКА до α-SMA у групах 2-5 була виявлена його експресія міофібробластами, що локалізувалися навкруги кишкових залоз, а також у локусах склерозу у власній та м’язовій пластинках слизової оболонки і підслизовій основі.

У групах 2-4 оглядова мікроскопія і підрахунок відносної кількості перикриптальних міофібробластів засвідчили про зменшення кількості даних

клітин навкруги кишкових залоз, проте в групі 5 даних змін не було виявлено. Показник відносної кількості перикриптальних міофібробластів у групі 5 ((95,9±0,25)%) був більшим ($p<0,05$) порівняно з показниками груп 2-4 (2 – (74,4±2,74)%, 3 – (61,6±2,67)%, 4 – (50,8±3,81)%).

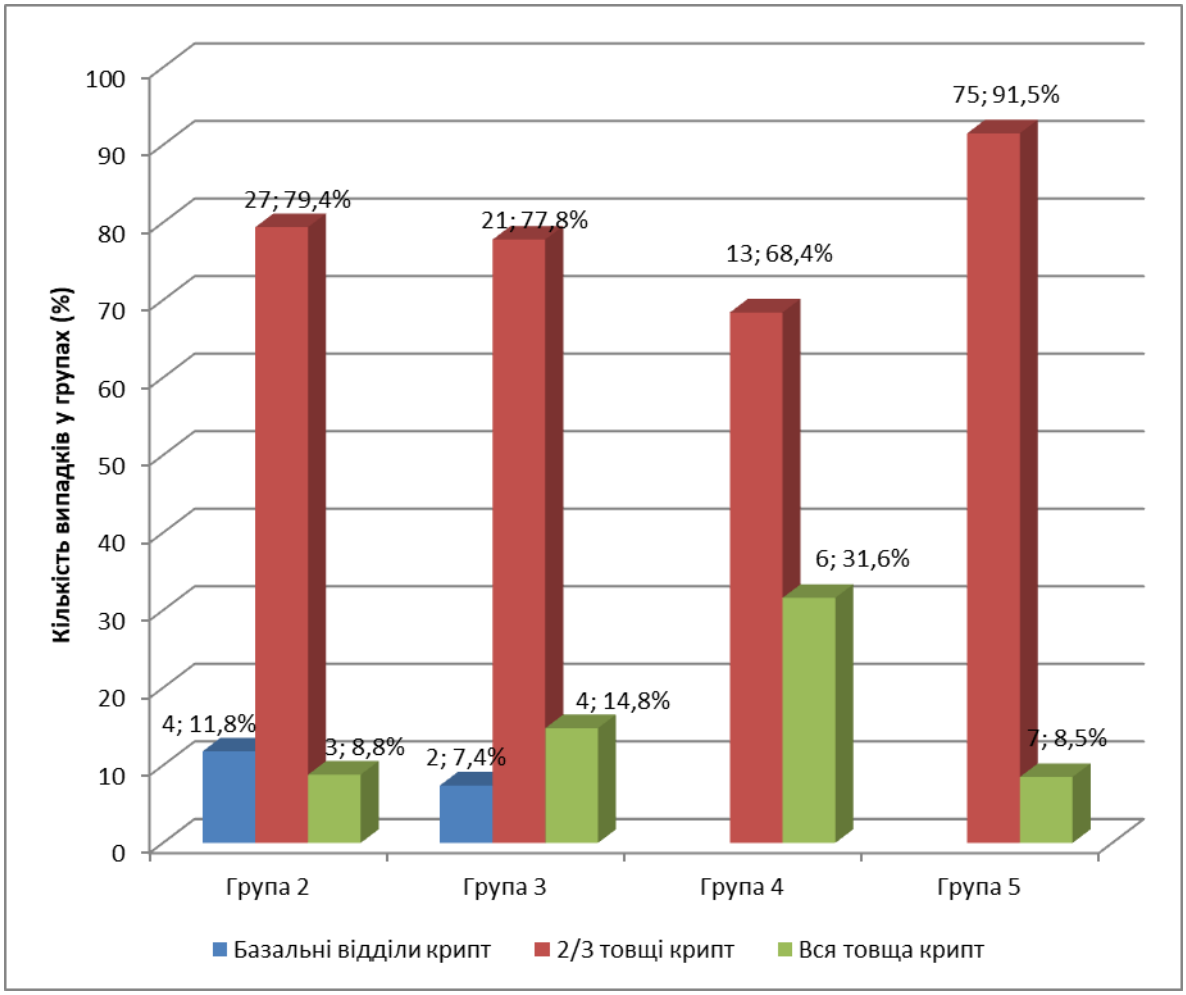

Рис. 4.5.6. Аналіз експресії Ki-67 епітелієм кишкових залоз у групах 2-5 (абсолютна кількість/відносна кількість (%)).

Резюме

Проведений порівняльний аналіз морфологічних змін у слизовій оболонці товстої кишки хворих із НВК 1-3 ступенів активності та СПК

дозволив виявити якісні та кількісні морфологічні диференційно-діагностичні критерії даних патологічних станів, що наведені в таблиці 4.5.1.

Таблиця 4.5.1

Морфологічні диференційно-діагностичні критерії різних ступенів активності НВК та СПК

Морфологічний критерій	Назва патологічного стану товстої кишки			
	НВК 1 ступеня активності	НВК 2 ступеня активності	НВК 3 ступеня активності	СПК
Запальні, дегенеративні (дистрофічні, десквамативні) зміни в поверхневому епітелії	Помірні дифузні	Виражені дифузні	Значно виражені дифузні	Слабкі вогнищеві
Ерозивно-виразкові дефекти	Поверхневі гострі ерозії	Гострі поверхневі та глибокі ерозії, виразки з переважанням поверхневих ерозій	Глибокі гострі ерозії та виразки	Відсутні

Продовж. табл. 4.5.1

Дегенеративні (дистрофічні, некротичні, десквамативні) зміни епітелію крипт	Помірні дифузні	Виражені дифузні	Значно виражені дифузні	Слабкі вогнищеві лише дистрофічні
Зменшення кількості келихоподібних клітин	Помірні	Виражені	Значно виражені	Не виявлено
Розміри вакуолей у келихоподібних клітинах	Незмінені та зменшені, переважають незмінені	Переважають зменшені	Переважають зменшені	Незмінені
Характер зменшення розмірів вакуолей у келихоподібних клітинах	Вогнищевий	Вогнищевий та дифузний	Переважно дифузний	-
Інтенсивність забарвлення муцину в келихоподібних клітинах	Слабка, помірна та виражена	Переважно слабка	Переважно слабка	Слабка, помірна та виражена, превалює виражена
Локалізація зменшення інтенсивності забарвлення муцину в криптах	Переважно в 2/3 товщі	Уся товща	Уся товща	Переважно в поверхневих відділах

Продовж. табл. 4.5.1

Запальна клітинна інфільтрація у власній пластинці слизової оболонки	Помірна	Виражена	Значно виражена	Слабка
Показник вираженості клітинної інфільтрації	(27,09±0,94) %	(48,96±1,37) %	(59,84±2,15) %	(7,87±0,21) %
Поширеність запальної клітинної інфільтрації у власній пластинці слизової оболонки	Вогнищева	Вогнищева та дифузна	Дифузна	Вогнищева
Розподіл клітинної інфільтрації у власній пластинці слизової оболонки	Переважно в 2/3 товщі	2/3 товщі або вся товща	Вся товща	Переважно в 2/3 товщі
Криптити та крипт-абсцеси	Переважно відсутні	Наявні	Наявні	Відсутні
Фенотиповий склад запальної клітинної інфільтрації у власній пластинці слизової оболонки	Плазмоцити, Т- та В-лімфоцити, макрофаги, опасисті клітини, еозинофільні та нейтрофільні лейкоцити			
	Переважають плазматичні клітини, Т-лімфоцити, еозинофільні та нейтрофільні лейкоцити			Превалюють плазмоцити, Т-лімфоцити, опасисті клітини, макрофаги

Продовж. табл. 4.5.1

Показник вираженості та характер інфільтрації плазматичними клітинами	(30,03±0,96) %	(53,56±1,56) %	(63,63±1,92) %	(14,78±0,38) %
	Дифузне розташування переважно в усій товщі власної пластинки			Дифузне розташування переважно в 2/3 товщі власної пластинки
Показник вираженості та характер інфільтрації Т-лімфоцитами	(9,88±0,36) %	(16,26±0,63) %	(20,53±1,00) %	(7,78±0,29) %
	Дифузне та вогнищеве розташування переважно в усій товщі власної пластинки			Дифузне та вогнищеве розташування переважно в 2/3 товщі пластинки
Показник вираженості та характер інфільтрації В-лімфоцитами	(1,91±0,17) %	(2,41±0,21) %	(3,79±0,21) %	(1,52±0,09) %
	Вогнищеве розташування (переважно навколо або в самих лімфоїдних фолікулах) в усій товщі пластинки			
Показник вираженості та характер інфільтрації макрофагами	(3,97±0,14) %	(5,93±0,34) %	(8,89±0,33) %	(4,48±0,17) %
	Дифузне та вогнищеве розташування переважно в усій товщі власної пластинки			Вогнищеве розташування переважно в усій товщі пластинки

Продовж. табл. 4.5.1

Показник вираженості та характер інфільтрації опасистими клітинами	(5,21±0,19) %	(6,04±0,18) %	(8,11±0,21) %	(6,99±0,16) %
	Дифузне розташування переважно в усій товщі власної пластинки			
Показник вираженості та характер інфільтрації еозинофільними лейкоцитами	(5,68±0,22) %	(6,78±0,27) %	(7,32±0,31) %	(3,70±0,10) %
	Переважно вогнищеве розташування в 2/3 або всій товщі власної пластинки			Переважно вогнищеве розташування в 2/3 товщі власної пластинки
Показник вираженості та характер інфільтрації нейтрофільними лейкоцитами	(5,65±0,21) %	(12,30±0,69) %	(24,95±1,15) %	(1,09±0,08) %
	Дифузне розташування переважно в поверхневих відділах власної пластинки	Дифузне розташування в усій товщі власної пластинки		Вогнищеве розташування в верхній третині власної пластинки
Гемодинамічні та склеротичні зміни в слизовій оболонці	Помірні	Виражені	Значно виражені	Слабкі

Продовж. табл. 4.5.1

Наявність лімфоїдних фолікулів у власній пластинці слизової оболонки	2-3	3-4	Більше 4	1-2
Зменшення кількості та порушення архітектоніки крипт	Помірні	Виражені	Значно виражені	Відсутні
Локалізація експресії Ki-67 в епітелії крипт	Переважно в 2/3 товщі			
Відносна кількість Ki-67-позитивних клітин у криптах	(51,9±0,96) %	(51,2±1,38) %	(53,0±1,31) %	(52,7±0,56) %
Характер зменшення перикриптальних міофібробластів	Вогнищевий та дифузний	Вогнищевий та дифузний	Вогнищевий та дифузний	Ознака відсутня
Відносна кількість перикриптальних міофібробластів	(74,4±2,74) %	(61,6±2,67) %	(50,8±3,81) %	(95,9±0,25) %
Наявність або відсутність міофібробластів у власній та м’язовій пластинках слизової оболонки	Наявні в локусах склерозу			

4.6 Класифікація неспецифічного виразкового коліту різних ступенів активності та синдрому подразненої кишки

Метою даного підрозділу є проведення дискримінантного аналізу та вивидення моделі (формули), що дозволяє діагностувати СПК та визначити ступінь активності НВК.

Побудова моделі класифікації для оцінки різних ступенів активності НВК та СПК також здійснювалася за допомогою дискримінантного аналізу. На відміну від підрозділу 4.3, у цьому підрозділі ми мали 3 групи хворих НВК 1-3 ступенів активності (групи 2, 3, 4) і 1 групу хворих із СПК (група 5). Тому для чотирьох груп дискримінантний аналіз зводився до визначення трьох канонічних дискримінантних функцій і чотирьох функцій класифікації.

Вибір показників для дискримінантних функцій також проводився методом послідовного відбору використовуваних показників при обліку їх статистичної значущості і надмірності для класифікації.

Після відбору з 10 числових показників за їх значимістю для диференціальної діагностики залишилось тільки чотири. Найкраща дискримінація (поділ) хворих на чотири групи здійснювалася дискримінантними функціями, що містять чотири показники: «Показник вираженості клітинної інфільтрації», «Показник вираженості інфільтрації опасистими клітинами», «Відносна кількість перикриптальних міофібробластів» і «Показник вираженості інфільтрації нейтрофільними лейкоцитами». При цьому значення статистики Уїлкса становило Λ=0,01016 при F=159,6(p<0,000).

Аналіз коефіцієнтів структури чинника дозволяє судити про величину вкладу кожного показника в дискримінацію (поділ пацієнтів на 4 групи). Як випливає з матриці структури чинника (табл. 4.6.1), у дискримінації основну роль відіграють два показники: «Показник вираженості клітинної інфільтрації» і «Показник виражено сті інфільтрації нейтрофільними

лейкоцитами». Такі ж висновки випливають і з аналізу стандартизованих коефіцієнтів для канонічних змінних (табл. 4.6.2).

Таблиця 4.6.1

Коефіцієнти факторної структури

Показники	Канонічна кореляція між показниками та дискримінантними функціями		
	корінь 1	корінь 2	корінь 3
Показник вираженості клітинної інфільтрації	0,823	-0,148	0,538
Показник вираженості інфільтрації опасистими клітинами	0,009	0,482	0,13
Відносна кількість перикриптальних міофібробластів	-0,335	0,541	0,593
Показник вираженості інфільтрації нейтрофільними лейкоцитами	0,733	0,566	-0,293

Класифікація хворих по групах проводилася за допомогою класифікаційних функцій F_2, F_3, F_4 і F_5 (відповідно до номера груп). Обчислювалися класифікаційні функції для кожної групи. Хворий належав до тієї групи, чия класифікаційна функція виявилася найбільшою. Отримані класифікаційні функції наведені нижче:

$$F_2 = -40,73+0,29\times X_2+X_3+3,35\times X_4+0,56\times X_5;$$

$$F_3= -79+1,07\times X_2 +1,73\times X_3+3,57\times X_4+0,6\times X_5;$$

$$F_4= -134+3,6\times X_2+1,75\times X_3+4,71\times X_4+0,59\times X_5;$$

$$F_5= -61,32 - 0,18\times X_2+0,37\times X_3+5\times X_4+0,87\times X_5.$$

де: X_2 – показник вираженості інфільтрації нейтрофільними лейкоцитами (%);

X_3 – показник вираженості клітинної інфільтрації (%);

X_4 – показник вираженості інфільтрації опасистими клітинами (%);

X_5 – відносна кількість перикриптальних міофібробластів (%).

Таблиця 4.6.2

Стандартизовані коефіцієнти для канонічних змінних

Показники	Стандартизовані коефіцієнти для канонічних змінних		
	корінь 1	корінь 2	корінь 3
Показник вираженості клітинної інфільтрації	0,631	-0,376	0,772
Показник вираженості інфільтрації опасистими клітинами	-0,099	0,545	0,137
Відносна кількість перикриптальних міофібробластів	-0,288	0,557	0,676
Показник вираженості інфільтрації нейтрофільними лейкоцитами	0,525	0,671	-0,56
Власні значення	22,0	2,2	0,335

Якість розбиття об'єктів на групи за ступенем НВК і СПК можна оцінити з графіка розсіювання канонічних коренів (рис. 4.6.1).

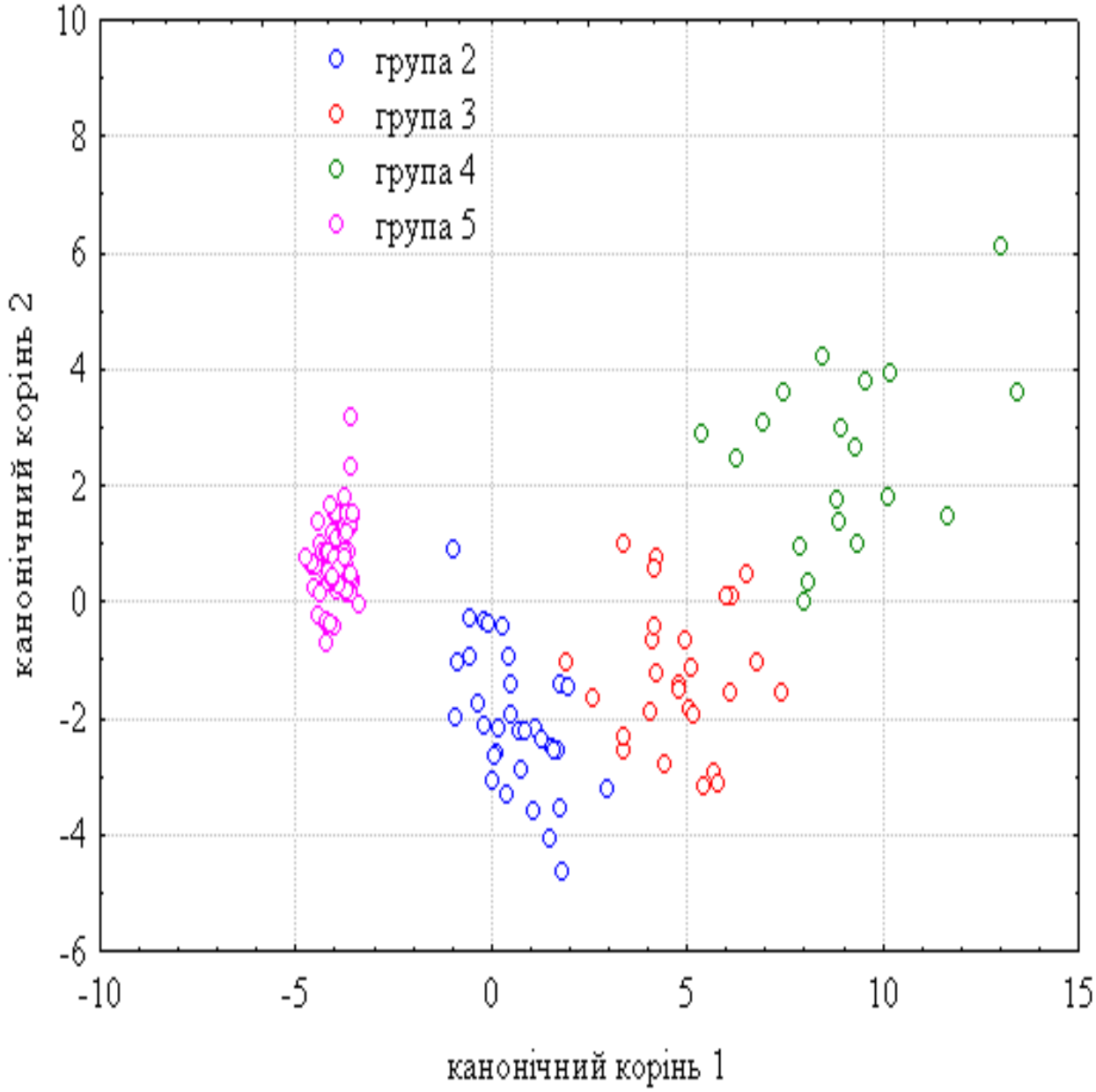

Рис. 4.6.1. Діаграма розсіювання для канонічних коренів.

Про точність (адекватність) отриманої дискримінантної моделі класифікації (прогнозування) можна судити на підставі апостеріорної класифікації (табл. 4.6.3). Така перевірка показує точність апостеріорної класифікації 98,15%, що поряд зі статистичною значущістю дискримінант них функцій говорить про адекватність побудованої моделі.

Таблиця 4.6.3

Матриця апостеріорної класифікації

Група	Рядки: групи форми, що спостерігалися. Стовпці: групи форми, які передбачені.				
	Відсоток вірних,%	Група 2	Група 3	Група 4	Група 5
2	97,06	33	0	0	1
3	92,59	2	25	0	0
4	100	0	0	19	0
5	100	0	0	0	82
Всього	98,148	35	25	19	83

Резюме

Проведе дослідження дозволило отримати точну модель, за допомогою якої можна діагностувати СПК та визначити ступінь активності НВК. У даній моделі використовуються чотири показники: «Показник вираженості клітинної інфільтрації», «Показник вираженості інфільтрації опасистими клітинами», «Відносна кількість перикриптальних міофібробластів» і «Показник вираженості інфільтрації нейтрофільними лейкоцитами».

Одержані результати в розділі 4 опубліковані в наступних працях:

1. Дорофєєв АЕ, Василенко ІВ, Дядик ОО, Снісаревський ПП, Кір'ян ОА, Дорофєєва АА, Деркач ІА. Морфологічні аспекти діагностики неспецифічного виразкового коліту: сучасний погляд на проблему. Сучасна гастроентерологія. 2017;4(96):23-32.

2. Снісаревський ПП, Дядик ОО, Дорофєєв АЕ, Снісеревська ТП. Роль морфологічного дослідження в діагностиці неспецифічного виразкового коліту. Art of medicine. 2018;3(7):127-132.

3. Dyadyk OO, Snisarevskyi PP, Snisarevska TP. Morphological features of cellular infiltration in the mucosa of large intestine in ulcerative colitis and irritable bowel syndrome. Wiadomości Lekarskie. 2021;74(1):57-63.

4. Snisarevskyi PP. Modern morphological diagnostics of ulcerative colitis and irritable bowel syndrome: histological, histochemical and immunohistochemical criteria. Wiadomości Lekarskie. 2021;74(3 cz 1):381-387.

5. Снісаревський ПП, Дядик ОО. Сучасна морфологічна діагностика НВК. В: Збірник наукових робіт науково-практичної конференції Актуальні проблеми сучасної патологічної анатомії; 2017 Кві 26; Київ. Київ; 2017. с. 57-58.

РОЗДІЛ 5

УЗАГАЛЬНЕННЯ ТА ОБГОВОРЕННЯ ОТРИМАНИХ РЕЗУЛЬТАТІВ

СПК та НВК відносять до найпоширеніших відповідно функціональних та органічних патологічних станів кишечника [114], які трапляються серед людей різного віку та статі, характеризуються тяжкістю перебігу та труднощами діагностики [56].

Аналіз даних літератури та результати власних досліджень довели, що НВК діагностується з однаковою частотою серед чоловіків та жінок, тоді як СПК частіше спостерігається у жінок [5, 34].

Значна кількість вітчизняних та іноземних учених стверджують, що СПК діагностується у хворих більш раннього віку порівняно з хворими з НВК. Проведене нами дослідження показало, що НВК частіше зустрічається у хворих після 40 років, у той час як СПК – у віці від 18 до 40 років [5, 115].

Терапевтичні заходи у хворих із активним НВК та СПК повинні бути націлені на клінічну, ендоскопічну та морфологічну ремісію захворювання. Тактика лікування такої категорії хворих залежить перш за все від правильної та своєчасної діагностики даних захворювань у хворого [69, 79].

Пошук діагностичних та диференційно-діагностичних критеріїв різних ступенів активності НВК, НВК та СПК залишається складною та невирішеною проблемою сучасної гастроентерології. При використанні всього спектру відомих клінічних, лабораторних та ендоскопічних методів дослідження, як свідчать численні наукові розвідки, неможливо повною мірою визначити ступінь активності НВК, провести диференційну діагностику різних ступенів активності НВК, різних ступенів активності НВК та СПК.

Доказом останнього твердження також є отримані результати під час аналізу медичної документації – історій хвороб, амбулаторних карток 80

хворих з НВК 1-3 ступенів активності та 82 хворих із СПК. Показано, що розлади випорожнень, які характеризуються закрепами та діареями, зустрічаються з однаковою частотою у хворих із НВК 1-3 ступенів активності та СПК. У клінічному аналізі крові з однаковою частотою діагностують анемію та підвищений рівень ШОЕ у хворих із НВК 2 і 3 ступенів активності. Підвищений рівень фекального кальпротектину документують із однаковою частотою у хворих із НВК 1-3 ступенів активності. Кровотечі в товстій кишці є характерною ендоскопічною знахідкою для хворих із НВК 3 ступеня активності. Ерозивно-виразкові зміни в товстій кишці при ендоскопічному дослідженні знаходять із однаковою частотою у хворих з НВК 1-3 ступенів активності [5].

Аналіз медичної документації хворих із НВК та СПК, а також дані вітчизняної та іноземної літератури довели, що проведення комплексного морфологічного дослідження аутопсійного та біопсійного матеріалу є вкрай важливим та необхідним для встановлення діагнозу та визначення подальшої тактики лікування. Під час даного дослідження були визначені характерні для різних ступенів активності НВК, СПК гістологічні, гістохімічні та імуногістохімічні зміни в слизовій оболонці товстої кишки.

При аналізі отриманих результатів у епітеліальному шарі, що покриває поверхню слизової оболонки товстої кишки, у хворих із активним НВК в усіх випадках були виявлені переважно дифузні дистрофічно-некротичні та десквамативні зміни, які наростали зі збільшенням активності захворювання. У даному шарі при СПК розвивалися тільки вогнищеві дистрофічні зміни, які поєднувалися в окремих випадках із десквамативними змінами.

У хворих із активним НВК в епітелії крипт в усіх випадках були виявлені дифузні дистрофічні, некротичні та десквамативні зміни, які також наростали зі збільшенням ступеня активності захворювання. У хворих із СПК були виявлені лише вогнищеві дистрофічні зміни в деяких випадках.

Різного характеру ушкодження епітеліального шару слизової оболонки товстої кишки у хворих із активним НВК та СПК, які краще виявляються при

використанні електронної мікроскопії, описують багато іноземних та вітчизняних вчених [103, 116].

Відомо, що запальні зміни в слизовій оболонці товстої кишки починають розвиватися тільки в тих випадках, коли відбувається ушкодження епітеліального шару [117].

У фізіологічних умовах епітелій кишки, як відомо, здатний швидко відновлюватися за рахунок проліферації та диференціації епітеліальних клітин. Однак в умовах тривалої дії пошкоджуючого фактору відновлювальні процеси в епітелії порушуються, відбувається прогресування змін та розвиток ерозій і виразок [118, 119].

У проведеному дослідженні у хворих із СПК у слизовій оболонці товстої кишки не були виявлені ерозивно-виразкові зміни, тоді як у хворих із НВК зазначені зміни реєструвалися та прогресували зі збільшенням ступеня активності захворювання.

Механізми апоптозу і некрозу відіграють певне значення у формуванні ерозивно-виразкових дефектів слизової оболонки кишки хворих із НВК і можуть переважати на різних стадіях перебігу захворювання [120].

При оглядовій мікроскопії препаратів, забарвлених гематоксиліном та еозином, у слизовій оболонці товстої кишки хворих із активним НВК у кишкових залозах на тлі дегенеративно-десквамативних змін епітеліоцитів реєструвалося зменшення кількості келихоподібних клітин. Зазначена ознака наростала зі збільшенням ступеня активності НВК. Отримані нами дані повністю співпадають із даними літератури [121].

У хворих із СПК у кишкових залозах кількість келихоподібних клітин відповідала фізіологічній нормі. У літературі відсутня однозначна точка зору щодо наведеного факту, адже одні вчені зазначають про незмінну кількість даних клітин у хворих з СПК, а інші – про збільшення або зменшення кількості [100]. Розбіжність погдядів щодо даної проблеми серед вітчизняних та іноземних учених, можливо, обумовлена наявністю різних варіантів СПК.

У подальшому при застосуванні PAS-реакції було проведено вивчення морфофункціонального стану келихоподібних клітин, а саме аналіз розмірів вакуолей з муцином та інтенсивності забарвлення муцину. У хворих із активним НВК було зареєстровано зменшення розмірів вакуолей із муцином та зниження інтенсивності забарвлення муцину (переважно в 2/3 та всій товщі крипт), причому зазначені зміни наростали зі збільшенням активності захворювання. У хворих із СПК розміри вакуолей у келихоподібних клітинах відповідали фізіологічній нормі, проте переважно в поверхневих відділах крипт було зареєстровано зменшення інтенсивності забарвлення муцину, що, з нашої точки зору, було обумовлене вище описаними вогнищевими дистрофічними змінами. Отже, у хворих із СПК і активним НВК відмічається зменшення продукції та розвиток дефіциту муцину. Остання знахідка була менш вираженою при СПК та більш вираженою при активному НВК. Причому при активному НВК цей дефіцит наростав зі збільшенням активності захворювання.

Проведений Е. Банколе та співавт. докладний аналіз наявних у пошукових базах даних досліджень, опублікованих за період з 1990 по 2020 рр., дозволив виявити якісні та кількісні зміни муцинів у товстій кишці хворих із активним НВК. На сьогодні дискутабельним залишається питання щодо часу виникнення зазначених змін. Одна група вчених стверджує, що зміни муцинів у слизовій оболонці товстої кишки передують розвитку НВК у хворого, інші зазначають, що вони виникають у процесі розвитку даного захворювання [121].

На сьогодні доведені корелятивні зв’язки між активністю НВК та ступенем вираженості якісних та кількісних змін муцину у товстій кишці [122].

У літературі зустрічаються поодинокі дослідження, направлені на вивчення морфофункціонального стану келихоподібних клітин у хворих із СПК. Треба зазначити, що результати цих досліджень є досить суперечливими. Адже результати деяких досліджень свідчать про незмінене

слизоутворення в товстій кишці, а інші стверджують про надмірне слизоутворення або його дефіцит [102, 106].

У слизовій оболонці товстої кишки (у її власній пластинці) хворих із НВК 1-3 ступенів активності та СПК була виявлена поліморфна клітинна інфільтрація. Зазначена інфільтрація в подальшому була ретельно вивчена, враховані її кількісні та якісні (вираженість, поширеність та розподіл у власній пластинці) характеристики.

У хворих із НВК клітинна інфільтрація, за даними вчених, зазвичай обмежена слизовою оболонкою. Запалення слизової оболонки носить «пропорційний» характер, тобто клітинність завжди вища в слизовій оболонці порівняно з підслизовим шаром [123].

При аналізі даних встановлено, що у власній пластинці слизової оболонки поліморфно-клітинна інфільтрація була менш вираженою у хворих із СПК та більш вираженою у хворих із активним НВК. Причому в останній категорії хворих ступінь її вираженості збільшувався з наростанням активності захворювання.

Вищезазначена інфільтрація у власній пластинці слизової оболонки при НВК 1 ступеня активності переважно мала вогнищевий характер та розповсюджувалася на її 2/3 товщі; при НВК 2 ступеня активності – як вогнищевий, так і дифузний характер та розповсюджувалася на її 2/3 або всю товщу; при НВК 3 ступеня активності – переважно дифузний характер та розповсюджувалася на всю її товщу; при СПК – переважно вогнищевий характер та розповсюджувалася на її 2/3 товщі.

У подальшому проведені оглядова мікроскопія препаратів, забарвлених гематоксиліном та еозином, та імуногістохімічне дослідження дозволили охарактеризувати склад вищезазначеної поліморфно-клітинної інфільтрації. Остання у хворих із НВК 1-3 ступенів активності та СПК характеризувалася наявністю плазматичних клітин, Т-лімфоцитів, В-лімфоцитів, макрофагів, опасистих клітин, еозинофільних та нейтрофільних лейкоцитів. Серед усіх клітинних елементів у хворих із активним НВК переважали плазматичні

клітини, Т-лімфоцити, еозинофільні та нейтрофільні лейкоцити, а у хворих із СПК – плазматичні клітини, Т-лімфоцити, опасисті клітини, макрофаги.

У доступній літературі зустрічається безліч досліджень, направлених на вивчення клітинної інфільтрації у слизовій оболонці товстої кишки хворих із активним НВК та СПК. Зазначена інфільтрація характеризується подібним до виявленого нами складом. Проте дані літератури щодо превалюючих клітинних елементів у даному інфільтраті вкрай відрізняються від отриманих нами даних.

Плазматичні клітини в стінці товстої кишки, як відомо, продукують імуноглобуліни. У фізіологічних умовах відмічається переважання продукції саме IgA, тому у слизовій оболонці ідентифікують здебільшого IgA-плазматичні клітини, що є короткоживучими. Хронічна імунізація антигенами, яка має місце при НВК, призводить до того, що відбувається зсув у синтезі імуноглобулінів у бік переважання IgG. У хворих із НВК реєструється велика кількість IgG-плазматичних клітин, які є довгоживучими та продукують надмірну кількість металопротеїназ. Ферменти зазначеної групи, як відомо, призводять до деструкції позаклітинного матриксу та базальних мембран [124].

При аналізі результатів дослідження у власній пластинці слизової оболонки хворих із активним НВК плазматичні клітини в клітинному інфільтраті розташовувалися переважно дифузно. У багатьох випадках вони були виявлені в невеликій кількості в лімфоїдних скупченнях та лімфоїдних фолікулах, поблизу крипт або під криптами, що свідчило про розвиток базального плазмоцитозу. У хворих із СПК плазматичні клітини у власній пластинці слизової оболонки товстої кишки частіше локалізувалися дифузно в клітинному інфільтраті та розповсюджувалися на її 2/3 товщі.

Базальний плазмоцитоз є раннім діагностичним критерієм, який із високим ступенем вірогідності дозволяє думати про розвиток НВК. Варто наголосити, що базальному плазмоцитозу не всі вчені надають великого значення для встановлення діагнозу НВК, адже ця гістологічна знахідка

може спостерігатися також при інших захворюваннях товстої кишки [123, 125, 126].

За даними Х.М. Ахрієва та співавт., у хворих із активним НВК базальний плазмоцитоз виявляють у 70% випадків, в основному через два тижні після появи клінічних проявів захворювання [114].

У хворих із активним НВК Т-лімфоцити характеризувалися дифузним або вогнищевим характером розташування переважно в усій товщі власної пластинки слизової оболонки товстої кишки. Зазначені клітини також часто були виявлені між деякими епітеліоцитами та в лімфоїдних фолікулах. При СПК Т-лімфоцити локалізувалися як дифузно, так і вогнищево, і розповсюджувалися переважно на 2/3 товщі власної пластинки слизової оболонки.

CD3 є мультифункціональним білковим маркером Т-лімфоцитів, що відповідає за передачу сигналу після розпізнавання антигенів Т-клітинним рецептором. За даними вчених, на сьогодні CD3 розглядається як маркер імунного ушкодження слизової товстої кишки у хворих із активним НВК. М.М. Кудишина та співавт. у своєму дослідженні показали збільшення щільності CD3-імунопозитивних клітин в епітелії та власній пластинці слизової оболонки у хворих з активним НВК, що корелює з варіантом перебігу захворювання [127].

Проведене дослідження А.В. Ботіною довело, що у хворих із активним НВК у слизовій оболонці товстої кишки відмічається збільшення Т-хелперів (CD4+) та Т-супресорів (CD8+), порушення співвідношення CD4+ та CD8+, що, на думку авторки, може сприяти прогресуванню хронічного запалення та порушенню регенераторних властивостей слизової оболонки товстої кишки [128].

У пацієнтів із СПК вченими було виявлено збільшення кількості CD3+ та CD8+ не тільки на місцевому рівні (в товстій кишці), але й на системному рівні (в крові), що спричиняє розвиток запальних змін у стінці товстої кишки [43].

Рядом дослідників доведено, що при активному НВК та СПК відмічається не тільки збільшення кількості Т-лімфоцитів у слизовій оболонці кишки, але й більш виражена експресія даними клітинами інтегрину α4β7. Останній, як відомо, є молекулою адгезії, яка опосередковує міграцію та хоумінг (повернення) лімфоцитів до лімфоїдної тканини, асоційованої з кишкою [27].

У хворих із СПК велика кількість Т-лімфоцитів у слизовій оболонці кишки, на думку деяких вчених, обумовлена наявністю надмірної кількості опасистих клітин. При дегрануляції останніх виділяються лейкотрієни, триптаза, гепарин, простагландини, які стимулюють диференціювання Т-лімфоцитів [43].

За даними І.В. Кудрявцева та співавт., у хворих із СПК збільшення кількості Т-лімфоцитів, що забезпечують запуск гуморального імунітету, свідчить про компенсаторну реакцію організму на запалення з метою елімінації вогнища бактеріальної інфекції або, якщо реакція буде розвиватися за «негайним сценарієм» - до виникнення аутоімунної патології [101].

Т-лімфоцити, як відомо, є провідниками адаптивного імунітету, відіграють роль у активації В-лімфоцитів та макрофагів. Зазначений факт пояснює виявлене нами збільшення кількості Т-лімфоцитів, В-лімфоцитів та макрофагів у слизовій товстої кишки хворих із активним НВК та СПК [123].

У хворих із активним НВК, СПК В-лімфоцити були виявлені в усій товщі власної пластинки слизової оболонки та локалізувалися вогнищево переважно навколо або безпосередньо в самих лімфоїдних фолікулах.

А.В. Пушкіна та співавт. у слизовій товстої кишки хворих із СПК виявили збільшення кількості В-лімфоцитів, а також Т-лімфоцитів (CD4+, CD8+). Зазначені клітини локалізувалися дифузно між епітеліоцитами та волокнами сполучної тканини. Автори на основі отриманих даних стверджують, що СПК не є істинно функціональним захворюванням шлунково-кишкового тракту [129].

Збільшення кількості В-лімфоцитів у слизовій оболонці товстої кишки хворих із активним НВК та СПК призводить до надмірної продукції імуноглобулінів [130].

Макрофаг є функціонально активною та важливою клітиною в системі мононуклеарних фагоцитів, яка контролює місцевий імунітет, регулює трофіку та імунологічну реакцію як первинної, так і вторинної імунної відповідей [27]. Макрофаги є функціонально пластичними клітинами, які можуть набувати про- (М1-подібні) або протизапального (М2-подібні) фенотипу відповідно до свого мікросередовища [131].

При аналізі результатів встановлено, що у хворих із СПК макрофагальна інфільтрація була переважно вогнищевою та поширювалася на всю товщу власної пластинки слизової оболонки. При активному НВК макрофаги характеризувалися вогнищевим або дифузним розташуванням переважно в усій товщі власної пластинки слизової оболонки, часто локалізувалися перикриптально або в місцях ерозивно-виразкових змін.

У слизовій товстої кишки хворих із активним НВК учені виявили порушення в системі мононуклеарних фагоцитів, а саме превалювання субпопуляції М2 макрофагів із порушенням цілісності резидентних макрофагів [27].

Проведене дослідження А.В. Сантімовим та співавт. також дозволило виявити збільшення кількості макрофагів у слизовій оболонці товстої кишки хворих із НВК. Дані автори пропонують використовувати визначення ступеня експресії CD68 в якості прогностичного маркера трансформації НВК у рак товстої кишки [132].

Опасисті клітини при активному НВК, СПК локалізувалися в усій товщі власної пластинки слизової оболонки та характеризувалися дифузним розташуванням у клітинному інфільтраті.

При СПК, як зазначають деякі вчені, опасисті клітини локалізуються переважно навкруги нервових волокон, а їх медіатори, які виділяються в результаті дегрануляції даних клітин, регулюють чутливість рецепторів

шлунково-кишкового тракту, сприяючи розвитку вісцеральної гіперчутливості. Деякі дослідження довели зв'язок між вираженістю інфільтрації опасистими клітинами слизової кишки та характером клінічних проявів СПК [87, 133].

Наявність у клітинному інфільтраті нейтрофільних лейкоцитів у поєднанні з ознаками ушкоджень епітеліального шару слизової оболонки є морфологічною ознакою активності НВК [70].

При активному НВК нейтрофільні лейкоцити, як правило, локалізувалися дифузно у клітинному інфільтраті та були виявлені при НВК 1 ступеня активності в поверхневих відділах власної пластинки, а при НВК 2 і 3 ступенів активності в усій її товщі. При СПК нейтрофільні лейкоцити були виявлені не в усіх випадках, у клітинному інфільтраті визначалися вогнищево тільки у верхній третині власної пластинки слизової оболонки.

При НВК зазначені клітини були виявлені також у криптах, що свідчить про розвиток криптиту та формування крипт-абсцесів, проте при СПК дана мікроскопічна знахідка не була виявлена.

Деструкція верхніх відділів крипт-абсцесів, як відомо, призводить до формування мікровиразок [20].

Присутність еозинофільних лейкоцитів у клітинному інфільтраті слизової оболонки товстої кишки відносять до переліку тих морфологічних параметрів, наявність яких при безсимптомному НВК є передвісником швидкого клінічного рецидиву хвороби [134, 135].

При НВК еозинофільні лейкоцити характеризувалися переважно вогнищевим розташуванням та часто поширювалися на 2/3 товщі або всю товщу власної пластинки слизової оболонки. При СПК дані клітини характеризувалися переважно вогнищевою інфільтрацією 2/3 товщі власної пластинки слизової оболонки.

У хворих із СПК та активним НВК у слизовій оболонці товстої кишки надмірна клітинна інфільтрація поєднувалася з наявністю збільшених у розмірах лімфоїдних фолікулів. Кількість останніх у полі зору при

збільшенні мікроскопа × 50 була меншою у хворих із СПК порівняно з хворими з активним НВК. Так, у хворих із НВК 1 ступеня активності було виявлено від 2 до 3 лімфоїдних фолікулів, НВК 2 ступеня активності – від 3 до 4, НВК 3 ступеня активності – більше 4, СПК – від 1 до 2. Отже, у хворих із СПК та активним НВК збільшення кількості лімфоїдних фолікулів у слизовій товстої кишки свідчить про розвиток гіперплазії лімфоїдної тканини. Остання, як відомо, формується при надмірній стимуляції антигенами різного ґенезу [136, 137]. З нашої точки зору,у якості основного антигенного тригера виступають якісні та кількісні зміни кишкової мікробіоти, які практично завжди діагностують у хворих із СПК та активним НВК.

Деякі зарубіжні вчені також виявили лімфоїдну гіперплазію в слизовій товстої кишки хворих із СПК, активним НВК та рекомендують використовувати її в якості маркера запалення в даної категорії хворих [138].

У хворих із активним НВК у слизовій оболонці товстої кишки при аналізі стану кишкових залоз автором були виявлені ділянки з відсутністю крипт та збільшенням відстані між криптами, зменшенням у розмірах крипт, різною формою крипт та вираженим їх розгалуженням. Зазначені зміни кишкових залоз наростали у хворих із НВК зі збільшенням його ступеня активності, що повністю збігається з даними інших учених [139, 140].

Стан судин мікроциркуляторного русла слизової товстої кишки, за даними вчених, необхідно вивчати та оцінювати, адже зміни їх морфо-функціональних особливостей можуть виступати як можливий фактор прогресування захворювання [141, 142].

У слизовій оболонці товстої кишки хворих із СПК, активним НВК були виявлені однотипні гемодинамічні порушення, що характеризувалися набряковими змінами, повнокрів’ям судин, формуванням діапедезних крововиливів переважно в периваскулярний простір. Зазначені ознаки порушення кровообігу у хворих із СПК були менш вираженими порівняно з

хворими з активним НВК. Причому при НВК дані зміни наростали зі збільшенням активності захворювання.

А.В. Ботіна виявила у слизовій товстої кишки хворих із НВК у стадії загострення збільшення площі, що займає судинне русло. Даний факт, на думку авторки, може бути пов'язаний із розширенням просвіту судин, тобто їх повнокрів'ям, під впливом біологічно активних речовин, що продукуються імунними клітинами, або активацією ангіогенезу на тлі хронічного запалення [128].

За даними Е.М. Федулової та співавт., зміни судинного компоненту слизової товстої кишки призводять до виникнення хронічної тканинної гіпоксії, яка, у свою чергу, сприяє надмірному розростанню сполучної тканини та розвитку несприятливих варіантів перебігу НВК [141].

Виявлені нами гемодинамічні порушення в слизовій товстої кишки хворих із СПК, активним НВК поєднувалися з розвитком склеротичних змін. Останні були менш виражені при СПК порівняно з активним НВК. У хворих з НВК склеротичні зміни наростали зі збільшенням активності захворювання.

Склеротичні зміни при тривалому перебігу НВК розвиваються, як правило, переважно в слизовій оболонці та підслизовій основі товстої кишки [143].

При постановці імуногістохімічної реакції з МКА до α-SMA було проведено вивчення морфофункціонального стану міофібробластів, які розташовувалися навкруги крипт (перикриптальні міофібробласти), а також у власній та м'язовій пластинках слизової оболонки товстої кишки.

У нормальних умовах навколо крипти у товстій кишці розташовується близько 124 міофібробластів [144].

Перикриптальні міофібробласти, як відомо, забезпечують контроль самопідтримки кишкових залоз. Так, зазначені клітини підтримують життєздатність, проліферацію та специфічний патерн диференціювання епітеліоцитів; забезпечують нечутливість до протиростових сигналів, мають здатність блокувати апоптоз; виступають стимуляторами проліферації та

міграції прогеніторних клітин епітелію, забезпечують прискорення їхньої міграції й закриття дефекту слизової оболонки моношаром епітеліальних клітин [145-147].

Під час проведеного дослідження було виявлено дефіцит перикриптальних міофібробластів у хворих із активним НВК, вираженість якого наростала зі збільшенням ступеня активності захворювання, тоді як у хворих із СПК кількість перикриптальних міофібробластів відповідала фізіологічній нормі.

Дефіцит перикриптальних міофібробластів у хворих із НВК призводить до того, що проліферація та ріст епітелію в криптах відбувається без їхньої участі, у результаті чого порушується архітектоніка крипт, що є патогномонічною гістологічною характеристикою для даного захворювання [2, 148].

У літературі ми не знайшли досліджень, які б вивчали морфо-функціональний стан перикриптальних міофібробластів у хворих із СПК. Проте у наявній літературі зустрічаються дослідження, у яких показано ушкодження та зменшення кількості перикриптальних міофібробластів у хворих із активним НВК [148, 149]. Втрата міофібробластів, на думку деяких учених, є результатом сприйнятливості цих клітин до прозапальних цитокінів [149].

У хворих із СПК, а особливо у хворих із НВК 1-3 ступенів активності, відмічалася поява міофібробластів у локусах склерозу у власній та м’язовій пластинках слизової оболонки. Зазначена гістологічна знахідка була мінімально вираженою у хворих із СПК та максимально вираженою у хворих із активним НВК. При НВК зі збільшенням його ступеня активності кількість вищезазначених локусів склерозу і відповідно розташованих у них міофібробластів збільшувалася.

Зазначені скупчення міофібробластів у локусах склерозу в слизовій оболонці хворих із НВК та СПК свідчать про їх участь у розвитку склеротичних змін. Відомо, що надмірна активізація морфофункціонального

стану міофібробластів призводить до гіперпродукції сполучнотканинних волокон, що сприяє вкороченню, ущільненню стінки кишки і в подальшому може призвести до порушення анатомічної структури[143, 150].

За даними О.В. Борота та співавт., кількість міофібробластів у власній пластинці дозволяє оцінити давність процесу та тенденцію до розвитку рубцювання на місці загиблих крипт [73].

У хворих із активним НВК у слизовій оболонці товстої кишки, як зазначалося вище, реєстрували ерозивно-виразкові зміни, які наростали зі збільшенням ступеня активності захворювання, тоді як у хворих із СПК зазначені зміни не спостерігалися. Можливо, наявність дефектів у слизовій оболонці у хворих із активним НВК обумовлена дефіцитом перикриптальних міофібробластів, адже останні є критичними регуляторами відновлення епітелію товстої кишки, тобто відповідають за гомеостаз епітеліального шару [151, 152].

Проведені численні епідеміологічні дослідження стверджують, що НВК підвищує ризик розвитку раку товстої кишки[153, 154].

Недавно проведений іноземними вченими метааналіз 1443 пацієнтів з НВК засвідчив, що наявність гістологічних та ендоскопічних ознак запалення в товстій кишці збільшує ризик розвитку колоректальної неоплазії [155].

У хворих, що тривалий час страждали на НВК, ризик розвитку колоректального раку в 7-8 разів вищий, аніж у загальній популяції. Доведена пряма залежність між ризиком розвитку колоректального раку у хворого з НВК та тривалістю останнього, його активністю та протяжністю ушкодження товстої кишки [156].

Дані літератури щодо можливостей розвитку раку товстої кишки у хворих із СПК є вкрай суперечливими. Одна група вчених стверджує, що наявність у хворого СПК є фактором, що підвищує ризик розвитку в нього колоректального раку [157, 158]. Інша група вчених у своїх наукових працях демонструє відсутність взаємозв’язку між наявністю у хворого СПК та можливістю розвитку в нього непластичного процесу в товстій кишці [159].

Епітеліальні клітини слизової оболонки кишки, як відомо, є відправною точкою реалізації онкозмін [160]. В основі розвитку колоректального раку лежать мутаційні зміни геному епітеліоцитів товстої кишки [161].

Вивчення проліферативної активності епітелію крипт у хворих із НВК 1-3 ступенів активності та СПК дозволило авторові виявити досить цікавий факт. У вищезазначеної категорії хворих було виявлено однаково виражену активізацію проліферативного потенціалу епітеліоцитів крипт.

Підвищена проліферативна активність епітеліоцитів кишкових крипт, з нашої точки зору, може виступити фоном для розвитку колоректального раку. Відомо, що посилення проліферації епітеліоцитів кишки є фактором, що підвищує чутливість тканини до дії навіть малих доз канцерогенів. Доведено, що при посиленій проліферації епітелію різко зменшуються можливості для відновлення ушкодженого дезоксірібонуклеопротеіду (ДНП). У фізіологічних умовах клітини з ушкодженим ДНП гинуть шляхом апоптозу, в результаті чого не відбувається клонування таких клітин. Однак тривала дія канцерогенних факторів призводить до пригноблення апоптотичних процесів. Результатом останнього є неконтрольована проліферація колоноцитів та розвиток непластичного процесу [162].

У літературі описано безліч етіологічних факторів, які можуть призводити до розвитку колоректального раку [161].

Останнім часом значна кількість учених доводить роль кишкової мікробіоти в колоректальному канцерогенезі. Мікробіота та її порушення, що реєструють у хворих з активним НВК та СПК, ймовірно, призводять до формування генотоксичного стресу, що сприяє генетичним та епігенетичним змінам кишкового епітелію, та підтримки запальних змін у слизовій товстої кишки, що разом з окислювальними та нітрозативними стресами спричиняють розвиток колоректального раку [163].

У даний час виділяють як мінімум чотири основні шляхи канцерогенезу раку товстої кишки – трансформація аденоми в карциному, синдром Лінча, розвиток раку «de novo» та трансформація хронічного

коліту [164].

У хворих із активним НВК та СПК, з нашої точки зору, є велика ймовірність того, що канцерогенез раку кишки буде йти саме шляхом трансформації хронічного коліту в неопластичний процес. Карциногенез «запального» типу виглядає наступним чином: запальні зміни прогресують у приховану дисплазію, потім у легку та тяжку дисплазію, яка трансформується в рак[164].

Важливу роль у розвитку раку товстої кишки також відводять гіперпластичним та метапластичним процесам у епітеліальному шарі [71, 73, 155].

О.В. Боротою та співавт. у хворих із НВК була визначена кореляція між індексом проліферації Ki-67 та ступенем вираженості дисплазії, що може бути додатковим фактором прогнозу та виявлення ризику розвитку раку товстої кишки при даному захворюванні [73].

У даному дослідженні встановлено, що однаково виражена проліферативна активність епітелію крипт при активному НВК і СПК повинна виробити як у лікарів, так і у хворих із даною патологією онкологічну настороженість. Своєчасне виконання скринінгової колоноскопії та регулярне обстеження у лікаря - це два важливі елементи канцеропревенції в даній категорії хворих.

Згідно з сучасними світовими стандартами хворим із НВК, незалежно від їх віку, рекомендують проводити колоноскопію з подальшим морфологічним дослідженням біоптату [165]. Однак при СПК, відповідно до Римських критеріїв IV перегляду, ендоскопічне дослідження рекомендують проводити хворим старше 50 років при наявності «симптомів тривоги» (наявність крові в калі, анемія, зменшення маси тіла та ін.), обтяженого сімейного анамнезу по колоректальному раку та неефективності емпіричної терапії [14, 166]. Отримані автором результати свідчать про необхідність перегляду вищезазначених рекомендацій щодо проведення колоноскопії у хворих із СПК.

При використанні визначених кількісних характеристик слизової оболонки товстої кишки у хворих із НВК 1-3 ступенів активності і СПК було проведено дискримінантний аналіз. Під час останнього було отримано дві моделі, які характеризуються високою точністю та мають велике науково-практичне значення. Перша модель із використанням двох показників («Показник вираженості інфільтрації плазматичними клітинами», «Показник вираженості інфільтрації нейтрофільними лейкоцитами») дозволяє визначати ступінь активності НВК. Друга модель, в якій задіяно чотири показники («Показник вираженості клітинної інфільтрації», «Показник вираженості інфільтрації опасистими клітинами», «Відносна кількість перикриптальних міофібробластів», «Показник вираженості інфільтрації нейтрофільними лейкоцитами»), дозволяє діагностувати СПК та НВК різних ступенів активності.

Таким чином, проведене комплексне морфологічне дослідження дозволило виявити гістологічні, гістохімічні, імуногістохімічні зміни в слизовій оболонці товстої кишки хворих із НВК 1-3 ступенів активності та СПК. Комплексне використання зазначених змін у якості критеріїв (рис. 5.1-5.2) безумовно сприятиме удосконаленню морфологічної діагностики та диференційної діагностики 1-3 ступенів активності НВК та СПК.

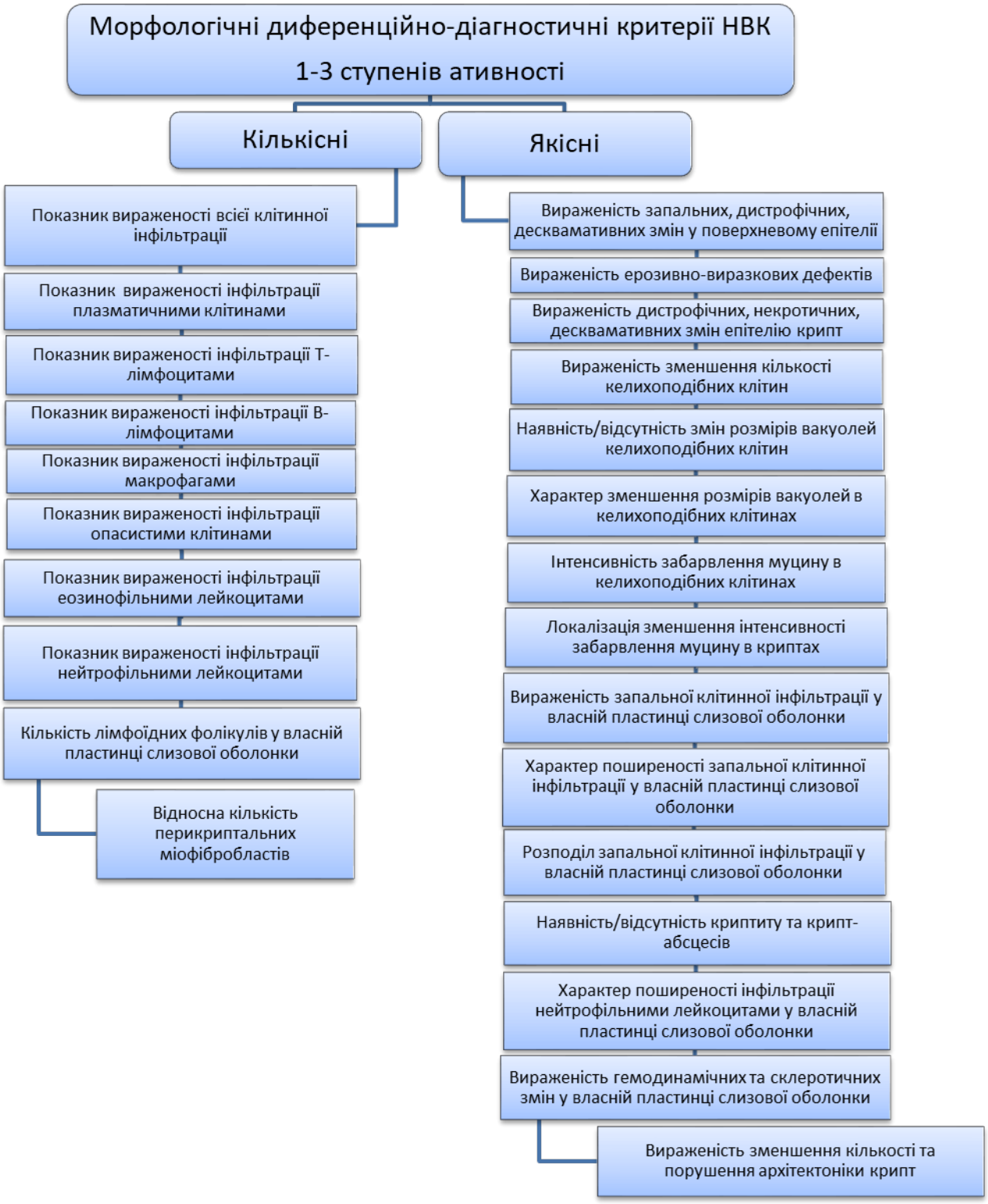

Рис. 5.1. Якісні та кількісні морфологічні диференційно-діагностичні критерії різних ступенів активності НВК.

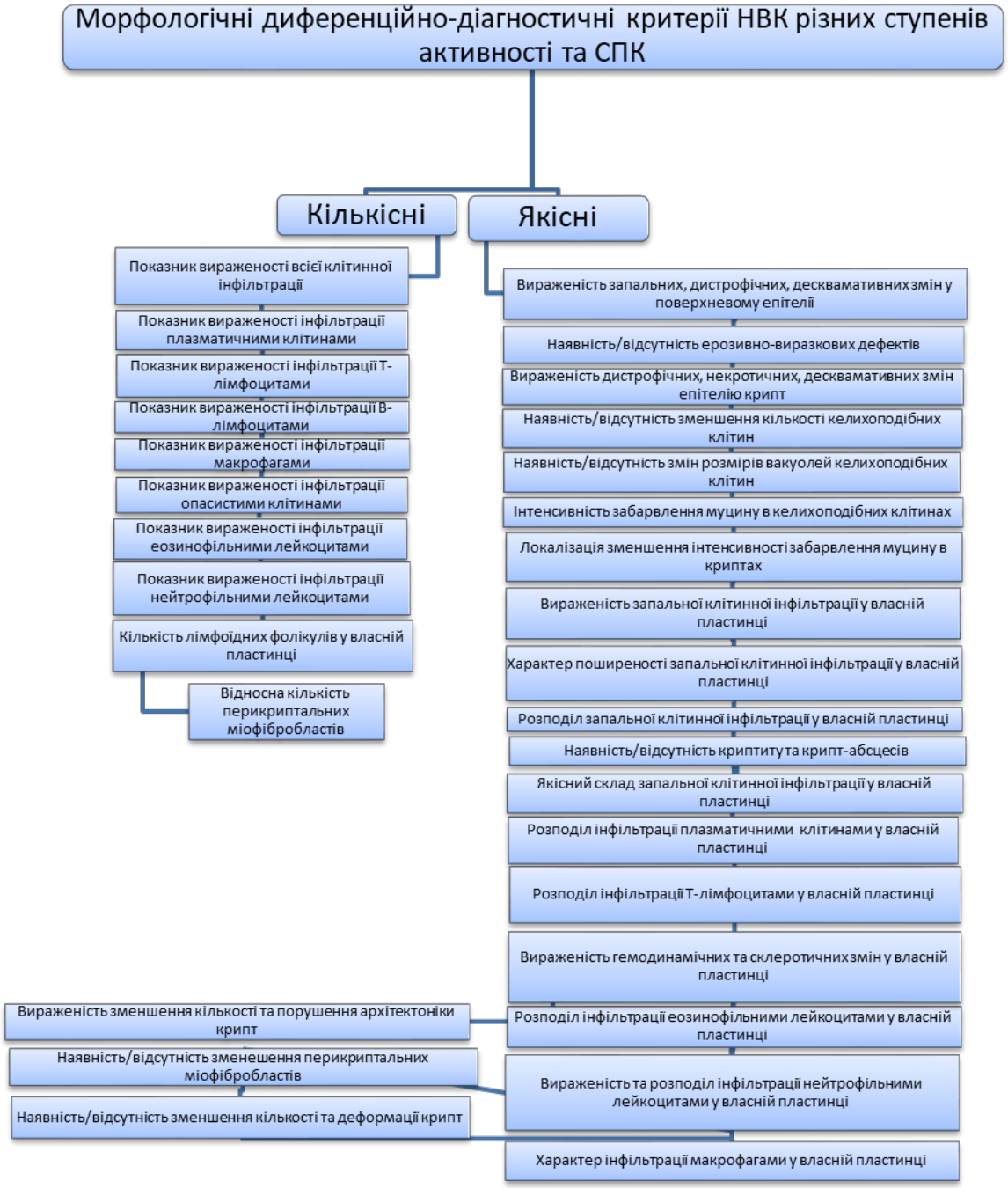

Рис. 5.2. Якісні та кількісні морфологічні диференційно-діагностичні критерії НВК різних ступенів активності та СПК.

ВИСНОВКИ

У дисертаційній роботі вирішується актуальне науково-практичне завдання патологічної анатомії – удосконалення морфологічної діагностики неспецифічного виразкового коліту 1-3 ступенів активності та синдрому подразненої кишки шляхом виокремлення гістологічних, гістохімічних та імуногістохімічних діагностичних та диференційно-діагностичних критеріїв даних патологічних станів товстої кишки.

1. Неспецифічний виразковий коліт 1-3 ступенів активності розвивається з однаковою частотою серед чоловіків та жінок найчастіше після 40 років, тоді як синдром подразненої кишки частіше виникає в жінок у віці від 18 до 40 років.

2. У хворих із неспецифічним виразковим колітом 1-3 ступенів активності та синдромом подразненої кишки розлади випорожнень (закреп та діарея) зустрічаються з однаковою частотою. Наявність у калі крові та слизу, підвищений рівень фекального кальпротектину, ерозивно-виразкові зміни в товстій кишці при ендоскопічному дослідженні зустрічаються з однаковою частотою у хворих із неспецифічним виразковим колітом 1-3 ступенів активності. Гній у калі, анемія та підвищений рівень швидкості осідання еритроцитів діагностують з однаковою частотою у хворих із неспецифічним виразковим колітом 2 і 3 ступенів активності. Характерною ендоскопічною знахідкою для хворих із неспецифічним виразковим колітом 3 ступеня активності є кровотеча в товстій кишці.

3. Слизова оболонка товстої кишки у хворих із неспецифічним виразковим колітом 1-3 ступенів активності характеризується наявністю ерозивно-виразкових дефектів; дегенеративно-десквамативних змін епітелію зі зменшенням кількості келихоподібних клітин і розмірів вакуолей в них, зниженням інтенсивності забарвлення муцину; гіпертрофії та гіперплазії лімфоїдних фолікулів у власній пластинці; гемодинамічних та склеротичних

змін; зменшеної кількості крипт та порушень їх архітектоніки; запальної клітинної інфільтрації в поверхневому епітелії та власній пластинці з підвищеною щільністю плазматичних клітин, Т- і В-лімфоцитів, макрофагів, опасистих клітин, еозинофільних та нейтрофільних лейкоцитів, серед яких переважають плазматичні клітини, Т-лімфоцити, еозинофільні та нейтрофільні лейкоцити; криптиту та крипт-абсцесів. Збільшення ступеня активності неспецифічного виразкового коліту супроводжується наростанням виявлених змін у слизовій товстої кишки.

4. У слизовій оболонці товстої кишки хворих із синдромом подразненої кишки в епітелії є дегенеративно-десквамативні зміни, зниження інтенсивності забарвлення муцину в келихоподібних клітинах; збільшення кількості та розмірів лімфоїдних фолікулів; гемодинамічні та склеротичні зміни; запальна клітинна інфільтрація в поверхневому епітелії та власній пластинці, що представлена плазматичними клітинами, Т- і В-лімфоцитами, макрофагами, опасистими клітинами, еозинофільними та нейтрофільними лейкоцитами, серед яких превалюють плазматичні клітини, Т-лімфоцити, опасисті клітини та макрофаги.

5. У пацієнтів із синдромом подразненої кишки порівняно з хворими з неспецифічним виразковим колітом 1-3 ступенів активності в слизовій оболонці товстої кишки в епітелії менш виражені дегенеративно-десквамативні зміни; відсутні ерозивно-виразкові дефекти; не змінюються кількісні та якісні характеристики крипт; залишаються незмінними кількість келихоподібних клітин та розміри вакуолей з муцином; спостерігаються менш виражені зміни інтенсивності забарвлення муцину; менш виражена запальна клітинна інфільтрація в поверхневому епітелії та власній пластинці; показники вираженості всієї клітинної інфільтрації, інфільтрації плазматичними клітинами, Т-лімфоцитами, еозинофільними і нейтрофільними лейкоцитами мають менші значення ($p<0,05$); відсутні криптити та крипт-абсцеси; менш виражені гемодинамічні та склеротичні зміни; менша кількість лімфоїдних фолікулів у власній пластинці.

6. У слизовій оболонці товстої кишки хворих із неспецифічним виразковим колітом 1-3 ступенів активності та синдромом подразненої кишки відмічається активізація проліферативного потенціалу в епітелії переважно кишкових залоз. У хворих із неспецифічним виразковим колітом 1-3 ступенів активності, синдромом подразненої кишки проліферативна активність однаково виражена, про що свідчить відсутність ($p>0,05$) різниці в значенні показника відносної кількості Ki-67-позитивних клітин у кишкових залозах (при неспецифічному виразковому коліті 1, 2 і 3 ступенів активності, синдромі подразненої кишки – (51,9±0,96)%, (51,2±1,38)%, (53,0±1,31)%, (52,7±0,56)% відповідно).

7. При неспецифічному виразковому коліті відмічається дефіцит перикриптальних міофібробластів, який наростає ($p<0,05$) зі збільшенням активності захворювання (показник відносної кількості перикриптальних міофібробластів при 1, 2 та 3 ступені активності захворювання дорівнює відповідно 74,4±2,74%, 61,6±2,67%, 50,8±3,81%) порівняно з фізіологічною нормою (показник їх відносної кількості дорівнює 95,3±2,74%). При синдромі подразненої кишки кількість перикриптальних міофібробластів не змінюється (показник їх відносної кількості – 95,9±0,25%).

ПРАКТИЧНІ РЕКОМЕНДАЦІЇ

1. Встановлені гістологічні, гістохімічні та імуногістохімічні діагностичні та диференційно-діагностичні критерії НВК 1-3 ступенів активності та СПК рекомендовано використовувати лікарям-патологоанатомам у практичній діяльності для об’єктивізації, поліпшення та удосконалення морфологічної діагностики зазначених патологічних станів товстої кишки.

2. При морфологічній діагностиці НВК 1-3 ступенів активності та СПК рекомендовано використання комплексного патоморфологічного дослідження із залученням гістологічних (забарвлення гематоксиліном та еозином), гістохімічних (PAS-реакція) та імуногістохімічних (Ki-67, CD3, CD117, CD20, CD138, CD68, α-SMA) методів дослідження колонобіоптата.

3. Визначена активізація проліферативного потенціалу епітеліальних клітин кишкових залоз при НВК 1-3 ступенів активності та СПК повинна виробити у лікарів та хворих онкологічну настороженість та диктує необхідність віднесення даних хворих до групи ризику щодо розвитку у них колоректального раку.

СПИСОК ВИКОРИСТАНИХ ДЖЕРЕЛ

1. Дорофєєв АЕ, Василенко ІВ, Дядик ОО, Снісаревський ПП, Кір'ян ОА, Дорофєєва АА, Деркач ІА. Морфологічні аспекти діагностики неспецифічного виразкового коліту: сучасний погляд на проблему. Сучасна гастроентерологія. 2017;4(96):23-32.

2. Снісаревський ПП, Дядик ОО, Дорофєєв АЕ, Снісеревська ТП. Роль морфологічного дослідження в діагностиці неспецифічного виразкового коліту. Art of medicine. 2018;3(7):127-132.

3. Dyadyk OO, Snisarevskyi PP, Snisarevska TP. Morphological features of cellular infiltration in the mucosa of large intestine in ulcerative colitis and irritable bowel syndrome. Wiadomości Lekarskie. 2021;74(1):57-63.

4. Snisarevskyi PP. Modern morphological diagnostics of ulcerative colitis and irritable bowel syndrome: histological, histochemical and immunohistochemical criteria. Wiadomości Lekarskie. 2021;74(3 cz 1):381-387.

5. Снісаревський ПП, Дядик ОО, Дорофєєв АЕ, Снісаревська ТП. Диференційно-діагностичні критерії активного неспецифічного виразкового коліту та синдрому подразненого кишечника. Медицина сьогодні і завтра. 2021;1(90):33-43.

6. Снісаревський ПП, Дядик ОО. Сучасна морфологічна діагностика НВК. В: Збірник наукових робіт науково-практичної конференції Актуальні проблеми сучасної патологічної анатомії; 2017 Кві 26; Київ. Київ; 2017. с. 57-58.

7. Антипов МО, Миндлина АЯ. Болезни органов пищеварения инфекционной и неинфекционной природы. Эпидемиологическая взаимосвязь. Эпидемиология и вакцинопрофилактика. 2019;18(1): 55-66.

8. Степанов ЮМ, Скирда ІЮ, Петішко ОП. Хвороби органів травлення – актуальна проблема клінічної медицини. Гастроентерологія. 2019;53(1):1-6.

9. Ивашкин ВТ, Шелыгин ЮА, Абдулганиева ДИ, Абдулхаков РА, Алексеева ОП, Ачкасов СИ, Барановский АЮ, Белоусова ЕА, Головенко ОВ, Григорьев ЕГ, Костенко НВ, Лапина ТЛ, Маев ИВ, Москалев АИ, Низов АИ, Николаева НН, Осипенко МФ, Павленко ВВ, Парфенов АИ, Полуэктова ЕА, Румянцев ВГ, Тимербулатов ВМ, Тертычный АС, Ткачев АВ, Трухманов АС, Халиф АЛ, Хубезов ДА, Чашкова ЕЮ, Шифрин ОС, Щукина ОБ. Рекомендации Российской гастроэнтерологической ассоциации и Ассоциации колопроктологов России по диагностике и лечению взрослых больных язвенным колитом. Российский журнал гастроэнтерологии, гепатологии, колопроктологии. 2015;1:48-65.

10. RastogiA, WaniS. Colonoscopy. Gastrointestinal endoscopy. 2017;85(1):59-66.

11. Иванова ЕВ, Федоров ЕД, Тихомирова ЕВ, Авакимян АВ, Маренич НС. Колоноскопия с помощью видеокапсулы: возможности неинвазивной диагностики заболеваний толстой кишки. Исследования и практика в медицине. 2017;4(1):13-22.

12. FeakinsRM. Inflammatory bowel disease biopsies: updated British Society of Gastroenterology reporting guidelines. Journal of Clinical Pathology. 2013; 66(12):1005-1026.

13. GeboesK, NemolatoS, LeoM, FaaG, eds. Colitis. A practical approach to colon biopsy interpretation. Springer, 2014.200 p.

14. Шептулин АА, Виноградская КЭ. Воспалительные заболевания кишечника и синдром раздраженного кишечника: сочетание двух нозологических форм или разные варианты одного заболевания? Российский журнал гастроэнтерологии, гепатологии, колопроктологии. 2019;29(5):43-48.

15. Тащян ОВ, Погромов АП, Мнацаканян МГ, Морозова ЮН. Воспалительные заболевания кишечника в стадии ремиссии с СРК-подобными симптомами. Экспериментальная и клиническая гастроэнтерология. 2018;157(9):128-133.

16. Kostouros A, Koliarakis I, Natsis K, Spandidos DA, Tsatsakis A, Tsiaoussis J. Large intestine embryogenesis: molecular pathways and related disorders (review). International Journal of Molecular Medicine. 2020;46(1):27-57.

17. Афанасьев ЮИ, Юрина НА, редакторы. Гистология, эмбриология, цитология: учебник. 6 изд., перераб. и доп. М.: ГЭОТАР-Медиа; 2012. 800 с.

18. Клочкова СВ, Никитюк ДБ, Алексеева НТ. Макро-микроскопическая анатомия толстокишечных желез взрослого человека. Журнал анатомии и гистопатологии. 2016;5(3):31-34.

19. Гебоэс К, Тертычный АС, Марковский ВД, Гаргин ВВ. Трудности диагностики в патологии кишечника. Х.: ООО «ЭДЭНА»; 2010. 116 с.

20. Аруин ЛИ, Капуллер ЛЛ, Исаков ВА. Морфологическая диагностика болезней желудка и кишечника. М.: Триада-Х; 1998. 496 с.

21. Kostouros A, Koliarakis I, Natsis K, Spandidos DA, Tsatsakis A, Tsiaoussis J. Large intestine embryogenesis: molecular pathways and related disorders (review). International Journal of Molecular Medicine. 2020;46(1):27-57.

22. Чуркова МЛ, Костюкевич СВ. Эпителий слизистой оболочки толстой кишки в норме и при функциональных и воспалительных заболеваниях кишечника. Экспериментальная и клиническая гастроэнтерология. 2018;153(5):128-132.

23. Золотова НА, Макарова ОВ. Барьерная роль муцинов толстой кишки в норме и при язвенном колите. Клиническая и экспериментальная морфология. 2016;3:69-74.

24. Salvo Romero E, Alonso Cotoner C, Pardo Camacho C, Casado Bedmar M, Vicario M. The intestinal barrier function and its involvement in digestive disease. Revista espanola de enfermedades digestivas. 2015;107(11):686-696.

25. Золотова НА, Архиева ХМ, Зайратьянц ОВ. Эпителиальный барьер толстой кишки в норме и при язвенном колите. Экспериментальная и клиническая гастроэнтерология. 2019;162(2):4-13.

26. Луцик ОД, Іванова АЙ, Кабак КС, Чайковський ЮБ. Гістологія людини. К.: Книга плюс; 2003. 592 с.

27. Украинец РВ, Корнева ЮС, Аленина ГН, Доронина НВ. Морфофункциональные особенности мукозассоциированной лимфоидной ткани кишечника как органа иммунной системы и ее роль в развитии заболеваний. Журнал анатомии и гистопатологии. 2020;9(3):86-93.

28. Cesta MF.Normal structure, function and histology of mucosa-associated lymphoid tissue.Toxicologic Pathology.2006;34(5):599-608.

29. Гусейнов ТС, Гусейнова СТ, Эседова АЭ, Кадиев АШ. Морфология лимфоидных узелков толстой кишки у человека в онтогенезе. Медицинская наука и образование Урала. 2019;1(97):43-47.

30. Напханюк ВК, Арнаутова ЛВ, Кузьменко ВА, Заярна СП. Спеціальна гістологія та ембріологія. Одеса: ОДМУ; 2001. 268 с.

31. Улумбеков ЭГ, Челышев ЮА. Гистология. М.: ГЭОТАР-МЕД; 2002. 672 с.

32. Гузій О. Запальні та функціональні захворювання кишечнику: практичний досвід. Український медичний часопис. 2019 (17 грудня, електронна публікація):1-3.

33. Маев ИВ, Шелыгин ЮА, Скалинская МИ, Веселов АВ, Сказываева ЕВ, Расмагина ИА, Комарова ДА, Бакулин ИГ. Патоморфоз воспалительных заболеваний кишечника. Вестник РАМН. 2020;75(1):27-35.

34. Степанов ЮМ, Псарьова ІВ, Татарчук ОМ, Стойкевич МВ, Петішко ОП, Сімонова ОВ. Гендерні особливості рівня маркерів запалення кишечника у хворих на неспецифічний виразковий коліт. Гастроентерологія. 2019;53(4):252-257.

35. Степанов ЮМ, Псарьова ІВ. Клініко-ендоскопічні паралелі при неспецифічному виразковому коліті. Гастроентерологія. 2019;53(3):182-187.

36. Гайдар ЮА, Стойкевич МВ, Сімонова ОВ, Милостива ДФ, Тітова МВ, Недзвецька НВ. Гендерні та вікові особливості морфологічного стану

слизової оболонки товстої кишки хворих на хронічні запальні захворювання кишечника. Гастроентерологія. 2020;54(1):24-29.

37. Mak WY, Zhao M, Ng SC, Burisch J. The epidemiology of inflammatory bowel disease: east meets west. Journal of Gastroenterology and Hepatology. 2020;35(3):380-389.

38. Неспецифічний виразковий коліт. Адаптована клінічна настанова, заснована на доказах (вибрані положення). Ліки України. 2017;6(212):4-14.

39. Степанов ЮМ, Псарьова ІВ, Татарчук ОМ, Петішко ОП. Діагностична цінність лабораторних та фекальних біомаркерів для визначення активності неспецифічного виразкового коліту. Вісник проблем біології і медицини. 2019;4(1/153):158-162.

40. Meydan C, Afshinnekoo E, Rickard N, Daniels G, Kunces L, Hardy T, Lili L, Pesce S, Jacobson P, Mason CE, Dudley J, Zhang B. Improved gastrointestinal health for irritable bowel syndrome with metagenome-guided interventions. Precision Clinical Medicine. 2020;3(2):136-146.

41. Oka P, Parr H, Barberio B, Black CJ, Savarino EV, Ford AC. Global prevalence of irritable bowel syndrome according to Rome III or IV criteria: a systematic review and meta-analysis. The Lancet Gastroenterology and Hepatology. 2020;5(10):908-917.

42. Маев ИВ, Бордин ДС, Еремина ЕЮ, Ильчишина ТА, Кайбышева ВО, Осипенко МФ, Охлобыстина ОЗ, Симаненков ВИ, Халиф ИЛ, Черемушкин СВ, Сабельникова ЕА. Синдром раздраженного кишечника. Современные аспекты эпидемиологии, патогенеза и лечения (обзор). Экспериментальная и клиническая гастроэнтерология. 2018;158(10):68-73.

43. Тихонова ТА, Козлова ИВ. Синдром раздраженного кишечника: эпидемиологические и патогенетические аспекты (обзор). Саратовский научно-медицинский журнал. 2018;14(1):53-60.

44. Holtmann GJ, Ford AC, Talley NJ. Pathophysiology of irritable bowel syndrome. Lancet Gastroenterology and Hepatology. 2016;1(2):133-146.

45. Ferreira AI, Garrido M, Castro-Poças F. Irritable bowel syndrome: news from an old disorder. GEPortuguese Journal of Gastroenterology. 2020;27(4):255-268.

46. Ярошевская ТВ, Скрябина ЕВ, Сапа НБ. Значение исследования фекального кальпротектина в диагностике хронических воспалительных заболеваний кишечника у детей. Здоров’я дитини. 2018;13(2):171-175.

47. Kobayashi T, Siegmun dB, LeBerre C, Wei SC, Ferrante M, Shen B, Bernstein CN, Danese S, Peyrin-Biroulet L, Hibi T. Ulcerative colitis. Nature Reviews Disease Primers. 2020;6(1):74. doi: 10.1038/s41572-020-0205-x.

48. Главнов ПВ, Лебедева НН, Кащенко ВА, Варзин СА. Язвенный колит и болезнь Крона. Современное состояние проблемы этиологии, ранней диагностики и лечения (обзор литературы). Вестник СПбГУ. 2015;11(4):48-72.

49. Данилова НА, Валеева АР, Абдулхаков СР, Скороходкина ОВ, Абдулхаков РА. Роль микробиоты в формировании аутоиммунного воспаления при воспалительных заболеваниях кишечника. Экспериментальная и клиническая гастроэнтерология 2017;143(7):121-125.

50. Першко АМ, Яровенко ИИ. Современнаянутригеномика и нутригенетика и некоторые метаболические аспекты патогенеза при воспалительных заболеваниях кишечника: взгляд в будущее. Экспериментальная и клиническая гастроэнтерология. 2020;183(11):113-117.

51. Золотова НА. Эпителиальный барьер ободочной кишки при экспериментальном язвенном колите. Журнал анатомии и гистопатологии. 2015.4(3):54.

52. Mahapatro M, Erkert L, Becker C. Cytokine-mediated crosstalk between immune cells and epithelial cells in the gut. Cells.2021;10(1):111. doi: 10.3390/cells10010111.

53. Дорофеев АЭ, Василенко ИВ, Рассохина ОА. Изменение экспрессии MUC2, MUC3, MUC4, TFF3 в слизистой оболочке толстого кишечника у

больных неспецифическим язвенным колитом. Гастроентерологія. 2013;1(47):80-84.

54. Петрина ВО. Ефективність терапії неспецифічного виразкового коліту з урахуванням способу введення лікарських засобів. Запорізький медичний журнал. 2017;19(4/103):446-450.

55. Робакидзе НС, Щукина ОБ. Патогенетические аспекты поражения полости рта при воспалительных заболеваниях кишечника. Российский журнал гастроэнтерологии, гепатологии и колопроктологии. 2019;29(4):15-21.

56. Степанов ЮМ, Тітова МВ, Татарчук ОМ. Порушення мікробіоценозу товстого кишечника й частота синдрому надлишкового бактеріального росту у хворих на хронічні запальні захворювання кишечника. Гастроентерологія. 2020;54(1):44-50.

57. Каторкин СЕ, Мякишева ЮВ, Борисенко ЮД, Буданов КЕ, Круглов ЕЕ, Давыдова ОЕ, Андреев ПС. Клинико-морфологические аспекты дифференциальной диагностики воспалительных заболеваний кишечника. Аспирантский вестник Поволжья. 2017;5-6:144-150.

58. Бикбавова ГР, Ливзан МА, Заставная АА. Виром кишечника иязвенный колит: новые грани взаимодействия. Экспериментальная иклиническая гастроэнтерология. 2019;170(10):66-71.

59. Zuo T, Lu XJ, Zhang Y, Cheung CP, Lam S, Zhang F, Tang W, Ching JYL, Zhao R, Chan PKS, Sung JJY, Yu J, Chan FKL, Cao Q, Sheng JQ, Ng SC. Gut mucosal virome alterations in ulcerative colitis. Gut. 2019;68(7):1169-1179.

60. Aldars-García L, Chaparro M, Gisbert JP. Systematic review: the gut microbiome and its potential clinical application in inflammatory bowel disease. Microorganisms. 2021;9(5):977. doi: 10.3390/microorganisms9050977.

61. García MJ, Pascua lM, Del Pozo C, Díaz-González A, Castro B, Rasines L, Crespo J, Rivero M. Impact of immune-mediated diseases in inflammatory bowel disease and implications in therapeutic approach. Scientific reports.2020; 10:10731. Available from: https://doi.org/10.1038/s41598-020-67710-2.

62. Kaur A, Goggolidou P. Ulcerative colitis: understanding its cellular pathology could provide insights into novel therapies. Journal of Inflammation.2020;17(15). Available from: https://doi.org/10.1186/s12950-020-00246-4.

63. Хіміон СВ, Данилюк НВ, Кіча ТМ, Будько ЛВ. Неспецифічний виразковий коліт у практиці сімейного лікаря. Семейная медицина. 2018;5(79):5-9.

64. Friedrich M, Pohin M, Powrie F. Cytokine networks in the pathophysiology of inflammatory bowel disease. Immunity. 2019;50(4):992-1006.

65. Aldars-García L, Marin AC, Chaparro M, Gisbert JP. The Interplay between immune system and microbiota in inflammatory bowel disease: a narrative review. International Journal of Molecular Sciences. 2021;22(6):3076. doi: 10.3390/ijms22063076.

66. Федулова ЭН, Тутина ОА, Медянцева ГВ. Тканевая гипоксия как причина безуспешного лечения язвенного колита у детей: маркеры и методы преодоления. Экспериментальная и клиническая гастроэнтерология. 2020;180(8):93-97.

67. Roberts-Thomson IC, Bryant RV, Costello SP. Uncovering the cause of ulcerative colitis. JGHOpen. 2019;3(4):274-276.

68. Матвеева НЮ, Матвеев ЮА, Калиниченко СГ, Едранов СС, Каминский ЮВ. Значение апоптозаэнтероцитов при воспалительных заболеваниях кишечника. Бюллетень сибирской медицины. 2018;17(1):121-129.

69. Кузнецова ДА, Лапин СВ, Щукина ОБ. Диагностическая и прогностическая значимость серологических маркеров воспалительных заболеваний кишечника (обзор литературы). Альманах клинической медицины. 2020;48(6):364-374.

70. Magro F, Langner C, Driessen A, Ensari A, Geboes K, Mantzaris GJ, Villanacci V, Becheanu G, BorralhoNunes P, Cathomas G, Fries W, Jouret-Mourin A, Mescoli C, de Petris G, Rubio CA, Shepherd NA, Vieth M, Eliakim R; European Society of Pathology (ESP); European Crohn's and Colitis Organisation (ECCO). European consensus on the histopathology of inflammatory bowel disease. Journal of Crohn’s and Colitis. 2013;7(10):827-851.

71. Архипова ОВ, Скридлевский СН, Веселов ВВ, Майновская ОА. Эндоскопическая диагностика дисплазии эпителия толстой кишки у пациентов с длительным анамнезом язвенного колита. Колопроктология. 2020;19(1/71):37-50.

72. Pai RK, Jairath V, Vande Casteele N, Rieder F, Parker CE, Lauwers GY. The emerging role of histologic disease activity assessment in ulcerative colitis. Gastrointestinal Endoscopy. 2018;88(6):887-898.

73. Борота АВ, Василенко ИВ, Дорофеев АЭ, Плахотников ИА, Полунин ГЕ. Ранние предопухолевые морфологические предикторы у пациентов с неспецифическим язвенным колитом. Університетська клініка. 2013;9(1):19-21.

74. Матвеева НЮ, Матвеев ЮА, Калиниченко СГ, Едранов СС, Каминский ЮВ. Значение апоптозаэнтероцитов при воспалительных заболеваниях кишечника. Бюллетень сибирской медицины. 2018;17(1):121-129.

75. Tatiya-Aphiradee N, Chatuphonprasert W, Jarukamjorn K. Immuneresponse and inflammatory path way of ulcerative colitis. Journal of Basic and Clinical Physiology and Pharmacology. 2018;30(1):1-10. doi: 10.1515/jbcpp-2018-0036.

76. Gui X, Li J, Ueno A, Iacucci M, Qian J, Ghosh S. Histopathological features of inflammatory bowel disease are associated with different CD4+ T cells ub sets in colonic mucosal lamina propria. Journal of Crohn’s and Colitis. 2018;12(12):1448-1458. doi: 10.1093/ecco-jcc/jjy116.

77. Чашкова ЕЮ, Владимирова АА, Неустроев ВГ, Раевская ЛЮ, Гольдберг ОА, Пак ВЕ. Воспалительные заболевания толстой кишки – аспекты диагностики. Бюллетень ВСНЦ СО РАМН. 2011;4(80/2):209-221.

78. Rubio CA, Schmidt PT. Morphological classification of corrupted colonic crypts in ulcerative colitis. Anticancer Research.2018;38(4):2253-2259.

79. Тертычный АС, Ахриева ХМ, Маев ИВ, Зайратьянц ОВ, Селиванова ЛС. Проблемы диагностики гистологической ремиссии у больных с воспалительными заболеваниями кишечника. Архив патологии. 2017;3:3-9.

80. Geboes K, Riddell R, Ost A, Jensfelt B, Persson T, Löfberg R. A reproducible grading scale for histological assessment of inflammation in ulcerative colitis. Gut. 2000;47(3):404-409.

81. Marchal-Bressenot A, Scherl A, Salleron J, Peyrin-Biroulet L. A practical guide to assess the Nancy histological index for UC. Gut. 2016;65(11):1919-1920. Marchal-Bressenot A, Salleron J, Boulagnon-Rombi C, Bastien C, Cahn V, Cadiot G, Diebold MD, Danese S, Reinisch W, Schreiber S, Travis S, Peyrin-Biroulet L. Development and validation of the Nancy histological index for UC. Gut. 2017;66(1):43-49.

82. Mosli MH, Feagan BG, Zou G, Sandborn WJ, D'Haens G, Khanna R, Shackelton LM, Walker CW, Nelson S, Vandervoort MK, Frisbie V, Samaan MA, Jairath V, Driman DK, Geboes K, Valasek MA, Pai RK, Lauwers GY, Riddell R, Stitt LW, Levesque BG. Development and validation of a histological index for UC. Gut. 2017;66(1):50-58.

83. Magro F, Lopes J, Borralho P, Dias CC, Afonso J, Ministro PS, Mafalda S, Geboes KP, Carneiroc F. Comparison of the Nancy index with continuous Geboes score: histological remission and response in ulcerative colitis. Journal of Crohn’s and Colitis. 2020;14(7):1021-1025.

84. Bentley E, Jenkins D, Campbell F, Warren B. How could pathologist improve the initial diagnosis of colitis? Evidence from aninternational workshop. Journal of Clinical Pathology.2002;55(12):955-960.

85. Tontini GE, Vecchi M, Pastorelli L, Neurath MF, Neumann H. Differential diagnosis in inflammatory bowel disease colitis: state of the art and future perspectives. World Journal of Gastroenterology. 2015;21(1):21-46.

86. Фадєєнко ГД, Соломенцева ТА. Сучасні підходи до лікування функціональних розладів кишечника із запорами. Сучасна гастроентерологія. 2020;1(111):62-67.

87. Ивашкин ВТ, Зольникова ОЮ. Синдром раздраженного кишечника с позиций изменений микробиоты. Российский журнал гастроэнтерологии, гепатологии и колопроктологии. 2019;29(1):84-92.

88. Звягинцева ТД, Чернобай АИ. Коррекция моторно-эвакуаторных нарушений кишечника при синдроме раздраженного кишечника с запорами. Сучасна гастроентерологія. 2010;3(53):87-94.

89. Balmus IM, Ilie OD, Ciobica A, Cojocariu RO, Stanciu C, Trifan A, Cimpeanu M, Cimpeanu C, Gorgan L. Irritable bowel syndrome between molecular approach and clinical expertise-searching for gapfillers in the oxidative stressway of thinking. Medicina (Kaunas). 2020;56(1):38. doi: 10.3390/medicina56010038.

90. Carco C, Young W, Gearry RB, Talley NJ, McNabb WC, Roy NC. Increasing evidence that irritable bowel syndrome and functional gastrointestinal disorders have a microbial pathogenesis. Frontiers in cellular and infection microbiology. 2020;10:468. doi: 10.3389/fcimb.2020.00468.

91. Adriani A, Ribaldone DG, Astegiano M, Durazzo M, Saracco GM, Pellicano R. Irritable bowel syndrome: the clinical approach. Panminerva Medica. 2018;60(4):213-222.

92. Hanning N, Edwinson AL, Ceuleers H, Peters SA, De Man JG, Hassett LC, De Winter BY, Grover M. Intestinal barrier dysfunction in irritable bowel syndrome: a systematic review. Therapeutic Advances in Gastroenterology. 2021;14:1-31. doi: 10.1177/1756284821993586.

93. Свінціцький АС, Соловйова ГА, Курик ОГ, Нагієва СА. Ендоскопічні та морфологічні особливості слизової оболонки товстої кишки при синдромі подразненого кишечнику. Сучасна гастроентерологія. 2013;3(71):7-13.

94. Ахмедов ВА, Саргсян АК, Гаус ОВ. Перспективы использования биомаркеров в диагностике синдрома раздраженного кишечника. Экспериментальная и клиническая гастроэнтерология. 2020;175(3):94-101.

95. Пасиешвили ЛМ, Андруша АБ. Синдром раздраженного кишечника: функциональные расстройства и органические последствия. Сучасна гастроентерологія. 2014;2(76):8-12.

96. Дегтярева ИИ. Синдром раздраженного кишечника. Международный медицинский журнал. 2003.2:22-30.

97. Pellissier S, Bonaz B. The place of stress and emotions in the irritable bowel syndrome. Vitam Horm. 2017;103:327-354.

98. Rej A, Aziz I, Tornblom H, Sanders DS, Simrén M. The role of diet in irritable bowel syndrome: implications for dietary advice. Journal of Internal Medicine. 2019;286(5):490-502.

99. El-Salhy M, Gundersen D, Hatlebakk JG, Hausken T. Low-grade inflammation in the rectum of patients with sporadic irritable bowel syndrome. Molecular Medicine Reports. 2013;7(4):1081-1085.

100. Kirsch R, Riddell RH. Histopathological alterations in irritable bowel syndrome. Modern Pathology. 2006;19(12):1638-1645.

101. Кудрявцев ИВ, Ермоленко ЕИ, Соловьева ОИ, Серебрякова МК, Шумихина ИА, Суворов АН. Субпопуляционный состав Т-лимфоцитов при синдроме раздраженного кишечника. Экспериментальная и клиническая гастроэнтерология. 2019;165(5):22-28.

102. Визе-Хрипунова МА, Михайлова ЛП, Сидорова ЕИ, Макарова ОВ, Кактурский ЛВ. Морфологическая характеристика слизистой оболочки сигмовидной кишки при синдроме раздраженного кишечника. Морфологические ведомости. 2012;3:23-29.

103. Щербаков ИТ, Леонтьева НИ, Филиппов ВС. Патоморфология слизистой оболочки толстой кишки у больных с синдромом раздраженного кишечника. Морфологические ведомости. 2016;3:75-81.

104. Dorofeyev AE, Kiriyan EA, Vasilenko IV, Rassokhina OA, Elin AF. Clinical, endoscopical and morphological efficacy of mesalazine in patients with irritable bowel syndrome. Clinical and Experimental Gastroenterology. 2011;4:141-53.

105. Шкляев АЕ, Пантюхина АС, Сапегин АА, Баженов ЕЛ. Визуальная оценка слизистой оболочки толстой кишки при синдроме раздраженного кишечника в динамике лечения. Архивъ внутренней медицины. 2016;6:34-37.

106. Райхлин НТ, Комаров ФИ, Рапопорт СИ, Вознесенская ЛА, Румянцев АИ. Синдром раздраженной кишки. Клинико-морфологические аспекты при лечении Мелаксеном. Русский медицинский журнал. Приложение. 2006; 8(2):1-6.

107. Тихонова ТА. Синдром раздраженного кишечника: эпидемиологические и патогенетические аспекты (обзор литературы). Саратовский научно-медицинский журнал. 2018;14(1):53-60.

108. Satsangi J, Silverberg MS, Vermeire S, Colombel JF. The Montreal classification of inflammatory bowel disease: controversies, consensus, and implications. Gut. 2006;55(6):749-753.

109. Шептулин АА, Джахая НЛ, Седова АВ. Диагноз синдрома раздраженного кишечника: должна ли быть онконастороженность? Российский журнал гастроэнтерологии, гепатологии, колопроктологии. 2019;29(2):76-80.

110. Кобзарь АИ. Прикладная математическая статистика. М.: ФИЗМАТЛИТ, 2012. 816 с.

111. Epitools. Epidemiological calculators. Available from: https://epitools.ausvet.com.au/homogeneity.

112. Рунион Р. Справочник по непараметрической статистике: современный подход. М.: Финансы и статистика, 1982. 198 с.

113. Ким Дж-О, Мьюллер ЧУ, Клекка УР, Олдендерфер МС, Блэшфилд РК. Факторный, дискриминантный и кластерный анализ. М.: Финансы и статистика. 1989. 215 с.

114. Colombel JF, Shin A, Gibson PR. AGA clinical practice update on functional gastrointestinal symptoms in patients with inflammatory bowel disease: expert review. Clinical gastroenterology and Hepatology. 2019;17(3):380-390.e1. doi: 10.1016/j.cgh.2018.08.001.

115. Kim YS, KimN. Sex-gender differences in irritable bowel syndrome. Journal of neurogastroenterology and motility. 2018;24(4):544-558.

116. Ахриева ХМ, Тертычный АС, Маев ИВ, Зайратьянц ОВ. Классификация и морфологическая диагностика язвенного колита и болезни Крона. Клиническая и экспериментальная морфология. 2017;3:4-15.

117. Boal Carvalho P, Cotter J. Mucosal healing in ulcerative colitis: a comprehensive review. Drugs. 2017;77(2):159-173.

118. Okamoto R, Watanabe M. Cellular and molecular mechanisms of the epithelial repairin IBD. Digestive Diseases and Sciences. 2005;50 Suppl 1:S34-8. doi: 10.1007/s10620-005-2804-5.

119. Coskun M. Intestinal epithelium in inflammatory bowel disease. Frontiers in Medicine (Lausanne). 2014;1:24. doi:10.3389/fmed.2014.00024

120. Осадчук АМ, Ивашкин ВТ. Диффузная эндокринная система и нарушение процессов клеточного обновления колоноцитов при различных степенях тяжести неспецифического язвенного колита. Вестник ВолГМУ. 2005;3(15):58-61.

121. Bankole E, Read E, Curtis MA, Neves JF, Garnett JA. The Relationship between mucins and ulcerative colitis: asystematic review. Journal of Clinical Medicine. 2021;10(9):1935. doi: 10.3390/jcm10091935.

122. Grondin JA, Kwon YH, Far PM, Haq S, Khan WI. Mucins in intestinal mucosal defense and inflammation: learning from clinical and experimental studies. Frontiers in Immunology. 2020;11:2054. doi: 10.3389/fimmu.2020.02054.

123. Головенко ОВ, Хомерики СГ, Иванова ЕВ, Федоров ЕД, Головенко АО. Воспалительные заболевания кишечника. Клинические, эндоскопические, морфологические аспекты диагностики. Принципы современной терапии. М.: Прима Принт. 2017. 180.

124. Курченкова ВИ, Капралов НВ, Шоломицкая-Гулевич ИА. Воспалительные заболевания кишечника: патогенез и клинические внекишечные проявления. Медицинский журнал. 2020;2:36-42.

125. Magro F, Gionchetti P, Eliakim R, Ardizzone S, Armuzzi A, Barreiro-de Acosta M, Burisch J, Gecse KB, Hart AL, Hindryckx P, Langne rC, Limdi JK, Pellino G, Zagórowicz E, Raine T, Harbord M, Rieder F; European Crohn’s and Colitis Organisation [ECCO]. Third European Evidence-based Consensus on Diagnosis and Management of Ulcerative Colitis. Part 1: Definitions, Diagnosis, Extra-intestinal Manifestations, Pregnancy, Cancer Surveillance, Surgery, and Ileo-anal Pouch Disorders. Journal of Crohn’s and Colitis. 2017;11(6):649-670.

126. Villanacci V, Antonelli E, Reboldi G, Salemme M, Casella G, Bassotti G. Endoscopic biopsy samples of naïve "colitides" patients: role of basal plasmacytosis. Journal of Crohn’s and Colitis. 2014;8(11):1438-1443.

127. Кудишина ММ, Козлова ИВ, Пахомова АЛ, Крылова ЮС. Колоноциты, иммунопозитивные к синтазе жирных кислот и CD3, при воспалительных заболеваниях кишечника. Медицинский вестник Северного Кавказа. 2020;15(2):225-229.

128. Ботина АВ. Иммуноморфологическая характеристика стромы и эндокринного аппарата слизистой оболочки толстой кишки у больных неспецифическим язвенным колитом [автореферат]. Санкт-Петербург: Санкт-Петербург; 2005. 20 с.

129. Пушкина АВ, Авалуева ЕБ, Эллиниди ВН, Данилова ИА, Бакулин ИГ, Ситкин СИ, Лапинский ИВ, Сказываева ЕВ. Изучение некоторых показателей локального иммунного статуса пациентов с синдромом раздраженного кишечника. Экспериментальная и клиническая гастроэнтерология. 2016;136(12):43-48.

130. Осиков МВ, Бойко МС, Симонян ЕВ, Ушакова ВА. Иммунотропные эффекты витамина D3 в составе оригинальных ректальных суппозиториев при экспериментальном язвенном колите. Медицинская иммунология. 2021;23(3):497-508.

131. Han X, Ding S, Jiang H, Liu G. Roles of macrophages in the development and treatment of gut inflammation. Frontiers in cell developmental biology. 2021;9:625423. doi: 10.3389/fcell.2021.625423.

132. Сантимов АВ, Колобов АВ, Карев ВЕ, Колобова ОЛ, Костик ММ, Дубко МФ, Калашникова ОВ, Масалова ВВ, Снегирева ЛС, Волкова НЛ, Хватов АА, Белугурова МБ, Часнык ВГ. Экспрессия CD68 и Fas-лиганда в слизистой толстой кишки у больных с воспалительными заболеваниями кишечника как прогностические маркеры канцерогенеза. Педиатр. 2016;7(3):42-48.

133. Андреев ДН. Роль нарушения проницаемости слизистой оболочки кишечника в генезе функциональных заболеваний желудочно-кишечного тракта. Consilium medicum. 2019;21(8):29-34.

134. Щукина ОБ, Кондрашина ЭА, Харитидис АМ, Ботина АВ, Маркова ЕВ. Оценка гистологических показателей у больных с клинической ремиссией язвенного колита. Бюллетень ВСНЦСОРАМН. 2014;6(100):39-43.

135. Bottner R, Geyer H. Eosinophilia as an initial manifestation of ulcerative colitis. Journal of the American Academy of Physician Assistants. 2015; 28(10). doi: 10.1097/01.JAA.0000470518.36109.b2

136. Алибек К, Гречаная Т, Гречаный Л, Романенко М, Клименко Т. Возрастные аспекты микрофлоры пищеварительного канала и иммунной системы кишечника. Фізіологічний журнал. 2008;54(3):105-126.

137. Гоник МИ, Щербаха ВС, Юрьева ЕЮ, Картавенко ИМ, Тертычный АС, Павлов ПВ, Леонович АЕ, Лапина ТЛ, Ивашкин ВТ. Причина диареи у пациентки с селективным дефицитом иммуноглобулина А. Российский журнал гастроэнтерологии, гепатологии, колопроктологии. 2019;29(4):74-84.

138. Piscaglia AC, Laterza L, Cesario V, Gerardi V, Landi R, Lopetuso LR, Calò G, Fabbretti G, Brisigotti M, Stefanelli ML, Gasbarrini A. Nodular lymphoid hyperplasia: a marker of low-grade inflammation in irritable bowel syndrome? World Journal of Gastroenterology. 2016;22(46): 10198-10209.

139. Maeda Y, Kudo SE, Ogata N, Mori Y, Misawa M, Homma M, Nemoto T, Ogawa M, Sasanuma S, Sato Y, Kataoka S, Kouyama Y, Sakurai T, Igarashi K, Ogawa Y, Kato K, Ichimasa K, Nakamura H, Kudo T, Hayashi T, Wakamura K, Baba T, Inoue H, Ohtsuka K. Endocytoscopic intramucosal capillary network changes and crypt architecture abnormalities can predict relapse in patients with an ulcerative colitis Mayo endoscopic score of 1. Digestive Endoscopy. 2020;32(7):1082-1091.

140. Rubio CA, Schmidt PT. Morphological classification of corrupted colonic crypts in ulcerative colitis. Anticancer research. 2018;38(4):2253-2259.

141. Федулова ЭН, Шумилова ОВ, Халецкая ОВ, Прахов АВ. Состояние микроциркуляторного русла и клеточного состава слизистой оболочки толстой кишки при воспалительных заболеваниях кишечника у детей. Экспериментальная и клиническая гастроэнтерология. 2019;167(7):29-33.

142. Rubio CA, Schmidt PT. Crypts in asymmetric fission in endoscopic biopsies from Swedish patients with inflammatory bowel disease. Anticancer research. 2021;41(7):3511-3517.

143. Valatas V, Filidou E, Drygiannakis I, Kolios G. Stromal and immune cells in gut fibrosis: the myofibroblast and the scarface. Annals of Gastroenterology. 2017;30(4):393-404.

144. Pastuła A, Marcinkiewicz J. Cellular interactions in the intestinal stem cell niche. Archivum Immunologia eet Therapiae Experimentalis. 2019;67:19-26.

145. Барінов ЕФ, Сулаєва ОМ. Функціональна активність та роль міофібробластів у реалізації компенсаторно-пристосувальних процесів у гастродуоденальній зоні. Сучасна гастроентерологія. 2011;1(57):103-110.

146. Баринов ЭФ, Кондратенко ПГ, Сулаева ОН, Жариков СО, Делий ВЮ. Гастроинтестинальный барьер: структурные и молекулярные детерминанты в норме и при ульцерогенезе. Український журнал хірургії. 2013;4(23):96-104.

147. Roulis M, Flavell RA. Fibroblasts and myofibroblasts of the intestinal lamina propria in physiology and disease. Differentiation. 2016;92(3):116-131.

148. Василенко ИВ. Морфологическая диагностика неспецифического язвенного колита. Гастроэнтерология: тематический номер "В помощь практикующему врачу". 2010; 313:37-43.

149. Francoeur C, Bouatrouss Y, Seltana A, Pinchuk IV, Vachon PH, Powell DW, Sawan B, Seidman EG, Beaulieu JF. Degeneration of the pericryptal myofibroblast sheath by proinflammatory cytokines in inflammatory bowel diseases. Gastroenterology. 2009;136(1):268-277.e3. doi: 10.1053/j.gastro.2008.10.014.

150. Федулова ЭН, Жукова ЕА, Тутина ОА, Кузнецова ТА, Шумилова ОВ, Федорова ОВ. Некоторые морфологические критерии прогнозирования степени тяжести течения болезни Крона у детей. Вопросы современной педиатрии. 2013;12(5):108-111.

151. Lahar N, Lei NY, Wang J, Jabaji Z, Tung SC, Joshi V, Lewis M, Stelzner M, Martín MG, Dunn JC. Intestinal subepithelial myofibroblasts support in vitro and in vivo growth of human small intestinal epithelium. PLoS One. 2011;6(11):e26898. doi: 10.1371/journal.pone.0026898.

152. Barnhoorn MC, Hakuno SK, Bruckner RS, Rogler G, Hawinkels LJAC, Scharl M. Stromal Cells in the Pathogenesis of Inflammatory Bowel Disease. Journal of Crohn's and Colitis. 2020;14(7):995-1009.

153. Zhou Q, Shen ZF, Wu BS, Xu CB, He ZQ, Chen T, Shang HT, Xie CF, Huang SY, Chen YG, Chen HB, Han ST. Risk of colorectal cancer in ulcerative colitis patients: a systematic review and meta-analysis. Gastroenterolog Research and Practice. 2019;2019:5363261. doi: 10.1155/2019/5363261.

154. Wijnands AM, de Jong ME, Lutgens MWMD, Hoentjen F, Elias SG, Oldenburg B; Dutch Initiative on Crohn and Colitis (ICC). Prognostic factors for advanced colorectal neoplasia in inflammatory bowel disease: systematic review and meta-analysis. Gastroenterology. 2021;160(5):1584-1598.

155. Pai RK, Jairath V, Vande Casteele N, Rieder F, Parker CE, Lauwers GY. The emerging role of histologic disease activity assessment in ulcerative colitis. Gastrointestinal Endoscopy. 2018;88(6):887-898.

156. Куваев Р, Кашин С, Завьялов Д. Роль колоноскопии в диагностике дисплазии и рака толстой кишки при язвенном колите. Врач. 2016;2:70-76.

157. Chang HC, Yen AM, Fann JC, Chiu SY, Liao CS, Chen HH, Yang KC, Chen LS, Lin YM. Irritable bowel syndrome and the incidence of colorectal neoplasia: a prospective cohort study with community-based screened population in Taiwan. British Journal of Cancer. 2015;112(1):171-176.

158. Fukudo S, Okumura T, Inamori M, Okuyama Y, Kanazawa M, Kamiya T, Sato K, Shiotani A, Naito Y, Fujikawa Y, Hokari R, Masaoka T, Fujimoto K, Kaneko H, Torii A, Matsueda K, Miwa H, Enomoto N, Shimosegawa T, Koike K. Evidence-based clinical practice guidelines for irritable bowel syndrome 2020. Journal of Gastroenterology. 2021;56(3):193-217.

159. Nørgaard M, Farkas DK, Pedersen L, Erichsen R, dela Cour ZD, Gregersen H, Sørensen HT. Irritable bowel syndrome and risk of colorectal cancer: a Danish nationwide cohort study. British Journal of Cancer. 2011;104(7):1202-1206.

160. Никипелова ЕА, Кит ОИ, Шапошников АВ, Златник ЕЮ, Новикова ИА. Колоканцерогенез: онкоиммунология локальных изменений. Злокачественные опухоли. 2016;4(1):81-86.

161. Sawicki T, Ruszkowska M, Danielewicz A, Niedźwiedzka E, Arłukowicz T, Przybyłowicz KE. A Review of colorectal cancer in terms of epidemiology, risk factors, development, symptoms and diagnosis. Cancers (Basel). 2021;13(9):2025. doi: 10.3390/cancers13092025.

162. Поморгайло ЕГ. Апоптоз и канцерогенез толстой кишки. Омский научный вестник. 2000; июнь:129-134.

163. Сухина МА, Лягина ИА, Сафин АЛ, Фролов АС, Кашников ВН. Роль кишечной микробиоты в колоректальном канцерогенезе (обзор литературы). Колопроктология. 2021;20(1):68-76.

164. Раскин ГА, Петров СВ, Орлова РВ. Особенности канцерогенеза аденокарциномы толстой кишки. Сибирский онкологический журнал. 2015;1(4):73-79.

165. Negreanu L, Voiosu T, State M, Voiosu A, Bengus A, Mateescu BR. Endoscopy in inflammatory bowel disease: from guidelines to real life. Therapeutic Advances in Gastroenterology. 2019;12:1756284819865153. doi: 10.1177/1756284819865153

166. Schmulson MJ, Drossman DA. What is new in Rome IV. Journal of Neurogastroenterology and Motility. 2017;23(2):151-163.

ДОДАТОК А

Апробація результатів дисертації

Основні положення дисертаційної роботи викладено та обговорено на науково-практичних конференціях різного рівня:

1. Науково-практична конференція «Актуальні проблеми сучасної патологічної анатомії» (Київ, 26 квітня 2017 р.; усна доповідь і публікація тез);
2. VI з'їзд Української гастроентерологічної асоціації (Київ, 28-29 вересня 2017 р.; усна доповідь);
3. Науково-практична конференція з міжнародною участю «Клінічні аспекти патології кишечника: нові можливості вдосконалення діагностики та лікування» (Київ, 29-30 листопада 2017 р.; усна доповідь);
4. Науково-практична конференція «Функціональні та запальні захворювання кишечника: сучасні питання діагностики та лікування» (Харків, 8 грудня 2017 р.; усна доповідь);
5. X Конгрес патологів України «Перспективи розвитку сучасної патології» (Яремче, 27-28 вересня 2018 р.; усна доповідь);
6. Науково-практична конференція з міжнародною участю «Запальні та функціональні захворювання кишечника» (Київ, 29-30 листопада 2018 р.; усна доповідь);
7. Науково-практична конференція «Дні гастроентерології в Чернігові» (Чернігів, 15-16 лютого 2019 р.; усна доповідь);
8. Міжнародна науково-практична конференція «Сучасна патоморфологічна діагностика в клінічній практиці лікаря» (Вінниця, 10-11квітня 2019 р.; усна доповідь);
9. Науково-практична конференція «XI Український гастроентерологічний тиждень» (Одеса, 3-4 жовтня 2019 р.; усна доповідь);

10. Науково-практична конференція «Дні гастроентерології в Чернігові” (Чернігів, 27 лютого2020 р.; усна доповідь);

11. Науково-практична конференція з міжнародною участю «Всесвітній день запальних захворювань кишечника» (Київ, 19-21травня 2021 р.; усна доповідь).

ДОДАТОК Б

Наукові праці, в яких опубліковані основні наукові результати дисертації:

1. Дорофєєв АЕ, Василенко ІВ, Дядик ОО, Снісаревський ПП, Кір'ян ОА, Дорофєєва АА, Деркач ІА. Морфологічні аспекти діагностики неспецифічного виразкового коліту: сучасний погляд на проблему. Сучасна гастроентерологія. 2017;4(96):23-32. *(Здобувач провів морфологічне дослідження слизової оболонки товстої кишки, узагальнив отримані результати, написав статтю)*.

2. Снісаревський ПП, Дядик ОО, Дорофєєв АЕ, Снісеревська ТП. Роль морфологічного дослідження в діагностиці неспецифічного виразкового коліту. Art of medicine. 2018;3(7):127-132. *(Здобувач провів морфологічний аналіз отриманих даних та написав статтю)*.

3. Dyadyk OO, Snisarevskyi PP, Snisarevska TP. Morphological features of cellular infiltration in the mucosa of large intestine in ulcerative colitis and irritable bowel syndrome. Wiadomości Lekarskie. 2021;74(1):57-63. (*Здобувачем зібрано матеріал, проведено аналіз мікропрепаратів, узагальнено отримані дані та підготовлено статтю до друку*).

4. Snisarevskyi PP. Modern morphological diagnostics of ulcerative colitis and irritable bowel syndrome: histological, histochemical and immunohistochemical criteria. Wiadomości Lekarskie. 2021;74(3 cz 1):381-387. *(Здобувач самостійно провів вивчення мікропрепаратів, визначив гістологічні, гістохімічні, імуногістохімічні критерії неспецифічного виразкового коліту, статистично опрацював результати, підготував публікацію до друку)*.

5. Снісаревський ПП, Дядик ОО, Дорофєєв АЕ, Снісаревська ТП. Диференційно-діагностичні критерії активного неспецифічного виразкового коліту та синдрому подразненого кишечника. Медицина сьогодні і завтра.

2021;1(90):33-43 *(Здобувач провів аналіз архівного матеріалу, статистичну обробку результатів, інтерпретацію даних та написання статті)*.

Наукові праці, які засвідчують апробацію матеріалів дисертації:

1. Снісаревський ПП, Дядик ОО. Сучасна морфологічна діагностика НВК. В: Збірник наукових робіт науково-практичної конференції Актуальні проблеми сучасної патологічної анатомії; 2017 Кві 26; Київ. Київ; 2017. с. 57-58. *(Здобувачем проведено дослідження мікропрепаратів, оброблено результати, сформульовано висновки)*.

ДОДАТОК В

Акти впровадження

ЗАТВЕРДЖУЮ
проректор з наукової роботи
Івано-Франківського національного
медичного університету
проф. І.П. Вакалюк
2021р.

АКТ ВПРОВАДЖЕННЯ

1. Пропозиції для впровадження: Оцінка фенотипу запального інфільтрату в біоптатах слизової оболонки товстої кишки для диференційної діагностики неспецифічного виразкового коліту та синдрому подразненої кишки.

2. Установа розробника: м. Київ, вул. Дорогожицька 9, Національний університет охорони здоров'я України імені П.Л. Шупика, факультет підвищення кваліфікації викладачів, кафедра патологічної та топографічної анатомії, автори: завідувач кафедри професор О.О. Дядик, аспірант П.П. Снісаревський.

3. Джерела інформації:

Morphological features of cellular infiltration in the mucosa of large intestine in ulcerative colitis and irritable bowel syndrome. Olena O. Dyadyk, Pavlo P. Snisarevskyi, Tetiana P. Snisarevska. Wiadomości Lekarskie, volume lxxiv, issue 1, january 2021: C.57-63.

4. **Впроваджено:** принципи діагностики неспецифічного виразкового коліту та синдрому подразненої кишки.

5. **Термін впровадження:** з січня 2021 року по теперішній час.

6. **Базова установа, яка проводить впровадження:** кафедра патологічної анатомії Івано-Франківського національного медичного університету.

7. **Форма впровадження:** в навчальний процес – в матеріали лекцій і практичних занять з патологічної анатомії, а також в наукову роботу кафедри.

8. **Зауваження і пропозиції:** не вносилися

Пропозиція обговорена та затверджена на методичному засіданні кафедри патологічної анатомії Івано-Франківського національного медичного університету (протокол №7 від 04.01. 2021 р).

Завідувач кафедри патологічної анатомії
Івано-Франківського національного
медичного університету
д.мед.н., професор Е.О. Кіндратів

ЗАТВЕРДЖУЮ
проректор з наукової роботи
Івано-Франківського національного
медичного університету
проф. І.Н. Вакалюк
04.01. 2021р.

АКТ ВПРОВАДЖЕННЯ

1. Пропозиції для впровадження: Морфологічне дослідження секреторної функції бокаловидних клітин та стану перикриптальних міофібробластів з використанням гістохімічних та імуногістохімічних методів в біоптатах слизової оболонки товстої кишки для диференційної діагностики неспецифічного виразкового коліту.

2. Установа розробника: м. Київ, вул. Дорогожицька 9, Національний університет охорони здоров'я України імені П.Л. Шупика, факультет підвищення кваліфікації викладачів, кафедра патологічної та топографічної анатомії, автори: зав. кафедри професор О.О. Дядик, аспірант П.П. Снісаревський.

3. Джерела інформації:
Роль морфологічного дослідження в діагностиці неспецифічного виразкового коліту. Снісаревський П.П., Дядик О.О., Дорофеєв А.Е., Снісаревська Т.П., «Art of medicine», 3(7) липень-вересень, 2018: С.127-132.

4. **Впроваджено:** принципи діагностики неспецифічного виразкового коліту.

5. **Термін впровадження:** з січня 2021 р. по теперішній час.

6. **Базова установа, яка проводить впровадження:** кафедра патологічної анатомії Івано-Франківського національного медичного університету.

7. **Форма впровадження:** в навчальний процес – в матеріали лекцій і практичних занять з патологічної анатомії, а також в наукову роботу кафедри.

8. **Зауваження і пропозиції:** не вносилися

Пропозиція обговорена та затверджена на методичному засіданні кафедри патологічної анатомії Івано-Франківського національного медичного університету (протокол №7 від 04. 01. 2021 р).

Завідувач кафедри патологічної анатомії
Івано-Франківського національного
медичного університету
д.мед.н., професор Е.О. Кіндратів

ЗАТВЕРДЖУЮ:
Начальник
КНП БМР «Білоцерківське міське патологоанатомічне бюро»
Б.М.Маменко
_____ 2021 р.

АКТ ВПРОВАДЖЕННЯ
матеріалів дисертаційної роботи до лікувально-діагностичного процесу

1. Найменування пропозиції для впровадження (метод профілактики, діагностики, лікування, обладнання, форма організаційної роботи та ін.)
Оцінка фенотипу запального інфільтрату в біоптатах слизової оболонки товстої кишки для диференційної діагностики неспецифічного виразкового коліту та синдрому подразненої кишки.
2. Ким та коли пропоноване: м. Київ, вул. Дорогожицька 9, Національний університет охорони здоров'я України імені П.Л. Шупика, факультет, кафедра патологічної та топографічної анатомії, зав. кафедри професор О.О. Дядик, аспірант П.П. Снісаревський.
3. Джерело інформації (методичні рекомендації, інформаційний лист, звіт про НДР, дисертація, монографія, з'їзди, конференції, семінари та ін.):
- Morphological features of cellular infiltration in the mucosa of large intestine in ulcerative colitis and irritable bowel syndrome. Olena O. Dyadyk, Pavlo P. Snisarevskyi, Tetiana P. Snisarevska, Wiadomości Lekarskie, volume lxxiv, issue 1, january 2021: C.57-63.
4. Де і коли впроваджено: патологоанатомічне бюро 2021 рр.
Загальна кількість спостережень _20
5. Результати застосування методу за період з січня 2021 р. продовжує впроваджуватись.
позитивна (кількість спостережень)_20
негативна: немає
6. Ефективність впровадження: Отримані дані про фенотип запального інфільтрату можуть використовуватись для покращення морфологічної діагностики, стадіювання НВК, диференційної діагностики з СПК.
7. Зауваження та пропозиції: Зауважень немає. Пропонуємо подальше впровадження у роботу патологоанатомічного бюро.

Відповідальний за впровадження

Начальник
КНП БМР "Білоцерківське міське
патологоанатомічне бюро" Б.М.Маменко

ЗАТВЕРДЖУЮ:

Начальник
КНП БМР «Білоцерківське міське патологоанатомічне бюро »
Б.М.Маменко

_____2021 р.

АКТ ВПРОВАДЖЕННЯ

матеріалів дисертаційної роботи до лікувально-діагностичного процесу

1. Найменування пропозиції для впровадження (метод профілактики, діагностики, лікування, обладнання, форма організаційної роботи та ін.)
Морфологічне дослідження секреторної функції бокаловидних клітин та стану перикриптальних міофібробластів з використанням гістохімічних та імуногістохімічних методів в біоптатах слизової оболонки товстої кишки для диференційної діагностики неспецифічного виразкового коліту.
2. Ким та коли пропоноване: м. Київ, вул. Дорогожицька 9, Національний університет охорони здоров'я України імені П.Л. Шупика, факультет, кафедра патологічної та топографічної анатомії, зав. кафедри професор О.О. Дядик, аспірант П.П. Снісаревський.
3. Джерело інформації (методичні рекомендації, інформаційний лист, звіт про НДР, дисертація, монографія, з'їзди, конференції, семінари та ін.):
- Роль морфологічного дослідження в діагностиці неспецифічного виразкового коліту. Снісаревський П.П., Дядик О.О., Дорофєєв А.Е., Снісаревська Т.П., «Art of medicine», 3(7) липень-вересень, 2018: С.127-132.
4. Де і коли впроваджено: патологоанатомічне бюро 2021 рр.
Загальна кількість спостережень _150
5. Результати застосування методу за період з жовтня 2018 р. продовжує впроваджуватись.
позитивна (кількість спостережень)_150
негативна: немає
6. Ефективність впровадження: Отримані дані про морфологічні зміни стану перикриптальних міофібробластів та секреції муцину можуть використовуватись для покращення морфологічної діагностики НВК.
7. Зауваження та пропозиції: Зауважень немає. Пропонуємо подальше впровадження у роботу патологоанатомічного бюро.

Відповідальний за впровадження

Начальник
КНП БМР "Білоцерківське міське
патологоанатомічне бюро" Б.М.Маменко

ЗАТВЕРДЖУЮ

Проректор з наукової роботи
Дніпровського державного
медичного університету,
проф. О.О. Гудар'ян

_____

«___»_____ 2021 р.

АКТ ВПРОВАДЖЕННЯ

1. Пропозиції для впровадження: Оцінка фенотипу запального інфільтрату в біоптатах слизової оболонки товстої кишки для диференційної діагностики неспецифічного виразкового коліту та синдрому подразненої кишки.

2. Установа розробника: м. Київ, вул. Дорогожицька 9, Національний університет охорони здоров'я України імені П.Л. Шупика, факультет підвищення кваліфікації викладачів, кафедра патологічної та топографічної анатомії, автори: завідувач кафедри професор О.О. Дядик, аспірант П.П. Снісаревський.

3. Джерела інформації:

Morphological features of cellular infiltration in the mucosa of large intestine in ulcerative colitis and irritable bowel syndrome. Olena O. Dyadyk, Pavlo P. Snisarevskyi, Tetiana P. Snisarevska, Wiadomości Lekarskie, volume lxxiv, issue 1, january 2021: C.57-63.

4. Впроваджено: принципи діагностики неспецифічного виразкового коліту та синдрому подразненої кишки.

5. Термін впровадження: лютий-березень 2021 р.

6. Базова установа, яка проводить впровадження: кафедра патологічної анатомії і судової медицини Дніпровського державного медичного університету.

7. Форма впровадження: в навчальний процес – в матеріали лекцій і практичних занять з патоморфології, а також в наукову роботу кафедри.

8. Зауваження і пропозиції: не вносилися

Пропозиція обговорена та затверджена на методичному засіданні кафедри патологічної анатомії і судової медицини Дніпровського державного медичного університету (протокол №3 від 25 01 2021 р).

Завідувач кафедри патологічної анатомії
і судової медицини ДДМУ,
к.м.н., доцент О.А. Алєксєєнко

ЗАТВЕРДЖУЮ
Проректор з наукової роботи
Дніпровського державного
медичного університету,
проф. О.О. Гудар'ян

«22» 04 2021 р.

АКТ ВПРОВАДЖЕННЯ

1. **Пропозиції для впровадження:** Морфологічне дослідження секреторної функції бокаловидних клітин та стану перикриптальних міофібробластів з використанням гістохімічних та імуногістохімічних методів в біоптатах слизової оболонки товстої кишки для диференційної діагностики неспецифічного виразкового коліту.

2. **Установа розробника:** м. Київ, вул. Дорогожицька 9, Національний університет охорони здоров'я України імені П.Л. Шупика, факультет підвищення кваліфікації викладачів, кафедра патологічної та топографічної анатомії, автори: зав. кафедри професор О.О. Дядик, аспірант П.П. Снісаревський.

3. **Джерела інформації:**

Роль морфологічного дослідження в діагностиці неспецифічного виразкового коліту. Снісаревський П.П., Дядик О.О., Дорофєєв А.Е., Снісаревська Т.П., «Art of medicine», 3(7) липень-вересень, 2018: С.127-132.

4. **Впроваджено:** принципи діагностики неспецифічного виразкового коліту.

5. **Термін впровадження:** лютий-березень 2021 р.

6. **Базова установа, яка проводить впровадження:** кафедра патологічної анатомії і судової медицини Дніпровського державного медичного університету.

7. **Форма впровадження:** в навчальний процес – в матеріали лекцій і практичних занять з патоморфології, а також в наукову роботу кафедри.

8. **Зауваження і пропозиції:** не вносилися

Пропозиція обговорена та затверджена на методичному засіданні кафедри патологічної анатомії і судової медицини Дніпровського державного медичного університету (протокол № 3 від 25 01 2021 р).

Завідувач кафедри патологічної анатомії
і судової медицини ДДМУ,
к.м.н., доцент О.А. Алєксєєнко

“ З А Т В Е Р Д Ж У Ю ”

Проректор з науково-педагогічної роботи
Запорізького державного медичного університету
д.мед.н., професор Візір В.А.

“ ” 05 2021р.

АКТ ВПРОВАДЖЕННЯ

1. **Пропозиції для впровадження:** Морфологічне дослідження секреторної функції бокаловидних клітин та стану перикриптальних міофібробластів з використанням гістохімічних та імуногістохімічних методів в біоптатах слизової оболонки товстої кишки для диференційної діагностики неспецифічного виразкового коліту.

2. **Установа розробника:** м. Київ, вул. Дорогожицька 9, Національний університет охорони здоров’я України імені П.Л. Шупика, факультет підвищення кваліфікації викладачів, кафедра патологічної та топографічної анатомії, автори: зав. кафедри професор О.О. Дядик, аспірант П.П. Снісаревський.

3. **Джерела інформації:**

Роль морфологічного дослідження в діагностиці неспецифічного виразкового коліту. Снісаревський П.П., Дядик О.О., Дорофєєв А.Е., Снісаревська Т.П., «Art of medicine», 3(7) липень-вересень, 2018: С.127-132.

4. **Впроваджено:** принципи діагностики неспецифічного виразкового коліту.
5. **Термін впровадження:** з жовтня 2018 р. по 2021 р.
6. **Базова установа, яка проводить впровадження:** кафедра патологічної анатомії і судової медицини Запорізького державного медичного університету.
7. **Форма впровадження:** в навчальний процес – в матеріали лекцій і практичних занять з патологічної анатомії, а також в наукову роботу кафедри.
8. **Зауваження і пропозиції:** не вносилися

Пропозиція обговорена та затверджена на методичному засіданні кафедри патологічної анатомії і судової медицини Запорізького державного медичного університету (протокол № 25 від 14 березня 2019 р).

Завідувач кафедри патологічної анатомії і судової медицини
Запорізького державного медичного університету
д.м.н., проф. С.І. Тертишний

"З А Т В Е Р Д Ж У Ю"

Проректор з науково-педагогічної роботи

Запорізького державного медичного університету

д.мед.н., професор Візір В.А.

"05" 05 2021р.

АКТ ВПРОВАДЖЕННЯ

1. Пропозиції для впровадження: Оцінка фенотипу запального інфільтрату в біоптатах слизової оболонки товстої кишки для диференційної діагностики неспецифічного виразкового коліту та синдрому подразненої кишки.

2. Установа розробника: м. Київ, вул. Дорогожицька 9, Національний університет охорони здоров'я України імені П.Л. Шупика, факультет підвищення кваліфікації викладачів, кафедра патологічної та топографічної анатомії, автори: завідувач кафедри професор О.О. Дядик, аспірант П.П. Снісаревський.

3. Джерела інформації:

Morphological features of cellular infiltration in the mucosa of large intestine in ulcerative colitis and irritable bowel syndrome. Olena O. Dyadyk, Pavlo P. Snisarevskyi, Tetiana P. Snisarevska, Wiadomości Lekarskie, volume lxxiv, issue 1, january 2021: C.57-63.

4. **Впроваджено:** принципи діагностики неспецифічного виразкового коліту та синдрому подразненої кишки.

5. **Термін впровадження:** з січня 2021 року по теперішній час.

6. **Базова установа, яка проводить впровадження:** кафедра патологічної анатомії і судової медицини Запорізького державного медичного університету.

7. **Форма впровадження:** в навчальний процес – в матеріали лекцій і практичних занять з патологічної анатомії, а також в наукову роботу кафедри.

8. **Зауваження і пропозиції:** не вносилися

Пропозиція обговорена та затверджена на методичному засіданні кафедри патологічної анатомії і судової медицини Запорізького державного медичного університету (протокол № 34 від 22 квіиня 2021 р).

Завідувач кафедри патологічної анатомії і судової медицини
Запорізького державного медичного університету
д.м.н., проф. С.І. Тертишний

ЗАТВЕРДЖУЮ:
Генеральний директор
КНП КОР «Київська обласна клінічна лікарня» доктор медичних наук,
проф. М.Л. Анкін
"22" _____ 2021 р.

АКТ ВПРОВАДЖЕННЯ
матеріалів дисертаційної роботи до лікувально-діагностичного процесу

1. Найменування пропозиції для впровадження (метод профілактики, діагностики, лікування, обладнання, форма організаційної роботи та ін.)
Оцінка фенотипу запального інфільтрату в біоптатах слизової оболонки товстої кишки для диференційної діагностики неспецифічного виразкового коліту та синдрому подразненої кишки.
2. Ким та коли пропоноване: м. Київ, вул. Дорогожицька 9, Національний університет охорони здоров'я України імені П.Л. Шупика, факультет, кафедра патологічної та топографічної анатомії, зав. кафедри професор О.О. Дядик, аспірант П.П. Снісаревський.
3. Джерело інформації (методичні рекомендації, інформаційний лист, звіт про НДР, дисертація, монографія, з'їзди, конференції, семінари та ін.):
- Morphological features of cellular infiltration in the mucosa of large intestine in ulcerative colitis and irritable bowel syndrome. Olena O. Dyadyk, Pavlo P. Snisarevskyi, Tetiana P. Snisarevska, Wiadomości Lekarskie, volume lxxiv, issue 1, january 2021: C.57-63.
4. Де і коли впроваджено: патологоанатомічне відділення 2021 рр.
Загальна кількість спостережень _23
5. Результати застосування методу за період з січня 2021 р. продовжує впроваджуватись.
позитивна (кількість спостережень)_23
негативна: немає
6. Ефективність впровадження: Отримані дані про фенотип запального інфільтрату можуть використовуватись для покращення морфологічної діагностики, стадіювання НВК, диференційної діагностики з СПК.
7. Зауваження та пропозиції: Зауважень немає. Пропонуємо подальше впровадження у роботу патологоанатомічного відділення.

Відповідальний за впровадження

Завідувач
патологоанатомічного відділення П.П. Снісаревський

ЗАТВЕРДЖУЮ:
Генеральний директор
КНП КОР «Київська обласна клінічна лікарня» доктор медичних наук,
проф. М.Л. Анкін
"22" 04 2021 р.

АКТ ВПРОВАДЖЕННЯ
матеріалів дисертаційної роботи до лікувально-діагностичного процесу

1. Найменування пропозиції для впровадження (метод профілактики, діагностики, лікування, обладнання, форма організаційної роботи та ін.)
Морфологічне дослідження секреторної функції бокаловидних клітин та стану перикриптальних міофібробластів з використанням гістохімічних та імуногістохімічних методів в біоптатах слизової оболонки товстої кишки для диференційної діагностики неспецифічного виразкового коліту.
2. Ким та коли пропоноване: м. Київ, вул. Дорогожицька 9, Національний університет охорони здоров'я України імені П.Л. Шупика, факультет, кафедра патологічної та топографічної анатомії, зав. кафедри професор О.О. Дядик, аспірант П.П. Снісаревський.
3. Джерело інформації (методичні рекомендації, інформаційний лист, звіт про НДР, дисертація, монографія, з'їзди, конференції, семінари та ін.):
- Роль морфологічного дослідження в діагностиці неспецифічного виразкового коліту. Снісаревський П.П., Дядик О.О., Дорофєєв А.Е., Снісаревська Т.П., «Art of medicine», 3(7) липень-вересень, 2018: С.127-132.
4. Де і коли впроваджено: патологоанатомічне відділення 2021 рр.
Загальна кількість спостережень _168
5. Результати застосування методу за період з жовтня 2018 р. продовжує впроваджуватись.
позитивна (кількість спостережень)_168
негативна: немає
6. Ефективність впровадження: Отримані дані про морфологічні зміни стану перикриптальних міофібробластів та секреції муцину можуть використовуватись для покращення морфологічної діагностики НВК.
7. Зауваження та пропозиції: Зауважень немає. Пропонуємо подальше впровадження у роботу патологоанатомічного відділення.

Відповідальний за впровадження

Завідувач
патологоанатомічного відділення П.П. Снісаревський

"З А Т В Е Р Д Ж У Ю"
Перший проректор Львівського національного
медичного університету імені Данила Галицького
член-кореспондент НАМН д.мед.н., професор,
М.Р.Гжегоцький
"30" 04 2021р

АКТ ВПРОВАДЖЕННЯ

1. Пропозиції для впровадження: *Морфологічне дослідження секреторної функції* бокаловидних клітин та стану перикриптальних міофібробластів з використанням гістохімічних та імуногістохімічних методів в біоптатах слизової оболонки товстої кишки для диференційної діагностики неспецифічного виразкового коліту.

2. Установа розробника: м. Київ, вул. Дорогожицька 9, Національний університет охорони здоров`я України імені П.Л. Шупика, факультет підвищення кваліфікації викладачів, кафедра патологічної та топографічної анатомії, автори: зав. кафедри професор О.О. Дядик, аспірант П.П. Снісаревський.

3. Джерела інформації:
Роль морфологічного дослідження в діагностиці неспецифічного виразкового коліту. Снісаревський П.П., Дядик О.О., Дорофєєв А.Е., Снісаревська Т.П.,«Artofmedicine», 3(7) липень-вересень, 2018: С.127-132.

4. **Впроваджено:** принципи діагностики неспецифічного виразкового коліту.

5. **Термін впровадження:** з жовтня 2018 р. по теперішній час.

6. **Базова установа, яка проводить впровадження:** кафедра патологічної анатомії і судової медицини Львівського національного медичного університету імені Данила Галицького.

7. **Форма впровадження:** в навчальний процес – в матеріали лекцій і практичних занять з патологічної анатомії, а також в наукову роботу кафедри.

8. **Зауваження і пропозиції:** не вносилися

Пропозиція обговорена та затверджена на методичному засіданні кафедри патологічної анатомії і судової медицини Львівського національного медичного університету імені Данила Галицького (протокол №9 від 11 лютого 2021 р).

Завідувач кафедри патологічної
анатомії і судової медицини
Львівського національного медичного
університету імені Данила Галицького.
д.м.н., професор

Ю.О. Поспішіль

"З А Т В Е Р Д Ж У Ю"
Перший проректор Львівського національного
медичного університету імені Данила Галицького
член-кореспондент НАМН д.мед.н., професор,
М.Р.Гжегоцький
"30" 04 2021р.

АКТ ВПРОВАДЖЕННЯ

1. Пропозиції для впровадження: Оцінка фенотипу запального інфільтрату в біоптатах слизової оболонки товстої кишки для диференційної діагностики неспецифічного виразкового коліту та синдрому подразненої кишки.

2. Установа розробника: м. Київ, вул. Дорогожицька 9, Національний університет охорони здоров'я України імені П.Л. Шупика, факультет підвищення кваліфікації викладачів, кафедра патологічної та топографічної анатомії, автори: завідувач кафедри профессор О.О. Дядик, аспірант П.П. Снісаревський.

3. Джерела інформації:

Morphological features of cellular infiltration in the mucosa of large intestine in ulcerative colitis and irritable bowel syndrome.OlenaO. Dyadyk, PavloP. Snisarevskyi, TetianaP. Snisarevska.WiadomościLekarskie, volume lxxiv, issue 1, january 2021: C.57-63.

4. **Впроваджено:** принципи діагностики неспецифічного виразкового коліту та синдрому подразненої кишки.

5. **Термін впровадження:** з січня 2021 року по теперішній час.

6. **Базова установа, яка проводить впровадження:** кафедра патологічної анатомії і судової медицини Львівського національного медичного університетуімені Данила Галицького.

7. **Форма впровадження:** в навчальний процес – в матеріали лекцій і практичних занять з патологічної анатомії, а також в наукову роботу кафедри.

8. **Зауваження і пропозиції:** не вносилися

Пропозиція обговорена та затверджена на методичному засіданні кафедри патологічної анатомії і судової медицини Львівського національного медичного університету імені Данила Галицького (протокол № 9 від 11 лютого 2021р).

Завідувач кафедри патологічної
анатомії і судової медицини
Львівського національного медичного
університетуімені Данила Галицького.
д.м.н., професор

Ю.О. Поспішіль

“З А Т В Е Р Д Ж У Ю”
В.о.першого проректора НУОЗ України
імені П.Л. Шупика
член-кореспондент НАМН України
д.мед.н., професор _____ Ю.П.Вдовиченко
“14” _____ 2021 р.

АКТ ВПРОВАДЖЕННЯ

1. **Пропозиції для впровадження:** Морфологічне дослідження секреторної функції бокаловидних клітин та стану перикриптальних міофібробластів з використанням гістохімічних та імуногістохімічних методів в біоптатах слизової оболонки товстої кишки для диференційної діагностики неспецифічного виразкового коліту.

2. **Установа розробника:** м. Київ, вул. Дорогожицька 9, Національний університет охорони здоров’я України імені П.Л. Шупика, факультет підвищення кваліфікації викладачів, кафедра патологічної та топографічної анатомії, автори: зав. кафедри професор О.О. Дядик, аспірант П.П. Снісаревський.

3. **Джерела інформації:**
Роль морфологічного дослідження в діагностиці неспецифічного виразкового коліту. Снісаревський П.П., Дядик О.О., Дорофєєв А.Е., Снісаревська Т.П., «Art of medicine», 3(7) липень-вересень, 2018: С.127-132.

4. **Впроваджено:** принципи діагностики неспецифічного виразкового коліту.

5. **Термін впровадження:** з жовтня 2018 р. по теперішній час.

6. **Базова установа, яка проводить впровадження:** кафедра патологічної та топографічної анатомії НУОЗ України імені П.Л. Шупика.

7. **Форма впровадження:** в навчальний процес – в матеріали лекцій і практичних занять з патологічної анатомії, а також в наукову роботу кафедри.

8. **Зауваження і пропозиції:** не вносилися.

Пропозиція обговорена та затверджена на методичному засіданні кафедри патологічної та топографічної анатомії НУОЗ України імені П.Л. Шупика (протокол № 8 від 01.10. 2018 р.).

Завідувач кафедри патологічної та топографічної анатомії
НУОЗ України імені П.Л. Шупика
д.м.н., професор О.О. Дядик

«З А Т В Е Р Д Ж У Ю»
В.о. першого проректора НУОЗ України
імені П.Л. Шупика
член-кореспондент НАМН України
д.мед.н., професор _____ Ю.П. Вдовиченко
"___" _____ 2021р.

АКТ ВПРОВАДЖЕННЯ

1. Пропозиції для впровадження: Оцінка фенотипу запального інфільтрату в біоптатах слизової оболонки товстої кишки для диференційної діагностики неспецифічного виразкового коліту та синдрому подразненої кишки.

2. Установа розробника: м. Київ, вул. Дорогожицька 9, Національний університет охорони здоров'я України імені П.Л. Шупика, факультет підвищення кваліфікації викладачів, кафедра патологічної та топографічної анатомії, автори: завідувач кафедри професор О.О. Дядик, аспірант П.П. Снісаревський.

3. Джерела інформації:

Morphological features of cellular infiltration in the mucosa of large intestine in ulcerative colitis and irritable bowel syndrome. Olena O. Dyadyk, Pavlo P. Snisarevskyi, Tetiana P. Snisarevska, Wiadomości Lekarskie, volume lxxiv, issue 1, january 2021: C.57-63.

4. Впроваджено: принципи діагностики неспецифічного виразкового коліту та синдрому подразненої кишки.

5. Термін впровадження: з січня 2021 року по теперішній час.

6. Базова установа, яка проводить впровадження: кафедра патологічної та топографічної анатомії НУОЗ України імені П.Л. Шупика.

7. Форма впровадження: в навчальний процес – в матеріали лекцій і практичних занять з патологічної анатомії, а також в наукову роботу кафедри.

8. Зауваження і пропозиції: не вносилися.

Пропозиція обговорена та затверджена на методичному засіданні кафедри патологічної та топографічної анатомії НУОЗ України імені П.Л. Шупика (протокол № 1 від 05 січня 2021 року).

Завідувач кафедри патологічної та топографічної анатомії
НУОЗ України імені П.Л. Шупика
д.м.н., професор О.О. Дядик

ЗАТВЕРДЖУЮ:
Генеральний директор
Національної дитячої спеціалізованої
лікарні МОЗ України «Охматдит»
_____д. мед. н. В.А. Жовнір
"___" _____2021 р.

АКТ ВПРОВАДЖЕННЯ
матеріалів дисертаційної роботи до лікувально-діагностичного процесу

1. Найменування пропозиції для впровадження (метод профілактики, діагностики, лікування, обладнання, форма організаційної роботи та ін.)
Оцінка фенотипу запального інфільтрату в біоптатах слизової оболонки товстої кишки для диференційної діагностики неспецифічного виразкового коліту та синдрому подразненої кишки.
2. Ким та коли пропоноване: м. Київ, вул. Дорогожицька 9, Національний університет охорони здоров'я України імені П.Л. Шупика, факультет, кафедра патологічної та топографічної анатомії, зав. кафедри професор О.О. Дядик, аспірант П.П. Снісаревський.
3. Джерело інформації (методичні рекомендації, інформаційний лист, звіт про НДР, дисертація, монографія, з'їзди, конференції, семінари та ін.):
- Morphological features of cellular infiltration in the mucosa of large intestine in ulcerative colitis and irritable bowel syndrome. Olena O. Dyadyk, Pavlo P. Snisarevskyi, Tetiana P. Snisarevska, Wiadomości Lekarskie, volume lxxiv, issue 1, january 2021: C.57-63.
4. Де і коли впроваджено: патологоанатомічне відділення 2021 рр.
Загальна кількість спостережень _27
5. Результати застосування методу за період з січня 2021 р. продовжує впроваджуватись.
позитивна (кількість спостережень)_27
негативна: немає
6. Ефективність впровадження: Отримані дані про фенотип запального інфільтрату можуть використовуватись для покращення морфологічної діагностики, стадіювання НВК, диференційної діагностики з СПК.
7. Зауваження та пропозиції: Зауважень немає. Пропонуємо подальше впровадження у роботу патологоанатомічного відділення.

Відповідальний за впровадження:

Завідувач
патологоанатомічного відділення В.М. Жежера

ЗАТВЕРДЖУЮ:
Генеральний директор
Національної дитячої спеціалізованої
лікарні МОЗ України «Охматдит»
_____д. мед. н. В.А. Жовнір
"_____"_____2021 р.

АКТ ВПРОВАДЖЕННЯ
матеріалів дисертаційної роботи до лікувально-діагностичного процесу

1. Найменування пропозиції для впровадження (метод профілактики, діагностики, лікування, обладнання, форма організаційної роботи та ін.)
Морфологічне дослідження секреторної функції бокаловидних клітин та стану перикриптальних міофібробластів з використанням гістохімічних та імуногістохімічних методів в біоптатах слизової оболонки товстої кишки для диференційної діагностики неспецифічного виразкового коліту.
2. Ким та коли пропоноване: м. Київ, вул. Дорогожицька 9, Національний університет охорони здоров'я України імені П.Л. Шупика, факультет, кафедра патологічної та топографічної анатомії, зав. кафедри професор О.О. Дядик, аспірант П.П. Снісаревський.
3. Джерело інформації (методичні рекомендації, інформаційний лист, звіт про НДР, дисертація, монографія, з'їзди, конференції, семінари та ін.):
- Роль морфологічного дослідження в діагностиці неспецифічного виразкового коліту. Снісаревський П.П., Дядик О.О., Дорофєєв А.Е., Снісаревська Т.П., «Art of medicine», 3(7) липень-вересень, 2018: С.127-132.
4. Де і коли впроваджено: патологоанатомічне відділення 2021 рр.
Загальна кількість спостережень _130
5. Результати застосування методу за період з жовтня 2018 р. продовжує впроваджуватись.
позитивна (кількість спостережень)_130
негативна: немає
6. Ефективність впровадження: Отримані дані про морфологічні зміни стану перикриптальних міофібробластів та секреції муцину можуть використовуватись для покращення морфологічної діагностики НВК.
7. Зауваження та пропозиції: Зауважень немає. Пропонуємо подальше впровадження у роботу патологоанатомічного відділення.

Відповідальний за впровадження:

Завідувач
патологоанатомічного відділення В.М. Жежера

ЗАТВЕРДЖУЮ:
Директор
комунального некомерційного
підприємства «Хмельницький обласний
патологоанатомічний центр»

_____**Л.В. Синчишена**
"08" ____05____2021 р.

АКТ ВПРОВАДЖЕННЯ
матеріалів дисертаційної роботи до лікувально-діагностичного процесу

1. Найменування пропозиції для впровадження (метод профілактики, діагностики, лікування, обладнання, форма організаційної роботи та ін.)
Оцінка фенотипу запального інфільтрату в біоптатах слизової оболонки товстої кишки для диференційної діагностики неспецифічного виразкового коліту та синдрому подразненої кишки.
2. Ким та коли пропоноване: м. Київ, вул. Дорогожицька 9, Національний університет охорони здоров'я України імені П.Л. Шупика, факультет, кафедра патологічної та топографічної анатомії, зав. кафедри професор О.О. Дядик, аспірант П.П. Снісаревський.
3. Джерело інформації (методичні рекомендації, інформаційний лист, звіт про НДР, дисертація, монографія, з'їзди, конференції, семінари та ін.):
- Morphological features of cellular infiltration in the mucosa of large intestine in ulcerative colitis and irritable bowel syndrome. Olena O. Dyadyk, Pavlo P. Snisarevskyi, Tetiana P. Snisarevska, Wiadomości Lekarskie, volume lxxiv, issue 1, january 2021: C.57-63.
4. Де і коли впроваджено: патологоанатомічне відділення 2021 рр.
Загальна кількість спостережень _23
5. Результати застосування методу за період з січня 2021 р. продовжує впроваджуватись.
позитивна (кількість спостережень)_23
негативна: немає
6. Ефективність впровадження: Отримані дані про фенотип запального інфільтрату можуть використовуватись для покращення морфологічної діагностики, стадіювання НВК, диференційної діагностики з СПК.
7. Зауваження та пропозиції: Зауважень немає. Пропонуємо подальше впровадження у роботу патологоанатомічного відділення.

Відповідальний за впровадження

Завідувач відділенням гістологічних досліджень Д.П. Бевза

КОМУНАЛЬНЕ НЕКОМЕРЦІЙНЕ ПІДПРИЄМСТВО «Хмельницький обласний патологоанатомічний центр» код 03397831 Україна м.Хмельницький

ЗАТВЕРДЖУЮ:
Директор
комунального некомерційного
підприємства «Хмельницький обласний
патологоанатомічний центр»

_____ **Л.В. Синчишена**
"05" _____05_____ 2021 р.

АКТ ВПРОВАДЖЕННЯ
матеріалів дисертаційної роботи до лікувально-діагностичного процесу

1. **Найменування пропозиції для впровадження** (метод профілактики, діагностики, лікування, обладнання, форма організаційної роботи та ін.)
Морфологічне дослідження секреторної функції бокаловидних клітин та стану перикриптальних міофібробластів з використанням гістохімічних та імуногістохімічних методів в біоптатах слизової оболонки товстої кишки для диференційної діагностики неспецифічного виразкового коліту.
2. **Ким та коли пропоноване:** м. Київ, вул. Дорогожицька 9, Національний університет охорони здоров'я України імені П.Л. Шупика, факультет, кафедра патологічної та топографічної анатомії, зав. кафедри професор О.О. Дядик, аспірант П.П. Снісаревський.
3. **Джерело інформації** (методичні рекомендації, інформаційний лист, звіт про НДР, дисертація, монографія, з'їзди, конференції, семінари та ін.):
- Роль морфологічного дослідження в діагностиці неспецифічного виразкового коліту. Снісаревський П.П., Дядик О.О., Дорофєєв А.Е., Снісаревська Т.П., «Art of medicine», 3(7) липень-вересень, 2018: С.127-132.
4. **Де і коли впроваджено:** патологоанатомічне відділення 2021 рр.
Загальна кількість спостережень _168
5. **Результати застосування методу за період** з жовтня 2018 р. продовжує впроваджуватись.
позитивна (кількість спостережень)_168
негативна: немає
6. **Ефективність впровадження:** Отримані дані про морфологічні зміни стану перикриптальних міофібробластів та секреції муцину можуть використовуватись для покращення морфологічної діагностики НВК.
7. **Зауваження та пропозиції**: Зауважень немає. Пропонуємо подальше впровадження у роботу патологоанатомічного відділення.

Відповідальний за впровадження

Завідувач відділенням гістологічних досліджень Д.П. Бевза

КОМУНАЛЬНЕ НЕКОМЕРЦІЙНЕ ПІДПРИЄМСТВО «Хмельницький обласний патологоанатомічний центр» код 03397831 Україна м.Хмельницький

ЗАТВЕРДЖУЮ:
Генеральний директор
ОКНП «Чернівецьке обласне
патологоанатомічне бюро»
_____ Д.І. Гречко
"05" _____2021 р.

АКТ ВПРОВАДЖЕННЯ
матеріалів дисертаційної роботи до лікувально-діагностичного процесу

1. Найменування пропозиції для впровадження (метод профілактики, діагностики, лікування, обладнання, форма організаційної роботи та ін.)
Морфологічне дослідження секреторної функції бокаловидних клітин та стану перикриптальних міофібробластів з використанням гістохімічних та імуногістохімічних методів в біоптатах слизової оболонки товстої кишки для диференційної діагностики неспецифічного виразкового коліту.
2. Ким та коли пропоноване: м. Київ, вул. Дорогожицька 9, Національний університет охорони здоров'я України імені П.Л. Шупика, факультет, кафедра патологічної та топографічної анатомії, зав. кафедри професор О.О. Дядик, аспірант П.П. Снісаревський.
3. Джерело інформації (методичні рекомендації, інформаційний лист, звіт про НДР, дисертація, монографія, з'їзди, конференції, семінари та ін.):
- Роль морфологічного дослідження в діагностиці неспецифічного виразкового коліту. Снісаревський П.П., Дядик О.О., Дорофєєв А.Е., Снісаревська Т.П., «Art of medicine», 3(7) липень-вересень, 2018: С.127-132.
4. Де і коли впроваджено: патологоанатомічне відділення 2021 рр.
Загальна кількість спостережень _168
5. Результати застосування методу за період з жовтня 2018 р. продовжує впроваджуватись.
позитивна (кількість спостережень)_168
негативна: немає
6. Ефективність впровадження: Отримані дані про морфологічні зміни стану перикриптальних міофібробластів та секреції муцину можуть використовуватись для покращення морфологічної діагностики НВК.
7. Зауваження та пропозиції: Зауважень немає. Пропонуємо подальше впровадження у роботу патологоанатомічного відділення.

Відповідальний за впровадження:

Завідувач відділення загальної
патології № 2 з гістологічною лабораторією Сілко В.П.

ЗАТВЕРДЖУЮ:
Генеральний директор
ОКНП «Чернівецьке обласне
патологоанатомічне бюро»
_____ Д.І. Гречко
"10" 05 _____2021 р.

АКТ ВПРОВАДЖЕННЯ
матеріалів дисертаційної роботи до лікувально-діагностичного процесу

1. Найменування пропозиції для впровадження (метод профілактики, діагностики, лікування, обладнання, форма організаційної роботи та ін.)
Оцінка фенотипу запального інфільтрату в біоптатах слизової оболонки товстої кишки для диференційної діагностики неспецифічного виразкового коліту та синдрому подразненої кишки.
2. Ким та коли пропоноване: м. Київ, вул. Дорогожицька 9, Національний університет охорони здоров'я України імені П.Л. Шупика, факультет, кафедра патологічної та топографічної анатомії, зав. кафедри професор О.О. Дядик, аспірант П.П. Снісаревський.
3. Джерело інформації (методичні рекомендації, інформаційний лист, звіт про НДР, дисертація, монографія, з'їзди, конференції, семінари та ін.):
- Morphological features of cellular infiltration in the mucosa of large intestine in ulcerative colitis and irritable bowel syndrome. Olena O. Dyadyk, Pavlo P. Snisarevskyi, Tetiana P. Snisarevska, Wiadomości Lekarskie, volume lxxiv, issue 1, january 2021: C.57-63.
4. Де і коли впроваджено: патологоанатомічне відділення 2021 рр.
Загальна кількість спостережень _23
5. Результати застосування методу за період з січня 2021 р. продовжує впроваджуватись.
позитивна (кількість спостережень)_23
негативна: немає
6. Ефективність впровадження: Отримані дані про фенотип запального інфільтрату можуть використовуватись для покращення морфологічної діагностики, стадіювання НВК, диференційної діагностики з СПК.
7. Зауваження та пропозиції: Зауважень немає. Пропонуємо подальше впровадження у роботу патологоанатомічного відділення.

Відповідальний за впровадження:

Завідувач відділення загальної
патології № 1 з гістологічною лабораторією Жуков Л.Ф.